ننگرهار طب پوهنځی

کسرونه او خلعې

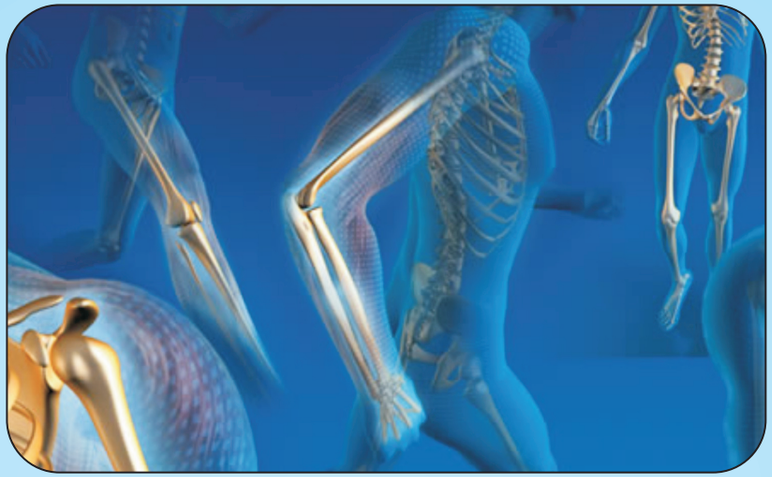



پوهندوی سید بها کریمي

۱۳۹۵

خرڅول منع دی

کسرونه او خلعې

Orthopaedics

پوهندوی سید بها کریمي

۱۳۹۵

Nangarhar Medical Faculty

Afghanic

Prof Dr Sayed Baha Karimi

Orthopaedics

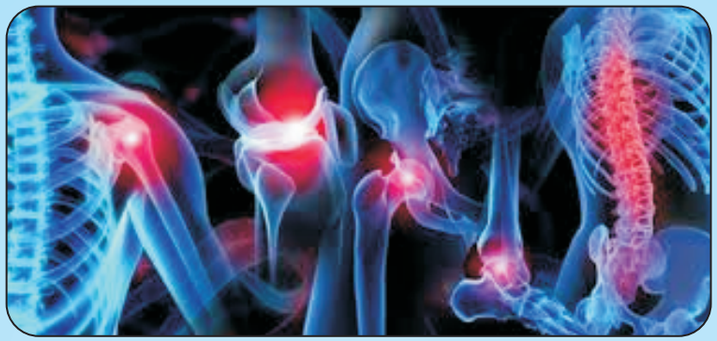

Funded by
Kinderhilfe-Afghanistan



ISBN 978-9936-620-14-8

Not For Sale

2016

www.ketabton.com

کسرونه او خلعې

پوهندوی سید بها کریمي

Afghanic

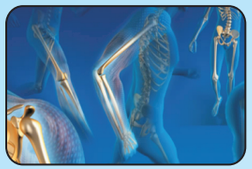

Pashto PDF
2016

Nangarhar Medical Faculty
ننګرهار طب پوهنځی

Funded by
Kinderhilfe-Afghanistan

Orthopaedics

Prof Dr Sayed Baha Karimi

Download: www.ecampus-afghanistan.org

www.ketabton.com

بسم الله الرحمن الرحيم

کسرونه او خلعې

پوهندوی سید بها کریمي

لومړی چاپ

دغه کتاب په پي ډي ایف فارمټ کې په مله سي ډي کې هم لوستلی شئ:



www.ketabton.com

د کتاب نوم	کسرونه او خلعې
لیکوال	پوهندوی سید بها کریمي
خپرندوی	ننګرهار پوهنتون، طب پوهنځی
وېب پاڼه	www.nu.edu.af
چاپ شمېر	۱۰۰۰
چاپ کال	۱۳۹۵، لومړی چاپ
ډاونلوډ	www.ecampus-afghanistan.org
چاپ ځای	سهر مطبعه، کابل، افغانستان

دا کتاب د افغان ماشومانو لپاره د جرمني کمېټې په جرمني کې د Eroes کورنۍ یوې خیریه ټولنې لخوا تمویل شوی دی.
اداري او تخنیکي چارې یې په آلمان کې د افغانیک لخوا ترسره شوي دي.
د کتاب د محتوا او لیکنې مسؤلیت د کتاب په لیکوال او اړونده پوهنځي پورې اړه لري. مرسته کوونکي او تطبیق کوونکي ټولنې په دې اړه مسؤلیت نه لري.

د تدریسي کتابونو د چاپولو لپاره له موږ سره اړیکه ونیسئ:
ډاکتر یحیی وردک، د لوړو زده کړو وزارت، کابل
تیلیفون ۰۷۵۶۰۱٤٦٤۰
ایمېل textbooks@afghanic.org

د چاپ ټول حقوق له مؤلف سره خوندي دي.

ای اس بي ان ISBN ۹۷۸-۹۹۳۶-۶۲۰-۱۴-۸

www.ketabton.com

د لوړو زده کړو وزارت پیغام



د بشر د تاریخ په مختلفو دورو کې کتاب د علم او پوهې په لاسته راوړلو، ساتلو او خپرولو کې ډیر مهم رول لوبولی دی. درسي کتاب د نصاب اساسي برخه جوړوي چې د زده کړې د کیفیت په لوړولو کې مهم ارزښت لري. له همدې امله د نړیوالو پیژندل شویو معیارونو، د وخت د غوښتنو او د ټولنې د اړتیاوو په نظر کې نیولو سره باید نوي درسي مواد او کتابونه د محصلینو لپاره برابر او چاپ شي.

له ښاغلو استادانو او لیکوالانو څخه د زړه له کومې مننه کوم چې دوامداره زیار یې ایستلی او د کلونو په اوږدو کې یې په خپلو اړوندو څانګو کې درسي کتابونه تألیف او ژباړلي دي، خپل ملي پور یې اداء کړی دی او د پوهې موتور یې په حرکت راوستی دی. له نورو ښاغلو استادانو او پوهانو څخه هم په درنښت غوښتنه کوم تر څو په خپلو اړوندو برخو کې نوي درسي کتابونه او درسي مواد برابر او چاپ کړي، چې له چاپ وروسته د ګرانو محصلینو په واک کې ورکړل شي او د زده کړو د کیفیت په لوړولو او د علمي پروسې په پرمختګ کې یې نېک ګام اخیستی وي.

د لوړو زده کړو وزارت دا خپله دنده بولي چې د ګرانو محصلینو د علمي سطحې د لوړولو لپاره د علومو په مختلفو رشتو کې معیاري او نوي درسي مواد برابر او چاپ کړي.

په پای کې د افغان ماشومانو لپاره د جرمني کمیټې او زمور همکار ډاکټر یحیی وردک څخه مننه کوم چې د کتابونو د خپرولو لپاره یې زمینه برابره کړېده.

هیله منده یم چې نوموړې ګټوره پروسه دوام وکړي او پراختیا ومومي تر څو په نیږدې راتلونکې کې د هر درسي مضمون لپاره لږ تر لږه یو معیاري درسي کتاب ولرو.

په درنښت

پوهنوال دوکتور فریده مومند

د لوړو زده کړو وزیره

کابل، ۱۳۹۵

www.ketabton.com

د درسي کتابونو چاپول

قدرمنو استادانو او ګرانو محصلینو!

د افغانستان په پوهنتونونو کې د درسي کتابونو کموالی او نشتوالی له لویو ستونزو څخه ګڼل کېږي. یو زیات شمیر استادان او محصلین نویو معلوماتو ته لاس رسی نه لري، په زاړه میتود تدریس کوي او له هغو کتابونو او چیترونو څخه ګټه اخلي چې زاړه دي او په بازار کې په ټیټ کیفیت فوتوکاپي کېږي.

تر اوسه پورې مور د ننګرهار، خوست، کندهار، هرات، بلخ، کاپیسا، کابل او کابل طبي پوهنتون لپاره ۲۲۳ عنوانه مختلف درسي کتابونه د طب، ساینس، انجنیري، اقتصاد او زراعت پوهنځیو (۹۶ طبي د آلمان د علمي همکاریو ټولنې DAAD، ۱۰۰ طبي سره له ۲۰ غیر طبي د افغان ماشومانو لپاره د جرمني کمېټې Kinderhilfe-Afghanistan او ۴ نور غیر طبي د آلماني او افغاني پوهنتونونو ټولنې DAUG) په مالي مرسته چاپ کړي دي.

د یادونې وړ ده، چې نوموړي چاپ شوي کتابونه د هېواد ټولو اړونده پوهنځیو ته په وړیا توګه وېشل شوي دي. ټول چاپ شوي کتابونه له www.afghanistan-ecampus.org ویب پاڼې څخه ډاونلوډ کولای شئ.

دا کړنې په داسې حال کې تر سره کېږي چې د افغانستان د لوړو زده کړو وزارت د (۲۰۱۰-۲۰۱۴) کلونو په ملي ستراتیژیک پلان کې راغلي دي چې:

"*د لوړو زده کړو او د نبوونې د نبه کیفیت او زده کوونکو ته د نویو، کره او علمي معلوماتو د برابرولو لپاره اړینه ده چې په دري او پښتو ژبو د درسي کتابونو د لیکلو فرصت برابر شي د تعلیمي نصاب د ریفورم لپاره له انګریزي ژبې څخه دري او پښتو ژبو ته د کتابونو او درسي موادو ژباړل اړین دي، له دې امکاناتو څخه پرته د پوهنتونونو محصلین او استادان نشي کولای عصري، نویو، تازه او کره معلوماتو ته لاس رسی پیدا کړي.*"

مونږ غواړو چې د درسي کتابونو په برابرولو سره د هیواد له پوهنتونونو سره مرسته وکړو او د چیټر او لکچر نوټ دوران ته د پای ټکی کېږدو. د دې لپاره دا اړینه ده چې د لوړو زده کړو د موسساتو لپاره هر کال څه نا څه ۱۰۰ عنوانه درسي کتابونه چاپ شي.

www.ketabton.com

له ټولو محترمو استادانو څخه هیله کوو، چې په خپلو مسلکي برخو کې نوي کتابونه ولیکي، وژباړي او یا هم خپل پخواني لیکل شوي کتابونه، لکچر نوټونه او چپټرونه ایډیټ او د چاپ لپاره تیار کړي، زمونږ په واک کې یې راکړي چې په ښه کیفیت چاپ او وروسته یې د اړوند پوهنځیو، استادانو او محصلینو په واک کې ورکړو. همدارنګه د یاد شویو ټکو په اړوند خپل وړاندیزونه او نظریات له مونږ سره شریک کړي، تر څو په ګډه پدې برخه کې اغیزمن ګامونه پورته کړو.

د مؤلفینو او خپروونکو له خوا پوره زیار ایستل شوی دی، ترڅو د کتابونو محتویات د نړیوالو علمي معیارونو په اساس برابر شي، خو بیا هم کیدای شي د کتاب په محتوی کې ځینې تیروتنې او ستونزې ولیدل شي، نو له درنو لوستونکو څخه هیله مند یو تر څو خپل نظریات او نیوکې مؤلف او یا مونږ ته په لیکلې بڼه راولیږي، تر څو په راتلونکي چاپ کې اصلاح شي.

د افغان ماشومانو لپاره د جرمني کمیټې او د هغې له مشر ډاکتر ایروس څخه ډېره مننه کوو چې د دغه کتاب د چاپ لګښت یې ورکړی دی، دوی په تېرو کلونو کې هم د ننګرهار پوهنتون د ۱۰۰ عنوانه طبي او ۲۰ عنوانه غیرطبي کتابونو د چاپ لګښت پر غاړه درلود.

په ځانګړې توګه د جې آی زیت (GIZ) له دفتر او CIM (Center for International Migration & Development) چې زما لپاره یې په تېرو پنځو کلونو کې په افغانستان کې د کار امکانات برابر کړی دي، هم د زړه له کومې مننه کوم.

د لوړو زده کړو له وزیرې پوهنوال دوکتور فریده مومند، علمي معین پوهنوال محمد عثمان بابري، مالي او اداري معین پوهنوال ډاکتر ګل حسن ولیزي، د ننګرهار پوهنتون د پوهنځیو رییسانو او استادانو څخه مننه کوم چې د کتابونو د چاپ لړۍ یې هڅولې او مرسته یې ورسره کړې ده. د دغه کتاب له مؤلف څخه ډېر مننديوی یم او ستاینه یې کوم، چې خپل د کلونو-کلونو زیار یې په وړیا توګه ګرانو محصلینو ته وړاندې کړ.

همدارنګه د دفتر له همکارانو هر یو حکمت الله عزیز، احمد فهیم حبیبي او فضل الرحیم څخه هم مننه کوم چې د کتابونو د چاپ په برخه کې یې نه ستړې کیدونکې هلې ځلې کړې دي.

ډاکتر یحیی وردک، د لوړو زده کړو وزارت سلاکار
کابل، اپریل ۲۰۱۶
د دفتر ټیلیفون: ۰۷۵۶۰۱۴۶۴۰
ایمیل: textbooks@afghanic.org

www.ketabton.com

فهرست

شماره	عنوان	مخ
۱	د مولف سریزه	الف
۲	د ژباړونکي سریزه	هـ
۳	د اوږي دمټ د پورتني برخي اوځنګلي جروحات	۱
۴	دترقوي دهډوکي ماتيدنه(FRACTURESOF THE CLAVICLE	۱
۵	د SCAPULA ماتيدل	۲
۶	SCAPULOTHORACIC) DISLOCATION	۹
۷	جروحاتACROMIO CLAVICULAR	۹
۸	بې ځايه کيدل STERNO CLAVICULAR	۱۴
۹	داوږی بی ځايه کيدل	۱۷
۱۰	قدامي بې ځايه کيدنه	۱۷
۱۱	داوږی خلفي بې ځايه کيدنه	۲۳
۱۲	داوږي بي ځا يه کيدل لاند ي خوا ته INFERIOR DIS) LOCATION OF THE SHULDER)	۲۵
۱۳	په کوچنيانو کې داوږی بې ځايه کيدل	۲۷
۱۴	دمټ دهډوکي د پورتني برخی ماتيدل	۲۸
۱۵	FRACTURE DISLOCATION	۳۴
۱۲	په کوچنيانو کې ځانګړی ماتيدنی	۳۵
۱۷	دمټ هډوکي دجسم کسرونهFRACTURED SHAFT OF) HUMERUS)	۳۶
۱۸	په ما شو ما نو کي دځنګلي د شاو خوا کسر و نه (Fractures around the elbow in children	۴۳
۱۹	دمټ هډوکی دلاندی برخی کسرونه **FRUCTURE OF DISTAL HUMERUS**	۶۸
۲۰	دکپيتو لو م ما تيدل FRACTURED CAPITULUM	۷۳
۲۱	دراډوس د سر ماتيدل	۷۵

www.ketabton.com

۲۳	د OLECRANON ماتیدل	۷۸
۲۴	دځنګلی بې ځایه کیدل	۸۱
۲۵	یواځې دراډیوس د سر بیځایه کیدل (ISOLATED DISLOCATION OF THE RADIAL HEAD)	۸۸
۲۲	د مړوند او دلاس د بند جروحات	۹۰
۲۷	د ULNA د MONTIGIA ماتید نه او خلع	۹۹
۲۸	دګلیز یا ماتید نه او خلع په RADIUS کې	۱۰۴
۲۹	دراډیوس دلیری برخی ماتیدل	۱۰۶
۳۰	په ماشومانو کې د مړوند دلاندنې برخې ماتې د نې (DISTAL FORAM FRACTURES IN CHILDREN)	۱۱۴
۳۱	راډیو کارپل کسرونه (RADIO CARPLE FRACTURES)	۱۱۸
۳۲	دکارپل هډو کو جروحات (CARPEL INJURIES)	۱۲۳
۳۳	دلاس بند ULNARطرف جروحات (ULNAR SIDE WRIST INJURIES)	۱۳۵
۳۴	دکارپل دخلعو او نیمه خلعو بې ثباتي (CARPAL DISLOCATION SUBLUXATION INSTABILITY)	۱۳۲
۳۵	دلاس جروحات (**HAND INJURIES**)	۱۴۳
۳۲	د میتا کارپو کسرونه (METACARPAL FRACTURES)	۱۴۲
۳۷	دفلنکسو کسرونه (FRACTURES OF THE PHALANGES)	۱۵۳
۳۸	دلیګا منتو جروحات (LIGAMENT INJURIES)	۱۲۱
۳۹	دلاس وازجروحات (OPEN INJURIES OF THE HANDS)	۱۲۴
۴۰	دنخاع جروحات	۱۸۳
۴۱	PRINCIPLES OF DEFINITIVE TREATMENT	۱۹۳
۴۲	CERVICAL SPINE INJURIES	۱۹۹
۴۳	(THORACOLUMBER AND LUMBER INJURY)	۲۲۴

www.ketabton.com

۴۴	(NEURAL INJURIES)	۲۳۲
۴۵	دحوصلی کسرونه (**INJURIES OF THE PELVIS**)	۲۴۳
۴۶	فشاري کسرونه (**STRESS FRCTURRES**	۲۵۱
۴۷	ثابت او غیر ثابت کسرونه (**STABLE AND UNSTABLE FRACTURES**)	۲۵۳
۴۸	داسیتابولم کسرونه	۲۶۲
۴۹	دساکروم اوکوکسي جروحات (**INJURIES OF THE SACRUM AND COCCYX**)	۲۷۱
۵۰	د **HIP** بي ځایه والي	۲۷۴
۵۱	دورون دغاړې کسرونه	۲۸۴
۵۲	INTER TROCHONTERIC FRACTURE	۳۰۲
۵۳	(PROXIMAL FEMORAL FRACTURS IN CHILDRENS)	۳۰۹
۵۴	SUB TROCHANTERIC FRACTURE	۳۱۴
۵۵	د ورون د جسم کسرونه (FEMORAL SHAFT FRACTURES)	۳۱۷
۵۶	Femoral shaft fracture in children	۳۳۷
۵۷	(SUPA CONDYLAR FRACTURE OF THE FEMURE)	۳۴۱
۵۸	Femoral Condyle Fractures	۳۴۵
۵۹	دزنګانه داوتا رو حاد جروحات	۳۵۲
۶۰	(CHRONIC LIGAMENTOUS INSTABILITY)	۳۶۳
۶۱	DISLOCATION OF THE KNEE	۳۷۶
۶۲	Fractured Patella	۳۸۵
۶۳	د PATELLA خلع	۳۹۰
۶۴	Tibial plateau fractures	۳۹۶
۶۵	(FRACTURE OF THE PROXIMAL END OF THE FIBULA)	۴۱۲
۶۶	Fracture of the Tibia Alone	۴۳۳
۶۷	Fatigue Fractures	۴۳۶

www.ketabton.com

۲۸	د قد م دبنداو پښې جروحات	۴۳۹
۲۹	دقدم دلیګا مینتو نو جروحات	۴۳۹
۷۰	(FRACYURE OF THE ANKLE)	۴۵۲
۷۱	PILON FRACTURES	۴۶۲
۷۲	ANKLE FRACTURES IN CHILDREN)	۴۷۰
۷۳	**INJURIES OF THE TALUS**	۴۷۸
۷۴	دکلکا نوس ماتید نه	۴۸۹
۷۵	Mid Tarsal Injuries	۵۰۱
۷۶	دمیتا تارس جروحات:	۵۰۹
۷۷	FRACTURED SESAMOID	۵۱۳

www.ketabton.com

د مولف سریزه

کله چې ۵۰ کاله وړاندې Alan Apley د خپل کتاب د اورتو پیدې او کسرونو لومړی چاپ وړاندې کړ هغه فکر کاوه چې نومورې کتاب به د هغه ځوانو جراحانو چې د FRCS امتحان لپاره یې تیاری نیوه مرسته وکړی. هغه په ډېره خوښۍ سره نومورې کتاب Prophylactics Against writers Cramps ونوماوه. پدې کتاب کې داسې عکسونه ځای په ځای شوی وه چې که چېرې یو ځوان ډاکټر دا وړتیا لری چې د لوی Apley کتاب څخه په لږ وخت کې ډېره ګټه واخلی نو هغه به د کلینکي علائمو نه هیریدونکی تصویر ترلاسه کړی وي چې د تصاویرو دا ډول ښوونه د یو استاد بهترینه ډالی کېدی شی.

Apley سیستم څخه متود یکی د کلینکي معاینی پواسطه د کلینکي علائمو زده کولو په ډول ګټه اخستل کېږي د Fellow ship امتحان په زیاته اندازه په کلینکي مهارتونو باندې ولاړ دې. که چېرې د زنګون په معاینه کې کوچنی خطا وکړی نو ناکامېږي Apley داسې درس ورکاوه چې د عضلی عظمی سیستم د هری برخی په فزیکی معاینه کې د معاینی ترتیب څنګه مراعات شی. کتل Look حس کوول Fell او حرکت ورکول Move د فزیکی معاینی اساس وه او هغه دا خوښاوه چې نومورو څلور ګونو لغاتو ته ترجیح ورکړی او همېشه به یې نومورې ترتیب مراعت کاوه که چېرته د نومورې ترتیب څخه انحراف وشی او د یوه ناروغ پښه مخکې د دې نه چې یوه لنډه کتنه ورته وشي حرکت ورکړل شی او یا هم مخکې له دې نه چې د یو مفصل د حساسیت دقیقه نقطه معلومه کړی او یا هم مفصل ته رحرکت ورکړي، نو د دې معنی به دا وی چې تاسو خپل امتحان په خطر کې واچوه.

www.ketabton.com

خو د هغه وخت څخه راپدې خوا ډېر تغیرات راغلي دي او په هر نوی چاپ کې نوی معائنات او فزیکی مانورو ته ځای ورکړل شوی دي لابراتواري معائناتو ته زیات اهمیت ورکړل شوی دي او پرمخ تللی تصویری تخنیکونه هم ځای پر ځای شوي دي.

کلینکي تصنیف بندی هم پرمخ تللی او اوس داسې کوششونه روان دي چې تر څو د هر کسر د تشریح لپاره د نمراتو څخه کار واخستل شی. هیڅ طبي Test Book تر هغی مکمل نه دي چې Basic Science پکی شامل نه وی -او طبي پرمختیاوې دومره په چټکتیا روانې دي چې حتی د یو کتاب د لیکلو په دوران کې هم بدلونونو ته اړتیا پیښیږي.

نوموړی چاپ د دې اصل څخه مستثنی نه دي ، سره له دې ټولو تغیراتو مونږ د Apley سیستم پېژندل شوی چوکات په خپل حال ساتلی د لومړنیو چاپونو په شان نومړي چاپ هم په دري برخو ویشل شوي دی.اول عمومي ارتوپیدي چې د عظمی عضلی سیستم ناروغیو اساسي شکلونه پـه بر کې نسي. لکه انفکشن ، ارتراتیس ، د هډوکو میتابولیکي امراض ، انکشافي ابنارملتې ، تومور او عصبي عضلي ناروغي.

۲- Regional Orthopedic ساحوی ارتوپیدی چې په نوموړی کې مونږ د بدن د مشخصو برخو په ناروغیو بحث کړی دي.کسرونه او د مفصل جروحات په برکی نسی. د مخکینو چاپونو څخه د نوي چاپ ته په رارسېدو مونږ د هغه همکارانو مرستې هم اخیستی چې د هغه حالاتو په برخه کې ځانګړی تجربه لری په کوم کې چې مونږ د کتاب اساسي مؤلفین دومره پېژندګلوی نه لرو. د دوی د همکاری څخه مونږ ډېره مننه کوو حتی پدې چاپ کې سره له دې چې مونږ په Apley کې دهغه د همکارانو څخه د موادو د ځای پر ځای کولو اجازه اخستی خو بیا هم نوموړی کتاب داسې ښکاري چې د یو مولف په واسطه لیکل شوی.

ب

www.ketabton.com

په ۱۹۲۳ کال د کتاب په دوهم چاپ کې Apley یو نوی فصل اضافه کړه (The management of major accident غټو پېښو درملنه) خو بیا هم نوموړی په ربستنینی ډول د دغه فصل محتویات د لویو پېښو په تداوی کې ناکافي بلل او نوموړی برتانوي او ارلینډ حکومت ته یو څه وړاندیزونه وکړل چې د حکومت د پېښو سره دمبارزې د موقتی راپور په اساس جوړ شوی وه چې د هغی وخت نه راپدې خوا د ترافیکی حادثو له کبله د مړینو په کچه کې کموالی راغلی او نن دا کچه د ۱۹۲۰ په پرتله نمایي ته رابنکته شوی ده (Department of transport statistic د ترانسپورتی احصایي ډیپارټمنټ) مهمه دا ده چې د دغه موضوع محتویات د ببرنی خونو او جدی مراقبت د مخصوصو په واسطه چې د پوره تجربې لرونکی دې بیا لیکل شوی او پدغه چاپ کې تر ټولو اوږد بحث دې او د کتاب په نورو برخو کې نوي تصاویر اضافه کړای شوي دي په اکثرو برخو کې نوموړی تصاویر Composite شکل دې پدې معنی چې نوموړی تصاویر د ټولی ناروغی د پیدا کېدو سیر یو مکمل تصویر وړاندې کوی -د دې پر ځای چې ناروغی یو مشخص حالت وښایي د سا حوی فصل Regional Chapter په شروع کې مونږ د بدن د یوی برخی د معاینه کولو د میتود تصاویر ځای پر ځای کړی دا سې چې د ناروغ کومی خواته ودرېږي ، څنګه د یو ناروغ سره مخامخ کېږي او چېرته باید لاسونه کیږدی د یو باتجربه لوستونکی لپاره ممکن دا یو تکراری بحث وی خو مونږ دا کتاب د هر عمر لرونکی او هری سوی لرونکی ارتوپیدی د جراحانو لپاره ترتیب کړی او مونږ ټول یو د بل نه یو څه زده کړه کوو. د مخکې په شان په کتاب کې مو عملیاتونه تشریح کړی، د درملنی د غوره کول د جراحی استطباب، د عملیات دیزائن، د عملیات اختلاطات ، او نتیجې په اساساتو مو تائید کړي دي.

www.ketabton.com

تخنیکي پروسیجرونه په کورسونو او یا هم په عملیات خانو کې زده کېږي لیکلی هدایات صرف یو رهنما کېدای شی او تصاویر د هغه ډاکټرانو لپاره دي چې عملیات یې مخکې د مخکې تر سره کړی وی او Text Book چې په دغه تخنیکونو بحث کړی حتی څو جلدونو ته رسېږي. په دغه کتاب کې تائید په کلینکي ارتوپیدی شوی مونږ زیات علمی بحث او د امبریالوژی، اناتومی، بیوشیمي، مالیکولی بیولوژی، فزیولوژی، پتالوژی څخه شروع کولو په ارزښت منو خو د دې په عوض مونږ په کلینکي ناروغیو کې د ضرورت په اندازه دیموضوعاتو ته ځای ورکړی. د بیلگې په توګه د هډوکی نمو او میتابولیزم د هډوکو د میتابولیزم په فصل کې ارثیت د Osteodystrophy په فصل کې او داسې نور.

د اخری چاپ په سریزه کې چه مونږ هغه شکونه منلی وه د هر فصل په اخره کې اوږده ستړی کوونکی ماخذ لیکونه ځای پر ځای شوی وه- مونږ په دې اړه ډېر ځیر شوی یو او د لټون ماشین Search Engine مو رامینځ ته کړی خو مونږ اوس هم دي ته غاړه ږدو او دا وایو چې هغه شکونه لا تر اوسه هم شتون لری او مونږ اخذ لیکونه په هغه ځایونو کې چې مناسب وو ځای پر ځای کړی دي چېرته چې کوم زوړ بحث لیکل شوی او یا هم کوم یو نوی موضوع ذکر کېږي کوم چې په لومړی ځل لیدلو باندې د سوال لاندې راځي.

مونږ اوس په دې ښه خبریو چې د بل هر وخت څخه زیات شمېر اورتوپیدی جراحان Apley په زمانه رشد کړي دي حتی ډېرو کمو جراحانو د هغی دغیر مستقیمیلاری ونی اوتشویق څخه استفاده کړي او ډېرو کمو د هغه سره کار کړی دې. دوی چې هر چېرته دې مونږ په دې باور یو چې دوی به په دغه چاپ کې د زده کړی خوند اومومي زمونږ اساسي اندېښنه د نوی لوستونکو لپاره دا ده چې مونږ هیله لرو چې دوی داسې څه واخلی چې د راتلونکو نسلونو استادان شي.

د

www.ketabton.com

دژبارووونکی سریزه

دبخونکی او لوی څښتن په سپیلی نامه

د معنویت ښارته دیوی ټولنی د ننوتوراز په دی کی دی چه د ټولنی د فکر او پوهی خاوندان د تخلیق او تحقیق په مسله کی څومره غښتلی دی،په کومه کچه کولی شی پنځونی،کشفیات او ایجادات رامنځته او دذکاوت ماشین په حرکت راولی دغه ارزښتونه دټولنی تیاری رنا گوی اودژوندانه روانی قافلی ته فانوس او مشال بلوی.

همدا راز هغه ملت سر لوړی، هوسا او بسیا دی چی په خپله ژبه کی بیساری علمی او اکاډمیکاثارولری.

او د اړتیا په هره برخه کی د لوستونکو ذوق او لیوالتیا خړوبه کړی. څومره چی دغنا دغه پانگه په یوه ټولنه کی پیاوړی وی،په هماغه کچه د هغه ملت ژبه هم دنو رو ژبو سرداره او د عزت په سالو کی پټه وی.

دا چی غربی نړی او اروپا د علم او پوهی په غزل که مخکښه اودپرمختگ په وزرو الوزی،نو وروسته پاتی اومخ پرودی هیوادونه اړدی چه دمسلکی علومو او تجاربو دشریکولو اوخپلولو لپارهد پرمختللیو هیوادونو دروازی وټکوی.اود خپلولس او هیواد دخیرلپاره تری گټور اثار وژباړی.داځکه چی علم او تجربی دانسانی نړی گډ میراث دی. او هره ټولنه تری گټه پورته کولای شی.

دا چی دشلو کالو راپدی خوا نوی درسی کتاب د تدریس لپاره نه وه لیکل شوی بناآ ما ته ددیپارټمنټ له خواددنده راوسپارلشوه چه د Apley's ټکس بک وژباړم،چی منځ پانگه یی کسرونه او خلعی او په برکی نیسی او درسی نصاب سره تطابق لری.کا د ژباړی د اصولوله مخی

www.ketabton.com

زیار ګاللی چی د اصلی متن د مفا همو امانت خوندی وساتم. او دغه تسلسل دټکی په ټکی ژباړی له قیده وباسم، داځکه چی په ژباړه ګی د مفهوم د وضاحت له پاره ځینی ترکیبونه ماتیږی او ځینی اصطلاحات د خپلی ژبی د محاورویمنطق تابع ګرځی.په دی هیله اوارضو یم چی دغه اثر به په علمی برخه کی مثبت ثابت او په مسلکی برخه کی به تری د ټولنی د خیر لپاره ګټه پورته شی.

په خوار درنښت

پوهنمل دوکتورسید بها(کریمی)

www.ketabton.com

د اوږي دمټ د پو رتني برخي اوځنګلي جروحات

دعلوي طرف جروحاتو ترټولوغټه ستونزه شخوالي دی په خانګړي ډول داوږی په بند کي لاکن کله کله داستونزه دځنګلي دبنداولاس په بند کی هم رامینځته کیږي دوه ټکي موبایدهمیش په یادوي .

۱ـ دعلوي طرف په هر ډول جرحه کي چي په هرټیپ یې درملنه شوي وي اوټولو هغه بندونو کي چي په حقیقي توګه ئي حرکت له مینځه نه وي تللي په ځانګړي ډول دګوتو په مفاصلو کي باید له اول څخه تمرین پیل شي .

۲ـ دپاخه عمر په ناروغانوکي کله کله دا غوره وي چی کسر له پامه وغورځول شي اودحرکاتوبیا لاس ته راوړلوته پاملرنه وشي.

دترقوي دهډوکي ماتیدنه (FRACTURE OF THE CLAVICAL):

په ماشومانو کی د clavicula کسرونه په اساني سره رامینځ ته کیږی خو زیاتره زرغاي پرځاي کیږي او پر ته له اختلاطاتووي خوپه غټانو کي کیدای شی له حده زیاته ځورونکي جرحه وي .

دجروحاتو میخانیکیت:

په اوږه راغورځیدل اودلاس بیرون ته کش کیدل کیداي شي د clavicula دماتوالي لامل شي- دترقوي په منځنی برخی کسرونوکي معمولا دکسر باندی ټوټه

www.ketabton.com

دبازو دوزن په بنستې ښکته خواته کش شوي وي او دننی برخه ئي د sternomustoid عضلي پواسطه پورته ساتل شوي وي .

دترقوي دباندنی نهایت په کسرونو کي که چیرته اربطه تماس ولري نو په کمه اندازه بې ځایه والي رامینځ ته کیږي که چیرته coraco clavicular اربطه ځیري شوي وي او یا کسر د اربطي په انسي (نږدي) برخه کي واقع وي شاید بي ځایه والي رامنځ ته شي او ټرلي ارجاع په دي حالت کي شونی وي .

www.ketabton.com

کلینیکي بڼه:

ناروغ دلاس د حرکاتو د مخنیوی په خاطر لاس د سینې سره کلک نیولی وی. دپوستکي لاندې څرګنده برجستګي او په ځینو وختونو کې تیره پارچه چې پوستکي تهدید وی موجودوي. که څه هم وعایي اختلاطات نادر دی.

په احتیاط سره نبض جس او په نرمی سره دغاړی قاعده جس شي د ترقوي دخارجی دریمی برخی کسرونو کې په اسانی سره اشتباه رامینځ ته کیدای شي یا د Acromoclavicular مفصل دکسرونو سره مغالطه کیږي.

ایکسری:

کسر معمولاد ترقوي دهډوکي په دریمه وسطي برخه کې وي او دخارجي پارچی استقامت له داخلي پارچې لاندې وي دخارجي دریمې برخې کسرونه کیدای شي خطاء شي یا دبې ځایه والي درجه د اټکل څخه لږه تخمین شي -خو دخطاء له مینځه وړلو او بې ځایه والي درجی د سم اټکل لپاره باید د اوږی د بند په اضافي منظرو اکسری اجرا شي، کلینیکي التیام څو اونۍ د راډیولوژیکي التیام څخه مخکې وي.

درملنه:

۱- دترقوي د منځنی دریمې برخې کسرونه:

درسته ارجاع ناممکنه او غیر ضروري د ه په ټولو حالاتو کې د بازو حمایي ته اړتیا ده او لاس باید تر هغی چې درد له مینځه لاړ شي په غاړه کې واچول شي (معمولاً ۲-۳ اونیو لپاره) له دې وروسته ناروغ باید د اوږی فعالوحرکاتو ته

www.ketabton.com

تشویق شي دا په ځانګړی ډول زړو اشخاصو کې داهیمت ورډ ده هغو کسانو کې لوی سوء شکل موجود وي شاید د منلو ورډ نه وي نو په ټرلی شکل د اوږی د بند شاته د منفعل Brace کولو پواسطه ارجاع کیږي او په تعقیب یې 8 شکله بنداژ تطبیق کیږي داخلي تثبیت ته په نادره توګه ضرورت پیښیږي او کیدای شي Non union تري پیداشي، خلاص کسرونه او هغه کسرونه چې عصبي وعایي زیان په کې رامینځ ته شوی وي او نه رغیږي دداخلي تثبیت لپاره استطباب ګنل کیږي.

۲- د خارجي دریمي برخی کسرونه (Outer Third Fracture):

دخارجې دریمې برخی هغه کسرونه چې بې ځایه شوی نه وي یواځې ۲-۳ اونیو لپاره لاس غاړه کې اچولو ته اړتیا لري دخارجي دریمې برخې بې ځایه شوي کسرونه چې Coraco Clavicular اربطی څیری کیدو سره یو ځای وي په ټرلي طریقه نه ارجاع کیږي انسي پارچه به په Trapezius عضله کې غرس وي که بې له درملنی پریښودل شي نو سوء شکل او نه جوړیدنه یداکوي چې په اوږه کې ناارامي او کمزوري ترینه مینځ ته راځي پدې وخت کې عملیاتي تداوي استطباب لري.

د Supra clavicular څیری کیدو له لارې توتی ارجاع کیږي که بې ځایه والی ډیر نه وي او توتی ثابتی ښکاري نو ددوه هموارو Pens پواسطه یو له بل سره نیول کیږي Pin دباندنی توتی او Acromion له لارې د ترقوي جسم ته تنویستل کیږي د اړتیا په وخت کې داعملیه د فشاري Band wire پواسطه تقویه کیږي لاس شپږ اونۍ په غاړه کې ساتل کیږي له دې وروسته Pins لیری او بشپړ حرکات پیلیږي.

که بې ځایه والی ډیر

www.ketabton.com

زیات او پارچی بی ثباته وي نو دترقوي جسم ښکته خواته کش کیږي او د Coracoid له بارزی سره د قوي Sutur یا Screw پواسطه تثبیت کیږي.

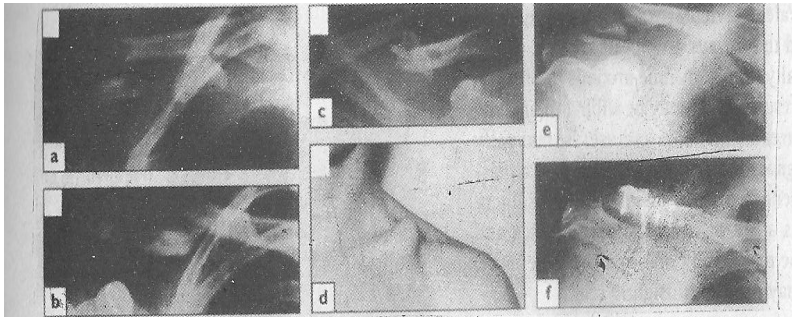

۱-ش

ماته شوی ترقوه :

a: عمومي ځای او بی ځایه والی

b: په لږ غوندې غلط وضعیت کې بې ځایه والی.

c: ټوټه ایزه ماتیدنه په یو وضعیت کې سره یوځای شوی.

d: یوه غته غوټه

e: د باندنی دریمي برخي کسر چې د Coracoclavicular اربطی د انسي برخی د څیرې کیدو له کبله تر قوه لږ غوندې پورته خواته تللی ده دکسر د خلاصی ارجاع او داخلي تثبیت پواسطه درملنه شوی.

f: ترقوه د Coracoid بارزی سره دیوې اوږدې Screw پواسطه تثبیت شوی.

اختلاطات:

۱- لمړنی اختلاطات: که څه هم دترقوي هډوکي حیاتي غړو ته ډیر نژدې ځای لري خو Pneumonthorax ، د Subclavian رګونو جرحی او د Brachial plexus جرحی ټولی نادری دی.

www.ketabton.com

۲- وروستنی اختلاطات: بعضی کسان چې د clavicle دکسرونو دعملیات په هکله پوره مهارت ونلري نادرا نه رغيږي.

الف: Non Union : د باندنی دریمې برخی په بې ځایه شوو کسرونو کې د نه رغیدو خطر شتون لري که رغیدل مینځته رانه شي نو داخلي تثبیت او دهډوکي د Graft پواسطه يې درملنه کيږي.

ب: خرابه رغیدل (Mal union) : دترقوي په جوړ شوي کسر کې یوه غوټه پیداکیږي چې په کوچنیانو کې دوخت په تیریدا سره له منځه ځي خو په غټانو کې په خپل حال پاتی کیږي هغه خلک چې دښکلا له نظره اندیښمن وي هر ډول درملنې ته زړه ښه کوي.

کسر دبې هوشی لاندې دګوتو پواسطه ارجاع کیږي او د Cuiress پلاستر پواسطه ساتل کیږي ناروغ باید دعملیات څخه وساتل شي ځکه چې د عصب او رګونو د جرحی خطر موجوددی. همدارنګه کیداې شي هډوکی يې په Non Union او له عملیات څخه وروسته بد شکله ندبه له ځان سره پریږدي.

ج: داوږی شخیدل Stiffness of Shoulder : داوږی شخوالی عام دی او په موقتي توګه هغه وخت پیداکیږي کله چې یو څوک دحرکت څخه ویره لري - که ګوتوته تمرین ورنه کړل شي نو هغه هم شخیږي او دحرکاتو بیرته راګرځیدنه يې میاشتی وخت په بر کې نیسي.

دSCAPULA ماتیدل:

د Scapula دجسم کسرونه دمستقیمی تصادمی قوی پواسطه پیداکیږي او همدغه قوه کیداې شي په پښتیو (اضلاعو) کې ماتیدنه رامنځته کړي او د Sterno clavicular دبند ببځایه کیدل مینځته راوړي.

www.ketabton.com

د Scapula غاړه کیدای شي د ضربې په واسطه یاپر اوږه باندې د رالویدلو له کبله په ماتوا لي اخته شي. د corocoid بارزه کیداې شي په قاعده کې کسر پیداکړي اویا یې څوکه بې ځایه شي. د Acromion کسر دمستقیمی قوی پواسطه پیداکیږي داوږی د بې ځایه کیدلو سره یوځای کیدای شي د Gleniod ماتیدل رامینځ ته شي.

کلینیکي بڼه:

لاس بې حرکته او کیداې شي د اوږی دهډوکي دپاسه اویا دسینې په دیوال شدید شینوالی شتون ولري. د Scapula دجسم دکسر لپاره ډیرې قوی ته اړتیا ده.او همدا لامل دې چې په ډیرو پیښو کې د Scapula د کسر سره یوځای دسینې Spin, Brachial plexus ، ګیډې او سر جروحات موجود وي.

ایکسری:

دګرد چاپیره نرمو نسجونو شتون له کبله د Plain اکسری پواسطه د کسر معلومول ستونزمن کار دی په عکس کې به د Scapula دجسم څو پارچه یي کسر ولیدل شي اویا د Scapula دغاړی کسر چی باندنی ټوټه یې دلاس دوزن پواسطه ښکته خواته کش شوی وي ولیدل شي ځینې وخت په Crocoid او Acromion کې هم یو چاود لیدل کیږي د Glinoid تشه دکسرونو لپاره CT سکن ګټوره معاینه ده.

www.ketabton.com

درملنه:

الف : دغاړې کسرونه : داکسرونه عموماً Impected وي او د Glinoid دسطحی سره په تماس کې وي د ارام لپاره لاس په غاړه کې اچول کیږي.

ب: Gleniod ماتیدل: که چیرې دبې ځایه کیدنی په وخت کې د Glenoid دسطحی څخه یوه داسې پارچه جدا شي چې د ۲۵% څخه یې حجم زیات وي نو باید داخلي تثبیت په نظر کې ونیول شي.

ج: Body Fracture : جراحي ته ضرورت نشته ناروغ دارام لپاره لاس په غاړه کې اچوي او د اوږې ، څنګلی او ګوتو فعال حرکات پیل کوي.

د: Acomion ماتیدل : په دې کسرونو کې هم غیر عملیاتي درملنه او لمړنی حرکات عموماً وړ کار دی.

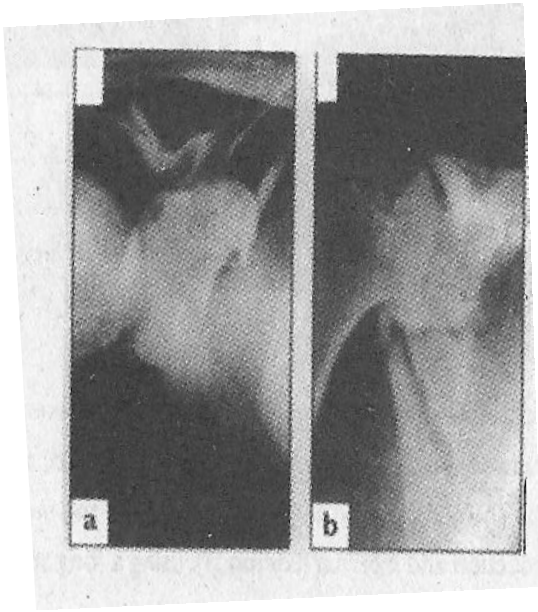

2 - 24
د Scapula کسرونه:
a: د کتف دهډوکي دغاړې کسر
b: د کتف د جسم کسر.

www.ketabton.com

Scapulo throracic Dis lociation

دا دزیاتی قوی له کبله پیداشوی جرحه ده Scapula او بازو د سینې څخه جداشوی وي او Subclavian رګونه، Bracheal plexus شلیږي اکثره ناروغان مړه کیږي.

کلینیکي بڼه:

لاس ځوړند او Ischemic وي دپراخ هیماتوم له کبله د ترقوی له پاسه پرسوب موجود وي تشخیص عموماً د X-ray پواسطه وضع کیږي.

درملنه:

بیارغونه سرته رسیږي د پورتنې طرف پایلې ډیرې خرابي دي درګونوبیارغوونه اودBracheal plexus لوڅول او ترمیم وظیفوي علوي نهایت مینځ ته نه شي راوړی.

جروحاتACROMIO CLAVICULAR ؛

Acromoclavicular مفصل ناڅاپي جرحی عامی دي او دمستقیمی تروما له کبله پیداکیږي هغه ناروغان چې د Jack hammer دنده لري اویادوزن پورته کولو لوبغاړی وي په هغوی کې د استحالوي بدلونونو سره یوځاې ځنډنی Sprians لیدل کیږي.

www.ketabton.com

دجرحی میخانیکیت:

که یوځوک په داسې حال کې په اوږه باندې راولویږي چې لاس یې د تقرب په حالت کې وي نو د Acromo clavicular اربطی Strain یا ځیری کیدل او همدارنګه د Clavicula پورته خواته Subluxation رامینځ ته کیږي که قوه ډیره شدیده وي نو کیداې شي چې Coraco clavicular اربطه هم ځیرې شي او پایله کې مفصل په بشپړه توګه بې ځایه شي.

پتالوژیکه اناتومي او ډلبندي:

داجرحې داربطو دجرحو د ډول او د مفصل دبې ځایه کیدو په بنسټ درجه بندې شوي دي، Type-I یې د Acromoclavicular اربطی ناڅاپي Sprian دې چې مفصل په کې نه وي بې ځایه شوی، په Type II کې Acromoclavicular اربطه ځیې شوی وي او د ترقوي هډوکې لږ غوندې پورته Subluxated شوی وي، په Type III کې Acromoclavicular او Coracoclavicular اربطی دواړه ځیرې شوي وي او مفصل خلع شوی وي ترقوي پورته خواته تیله شوي وي او واضح خالي ځای په کې مینځته راغلی وي په Type IV کې ترقوي هډوکی خلف خواته بې ځایه شوی په Type V ترقوه ډیره زیاته پورته خواته ختلی وي په Type VI کې ترقوه د Coracoid بارزی څخه بنکته رالویدلی وي.

کلینیکي بڼه:

ناروغ په خپله دجرحی ساحه په ګوته کولای شي او ساحه شینوالی لري، که چیرې حساسیت شتون ولري او بد شکلی نه وي نو غالبا دابه یو Sprian اویا

www.ketabton.com

Subluxation وي. دبې ځایه کیدنې په صورت کې شدید درد موجو د اودجس پواسطه یوه خالیګاه احساسیږي د اوږې حرکات محدود شوي وي.

ایکسری:

Acromoclavicular مفصل په اسانی سره نه لیدل کیږي قدامي خلفي Cephalic tilt او په Axillary منظرو باید ایکسری واخیستل شي.

د دوهم او دریم ډول جرحو دتوپیر لپاره په قدامي خلفي منظره په داسې حال کې ایکسری واخیستل شي چې په هر لاس کې یې ۵ کیلو ګرامه وزن نیولی وي نیغ ولاړ وي او دواړه اوږې یې په X-ray کې راشي په هر اړخ کې باید د Crocoid بارزی او د ترقوي دلاندې غاړی تر مینځ فاصله اندازه شي که چیرې د ۵۰% څخه زیات توپیر په دواړو خواو کې ولر ي نود Acromoclavicular بند بې ځایه کیدنه به رامینځ ته شوی وي .

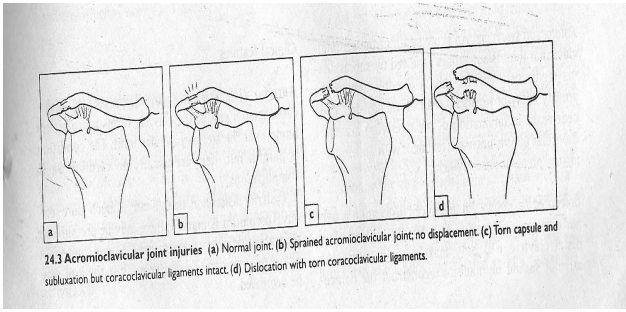

24.3 Acromioclavicular joint injuries (a) Normal joint. (b) Sprained acromioclavicular joint; no displacement. (c) Torn capsule and subluxation but coracoclavicular ligaments intact. (d) Dislocation with torn coracoclavicular ligaments.

24,3

اربطه ځیری

د Acromoclavicular مفصل جرحی.

a: نورمال مفصل

b: Sprian شوی مفصل چې بې ځایه والی نه لري.

c : Capsul ځیرې شوی او Coracoclavicular اربطه په تماس کې ده.

d: دخلعی سره یوځاې Coracoclaviular شوی ده

www.ketabton.com

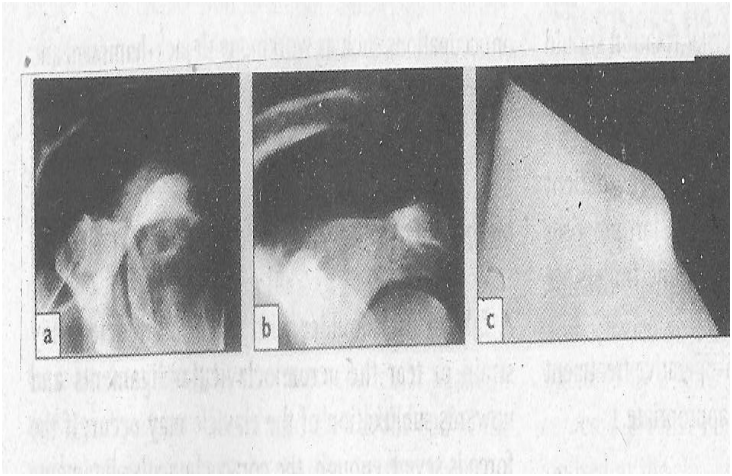

24,4

Acromioclavicularمفصل

a: Subluxation د لږ غوندې سوء شکل سره یوځای.

B: مکمله خلع چې واضح بې ځایه والي لري.

درملنه:

Sprains او Subluxation په دندې څه ځانګړې اغیزه نه کوي کومې ځانګړې درملنې ته اړتیا نه لري د درد تر ختمیدو پورې لاس په غاړه کې اچول کیږي- او د اوږې حرکات پیل کیږي که څه هم بې ځایه کیدنې د Pad او بنداژ پواسطه نه رغیږي خو دجراحي عملیه هم تر ناندریو لاندې ده. ډیر ځلي عملیات هیڅ پایله نه ورکوي. په ایغو نیغو Type III جرحو کې هیڅ داسې ثبوت نه شته چې دجراحي پواسطه دمحافظوي په نسبت ښه وظیفوي عضوه اعاده کیږي.

www.ketabton.com

جراحي ترميم بايد په هغو خلکو کې تر سره شي چې ترقوه يې ډيره زياته بارزه لري، ترقوه يې خلف يا سفلي خواته بې ځايه شوی وي اويا هغه خلک چې په لاس باندې شديد کارونه کوي.

يو بنه تجربه شوي تخنيک دا دی چې Coracoclavicular اربطه ترميميږي او په ځای کيدل په لنډ مهاله توګه د Screw پواسطه په خپل ځای کې ساتل کيږي د دوه اونيو لپاره اوږه بې حرکته او وروسته حرکات پيليږي. Screw د ۸ اونيو وروسته ليرې کيږي.

اختلاطات:

۱- Rotator Cuff Syndrome

ځينې وخت د Acromio clavicular بند دناڅاپي Strain څخه وروسته د Supraspinatus وتر التهاب پيداکيږي. ددې التهاب اصلي علت چې ايا دابتدايي جرحی څخه وروسته او يا دتروما څخه وروسته د Acromioclavicular مفصل دالتهاب او پرسوب له کبله پيداکيږي معلوم نه دی دالتهاب ضد درمل مرسته کولی شي.

۲- غير ارجاع شوی خلعی:

غير ارجاع شوي خلعی بدې معلوميږي او ځينې وخت په دنده اغيزه کوي که يواځې بعيده ترقوه غوڅه شي نو معامله نوره هم خرابيږي نو بايد Coraco clavicular اربطه بيا ورغول شي.

www.ketabton.com

د Weaver dunn په تګلاره کې Coracoacromial اړبطه له Acromion څخه لیرې کیږي -او د ترقوی په بعیده برخه کې تثبیت کیږي. Acromoclavicular بند په بشپړه توګه په ځای کیږي د Screw پواسطه په موقتي توګه په خپل ځای کې ساتل کیږي.

۳- داربطو Ossification:

د ډیرو شدیدو جرحو څخه وروسته په Coracoclavicular اړبطه کې Ossification مینځ ته راځي. هډوکینې پارچې Rotatter cuff ته مساعده زمینه برابروي او عملیات ته اړتیا پیداکوي.

۴- دویمي اوستیوارترایټس:

د لومړني او دویم ډول جرحووروستنی اختلاط د دویمي Osteoarthritis څخه عبارت دي دا د محافظوي درملنې پواسطه اصلاح کیږي او که درد ډیر شدید وي. نو د ترقوي باندنی دوه سانتي متره برخه غوڅیږي له دې وروسته درد په بشپړ ډول له منځه نه ځي او ناروغ باید خبر شي چې کیداې شي د بازو په شدید فعالیت کې کمزورتیا ولري.

بې ځایه کیدلSTERNO CLAVICULAR :

کله چې په اوږه باندې د اړخ له خوا فشار راشي نو داډول غیر دودیزه ماتیدنه پیداکیږي مثلاً که یوڅوک دسړک په پیښه کې له موټر څخه په اوږه راولویږي اویا له یوه لوړ ځای څخه په اوږه باندې دتیږې غوندې رالویږي په نادره توګه دمفصل

www.ketabton.com

په قدامي برخه باندې د مستقيمې ضربې له کبله هم دغه خلع پيداکيږي -قدامي خلعه د خلفي خلعي په نسبت زياته پيداکيږي مفصل کيداې شي Sprain- شبه خلع -او بشپړه خلع ورکړي.

کلينيکي بڼه:

قدامي بې ځايه کيدنه په اساني سره تشخيص کيږي. ځکه چې دترقوي انسي نهايت د Sternoclavicular مفصل دپاسه واضحه غوټه جوړوي خلع دردناکه وي خو زړه او سينه اختلاطات نه لري. خلفي خلعه که څه هم نادره ده خو ډيرې تشويشنا کې دې نارامي زيا ته وي کيداې شي په تراخياء او غټو رګونو فشار راشي او دغاړې او بازو وريدي رکودت مينځ ته راشي او بازوته دوينې جريان کم شي.

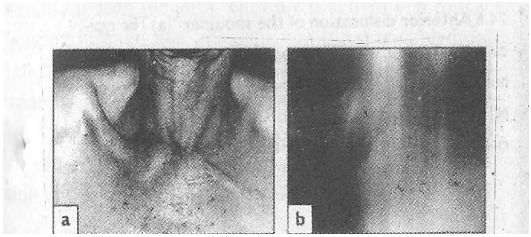

24,5

Sternoclavicular مفصل

ab : قدامي خلع دکلينيک له نظره واضح ده په x-ray کې ليدل ډير ستونزمن وي په Tomograph پواسطه بې ځايه والی ښه ليدل کيږي او CT لابهتره معاينه ده.

www.ketabton.com

اکسری :

په X-ray Plain کې یو دبل له پاسه سورې مینځ ته راځي نو تشخیص مشکل دی په مایله منظره X-ray مرستندویه ده او CT سکن د تشیخص تر ټولو بهترینه معاینه ده.

درملنه:

Sprain او Subluxation ځانګړی درملنی ته اړتیا نه لري، قدامي بې ځایه کیدنه د ترقوي دپاسه دفشار واردولو اوداوړی دمفصل تبعد سره د بازو د کشولو پواسطه ارجاع کیداې شي. ددې سره سره مفصل معمولادوباره بې ځایه کیږي خو دا دومره غټه ستونزه نه ده که څه هم د دندی بیرته راګرځیدنه څو میاشتی په بر کې نیسي خو په بشپړ ډول یې دنده بیرته راګرځي داخلي تثبیت ته اړتیا نه لیدل کیږي او خطرناک ځکه دې چې د Sternum شاته غټ رګونه شتون لري.

خلفي بې ځایه کیدل څومره ژر چې شونی وي باید په ځای شي- چې ارجاع په ټرلي شکل که چیرې اړتیا وي باید د عمومي بې هوشی لاندې تر سره شي- په داسې ډول چې ناروغ به Supin وضعیت لري چې د دواړو کتف هډوکو تر مینځ یې دشګی بوجې کیښودل شوی وي، او له دې وروسته بازو داوړی د بند د تبعد او بسط سره یوځای کشول کیږي او بند دخړوپ اوازکولو سره په ځای او همداسې پاتی کیږي که چیرې دغه مانوره ناکامه شوه نو د ترقوي انسی نهایت دهډوکي د Forcep پواسطه نیول کیږي او مخکې خواته کش کول کیږي که چیرې دغه مانوره هم چې نادراً پیښیږي ناکامه شي نو خلاصه ارجاع ښه ګڼل شوی- خو زیاته پاملرنه باید وشي چې دمنصف جوړښتونو ته زیان وانه وړي له ارجاع وروسته د اوړی بند

www.ketabton.com

شاتنی Brace باید د 8 شکله بنداژ سره یوځای ترسره شي کوم چې د دریو اونیولپاره پاتي کیږي یا اغوستل کیږي.

داوږی بی ځایه کیدل :

په غټو بندونو کې داوږی بند په عمومي توګه زیات بې ځایه کیږي او دا دیوشمیر عواملو لکه دجوف عنابي ډکوالي، غیر معمولي حرکاتو شتون، داربطو سستوالی، دجوف عنابي Dysplasia او د پورتنې طرف دفشاري فعالیت په وخت کې په بند کې زیات زور راتللو له کبله مینځ ته راځي . په دې څېړکي کې د ناڅاپي قدامي او خلفي خلعو څخه بحث کوو.

قدامي بې ځایه کیدنه؛

خلع هغه وخت پیداکیږي چې یو څوک په لاس راوغورځیږي. Humerus قدام خواته کش کیږي- کپسول څیرې کوي او دجوف عنابي په غاړه کې Avulsion پیداکیږي - ځینې وخت دعضد دهډوکي دسر خلفي جنبي برخه ماتیږي. په نادره توګه د Acromion بارزه سر ښکته خواته ټیله کوي او د عضد سر وروسته نیغ راوتلی ښکاري بازو ځوړند وي او دعضد راس د Coracoid څخه لاندې ځای نیسي.

کلینیکي بڼه:

شدید درد موجود وي او ناروغ ماوف لاس دبل لاس پذریعه نیولی وي او کتنې ته اجازه هم نه ورکوي- د اوږی جنبي برخه همواره ښکاري -او که دناروغ عضلات

www.ketabton.com

ډیر قوي نه وي نو د Clavicula لاندې یوه غوټه جس کیږي - د ارجاع څخه مخکې باید بازو د اعصابو او رګونو د جرحو لپاره وکتل شي.

ایکسری:

قدامي خلفي ایکسری دعضد دسر او دجوف عنابي سیورې یو د بل دپاسه ښکاري او دعضد سر د بند څخه لږ لاندې انسي خواته پروت وي که په اړخیز وضعیت د Scapula دغاړې له خوا ایکسری واخیستل شي نو دعضد راس دمفصل دلیکې څخه وتلی ښکاري که بند پخوا هم بې ځایه شوی وي نو په ځانګړو منظرو کې دعضد دراس خلفي جنبي عکس هموار وي ځکه چې دجوف عنابي دقدامي غاړې پواسطه پټ وي.

درملنه :

د ارجاع ډیرې لاری شتون لري چې یو څه یې یوازې په تاریخ پورې تړلي پاتی شوي هغه ناروغان چې پخوا هم په کې خلعی پیداشوي وي دبازو ساده Traction ته اړتیالر ی خو په ځینو پیښو کې عمومي بې هوشي ته اړتیا لیدل کیږي د Stimson's په تخنیک کې ناروغ په بستره باندې پرې مخ اچول کیږي چې لاس به یې بستر څخه ښکته زانګي ۱۵-۲۰ دقیقې وروسته کیداې شي ارجاع رامینځته شي په Hypocratic طریقه کې اوږه لږ غوندې تبعد لري او په ورو ډول په بازو کې زیاتیدونکی Traction تطبیق کیږي او Assistant دناروغ په جسم باندې دمخالف سمت څخه Traction تطبیق کوي.

د Kocher په طریقه کې څنګل ۹۰ درجې قبض کړیږي او جسم ته نږدې نیول کیږي - Traction ته اړتیا نشته بازو ته په وحشي کې ۷۵ درجې تدور ورکول

www.ketabton.com

کیږي - څنګل قدام خواته پورته کیږي او اخربازو ته انسي تدور ورکول کیږي - پدې تخنیک کې داعصابو، رګونو او دهډوکو دجرحی خطر موجود دی نو کارول یې ښه نه دي دکسر د ردولو او د ارجاع د تصدیق لپاره اکسری باید واخیستل شي. کله چې ناروغ په بشپړ ډول بیدار شو نو د Axillary عصب دجرحی او د Rotator cuff دځیږي کیدنې د ردولو لپاره په ورو ډول فعال تبعد اجراکیږي. د ulnar, radial, median او Muscular cutaneous اعصابو لپاره هم باید ازموینی سرته ورسیږي -او نبض باید جس شي. هغه ناروغان چې عمر یې ۳۰ کلونو نه کم وي باید لاس دري هفتی په غاړه کې واچوي. ځکه چې د شخوالي خطر موجود دی- لدې وروسته حرکات پیل کیږي خو په ګډ ډول د تبعد او اړخیزه تاوولو څخه باید ځان وساتل شي پدغه وخت کې باید د څنګلی او ګوتو حرکات هره ورځ سرته ورسیږي

اختلاطات: قدامي خلع لاندې اختلاطات ورکوي:

لمړنی اختلاطات : لمړنیو اختلاطاتو کې لاندې اختلاطات شامل دي:

الف: Rotator cuff tear : داځیږي کیدنه په زړو خلکو کې د قدامي خلعي سره یوځاې رامینځ ته کیږي - ناروغ د ارجاع څخه وروسته لاس ته تبعد نه شي ورکولای - که Deltoid عضله د جس وړ Contractur ولري نو Axillary عصب افت ردیږي- زیاتره ناروغان جراحي ته اړتیا نه لري خو ځینې ځوان فعال اشخاص چې زیاته ځیږي کیدنه په کې مینځ ته راغلی وي د جراحي ترمیم څخه ګټه اخیستلی شي.

www.ketabton.com

ب: عصبي جرحی: Axillary nerve: Nerve injuries زیات زخمي کیږي ناروغ Deltoid عضلی ته تقلص نه شي ورکولای -او کیداې شي د عضلې له پاسه لږه غوندې بی حسي موجوده وي د تبعد ناکامي باید د Rotator cuff سره توپیر شي. عصبي افت د Neuroprasia په ډول وي او یو څو هفتی وروسته په خپل سر رغیږي. که ونه رغیدو نو جراحي ته اړتیا لري -که په ترمیم کې ځنډ رامینځ ته شي نوښې پایلی نه لري په ځینو پیښو کې Median عصب Muscula cutenus عصب، Ulnar عصب او Radial عصب زخمی کیږي په نادره توګه د ترقوی لاندې د Brachial plexus افت مینځ ته راځي- که منځ ته راغی نو ډیر خطرناک دی خو له نیکه مرغه د وخت په تیریدو سره بیرته په خپله رغیږي.

ج: Vascular injuries : زاړه ناروغان چې ماتیدونکی رګونه لري په هغوی کې کیدای شي Axillary شریان ته زیان ورسیږي. دا پیښه یا خو د جرحی په وخت اویا دارجاع په وخت کې د زیاتې قوی د کارولو له کبله رامنځته کیږي.

د ارجاع څخه مخکې او وروسته باید طرف د Ischemia د نښو لپاره وکتل شي.

د: Fracture dislocation : که چیرې د بې ځایه کیدنی سره یو ځای د قریبه عضد کسر هم موجود وي نو خلاصی ارجاع او داخلي تثبیت ته اړتیاده د خلعی په وخت کې کیدای شي غټه Tuberosity ماته شي- دا په خپله د ارجاع په وخت کې په ځای کیږي او کومی ځانګړی درملنی ته اړتیا نه لري خو که بیځایه پاتی شوه- نو دجراحي پواسطه باید بیرته په خپل ځاې کې ونښلول شي.

۲- وروستنی اختلاطات : په موخرو اختلاطاتو کې لاندې اختلاطات شامل دي.

www.ketabton.com

الف:داوړی شخیدل : هغه ناروغان چې د ۴۰ کالو څخه زیات عمر لري په هغوې کې داوړدې مودې لپاره داوړی بې حرکته کول شخوالیمینځ ته راوړي - Lat.Rotation له مینځه ځي اوتبعد محدودیږي، فعال حرکات مفصل سستوي ځکه چې په شدت سره اجراکیږي. که اړخیز هتاویدنه اعاده نه شي نو تر هغی تبعد امکان نه لري، دبې هوشی لاندې مانورې هغه وخت اجراکیږي څه وخت چې پر مختګ ونه لیدل شي او په جرحه باندې شپږ میاشتی تیرې شوي وي- د تبعد څخه مخکې باید جنبي تدور اصلاح شي- مانوره باید دزور پر ځای په ارام سره تر سره شي.

ب: Un reduced dislocation :

ځینې وخت په عجیب ډول داوړی بې ځایه کیدنه له تشخیصه پټه پاتی کیږي دا پیښه په ډیرو زړو یا بې هوشه ناروغانو کې زیاته لیدل کیږي د جرحی د شپږو اونیو دننه تړلی ارجاع ګټه لري او که چیرې وروسته پرې مانوره اجراشي نو کیداې شي رګونه او اعصاب ځیرې شي عملیاتي ارجاع د شپږو اونیو څخه وروسته یوا ځي په ځوانو ناروغانو کې استطباب لري. ځکه چې داګرانه خطرناکه او د شخوالي پواسطه تعقیبیږي، دقدام له لارې یو شق اجراکیږي او دخلعی د ارجاع څخه مخکې رګونه او اعصاب لیدل کیږي د ارجاع وروسته خلعی ته ډیره پاملرنه نه کیږي او ناروغ فعالو حرکاتو ته تشویق کیږي -اوږه همیشه ښه دنده لاس ته راوړي.

ج: متکرره بې ځایه کیدل:

www.ketabton.com

که په قدامي بې ځایه کیدنه کې د اوږې د بند محفظه څیرې شي نو دارجاع څخه وروسته په خپله ترمیمیږي- او بیا بې ځایه کیدنه نه پیښیږي خو که دجوف عنابي Labrum له خپله ځایه بې ځایه شي اویا محفظه د جوف عنابي د غاړې څخه جداشي نو بیا بې ځایه کیدنه واقع کیدای شي . Labrum په ځوانو ناروغانو کې زیاته جداکیږي او که د عضد د راس د خلفي جنبي برخی هډوکني پارچه مینځ ته راغلی وي نو خلعی لا ډیرې زیاتې واقع کیږي. په زړو ناروغانو کې که چیرې Rotetter cuff څیرې والی اویا د غټی Tuberosity ماتیدل مینځ ته راغلی هم وي خلعی ډیرې نه پیښیږي د عملیات څخه وروسته د بې حرکته کولو موده دخلعو په بیامینځ ته راتګ باندې هیڅ اغیزه نه لري دخلعو تاریخچه تشخیصه اهمیت لري ناروغ حکایه کوي چې د هرې ورځې په ورځینو کارونو کې یې اوږه بې ځایه کیږي او زیاتره ناروغ یې بیرته په خپله په ځای کوي د تشخیص په اړوند که شک شتون ولري - نو د ادراک د Test پواسطه معلومیږي که دناروغ بازو په منفعله توګه د Coronal plan شاته دتبعد او جنبي تدور په حالت کې وساتل شي نو د ناروغ مقاومت او ادراک Pathogonomatic وي له دې څخه ډیر عام چې نه تشخیص کیږي د Subluxation بیا بیا پیښیدل دي.

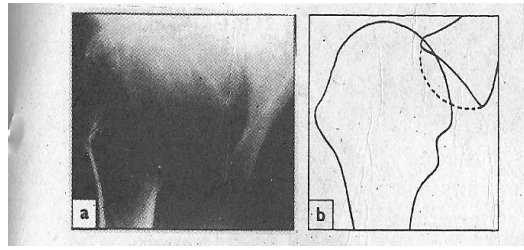

24,8

متکرره نیمه خلع ایکسري قدامي نیمه خلع ښائ،،دعضد راس دګلینوایدپهڅنډه سور ښکارئ.

www.ketabton.com

داوږی خلفي بې ځایه کیدنه:

خلفی خلعی نادری دی او داوږی د ټولو خلعو ۲% پیښې جوړوي :

دجرحي میخانیکیت:

غیر مستقمیه قوه چې ډیره شدیده وي او واضح داخلي تدور او تقرب مینځ ته راوړي خلفي خلع پیداکیږي داخلعی د برق د نیولو په وخت کې د اختلاج او fit له کبله عامی پیداکیږي. همدارنګه خلفي خلعی هغه وخت هم مینځ ته راتللی شي څه وخت چې یو څوک په Flexed او تقربي بازو باندې راوغورځیږي اویا قدام له خوا په اوږی باندې مستقمیه ضربه وارده شي اویا یو څوک په غځیدلي لاس راولویږي.

کلینیکي بڼه:

څرنګه چې اکثرا قدامي خلفي x-ray اخیستل کیږي نو تشیخص اکثراً له نظره پټ پاتی کیږي اویا د ناروغ پایوازان خلعی ته فکر نه کوي او ردوي یې .یو څو ډیر ي واضح کلینیکي نښې شته دي - لاس په انسي تدوري حالت کې نیول شوی وي او په همدې وضعیت کې ساتل کیږي Coracoid بارزه او د اوږی قدامي برخه همواره وي خوکیداې شي ي دغه سوشکل د پرسوب پواسطه پټ شي که لږ پورته خواته وکتل شي نو خلفي بي ځایه والی واضح لیدل کیږي.

www.ketabton.com

ایکسری:

په قدامي خلفي عکس کې د عضد سر انسي تدور لري ښه يې غير نورماله ښکاري او د عنابي جوف څخه لږ ليرې ولاړ وي اړخيزه ايکسري ته اړتيا ده ځکه چې خلفي بې ځايه کيدنه او نيمه بې ځايه کيدنه په واضحه توګه ښي . خلفي بې ځايه کيدنه ځينې وخت کې دعضد د غاړې د جوف عنابي دخلفي غاړې او د وړې Tubersity د کسرونو پواسطه اختلاطي کيږي په ستونزمنو پيښو کې CT سکن مرستندويه تشخيصه معاينه ده.

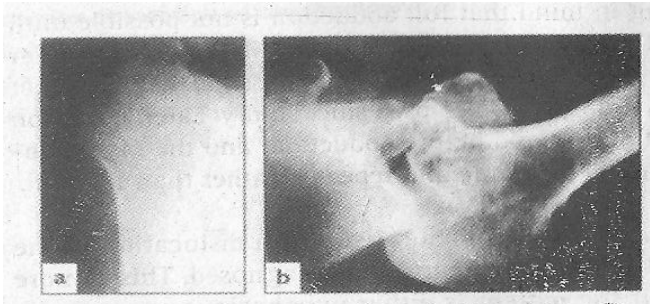

9-24

داوږې خلفي بې ځايه کيدنه

a: قدامي خلفي منظره نورماله ښکاري خو دعضد راس ګراى کروي ښه لري.

b: په اړخيزه منظره کې واضح بې ځايه کيدنى ښکار

درملنه :

ناڅاپي بې ځايه کيدل د عمومي بې هوشى لاندې په داسې طريقه په ځاى کيږي چې بازو کش کيږي او اوږه د تقرب په حال کې وي له دې وروسته د بازو سر ته

www.ketabton.com

اجازه ورکول کیږي چې یو څو دقیقې په خپل ځای پاتی شي او وروسته په ارام سره اړخیز ډول تدور ورکول کیږي که ارجاع ثابته شوه نو لاس په غاړه کې بې حرکته ساتل کیږي او که نه وي نو اوږه د تبعد او جنبي تدور په حالت کې په Spica پلاستر کې د دریو اونیو لپاره ساتل کیږي چې په همدې حالت کې خلفي Capsul رغیږي. د اوږې دحرکاتو لپاره فعال تمرینات اجراکیږي.

اختلاطات :

داوږې خلفي خلعی لاندې اختلاطات ورکوي:

الف: un reduced dislocation : دخلفي خلعی نیمایي ناروغان په لومړنی کتنه کې غیر ارجاع شوي افات لري. ځینې وخت په خلع باندې دتشخیص څخه مخکې میاشتی او اوونۍ تیری شوې وي ناروغ خپل لاس د دننه خواته تاوو حالت کې نیولی وي اوله ۷۰ درجو څخه زیات تبعد نه شي ورکولای که لاس خواته وغځوي نودلاس ورغوی علوی ته نه شي راتاوولی که ناروغ ځوان وي ډیر نارامه -او که خلع یې تازه وي نو خلاصه ارجاع استطباب لري د خلفي شق له لارې capsul ترمیمیږي او په ځای کیږي په زړو ناروغانو کې وروستنی خلعی باید په خپل حال پرینبودل شي او ناروغ حرکاتو ته وهڅول شي.

b: Recurrent dislocation or subluxation دا حالات ډیر نادر دي.

داوږي بي ځا یه کیدل لاندي حوا ته Inferior Dislocation Of The Shoulder Or (Luxatioercta)

مفصلي خلعی نادری دي او لمړنی تشخیص ته اړتیا لري ځکه چې پایلې یې ډیرې خطرناکی دي خلع هغه وخت پیداکیږي کله چې لاس بشپړ ډول تبعد ولري. د

www.ketabton.com

عضد سر د مفصل څخه وځي او دتخرګ ناحیه کې ځای نیسي بازو دتبعد په حالت کې تثبیت پاتی کیږي.



د اوږې سفلي بې ځایه کیدل
دې حالت ته Luxatio erecta وایي لیدل کیږي
چې دعضد جسم پورته خواته او راس یې بښکته خواته بې ځایه شوي

دجرحی میخانیکیت او پتالوژي:

داجرحی د شدیدي فرط تبعدي قوي له کبله پیداکیږي عضد د Lever او Acromion د Flucrum په شان د عنابي جوف څخه لاندې وضعیت نیسي او جسم یې لږ پورته خواته راځي. کیدای شي د نرمو نسجونو شدیدې جرحی په کې مینځته راشي. چې دمحفظی Avulsion، د اوتارو جرحی، د عضلاتو څیرې کیدل، دعنابی جوف ماتیدل، دقریبه عضد ماتیدل د Bracheal plexus زخمی کیدل اود Axillary artry زخمی کیدل په کې شامل دي.

کلینیکي بڼه:

دناروغ لومړنی بڼه چې خپل لاس یې په بشپړ ډول د تبعد حالت کې پاتی شوی وي تشخیص ډیر اسانوي. د عضد راس کیدای شي په تخرګ او یا ددې څخه لږ لاندې جس شي د تل لپاره بایددعصب او رګونو افت وکتل شي.

www.ketabton.com

ایکسری:

عضد دتبعد په وضعیت کې وي. او راس یې د جوف عنابي څخه لاندې وي د جوف عنابي او دعضد د قریبه برخو د ماتیدلو کتل ډیر اهمیت لري. صحیح سفلي خلعی باید په خپل سر د عضد دښکته غورځیدو سره توپیر شي چې د عضد د سر په خپل سر ښکته غورځیدل دکمزوري او د اوږې د عضلاتو د سستي له کبله د تروما څخه وروسته او د اوږې په میزابه کولو کې مینځته راځي. په دې پیښو کې د عضد جسم د تټر په طرف په خپل نورمال اناتوموضعیت کې قرار لري او د ا یو بې ضرره حالت دې او د عضلاتو دمقویت د بیرته راګرځیدلو سره له مینځه ځي.

درملنه:

سفلي خلعی په عمومي توګه د لاس د پورته کش کولو اود اوږې د پاسه ښکته خواته د ترکشن پواسطه ارجاع کیږي که دعضد راس نرمو نسجونو کې ننښتې وي نو خلاصی ارجاع ته اړتیا ده د ارجاع څخه وروسته د عصب او رګونو جرحو لپاره باید پلټنه تر سره شي د درد تر ختمیدو پورې لاس په غاړه کې اچول کیږي او حرکاتو ته اجازه ورکول کیږي خو باید تر دریو اونیو پورې لاس ته تبعد ورنه کړل شي ترڅو نرم نسجونه بیرته ورغیږي.

په کوچنیانو کې داوږې بې ځایه کیدل :

دتروما له کبله د اوږې خلعی په ماشومانو کې نادری دي هغه ماشومان چې داوږې خلعی یې پیداکړي وي نو په Voluntary او په involuntary بڼه وي، په Voluntary خلعو کې ماشوم د بې ثباتي مظاهره کولای شي خو په خپل سر خلع نه رامینځ ته کیږي په Involuntary بڼه کې خلع د ورځینو کارونو په وخت په خپل سر

www.ketabton.com

پیداکیږي. دا ماشومان زیاتره د بند سستوالی اودجوف عنابي Dysplasia لري په کتنه کې لیدل کیږي چې اوږه هر خواته ته Subluxation کوي.
x-ray د تشخیص تصدیق کوي.

درملنه:

دتروما څخه په غیر خلعي باید په ډیر احتیاط سره وکتل شي. ځینی ماشومان د سلوک ستونزه لري او په دې باید فکر وشي چې چیرته د دوی درملنه وشي. دیوه اوږده تمرین پروګرام کیداې شي چې مرستندویه وي که ماشوم د افت له کبله سرسخته ستونزه کې وي اوکومه رواني ستونزه ونه لري نو دبیا رغوني لپاره بایدجراحي په نظر کې ونیول شي نو په جراحي کې بې کچې پاملرنی ته اړتیا ده.

دمټ دهډوکي د پورتني برخی ماتیدل:

دبازو د نژدی برخی ماتیدل دمتوسط عمر څخه وروسته - له مینوپوز څخه وروسته او Osteoporosis ښځو کې زیات پیداکیږي په ډیرو واقعاتو کې واضح بې ځایه والی منځته نه راځي او په درملنه کې ستونزی راولاړیږي په اټکلي ډول په ۲۰% پیښو کې یوه یا زیاتي ټوټی په څرګند ډول بې ځایه والي لري او داختلاطاتو خطر له ځان سره لري.

www.ketabton.com

دجرحی میخانیکیت:

ماتیدل په عمومي توګه په غځیدلي لاس د راولویدو له کبله پیداکیږي چې په ځوانانو کې کیداې شي داوږی بې ځایه کیدل هم په کې پیداشي او ځینې وخت خو دماتیدو سره یو ځای بې ځایه کیدنه هم شتون ولري.

پتالوژیک اناتومي او ډلبندي:

تر ټولو زیات دمنلو وړ ډلبندی د Neer او ۱۹۷۰ کال ډلبندي ده چې دا ډلبندي دهغو څلورو غټو برخو په بنسټ چې په ماتیدو کې برخه لري ولاړه ده په عمومي توګه دابرخې د عضد دراس، لوی Tuborosity وړی Tuberosity او دجسم څخه عبارت دی د Neer ډلبندي د بی ځایه شوو ټوټو تر مینځ توپیر کوي، بې ځایه والی په دی ډلبندي کې ۴۵ درجې زاویې جوړولو یا ۱ سانتي متر جداوالی ته ویل کیږي. ددې پیژندګلوی پر بنسټ کسري لیکی ډیری وي.

که ټوټی یو له بل څخه جداشوی نه وي نو دې ته one Part ماتیدنه وایي، که یوه پارچه له بلې څخه جداشوی وي نو دې ته two part کسر وایي، که دوه پارچی بې ځایه شوی وي نو دې ته three part کسر وایي او که ټولی غټی برخی یو له بل څخه جداشوي وي نو دې ته Four part کسر وایي. کله چې دبازو سر بې ځایه شوی وي او دوه یا دري یا څلور Part کسر هم شتون ولري نو کسري خلع ورته وایي. دا ډلبندي د x-ray د څرګندولو په اساس مینځ ته راغلی ده. او ډیر کتونکي په دې خوښ نه دي چې کوم کسر په کومه ډله کې راځي. خو بیاهم د Neer ډلبندي د پایلو د وړاند ویني او د درملنې د لارښوونې له کبله ډیره ګټوره ده بې ځایه شوی کسرونه لږ څه ستونزی لري Two part کسرونه د ټرلی په ځای کیدنی پواسطه یې درملنه کیږي.

www.ketabton.com

د Three part کسرونو ارجاع ستونزمنه ده او باید داخلي تثبیت ترسره شي څلور Part کسرونه خرابی پایلی لري او بهتره تداوي د Prosthese اچول دي.

کلینیکي بڼه:

څرنګه چې ماتیدنه صحیح impacted وي نو کیدای شي چې شدید درد ونه لري دبازو په پورتنې برخه کې باید د ډیری ساحی شینوالی ته پاملرنه ونه کړو د Axillary عصب او د Bracheal ذفیری د افاتو نښې باید ولټول شي.

ایکسری:

په زړو ناروغانو کې ډیر وخت یو واحد impacted کسر ښکاري د عضد د Surgical غاړې پوری رسیدلي وي د ښی X-ray پواسطه ډیری بی ځایه شوی توټی لیدل کیداې شي په ځوانانو کې جداشوی توټی په څرګند ډول ښکاري. داوږی خلعی د ردولو لپاره بایدد تخرګ او اړخیزی اوږی په منظرو x-ray واخیستل شي په سختو پیښو کې CT سکن مرسته کوونکی معاینه ده. ځینې وخت د ماتیدنی د رغیدلو په مهال دبازو سر ښکته خواته Subluxation کوي داپه عمومي توګه دعضلاتو د کمزورتیا له کبله پیداکیږي او دتمرین سره بیرته له مینځه ځي.

www.ketabton.com

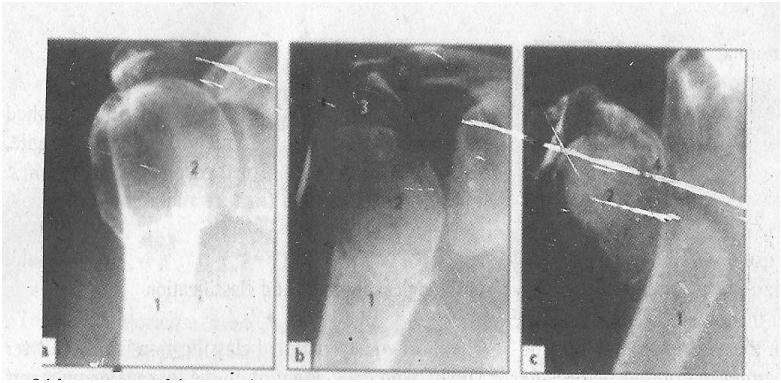

۱۱.۲۴

دپورتني عضد کسرونه
ډلبندي ډيره ښه ده خو دايکسر
ی پواسطه تشريح کول ډير ګران کار دی.
a: Two Part کسر
b: Three part کسر په غاړه او Greater tuberosity کې پيدا شوی.
c: Four part کسر چې جسم راس او دواړه Tuberosity په کې شاملې دي.

درملنه:

0 - لږ غوندې بی ځايه شوی کسرونه:

1 - په دې کسرونو کې ډير زيات کسرونه شامل دي. داکسرونه کومی ځانګړی درملنې ته اړتيا نه لري. يوائی لاس د څلورو اونيو لپاره په غاړه کې اچول کيږي. او درد له مينځه تګ وروسته په ارام سره داوږی حرکات پيل کيږي. کله چې ماتيدنه ورغيږي نو فعال حرکات پيل کيږي او لاس ته خوله پيله حرکات ورکول کيږي.

۲- Two part fracture

www.ketabton.com

الف: دجراحی غاړی کسرونه : پارچی په ارام سره خپل استقامت ته راوستل کیږي. بازو دځلورو اونیو لپاره اویا د ثبات تر وخته په غاړه کې اچول کیږي. په دې موده کې ناروغ د څنګلی او لاس حرکاتو ته هڅول کیږي او په ځلورمه اونۍ کې د اوږی حرکات پیل کیږي دمحافظوي د درملنې پایلی اطميناني دي که ناروغ د ۶۵ کالو څخه زیات عمر ولري او دلاس بشپړ دندی ته اړتیا نه وي ، که کسر په ټرلی طریقه په ځای نه شي اویا له په ځای کیدو څخه وروسته بې ثابته وي نو Fixation ته اړتیا لري. Fixation یې دپوستکي لاندې Pins ، دهډوکي ګنډل، داخلي مُخی Pin ، Tension band او دبند Lock داخلي مُخې Nail پواسطه تر سره کیدای شي.

د Plate پواسطه تثبیت دنرمو هډوکي او زیاتی ساحی د لوڅولو له کبله دناکامی سره مخ کیږي همدا علت دې چې ډیر نه کارول کیږي.

b: دغټی ټیوبرویستي ماتیدل :

د Greater tuberosity ماتیدنی زیاتره د اوږی د قدامی بی ځایه والي سره یوځای وي او کله چې خلعی ارجاع شي. نو ماتیدنی په خپله یو ښه وضعیت ته راځي. خو که ارجاع نشو نو ټوټی دهډوکي د ګنډلو او یا د Screw پواسطه بیرته نښلول کیږي او په ځای کیږي.

c: داناتومیک غاړی ماتیدل:

داکسرونه ډیر نادر دي. په ځوانو ناروغانو کې کسر د Screw پواسطه تثبیت کیږي زړو ناروغانو کې د Prosthase اچول ګټور دي ځکه چې د بازو د سر د Avascular necrosis خطر موجوددی .

۲- Three part fractures

www.ketabton.com

دی کسرونو کې عموماً جراحی غاړه او Greater tuberosity بې ځایه کیږي او ټرلی ارجاع بیښی ستونزمنه ده په فعالو اشخاصو کې دخلاصی ارجاع او داخلي تثبیت پواسطه ښه تداوي کیداې شي. دتثبیت لپاره باید د پلیټ څخه کار واخیستلی شي. خو په زاړه نرم هډوکي کې د پلیټ کارول مهارت ته اړتیا لري که نه نو ناکامیږي. یوه بله متبادله لار یې د هډوکو بیرته ګنډل دي.

۳- Four Part fractures

پدې کسرونو کې جراحی غاړه او دواړه Tuberosity بې ځایه شوي وي داشدیدی جرحی دې چې د رګونو دجرحو، د Brachial ضفیری زیان دټټر دجرحی او دعضد د راس د Avascular necrosis د اختلاطاتو سره یوځای وي. دایکسری پواسطه تشخیص ستونزه لري لیدونکی یوازی همدومره ویلای شي چې ډیرې ټوټې بی ځایه شویدي او ځینې وخت د بازو عنابي بې ځایه کیدنې سره یوځای وي. په ځوانو ناروغانو کې باید د wire او دهډوکو ترمنځ ګنډلو د لارې دبیا رغونی کوښښ وشي. په زړو ناروغانو کې ټرلی درملنه اود خلاصی ارجاع او تثبیت دواړو له کبله پرله پسی درد او شخوالي پیداکیږي ټاکنیزه درملنه په زړو ناروغانو کې د Prosthase اچول دي.

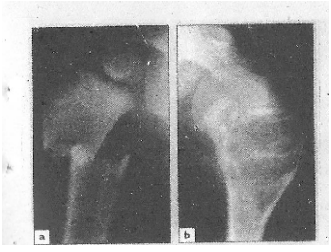

24,12

د قریبه عضد کسرونه په ماشومانو کې

a:چې ارجاع ته اړتیا نه لري او Malunion یې د کیږي.

B۱۰: دسلیم Cyst له کبله پیداشوی کسر. Remodling پواسطه اصلاح

www.ketabton.com

Fractur dislocation -

Two part کسري خلعی عموماً په ټولی طریقی ارجاع کیدای شي Three part کسری خلعی چې جراحی غاړه په کې ماته شوي وي خلاصی ارجاع او تثبیت ته ضرورت لري خو ددې عملیات په دوران کې د Brachial ضفیری د زخمی کیدو خطر موجود دی Four part کسری خلعی ډیر بد انزار لري د ځوانو او فعال اشخاصو پرته په ټولو ناروغانو کې باید Prosthase ولګول شي.

اختلاطات :

داکسرونه لاندې اختلاطات ورکوي:

الف: داوعیو او اعصابو جرحی:

دې جرحو ته باید ابتدایي معاینه کې پاملرنه وشي Axillary عصب د جرحی او جراحي دواړو په وخت کې د شدید خطر لاندې دي.

ب: Stiffness : د اوږی شخوالی عام دې او دمقدمو حرکاتو پواسطه ختمیدای او کیدای شي د Frozen اوږی په نسبت لږه غوندې حرکت لرونکی اوږه هم بهتره وي .

ج: Mal union :دا اختلاط عام دي او لږ غوندې معذورتیا مینځ ته راولي او که تدور له منځه لاړ شي نو ناروغ خپل لاس شاخواته نه شي وړلای.

www.ketabton.com

د: دعضد دراس Avascular necrosis :

دا اختلاط د Three part کسرونو په ۱۰% او د Four part کسرونو په ۲۰% واقعاتو کې مینځ ته راځي ددې کسرونو د تثبیت لپاره د رخوه انساجو وسیع تسلیخ ته اړتیا وي چې شراینو جرحی په کې مینځ ته راځي او دعضد راس دوینې جریان د کمیدو له کبله په Necrosis اخته کیږي، دجراحی عملیه په وخت باید خاص احتیاط وشي چې شراین ونه وهل شي

په کوچنیانو کې ځانګړی ماتیدنی:

ځینې وخت د زیږیدنې په مهال د اوږې خلع اویا د بازو نژدی ماتیدنه پیداکیږي تشخیص یې ګران دې او باید چې د ترقوي کسر او د Brachial ضفیری جرحی ته هم فکر وشي دشیدو خوړلو په عمر کې کیداې شي Epiphysis جداشي ارجاع ته اړتیا نشته او ښه پایله لري په غټو ماشومانو کې د Metaphyse کسرونه منځته راځي چې لږ غوندې بې ځایوالي او زاویه یې دمنلو وړ ده ځکه چې قریبه عضد په دې وخت کې ښه وده او Remodling کوي که Mal union هم پیداشي نو د ودې سره په خپله اصلاح کیږي په ماشومانو کې قریبه عضد د Cyst او تومور د پیداکیدلو یو عام ځای دې نو له دې کبله پیداشوی کسر په خپله جوړیږي او سیست له مینځه ځي یوازې لاس باید د ۴-۶ اونیو لپاره په غاړه کې واچول شي که نور هډوکنی افات موجود وي نو ډاکټر یې باید دوخت او عمر سره سم درملنه وکړي.

www.ketabton.com

دمټ هډوکي دجسم کسرونه:

Fractured shaft of Humerus

په لاس باندې د راولویدو له کبله عضد تاویږي او حلزوني کسر پیداکیږي په داسې حال کې چې بازو تبعد ولري نو په څنګل باندې د رالویدو له کبله په عضد کې مایل یا مستعرض کسر پیداکیږي د مستقیمی ضربې له کبله مستعرض یا Comminuted کسر پیداکیږي په زړو خلکو کې د عضد د جسم کسرونه د Metastasis له کبله پیداکیږي.

Pathological Anatomy

هغه کسرونه چې د Deltoid عضلی د ارتکاز څخه پورته منځته راغلی وي نو نژدې برخه پارچه د Pectoralis major عضلی پواسطه تقرب په حال کې ساتل کیږي که کسر لاندې وي نو Deltoid عضله قریبه لری برخه ته راولي د Radial عصب جرحی عامی دي خو له نیکه مرغه په خپل سر رغیږي.

www.ketabton.com

کلینیکي بڼه:

لاس دردناک شین او پرسیدلی وي او درملنې څخه مخکی او وروسته باید د Radial عصب وظیفوي ازموینه اجراشي که چیرې Metacarpo phalangeal مفاصلو بڼه بسط کولای شو نو عصب نورمال دي .د مړوند بسط ډاکټر غلطوي ځکه چې ځینې وخت به Extensor carpi radialis longus وتر د جرحی څخه پورته دکومی عصبي څانګی پواسطه تعصیب شوی وي.

ایکسری:

دماتیدنی ځای، دماتیدنی خط او بې ځایه والی په اسانی سره په ایکسری کې لیدل کیږي خو دپتالوژیکو ماتیدنو د منځته راتلو شونتیا مو هم باید په نظر کې وي.

درملنه:

دعضد کسرونه په اسانې سره رغیږي بشپړ ځای په ځای کیدنی ارجاع او بې حرکته کولو ته اړتیا نه لیدل کیږي د بازو وزن او باندنی میزابه پارچې خپل استقامت ته راکش کوي داوږې څخه تر مړوند پورې ځړند Cast تطبیقیږي. څنګل باید ۹۰ درجی تقبض ولري او دځنګلی څخه ښکته لاس دناروغ په غاړه کې اچول کیږي، ۲-۳ اونۍ وروسته ددې Cast په ځای د ۲ اونیو لپاره وظیفوي Poly propylene Brace اچول کیږي مړوند او ګوتو ته له پیله حرکات ورکول کیږي د اوږې لپاره د Pendulum تمرین داولی هفتې څخه پیل کیږي خو دکسر تر رغیدو پورې باید فعال تبعد وځنډول شي حلزوني کسرونه په ۲ اونیو کې رغیږي

www.ketabton.com

او نور کسرونه يې ۴-۶ اونۍ وخت نيسي يو وارې چې رغيدل پيل شو نو تر Consuledation پورې يوازې Sling ښه کوي.

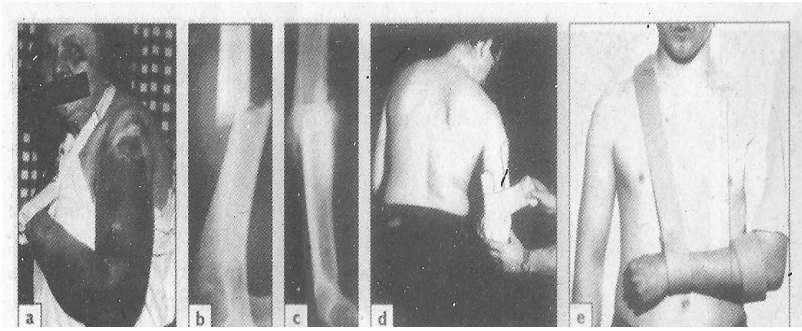

A: د Tell tale شينوالی.

24,13

b او c دلږ غوندې بې ځايه والي سره يوځای مستعرض کسر.

d : u شکله پلاستر Slab عموماً ورې دې.

e: تيارجوړ شوی وظيفوي Brace ساده او ارام ورکوونکي دي خو د هرې پيښې لپاره وړ نه دي.

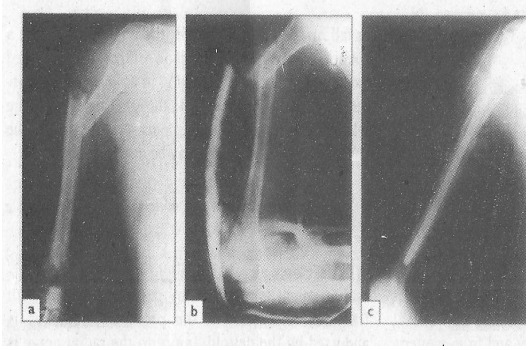

24,14

دعضد دجسم د کسرونو درملنه.

ab : دجسم زياتره کسرونه د ځورند **Cast** وظيفوي **brace** پواسطه درملنه کيداې شي خو په لنډ **Cast** کې د پورتنې دريمې برخې کسرونه زاويې پيدا کولو ته ميلان لري داکسر به ښه جوړ شي که.

د داخلي مخې Nail پواسطه تثبيت شي.

www.ketabton.com

جراحي درملنه:

ناروغان زياتره په ځوړند Cast کې نارامي احساسوي، نا اميده کيږي، ستړي کيږي او داسې احساس کوي چې هډوکنی پارچی يې د حرکت په حال کې دی دا پورتنې ټول حالات ځينې وخت د ناروغ لپاره ډير ربړونکي وي دناروغانو ميزاج يو نوی شی غواړي چې له نوي څخه د ناروغ مراد عمليات وي خو ډاکټر بايد لاندې خبرې په فکر کې ولري.

الف: دعضد د داخلي تثبيت څخه وروسته د اختلاطاتو کچه ډيره لوړه ده.

ب: دعضد د کسرونو زياتره پيښې د عمليات څخه پرته رغيږي خو بيا هم د جراحي عملی د ترسره کولو لپاره واضح استطبابات شتون لري چې په لاندې ډول تړې يادونه شويده.

۱- دشديدې Multiple جرحی شتون.

۲- دخلاص کسر شتون.

۳- د Segmental کسرونو موجوديت.

۴- که چيرته کسر دبند دننه خواته بې ځايه شوی او ننوتلی وي.

۵- د پتالوژيک کسر شتون.

۶- دعضد د بې ثباته کسر سره يوځای دمړوند د قدامې برخې کسرونو شتون.

۷- دمانورو څخه وروسته د Radial عصب فلج.

۸- د Non union پيښيدل.

www.ketabton.com

تثبیت د لاندې لارو په وسیله سرته رسیږي.

۱- دفشاري پلیټ او Screw پواسطه.

۲- د داخلي مُخې Nail او د Semi flexible pins په واسطه.

۳- د خارجي Fixator پواسطه.

د Plate لګول صحیح په ځای کیدنه او تثبیت منځ ته راوړي او د اوږې اودځنګلی په دنده کې اختلال نه پیداکوي خو پراخه تسلیخ ته اړتیا لري او د Radial عصب دزخمي کیدلو خطر په کې موجود دې د Nailing عملیه د Rotator cuff دلارې د Flouroscopy تر کنترول لاندې دیو سخت Inter locking nail د داخلولو پواسطه سرته رسیږي داعملیه لږ غوندې تسلیخ ته اړتیا لري خو زیان یې دادې چې په ډیرو پیښو کې د Rotator cuff ستونزه منځته راوړي که چیرې داستونزه منځته راغله اویا Nail په خپل سر ووتو او کسر رغیدل نه وي کړې نو باید بل Nail او bone graftتطبیق شي . د عملی متبادله لاره د باندنی Fixator تطبیقول دي د Nailing پرځای .retro gradnailing د multipleراډونو په وا سطه دا ستونزی نه پیداکوي خو داعملیه هم ډیره مشکله، لږه غوندې د عمل وړ او ددې له کبله په کسری ساحه کې تدور پیداکیږي.

دخلاصو کسرونو او هغو کسرونو چې دزیاتې قوې د کارولو له کبله پیداشوی وي ښه درملنه یې دخارجي Fixator تطبیق دې د داخلي مخې Nail دناکامي څخه وروسته هم دا عملیه په بریالیتوب سره سرته رسیداې شي.

www.ketabton.com

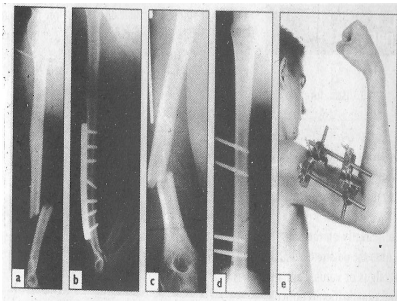

24,15

دعضد دکسرونو تثبیت د درملنې نورې لارې
a.b: فشاري Plate لګول.
c.d.e: خارجي

اختلاطات:

دعضد د جسم د کسرونو څخه دوه ډوله اختلاطات منځ ته راځي.

۱- لمړنی اختلاطات

۲- وروستنی اختلاطات

۱- لمړنی اختلاطات: په دې کې لاندې اختلاطات شامل دي.

الف: Vascular injuries : که په اطراف کې د وعایي بې کفایتي ننبې ولیدل شي نو باید چې د Brachial شریان دجرحی په اړه فکر وشي د انجیوګرافي پواسطه د جرحی سویه ښودل کیږي د رګ زخمې کیدل یوه بیړنی پیښه ده چې باید ساحه لوڅه شي او د مستقیم ترمیم او یا ګرافت پواسطه رګ اصلاح شي ځینې وخت داسې کسرونو کې چې اوعیې زخمی شوي وي داخلي تثبیت ګټور دی.

ب:دعصب جرحه : د عضد دجسم په کسرونو کې اوپه ځانګړې توګه د منځنې او دریمې بعیده برخې داتصال د ټکی په کسرونو کې کیدای شي چې د Radial عصب فلج منځ ته راشي په ټرلو جرحو کې عصب کله ناکله زخمې کیږي د عملیات لپاره باید بیړه ونه شي دعصب تر ښه کیدو پورې باید چې مړوند او لاس

www.ketabton.com

ته په منظمه توګه منفعل حرکات ورکړل شي که تر ۱۲ اونیو پورې دښه والي ښښی ونه لیدل شوی نو عصب باید لوخ شي په بشپړ افت کې د عصب ګډل ګټه نه کوي. خو دنده تر غټه حده د اوتارو د Transfer پواسطه اعاده کیږي که د مانورو د اجراکولو څخه مخکې روغ او وروسته خراب شي نو عصب نیول شوي او جراحی لوڅونې ته اړتیا لیدل کیږي.

۲- وروستي اختلاطات:

الف: Delayed Union and non union : که ډیر زیات ترکشن وکارول شي نو ځینې وخت مستعرض کسرونه په میاشتو کې رغیږي دساده تخنیک پواسطه دا ستونزه حل کیداې شي کله چې Callus د جوړیدلو ښښې ولیدل شي نو غیر عملیاتي درملنه ښه لاړه ده خو اوږه باید خوځنده وساتل شي د کمې قوې د استعمال له کبله په پیداشوو کسرونو کې چې محافظوي طریقه درملنه شوی وي د Non Union کچه له ۳ سلنی څخه کمه ده د زیاتې قوې پارچه شوي کسرونه او خلاص کسرونه Delayed union او Non union دواړو ته مساعد دي.

د داخلي مخي Nail له کبله هم delayed union پیداکیږي خو که کلک Fixation اجراشي نو د Non union کچه د ۱۰% څخه کمه ساتل کیداې شي. یو ځانګړی ناوړه یوځایوالې د Non union او شخ مفصل څخه منځ ته راځي که چیرې داوږې او څنګلې حرکات د Consolidation څخه مخکې پیل شي اویا داخلي مخي Nail زر لرې شي نو عضد بیرته ماتیږي او Non union پیداکوي د Non union درملنه عملیات دې -د هډوکي نهایات تازه کیږي ګرد چاپیره Graft لګول کیږي او

www.ketabton.com

ارجاع د داخلي مخې Nail پواسطه په خپل ځای کې ساتل کیږي فشاري Plate او خارجي Fixater هم کارول کیداې شي.

ب: دبندونو شخیدل:

دمفاصلو شخوالی عام دې د مقدم فعالیت پواسطه ددې څخه مخنیوی کیداې شي خو مستعرضو کسرونو کې باید دڅو هفتو لپاره اوږه بې حرکته وساتل شي.

کوچنیانو کې ځانګړي ماتیدنی:

په ماشومانو کې دعضد کسرونه عام نه دې که د درې کلنې څخه کم عمر کې کسر پیداشي نودماشوم څخه ناوړه ګټه اخیستلو ته باید فکر وشي عضد دی ۲-۳ اونیو پورې په ساده توګه د بنداژ پواسطه دتنې سره وترل شي غټ ماشومان لنډې پلستري میزابې ته اړتیا لري.

په ما شو ما نو کي دځنګلي د شاو خوا کسر و نه:

Fructures around the elbow in childre

په بعیده مړوند پسې څنګل په ماشومانو کې د ماتیدنی د پیښیدو له نظره دوهم مقام لري ددې کسرونو زیاتره Supra condyler کسرونه دې پاتې شونی د Epi condyler, condyler د Radus او Ulna کسرونه دي هلکان د نجونو په نسبت زیات زخمي کیږي او د نیمایي ناروغانو څخه زیات د ۱۰ کلو څخه کم عمر لري داکسرونه په څنګل باندې دنیغ را لویدو له کبله منځ ته راځي او له دې څخه زیات هغه وخت منځ ته راځي چې لاس غځیدلی وي او څنګل په Valgus یا Varus حالت مجبور شي.

www.ketabton.com

درد او پرسوب ښکاره وي او کتنه ستونزمنه وي د ایکسری پواسطه تشریح هم ګرانه وي د هډوکي نهایات په لویه کچه غضروفي وي په ایکسری کې سم نه ښکاري دکسرونو دپې ځایه والي د پیژندلو لپاره په نارمل اناتومي باندې پوهیدل اړین دي.

داناتومي ټکي :

څنګل یوه مغلقه ځوړنده عضوه ده چې پورتنې طرف ته د حرکت اجازه ورکوي تر څو په زیاته کچه Flexion ، بسط او تدور وکړي همدارنګه د نیولو، ټیله کولو ، کشو لو ورځینیو فعالیتونو کې هم کافي مرسته کوي او ثبات ورکوي، د څنګلې ثبات په لویه کچه دهغو هډوکو له کبله چې دځنګلي بند یې جوړ کړی اویو دبل سره هم غاړه شوي مینځ ته راغلي په ځانګړي ډول د عضد او Ulnar د اتصال څخه داسې یو جوړښت مینځ ته راځي چې دمفصلي ساختمانونو ماتیدلو په وخت کې توافق ته مساعد وي ګرد چاپیره نرم نسجونه یې هم داهمیت وړ دي په ځانګړې ډول د کپسول Colletral اربطی او تر څه حده عضلات هم دثبات په منځته راتګ کې رول لري. لدې کبله داربطو تخریب هم دبې ثباتي یو عامل دي. کله چې څنګل د Flexion په حالت کې وي نو انسي او وحشي Epicondyl د Olecranon دبارزی د راوتنی سره یوځاې یو Isoceles مثلث جوړوي او کله چې څنګل د بسط په حالت کې وي نو دا جوړښتونه یو له بل سره مستعرض پراته وي که څه هم چې ټول Epiphysis غضروفي وي خو تعظمي مراکز په ایکسری کې لیدل کیږي او باید د ماتو پارچو سره غلطی نشي د Mnemonic CRITOE پواسطه د تعظمی مراکزو منځنی عمر په یاد ساتل کیداې شي.

۱- Capitulum – 2year

www.ketabton.com

۲- Radial head – 4 years

۳- Internal epicondyl- 6 years

۴- Trochler – 8 years

۵- Olecranon – 10 years

۶- External epicondyl – 12 year

له دغه عمرونو څخه مخکې د Epiphys بې ځایوالی په ایکسری کې په څرګند ډول نه لیدل کیږي دکسر د بې ځایوالي او دارجاع صحت د Baumann د زاویې چې د رادیوګرافي په Index کې موجود وي معلومیداې شي.

دکو ند یلونه پورته کسر ونه:

Supra condylar Fructures

دغه کسرونه په ماشومانو کې تر ټولو ډیر عام دې بعیده پارچه کیداې شي خلف یا قدام خواته بې ځایه شوي وي.

دجرحی میخانیکیت

خلف خواته کږیدل یا بې ځایه کیدنه (په ۹۵% پیښو کې) فرط بسط جرحه پیشنهادوي چې عموماً په غځیدلي لاس د راغورځیدو له کبله پیداکیږي عضد د Condyle څخه لږ پورته ماتیږي بعیده پارچه خلف خواته تیله کیږي او دننه خواته تاویږي ځکه چې Fore arm معمولاًپه Pronation حالت کې وي د قریبې پارچې د نښتې برخې نرمو نسجونو ته قدام خواته راپورې وځي او ځینې وخت Brachial شریان یا median عصب زخمي کوي قدامي بې ځایوالی نادر دې او داسې فکر

www.ketabton.com

کیږي کله چې بند د Flexion په حالت کې وي د مستقیمې ضربې له کبله پیدا کیږي.

ډلبندي

Supracondylar کسرونه کیداې شي د شدت او د بې ځایه والي د درجې په نسبت ډلبندي شي.

Type-1 یو په ځاي کسر دی، Type II یو کوږ کسر دې چې خلفي Cortex تر اوسه په تماس کې دي Type IIA لږ شدید او صرف کوږ کسر دی. Type IIB دایو شدید او کوږ او سوی تدوري کسر دې Type III بشپړه توګه بې ځایه شوي کسر دې.

کلینیکي بڼه:

دغورځیدو څخه وروسته ماشوم د درد په حالت کې وي څنګل پرسیدلې وي په خلفي خواته بې ځایه شوي کسر کې د څنګلې S بڼه سوې شکل واضح وې او دهډوکي و ضعه ښکاره غیر نورمال وي ـ د نبض احساسول او شعریه عروقو د رجعت کتل لازمي دي د Flexor عضلاتو منفعل بسط باید چې درد ونکړي مړوند او لاس باید دعصبي جرحی دشتون لپاره وکتل شي.

اکسری:

کسر په اړخیزه منظره کې په څرګند ډول ښکاري په غیر بې ځایه شوي ماتیدنه کې Fat fad sign شک رامنځ ته کوي ځکه چې دعضد د بعیده برخې په قدام کې مثلثي شفافیت د شحمو د Pad دهماتوما پواسطه مخي ته ټیله شو وي په عامو

www.ketabton.com

خلفي بې ځايه شو و ماتيدنو کې کسري خط په مايله توګه ښکته او قدام خواته غزيدلي وي او بعيده پارچه خلف خواته کړه شوي يا تللی وي په قدامي بې ځايه شوي کسرونو کې چاود ښکته او خلف خواته درومي او پارچه قدام خواته کړه شوي وي د درد د ارامولو پرته په قدامي خلفي وضعيت ايکسری اخيستل زياتره ستونزمنه وي او بايد دماشوم د بې هوشه کولو پورې وځنډول شي کيداې شي په ايکسری کې وليدل شي چې بعيده پارچه يوې خواته کړه شوي يا تللې ده او تدور يې کړيدې د په ځای کيدو څخه مخکې او وروسته دانسي کو ږوالي د درجې د ارزونی لپاره بايد Baumannes زاويه اندازه شي.

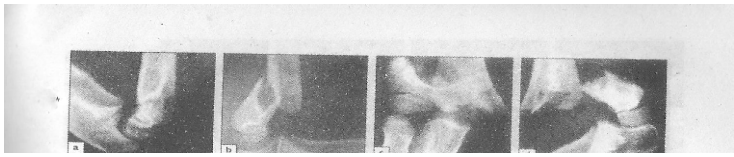

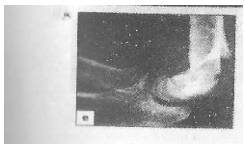

24,16

Supradondylar کسرونه

X-ray د Supracondylar کسرونو زياتيدونکی شدت ښي.

a: Undisplaced

b: بعيده پارچه خلف خواته کړه او تاوشوي وي.

c.d: بعيده پارچه په بشپړه توګه جداشوي او خلف خواته بې ځايه شوی وي

e: دقدامي بې ځايه والي سره يو ځای يوه نادره نوع کسر.

www.ketabton.com

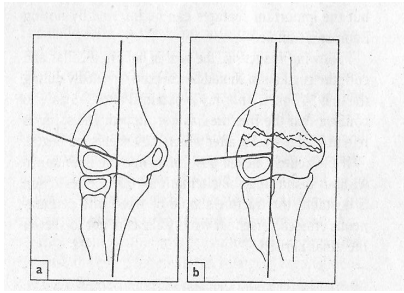

24-17

Bauman

زاویه

ځینې وخت په کوچنیانو کې ستونزمنه وي چې معلومه شي ایا خلفي پارچه بې ځایه شوی ده او که نه د Bauman زاویه د عضد دجسم د طولاني محور او Cupitulum نهایت (Physis) د Coronal محور څخه لاندې وي چې داپه نورمال ډول له ۸۰ درجو څخه کمه ده.

a: که چیرې بعیده پارچه په Varus حالت کې کړه شوی وي b زیاتیدونکی زاویه له مخکی نه معلومه وي.

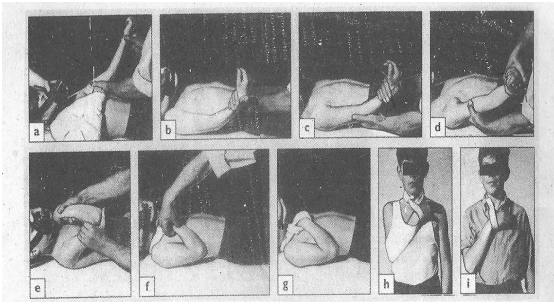

18-24

د Supra condylar کسرونو تداوي.

a: زخمی شوی بازو اول معاینه کیږي.

b: د مات شوي بازو ټرکشن

c: اړخیزه بې ځایه والي او کوږوالی سموي.

d: دتدور اصلاح کول.

e: د خلفي بې ځایه والي او کوږوالي سمول.

f: دنبض جس کول.

g: د څنګلی د ښنه Flexion په حالت کې د ایکسری اخیستل.

h: اولو دریو اونیو لپاره بازو دجامو لاندې پټ وي او له دې وروسته

i: له جامو څخه بهر راویستل کیږي.

www.ketabton.com

درملنه:

که د کسر په اړه لږغوندې شک هم شتون ولري نو بايد چې دايکسری د اخيستلو په وخت کې د عصبي وعايي جرحی شونتيا او د حرکاتو دمخنيوي لپاره څنګل د ۳۰ درجی Flexion په حالت کې په ارام سره ميزابه شي.

مشرحه درملنه دهغو لارښوونو او بنسټونو پر اساس سرته رسيږي، کوم چې Ohara په ۲۰۰۰ ميلادي کال کې وړاندې کړي.

۱- Type-1 غير بيځايه شوي کسرونه:

څنګل په ۹۰ درجې او په Natural وضعيت په کم وزنه ميزابه يا Cast کې بې حرکته کيږي او لاس په غاړه کې اچول کيږي ۵-۷ ورځې وروسته د بې ځايوالي دمعلومولو لپاره د ايکسری اخيستل اړين دي، ميزابه تر ۳ اونيو پورې ساتل کيږي او له دې وروسته د نظارت لاندې د حرکاتو اجازه ورکول کيږي.

۲- Type-IIA : لږ غوندې خلف خواته کاږه شوي کسرونه:

په دې پيښو کې پرسوب ډير شديد نه وي او د رګونو د جرحی خطر کم دې که خلفي Cortexes يو دبل سره په تماس کې وي نو کسر د عمومي بې هوشي لاندې ديوې مرحله واری مانوری پواسطه په لاندينې ډول په ځای کيږي.

۱- په بازو کې دوه او درې دقيقو لپاره ترکشن اچول کيږي، او دځنګلې له پاسه مخالف سمت کې ترکشن تطبيقيږي.

۲- يو اړخ ته کوږوالي، ټيله کيدل او تدور اصلاح کيږي.

۳- څنګل په تدريج سره ۱۲۰ درجې Flexion ته راوستل کيږي او مړوند ته Pronation ورکول کيږي ترکشن په خپل ځاې وي او دخلفي کوږوالی د سمولو په خاطر په شاتنې برخه کې د ګوتې

www.ketabton.com

پواسطه فشار واردیږي له دې وروسته نبض او Capillary رجعت کتل کیږي که دبعیده برخې دوران په اړه شک شتون لري نو دځنګلې Flexion باید په عاجل ډول سست شي تر څو دوران بیرته نورمال شي د ارجاع د تصدیق او د Valgus او Varus او تدوري سوء شکل دکتلو لپاره باید X-ray واخیستل شي کله چې ځنګل د Flexion په حالت کې وي نو قدامي خلفي منظره مغشوشوونکې او د باور وړ نه ده د Baumann پواسطه باید مهم جوړښتونه وکتل شي د ارجاع څخه وروسته بازو د Collar او Cuff په حالت کې ساتل کیږي په اولو څلورویشتو ساعتونو کې باید دوران په متکرر ډول وکتل شي د کسر د ښویدلو د لیدلو لپاره ۳-۵ ورځې وروسته باید ایکسری واخیستل شي میزابه تر دریو هفتو پورې ساتل کیږي او تر دې وروسته حرکات پیل کیږي که د Flexion وضعیت د دوران د تخریب څخه پرته شونتیا نه لري اویا ارجاع بې ثباته وي نو باید چې کسر د پوستکي لاندې K.wire پواسطه تثبیت شي ددې عملیې په دوران کې Ulnar عصب ته پام کول اړین دي.

۳- Type II B and III :

کاږه شوي سوء تدوري یا خلف خواته بې ځایه شوي کسرونه:

داکسرونه د شدید پړسوب سره یوځاې وي، په ځای کیدل یې ستونزمن او زیاتره بې ثباته وي له دې څخه پرته د پړسوب له کبله د دوران د تخریب او دوعایي عصبي جرحی دپام وړ خطر په کې موجود وي.

څومره ژر چې شونی وي کسر باید دعمومي بې هوشې لاندې په ځای شي او د پوستکي لاندې د K.wire پواسطه په خپل ځاې کې وساتل شي باید هموار وایرونه

www.ketabton.com

وکارول شي او د Ulnar او Radial اعصابو زخمي کیدو ته جدي پاملرنه وشي دعملیات څخه وروسته درملنه یې د Type IIA کسرونو غوندې ده.

خلاصه په ځای کیدنه:

ځینې وخت دا عملیه په لاندې حالاتو کې اړینه وي.

۱- هغه کسر چې په ټرلې طریقه نه په ځای کیږي.

۲- په خلاصو کسرونو کې.

۳- هغو کسرونو کې چې د رګونو د جرحې سره یوځای وي.

کسر لوڅیږي هیماتوم تشیږي ـکسر په ځای کیږي او د K.wire پواسطه په خپل ځای کې ساتل کیږي.

پرله پسی کشش د Screw پواسطه په Olecranon کې په داسې حال کې چې لاس پورته نیول شوي وي تطبیق کیږي. د ترکشن اچول په لاندې حالاتو کې کارول کیږي.

۱- که کسر ډیر بې ځایه شوي وي او دلاس پواسطه په ځای کیدنه تر سره نه شي.

۲- په هغه حالت کې چې څنګل ۱۰۰ درجې flexion ولري نبض له منځه تللی وي او د څنګلی نیغول او د Pin داخلولو لپاره د ایکسری اسانتیاوی شتون ونه لري.

۳- دلاس په شدیدو او Multiple جرحو کې:

کله چې پرسوب له منځه لاړ شي نو دټرلی ارجاع لپاره باید بیا هڅه وشي په یوه متبادله لاره ماشوم ته په داسې طریقه د پوستکي ټرکشن اچول کیږي چې څنګل یې نیغه او بازو یې په Thumas میزابه کې قرار ولري.

۴- قدام خواته دبې ځایه شوي کسرونو درملنه:

www.ketabton.com

دایوه نادره جرحه ده چې ځینې وخت په داسې حال کې پیداکیږي چې د خلفي کسرونو د Traction لپاره ډیری مانوری سرته ورسیږي نو خلفي کسرونه په ناڅاپي ډول په قدامي کسرونو بدلیږي . کسر په داسې طریقه په ځای کیږي چې څنګل نیمه Flexion حالت لري بازو قدام خواته کش کیږي او دبعیده پارچې په سطح باندې دګوتې پواسطه فشار واردیږي وروسته څنګلی ته بشپړ بسط ورکول کیږي.

په خلف کې Slab ټرل کیږي او تر دریو اونیو پورې ساتل کیږي وروسته ماشوم ته په تدریج سره د Flexion اجازه ورکول کیږي.

اختلاطات:

۱- لو مړی اختلاطات :

په لومړنیو اختلاطاتو کې لاندې اختلاطات شامل دي.

a: د رګونو جرحه : په Supra condylar کسرونو کې د Bracheal شریان د جرحی خطر موجود دې چې دا جرحی دپوستکې لاندې د Pins د کارولو څخه پخوا تر ۵ سلنی پورې وي نن سبا یې پیښې له یو سلنی څخه کمی دي ـ د په ځای کیدنی څخه وروسته کیداې شي نبض ورک شي او محیطي Ischemia په شدیده او ناڅاپي توګه مینځ ته راشي. په ډیره عامه توګه جرحه دمړوند دپړسوب پواسطه نورهم خرابیږي Comp. syndrome ورکوي او د محیطي ګانګرین څخه پرته د اعصابو او عضلاتو نیکروزس مینځ ته راځي د نبض په وخت کې هر نوع درد بیړني اقدام ته اړتیا لري. Flexed شوی څنګل باید وغځول شي او Dressing باید لیږی شي که دوران په چټکې سره اصلاح نه شو نو باید انجیوګرافي سرته

www.ketabton.com

ورسیږي او یا باید ترمیم او Graft شي او د مړوند Fasciatomy باید تر سره شي.
که انجیوګرافي په لاس کې نه وي اویا ځنډ پیښ نو باید د Doppler دعکس څخه کار واخیستل شي په ډیرو شدیدو پیښو کې باید یواځې دکلینیکي معیارونو په بنسټ د ساحی عملیاتي لوڅونه تر سره شي.

b:دعصب جرحی: کیداې شي د Median عصب قدامي څانګه دهډوکو ترمنځ زخمي شي له نیکه مرغه د دندی له منځه تلل لنډ مهاله وي ۲-۸ هفتې وروسته د روغتیا هیله کیدای شي

په بې احتیاطی سره د Pine لګول Ulnar عصب ته زیان رسوي چې Pin لری شي په تعقیب یې د عصب رغیدل منځ ته راځي.

۲- وروستي اختلاطات:

الف: Mal union : پدې کسرونو کې عام وي خو د ودې سره خلفي او اړخیزې ټوټې د Modling پواسطه هواریږي او په څنګل کې واضح سویې شکل نه پاتی کیږي قدامي یا خلفي کوږوالي هم بسط او تقبض محدودوي خو په پایله کې ډیره کمه معذورتیا ترې منځته راځي. د کوږوالي او تدور شتون له کبله په څنګل کې Varus او Valgus پیدا کیږي چې همیشه وي او دودې سره نه اصلاح کیږي - کسر د Epiphysis څخه دباندی وي او داحالت د Epiphysal د زیان له کبله نه بلکې د غلطي په ځای کیدنی له کبله پیدا کیږي د Cuab itus varus له کبله سو ې شکل او Cubitus valgus له کبله د Ulnar موخر فلج پیدا کیږي. که سوی شکل څرګند وي نو باید د Supracndylar osteotomy پواسطه اصلاح شي.

ب: دځنګلی شخیدل او د Myositis تکلس:

www.ketabton.com

د څنګلې په جرحو کې شخوالي د تل لپاره موجود وي د بسط په منځته راتګ کې میاشتی لږېږي نو باید چې بیړه ونشي. منفعل او جبري حرکات منع دي ځکه چې پرابلم نور هم زیاتوي او Myositis ossification خواته پرمختګ کوي Myostitis ossificans نادر دي او دوړ نظارت لاندې باید په خپل حال پریښودل شي.

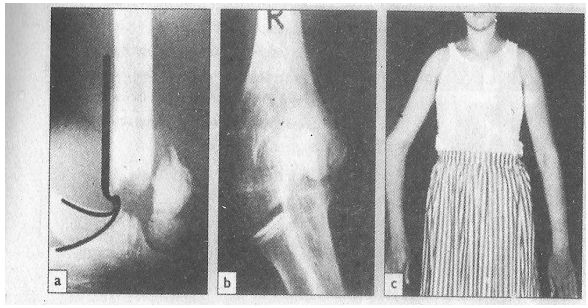

24,19

د Supra condylar کسرونو اختلاطات

تر ټولو خطر ناک اختلاط د شریان افت دی چې

a: Volk man ischemia پیدا کوي.

b.c: د خرابې په ځای کیدنی څخه وروسته د ښي څنګلې Varus

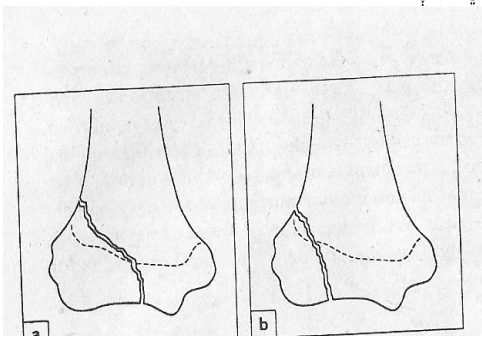

24,20

دوحشي کونډیل Physeal fractures

a: عامترین کسر چې د میتافیز څخه پیلکیږي او په وحشي کوندیل کې تر Trochlea پورې غځیدلې وي Salter harris type II injury

b: لږ عام کسر چې په وحشي مفصلي سطحې پورې رسیدلې وي Salter harris type VI که څهم غیر معمول ده خو دا وروستی جرحه په دې اهمیت لري چې پر وده اغیزه کوي.

www.ketabton.com

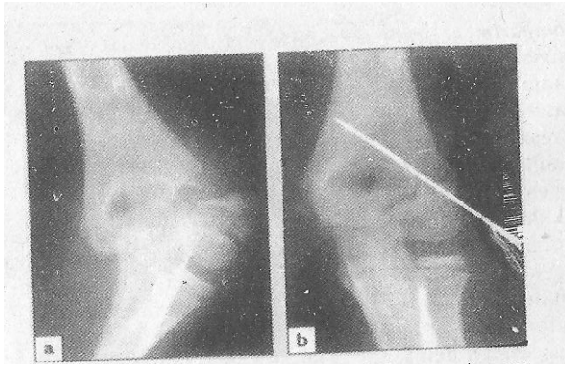

24,21
مات وحشي کونډيل
که چيرې بې ځايه والي له ۲ ملي متر نه زيات وي نو انتخابي درملنه يې وازه ارجاع او داخلي تثبيت د

دوحشي کو ندیل کسر ونه:

Fractures of the lateral codyl

وحشي Condyl د ژوند په لومړي کال کې د Epiphyses پواسطه وده کوي او د ۱۲-۱۲ کالو په عمر کې دجسم سره ننبلي ددې عمرونو په منځ کې کيداې شي د قوي ترکشن پواسطه مات شي اويا Avulsion پيداکړي.

دجروحاتو ميخانيکيت او پتالوژي:

ماشوم پداسې حالت کې په لاس راغورځيږي چې څنګل يې د بسط په حال کې وي او Varus ته په حرکت مجبوره شي د وحشي Condyl په شمول يوه غټه ټوټه ماتيږي او د مړوند د Extensor په واسطه کش کيږي کسري خط د Epiphysis څخه تر Trochlea پورې غزيدلې وي په کمو پيښو کې دا خط د وحشي Epiphysis پورې او دCapitalo او Trochlear ميزابې پورې غزيدلی وي په شديدو جرحو کې کيداې شي څنګل خلفي وحشي خواته بيځايه شي Condyl دعضلاتو د کشش پواسطه ټينګ وي او تر هغی پاتې کيږي ترڅو چې څنګل په

www.ketabton.com

خپل سر په ځای شي ددې جرحی پراختیا زیاتره ښه نه ګڼل کیږي ځکه چې د Condyl ، Epiphyses په لوړه کچه د غضروف څخه جوړ دی او هډوکنې پارچې په غلطه توګه په ایکسری کې وړی ښکاري کسر د دوه علتونو له کبله اهمیت لري.

الف: کیداې شي چې دودی plate ته زیان ورسوي.

ب: زیاتره کسرپه بندکې شامل وي.

لمړنی پیژندنه او صحیح په ځای کیدنه د خرابو پایلو څخه دځان ساتنې په منظور اړینه ده.

کلینیکي بڼه:

څنګل سوء شکل لري پرسیدلی وي او دوحشي Condyl دپاسه حساسیت موجود وي د مړوند منفعل Flexion دردناک وي.

ایکسری:

دایکسری په کتنو کې باید مایلې منظرې شاملی وي او که نه وي نو دکسر بشپړه پراختیاله نظره پټه پاتې کیږي دوه ډوله کسرونه پیژندل شویدي.

۱- د Trochlea په وحشي کې کسر چې Humero unlnar مفصل په کې برخه نه لري او کسر ثابت وي.

۲- هغه کسر چې د tr ochlea د وسط څخه تیر شوی و ي چې دایو عام کسر دي د څنګلې بندبې ثباته او کیداې شي چې بې ځایه شي پارچه په واضحه توګه بیځایه سرچپه او کیداې شي د ځان سره له Metaphysis څخه یوه مثلثي ټوټه رابیله کړي داخبره مو باید په یاد وي پارچه له هغې چې په ایکسری کې ښکاري غټه وي.

www.ketabton.com

درملنه:

که بې ځایه والی شتون ونه لري اویا بیخي لرې وي نو په داسې حال کې چې څنګل ۹۰ درجې Flexion لري مړوند په نورمال وضعیت کې وي او د لاس بند دبسط په حالت کې د شاله خوا بازو په Slab کې میزابه کیږي. دکسر د بیا بې ځایوالي د معلومولو لپاره پنځه ورځې وروسته د ایکسری اخیستل ضروري دي. میزابه دوه اونۍ وروسته لری کیږي او حرکات پیل کیږي، بې ځایه شوې کسر سمی ارجاع او داخلي تثبیت ته اړتیا لري که پارچه لږه غوندې بیځایه شوي وي نو دځنګلې د بسط په حالت کې په Condyl باندې دفشار د واردولو په واسطه کیداې شي خپل ځای ته راشي او وروسته باید د پوستکي لاندې د Pins پواسطه تثبیت شي په پراخه کسرونو کې که داعملیه ناکامه شي نو باید خلاصه ارجاع او داخلي تثبیت د Pins او Screw پواسطه ترسره شي بازو په Cast کې بې حرکته کیږي Cast او Pins ۳-۴ اونۍ وروسته لیری کیږي.

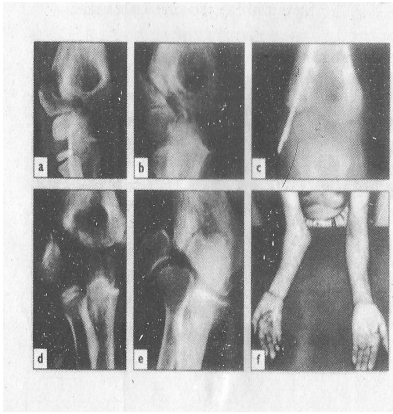

د وحشي کوندیل د کسر اختلاطات

a.b: یوه لویه هډوکنې او غضروفي Aulsed پارچه چې سره له دې چې یوه اطميناني ارجاع ترسره شوي رغیدل پکې نه لیدل کیږي.

c: خلاصه ارجاع د تثبیت سره یوځای ښه لاره ده.

d: که چیرې بې ځایه پریښودل شوی Non union دلیدو وړ وی نو بعضی وخت کوندیل ویجاړ شوی او رنګ شوی وي.

e: او Valgus سوء شکله څنګلې بند د Ulnar عصب له موخر فلج سره هم دکوندیل د ویجاړیدو عامل دی.

f: پورته شکل ته ورته پایله.

www.ketabton.com

اختلاطات:

الف: Non union and mal union : **که** Condyl سرچپه شوی وي نو Non union خامخا پیداکیږي د ودې سره په ځنګل کې Valgus منځته راځي او Ulnar عصب افات پرمختګ کوي په پایله کې شخوالې او درد پیداکیږي ډیر لږ بې ځـایه والی هـــم Non union ورکوي او همدغه Non union په وروسته وخت کې د Ulnar عصب Palsy منځ ته راوړي همدا وجه ده چې خلاصی ارجاع ته ترجیح ورکول کیږي.

ب: متکرره بې ځایه کیدنه

په ځینو پیښو کې د Condyl د بې ځایوالي له کبله د ځنګلې خلفي جنبي بې ځایه منځ ته راځي یواځینې اغیزمنه درملنه په وحشي اړخ کې د نرمو نسجونو او هډوکي بیا ر

دانسي کو ند یل کسر ونه:

دانسي کونډیل کسرونه دوحشي کونډیل د Epipysis دکسرونو یا د انسي کونډیل Apophysis separation په نسبت ډیر نادر دي.

دجرحی میخانیکیت :

داجرحه په دودیز ډول هغه وخت پیداکیږي کله چې یو څوک له یوه لوړ ځای څخه په داسې حالت کې راولویږي چې د ځنګلې په نقطه یې مستقیمه ضربه وارده شي اویا لاس یې غځیدلې وي او ځنګل یې په Varus مجبوره شي چې په وروستنی حالت کې د Avulsion جرحه منځ ته راځي کسري خط تر Physis پورې چې په

www.ketabton.com

Trochlear غوټه کې موجود وي غځيدلي وي انسي پارچه کيداې شي د Flexor عضلاتو د کشش په واسطه بې ځايه شي.

کلينيکي بڼه او ايکسری:

دايو دننه په بند کې ماتيدنه ده چې د درد او پړسوب سره يوځاې وي په لويو کوچنيانو کې د Metaphys برخه په ايکسری کې په اسانې ليدل کيږي په وړو کوچنيانو کې د کونډيل د Epiphysis زياته برخه غضروفي وي نو په X-ray کې نه ښکاري نو د کسر بشپړه پراختيا نه معلوميږي که جراح يواځې د Epicondyl تعظمي مراکز په بې ځايه شوي وضعيت په x-ray کې وګوري نو غلطيږي او فکر کوي چې دا د Epicondyl کسر دې په شکمنو حالاتو کې Arthrogram مرسته کوونکی دی.

www.ketabton.com

درملنه:

- Undisplaced fractures

ددې کسرونو درملنه د میزانې پواسطه ترسره کیږي د بیابې ځایه والي د لیدو په خاطر دکسر تر رغیدو پورې متکرری X-ray اجراکیږي.

۲- بې ځایه شوی ماتیدنی:

داکسرونه د پوستکي لاندې Pin او ټرلې ارجاع پواسطه اویا دخلاصی ارجاع او Pins په واسطه ترسره کیږي د عملیات څخه وروسته څارنه یې د وحشي کونډیل د کسرونو غوندې ده.

اختلاطات:

دوه ډوله اختلاطات ورکوي:

۱- لمړنی

۲- وروستنی

۱- لمړنی اختلاطات.

د Ulnar عصب افت معمول دې که عصب په مفصل کې ننښتې نه وي نو په خپل سر رغیږي.

۲- وروستنی اختلاطات:

دځنګلې شخوالی عام دی او بسط تر میاشتو پورې نه شي اجراکیدای په قراره قراره د حرکاتو سره نورمال حالت ته راګرځي، کیداې شي Sulco N. Ulnaris د هډوکینو پارچو له وجي ځیږه شي نو په وروسته وخت کې به Ulnar عصب فلج شي.

www.ketabton.com

دانسي اپيکو ند يل دا پو فيز جدا کيد ل : Separation Of The Medial Epicondylar Apopisis

دجروحاتو ميخانيکيت او پتالوژي :

انسي Epicondyl apopisis د پنځو کالو په عمر کې په تعظم پيل کوي او د شپاړلسو کالو په عمر کې د جسم سره نښلي د دغو عمرونو تر منځ کيداې شي د عضلي يا د اربطی د شديد Strain پواسطه Avulsion وکړي ماشوم په داسې حال کې چې مړوند او څنګل يې د بسط په حال کې وي په غځيدلي لاس رالويږي او د Epicondyl هغه Apopisis چې تر اوسه په جسم پورې نه وي نښتې د مړوند د Flexor عضلاتو اويا د څنګلې دانسي اربطی د فشار پواسطه Avulsion کوي که په څنګل کې Sublaxation مينځ ته راشي نو کيداې شي چې د Apopisis ټوټه بند ته وغورځيږي په شديدو جرحو کې بند وحشي خواته بې ځايه کيږي.

کلينيکي بڼه:

که چيرې د څنګلې په انسي برخه کې شينوالي، پړسوب او درد شتون ولري نو بايد چې په تشخيص باندې شکمن اوسو که بند بې ځايه شوی وي نو سوءشکل ډير څرګند وي د Ulnar عصب دزيان د ردولو لپاره بايد چې دګوتو د قوت او حيثيت لپاره ازموينه سرته ورسيږي.

www.ketabton.com

ایکسری:

په قدامي خلفي منظره کې دانسي Epicondyl ، Apopisis کیداې شي چې ښکته خواته تللی او یا کوږ شوی وي. که بند بې ځایه شوی وي نو د بازو په بعیده برخه کې ځاې نیسي. په جنبي منظره کې Epicondyl په بند کې دیو سست جسم په بڼه ښکاري که شک شتون ولري نو د پرتله کیدو لپاره باید د نورمال طرف X-ray واخیستل شي.

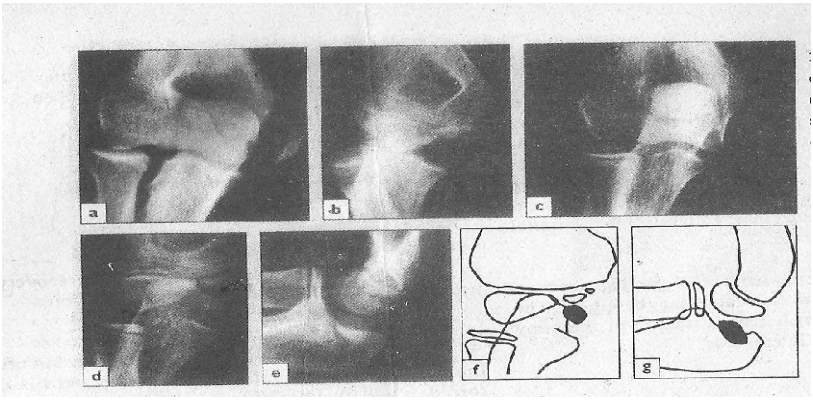

۲۳-۲۴

دانسي Epicondyl ماتیدل

a: د Valgus د Strain ځخه وروسته د انسي avulsion Epicondyl

b: د ځنګلي د خلعی سره یوځای انسي Epicondyl د Avulsion ښودنه.

c: د ارجاع ځخه وروسته ځینې وخت د Epicondyl پارچې په مفصل کې نښلي.

d. : د جرحی شدید حالت کې جراح سمه پاملرنه ونه کړي نو پارچې په مفصل کې پاتې کیږي او په ترکشن کې مشکلات پیداکوي.

www.ketabton.com



۲۴-۲۴

په ماشوم د Radius دغاړې ماتیدل تر ۳۰ درجو پورې کوږوالې د منلو وړ دې له دې څخه زیات کوږوالې باید په ځای شي په کوچني کې هیڅکله هم د Radius سر باید غوڅ نه شي

درملنه:

لږ غوندې بې ځایه والې باید له پامه وغورځول شي دایو باندنی مفصلي ماتیدنه ده او باید څومره ژر چې شونی وي حرکات پیل شي چې ماشوم هم خوښیږي، نو باید چې ازاد شي هغه مانوره چې د څنګلې د Valgus او د مړوند د فرط بسط په حالت کې سرته رسیدلی شي ګټوره ده که دامانوره ناکامه شوه بند باید خلاص شي او ټوټه بیرته په خپل وضعیت کې تثبیت شي. هغه بې ځایه شوي ماتیدنی چې ټوټه په بند کې نه وي ننښتې عملیات ي اړتیا نه لري. دلاس دمانورې پواسطه خپل وضعیت کې راوستل کیږي.

www.ketabton.com

اختلاطات:

په دې کسرونو کې دوه ډوله اختلاطات پیدا کیږي:

۱- لومړني

۲- وروستني

لومړني اختلاطات : د Ulnar عصب افت دودیز دی ګیلی یې په خپل سر نه کیږي که بشپړ فلج موجود وي نو کیداې شي چې عصب بند کې ننښتې وي نو د لوڅولو په اړه یې باید فکر وشي.

وروستنی اختلاطات : د څنګلې شخوالې معمول دې او د بسط حالت ته راتلل میاشتی په بر کې نیسي خو دحرکاتو سره بیرته نورمال ته راګرځي.

www.ketabton.com

دمټ دهډوکي دلاند يني فيز ماتيدل اوجداکيد ل

; Fracture separation of the distal humural physis

د عمر تر اوه کلنی پوری د بازو لری Epiphysis یوه غضروفي کتلوي برخه ده چې دهډوکي دجوړيدو دمخ په ودی مرکزونه لري د شديدې جرحی سره کيداې شي جداشي داکسرونه په دوديز ډ،ل د مستقيم ترضيض لکه د زيږيدلو په مهال جروحات اويا دماشومانو څخه دناوړه ګټې اخيستنې څخه مينځ ته راځي.

کلينيکي بڼه:

ماشوم د درد په حالت کې وي او څنګل يې په څرګند ډول پرسيدلې وي تاريخچه يې کيداې شي رنځپوه بل خواته رهنمايي کړي.

ايکسری:

په ډير واړه ماشوم کې چې د هډوکو وجود يې تر اوسه نه دې جوړ شوی کيداې شي X-ray نارمل وي. په capitulum کې د Epiphysis د اوغزو د دانې په بڼه مراکز ليدل کيږي چې وضعيت يې د نورمال طرف د وضعيت سره پرتله شي د تل لپاره د دواړو Capitulum دهډوکو دجوړيدو دمرکزونو انسي بې ځايه والي او د قريبه Radius او Ulna د بې ځايه والي په اړه بايد په ګمان کې يو په غټو ماشومانو کې سوء شکل واضح ليدل کيږي.

درملنه:

دجرحی درملنه د Supra condylar ماتيدنی په شانی ترسره کيږي که تشخيص په باره کې شک موجود وي نو څنګل د دوه اونيو لپاره د Flexion په حالت کې

www.ketabton.com

میزابه کیږي که کوم سوء شکل پیداشو نو باید چې په وروستنې عمر کې اصلاح شي.

دRADIUS **دهډوکي ماته شوی غاړه:**

دجرحی میخانیکیت او پتالوژي

په غځیدلي لاس راغورځیدل څنګل په Valgus مجبوروي او د Radius سر د Capitulum خواته ټیله کیږي په ماشومانو کې هډوکې د Radius د غاړې په ساحه کې ماتیږي خو په غټانو کې جرحه د Radius په سر کې منځ ته راځي.

کلینیکي بڼه:

د غورځیدلو څخه وروسته ماشوم په څنګل کې د درد څخه شکایت کوي د Radius د سر دپاسه موضعي حساسیت موجود وي او مړوند په تاوولو سره دردکوي.

ایکسری:

کسري خط مستعرض وي او د Physis لرې لاندی برخه کې واقع وي اویا د Epiphysis او دجسم د مثلثي پارچې سره یوځای جدا شوی وي قریبه پارچه لاندی خواته، قدام ته او باندی خواته کږه شوي وي. ځینې وخت د Ulna پورتنې نهایت هم په کسر اخته شوی وي.

www.ketabton.com

درملنه:

په ماشومانو کې د Radius د سر ۳۰ درجې کوږوالې او ۳ ملي مټره مستعرض بې ځایه والې دملو وړ دې. بازو ته په Collar او Coff حالت کې استراحت ورکول کیږي، او یوه اونۍ وروسته تمرینات پیل کیږي، د ۳۰ درجو څخه زیات بې ځایوالي په ځای کیدو ته ضرورت لري په داسې حال کې چې دناروغ څنګل په بسط کې وي ترکشن او د Varus قوه لیږی تطبیقیږي لدې وروسته جراح د Radius بې ځایه شوي پارچه د خپلې غټې ګوتې پواسطه خپل وضعیت ته ټیله کوي که له دې نه کار ونه شوه وازه په ځای کیدنه تر سره کیږي د Radius دسر کوږوالې اصلاح کیږي خو داخلي تثبیت ته لږ غوندې اړتیا پیداکیږي په ماشومانو کې باید د Radius سر هیڅکله هم غوڅ نشي ځکه چې ددې له کبله د Radius او Ulna دواړه وده خرابیږي هغه کسرونه چې یوه اونۍ او یا له دې څخه زیات وخت پرې تیر شوی وي باید بې له درملنې پریښودل شي دعملیات څخه وروسته څنګل د ۹۰ درجې Flexion په حالت کې د دوه اونیو لپاره میزابه کیږي او له دې وروسته ناروغ حرکاتو ته هڅول کیږي.

کش شو ي څنګل PULLED ELBOW:

:کله چې په ماشومانو کې مړوند په Pronation حالت کې وي او بازو کش شي نو د څنګلې جرحه پیداکیږي چې ځینې وخت دیته د Radius د سر نیمه خلع هم وایي خو په حقیقت کې دا د Orbicular اربطی نیمه خلعه ده چې په Radio capitellar بند کې د Radius د سر لپاسه خویږي. ماشوم به ۲-۳ کالو پورې عمر ولري د دردناک ځورند لاس سره راوړل کیږي. ماشوم د بازو د کش کیدلو تاریخچه لري او له درد څخه چغې وهي مړوند یې د Pronation او بسط په حالت کې نیولې وي او

www.ketabton.com

Supination ته يې نه پريږدي په ايکسری کې هيڅ بدلونونه نه ليدل کيږي درملنه يې هم ډيره عجيبه ده لاس بايد په زور سره Supination ته راوړل شي او وروسته څنګلې ته Flexion ورکړل شي اربطه بيرته سره خپل ځاې ته رسي او د Snap په شان اواز کوي.

په لويانو کې د څنګلی په شاوخوا ماتيدنه او بې ځايه کيدل :

دڅنګلې ماتيدل په لويانو کې د ماشومانو څخه بيل وي د هډوکي په نهايا تو کې د Epiphysis يوځايوالي له کبله ميخانيکي خواص په لويانو کې بدلوي چې په پايله کې يې د جرحی اندازه هم مختلفه وي. ددې کسرونو څخه په ځانګړې ډول د بعيده بازو ماتيدنی د زياتې قوې کارولو له کبله پيداکيږي. چې د رګونو او اعصابو د زيان سره يوځاې وي. ځينې ماتيدنی يې د په ځای کولو او ثبات لپاره پيچلو جراحی تخنيکونو ته اړتيا لري د عملياتو څخه وروسته د څنګلې شخوالې منځ ته راځي خو جراح بايد دنارمل اناتوميک حالت د ساتنې سره سره د عمليات څخه وروسته د وظيفوي حقيقت په لور چې دنده بيرته راوګرځي که نه ځانګړی پاملرنه وکړي.

دمټ هډو کي دلاند ي بر خي کسرونه Fructure Of Distal Humerus

د Eo- ASIF ګروپ په ۱۹۹۱ ميلادي کال کې بعيده عضد در ې نوعه کسرونه تشريح کړي دي Type A دبند څخه دباندی Supra condylar کسرونه ، Type B ديو Condyl دبند دننه ماتيدنی دي او Type C د دواړو Condyles دمختلفو درجو لرونکی Communated کسرونه دي.

www.ketabton.com

۱- Supra condylar fracture Type A

دا ډول دبند څخه دباندی ماتیدنی په لویانو کې نادري دي. خو کله چې پیښی شي نو بې ځایه او بې ثباته وي ځکه چې د پارچو د نیولو لپاره کلک Periost وجود نه لري زیاتې قوې په جرحو کې کیداې شي د بعیده عضد Communation رامنځ ته شي ترڅو ارجاع ثبات منځ ته نه راوړي او د K.wire پواسطه تثبیت دومره قوي نه وي. خلاصه ارجاع او داخلي تثبیت د درملنې ټاکنیزه لاره ده ناروغ ته Prone وضعیت ورکول کیږي بعیده عضد د خلفي څیری کیدو له لاړې خلاصیږي او د سرچپه V په شکل Tricep وتر ته Reflection ورکول کیږي اویا د قریبه Tricep د Reflection سره یوځاې د Olecranon د راوتنی دنده په بند کې Osteotomy سرته رسیږي یو ساده مستعرض یا مایل کسر د Plate او Screw پواسطه په ځای کیږي او تثبیت کیداې شي Communated کسرونه دوه Plates او دواړو خواووته Screw ته اړتیا لري.

۲- Type B and C دبند دنده ماتیدنی:

د Osteoprotic خلکو څخه پرته د Condyl دبند دنده ماتیدنی د نرمو نسجونو د زیان سره یوځاې دزیاتې قوې کارولو څخه منځ ته راځي. د څنګلې په نقطه باندې د شدیدې ضربې له کبله د Olecranon بارزه پورته خواته حرکت کوي اوکونډیلونه سره جداکوي، پرسوب زیات وي او که د هډوکو جس اجراشي نو د څنګلې تمامیت به د منځه تللي وي ناروغ باید په احتیاط سره د رګونو او اعصابو د جرحو لپاره وکتل شي. که درګونو د بې کفایتي نښی شتون ولري نو باید په بیړه یې درملنه وشي.

www.ketabton.com

ایکسری:

کسر د ښکتنې مټ څخه د څنګلې تر بند پورې غځیدلې وي په غیر بیځایه شوي Condyler کسر کې داویل ګران کار دې چې یو که دواړه Condyler په کسر کې دخیل دې خا صتاد کوند یلوپه نه بي ځایه شوو کسرو نوکي. زیاتره دکونډیلونو ترمینځ دهډوکي Communation موجود وي، چې پراخوالی یې صحیح نه شي اندازه کیداې ځینې وخت د T او Y په بڼو ماتیدنی تر میتافیز پورې خپور شوي وي او یا کیداې شي ډیرې ټوټې شتون ولري د عملیات څخه مخکې باید د ماتیدنی د خراب حالت لپاره تیاری ونیول شي.

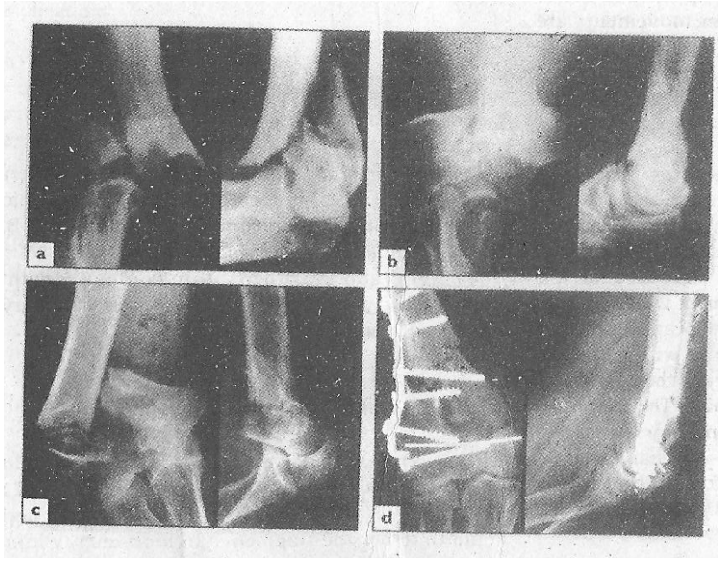

24,25

a: مخکې او b: وروسته د Collar, cuff درملنی څخه فعال حرکات لاس ته راځي خو ځوړند Brace غوره دی.

c: مخکې او d: د خلاصی ارجاع او داخلي تثبیت څخه وروسته نتیجه ډیره ښه ده خو په هره واقعه کې صدق نه کوي.

www.ketabton.com

درملنه:

دا شديدې جرحې دي چې دبنډ د زيان سره يوځاې وي د اوږدې مودې د بې حرکته کولو په پايله کې شخه څنګل منځته راځي. نو لومړني حرکات بايد چې يوه لوبه موخه وګڼل شي.

۱- Undisplaced fractures : دا ماتيدنې د خلفي Slab د تطبيق پواسطه چې څنګل ۹۰ درجې Flexion لري درملنه کيداې شي، دوه اونۍ وروسته حرکات پيل کيږي د تشخيص د پټې پاتې کيدلو د مخنيوي او د وروستنې بې ځايوالي د مخنيوي لپاره بايد ځانګړې پاملرنه وشي.

۲- Displaced type B and C fractures

که مناسب مهارتونه او اسانتياوې شتون ولري نو خلاصه په ځای کيدنه او داخلي تثبيت د درملنې غوره لاره ده په محافظوي درملنه کې د شخوالي په طرف د کسرزيات ميلان او د دايمي درد خطرونه موجود دي، عملياتي تګلاره يې د Type A کسرونو په شان ده خو بايد دبند دننه د Olecranon osteotomy پواسطه ساحه سمه لوڅه شي Ulnar عصب بايد وپيژندل شي او وساتل شي - ټوټې بايد په ځای او په خپل ځاې کې د K.wire پواسطه ونيول شي، ديو Condyl کسر چې Communation ونه لري د Screw پواسطه تثبيت کيږي او که پارچه غټه وي نو د بيا بې ځايوالي دمخنيوې لپاره د Screw سره يوځاې Plate هم کارول کيږي. د دواړو کونډيلونو ماتيدنې او Communated ماتيدنې د غبرګو Plates او Screw پواسطه تثبيت ته اړتيا لري او ځينې وخت په خالي ځايونو کې د هډوکي پيوند هم کارول کيږي د عمليات څخه وروسته څنګل په ۹۰ درجو کې ساتل کيږي او لاس په غاړه کې اچول کيږي حرکات په ورو ډول اجرا کيږي ماتيدنې

www.ketabton.com

په ۱۲ اونیو کې رغیږي، د جراحي د سختی خواړې سره سره ناروغ پوره بسط بیرته لاس ته نشي ورکولای او شدیدو پیښو کې حرکات ډیر محدودیږي.

ددرملنې نورې لارې :

داخبره منل شویده چې دعملیاتي درملنې پایلې د Commutation د درجې یا د رخوه انساجو د زیان له کبله اویا د ځانګړې جراحی پوهې د کمښت او د اسانتیاو د کمښت له کبله ښې ندې نو باید د درملنې په نورو لارو چارو غور وشي.

الف: The "bag bones" technique

په دې تخنیک کې لاس Collar and cuff کې یا په ځوړند Brace کې ساتل کیږي او څنګل دقایمی زاویې څخه زیات Flexion لري او څومره زر چې ناروغ کولې شي باید فعال حرکات تر سره شي کسر د ۲-۸ اونیو په موده کې رغیږي خو حرکاتو ته باید تر اوږدې مودې پورې دوام ورکړل شي - د حرکاتو یو د کار وړ درجه لاس ته راځي.

ب: Skeletal traction

دلږ غوندې بې ځایه شو او شدیدو Communated ماتیدنو ددرملنی لپاره یوه متبادله لار د Olecranon په ساحه کې د Skeletal ترکشن تطبیقول دي. ناروغ په داسې حال کې بستر کې ساتل کیږي چې مټ یې عمودي وي او دځنګلې حرکاتو ته هڅول کیږي.

ج: Elbow replacement

هغه زاړه ناروغان چې Communated کسرونه لري د څنګلې د بند د بدلولو له لارې ښه درملنه کیدای شي.

www.ketabton.com

اختلاطات:

داکسرونه دوه ډوله اختلاطات ورکوي چې لمړنی او وروستنی اختلاطات دي.

۱- مقدم اختلاطات : پدې کې لاندې اختلاطات شامل دي.

الف: درګونو جروحات : دتل لپاره باید دوران وکتل شي د تشخیص او درملنې لپاره څومره زر چې شونی وي باید سړی تکړه اووسي.

ب: دعصب جروحات : کیداې شي چې Ulnar یا Median عصب زخمي شي د عملیاتو د پیل کیدو څخه مخکې باید لاس وکتل شي د اعصابو پیژندل د جراحي په وخت کې ډیر اهمیت لري.

۲- وروستنی اختلاطات : په دې ډله کې لاندې اختلاطات شامل دي .

الف: شخوالی : د څنګلې Communated کسرونه دتل لپاره تر یو څه حده شخوالې ورکوي خو دیو قوي تمریني پروګرام په عملې کولو سره د معذورتیا څخه مخنیوې کیداې شي د څنګلې د اصلاح لپاره بیا عملیات ډیر ستونزمن دي خو کیداې شي ناروغ ته ګټه ورسوي.

ب: Hetero topic ossification: د رخوه انساجو د شدید زیان له کبله Hetro topic ossification منځ ته راځي د جبړې حرکاتو څخه باید ځان وساتل شي.

دکپیتو لو م ما تیدل Fractured Capitulum

دایو مفصلي کسر دي چې یوازې په لویانو کې پیداکیږي ناروغ په داسې حال کې چې څنګل یې نیغه وي په لاس باندې رالویږي د Capitulum قدامي برخه ماتیږي او قریبه خواته بې ځایه کیږي.

www.ketabton.com

کلینیکي بڼه:

دځنګلي په قدام کې د ډکوالي جس کیدل تر ټولو غټه ښښه ده د ځنګلي وحشي اړخ حساس وي او Flextion نشي ورکولاې.

ایکسری:

په جنبي منظره کې Capitulum د ښکتنې عضد په قدام کې ښکاري او د Radius سر همدغه ځای ته مخامخ پروت وي.

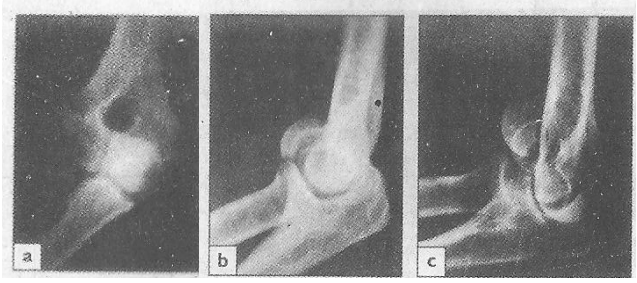

۲۴-۲۶

مکسوره Capitulum

a.b : قدامي خلفي او اړخیزی منظرې چې قریبه بې ځایوالي او کوږوالي ښي.

c: Capitalum په عمودې توګه مات شوی دی.

درملنه:

غیر بې ځایه شوي کسرونه د دوه اونیو لپاره د ساده میزابې پواسطه درملنه کیږي. بې ځایه شوي ماتیدنی باید په ځای او یا غوځ شي. په ځای کیدنه شونی ده خو د اوږدې مودې د بې حرکته کولو له کبله ځنګل شخیږي نو عملیاتي درملنه استطباب لري. Capitulum باید خپل ځاې ته راوړل شي او دیو وړوکي Screw پواسطه په خپل وضعیت کې تثبیت شي خو که داکړنه ډیره سخته وي نو باید چې Capitulum لری شي نارامي چې له منځه لاړه حرکات دی پیل شي.

www.ketabton.com

دراډوس د سر ماتیدل:

د Radius د سر ماتیدل په لویانو کې عام دې او څرنګه چې په کوچنیانو کې د Radius سر غضروفي دې نو په نادر ډول لیدل کیږي.

www.ketabton.com

دجرحی میخانیکیت:

کله چې یو څوک په داسې حال کې چې څنګل یې غځیدلي مړوند یې په Prone وضعیت کې وي په غځیدلي لاس راوغورځیږي نو Radius سر د Capitulum سره لګیږي او کیداې شي چې وچوي اویا مات شي لدې سره د Capitulum غضروف هم کیداې شي ټوټه شي دایو مهم اختلاط دې. چې په ایکسری کې نه لیدل کیږي ځینې وخت د څنګلې په بې ځایه کیدلو کې هم د Radius سر ماتیږي.

کلینیکي بڼه:

ځینې وخت کسر له نظره پټ پاتې کیږي خو که د Radius سر ته فشار ورکړل شي حساسیت شته وي همدارنګه د Pronation او Supination په حالت کې د درد موجودیت تشخیص وړاندی کوي.

ایکسری:

دایکسری په بنسټ دري ډوله ماتیدنی پیژندل شویدي:

۱- Type- I : دې کسر کې د Radius په سر کې عمودي چاود موجود وي.

۲- Type-II : د سر دوحشي برخې څخه یوه واحده ټوټه جداشوی وي چې عموماً لیری خواته بې ځایه شوي وي.

Type-III : د radius سر څو دانې ماتې ټوټې لري یا Communated وي، دبعیده Radio ulnar بند د کتلو لپاره باید د wristایکسری واخیستل شي چې ددې په واسطه دهډوکو تر منځ د پردې حالت هم ارزول کیداې شي.

www.ketabton.com

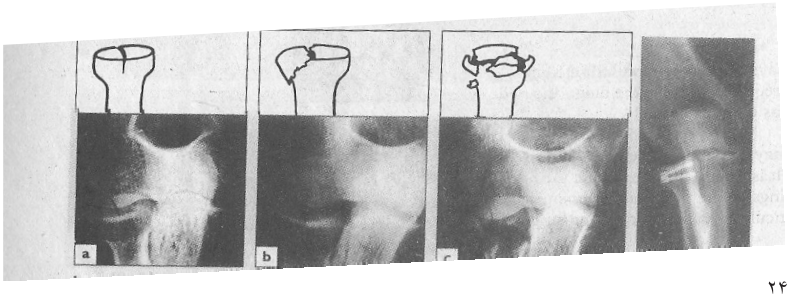

۲۴-۲۷

د Radius مات شوی راس
په لویانو کې د Radius سر درې نوعه کسرونه لري:
a: د سر Chisel ته ورته چاود b: دغاړې کسر c: یو Communated کسر بې ځایه شوی دغاړې کسر د
d: داخلي تثبیت پواسطه تداوي کیداې شي.

درملنه:

په غیر بې ځایه شوي Type-I ماتیدلو کې د هیماتوم تشول او د موضوعي انستیتیک موادو زرق د درد څخه خلاصون ورکوي د ناروغ بازو د ۳ اونیو لپاره Collar او Cuff حالت کې ساتل کیږي او فعال تقبض بسط او تاوولو ته هڅول کیږي دیو واحدې ټوټې لرونکې Type-II ماتیدنی که بې ځایوالي ولري باید چې په ځای او د Screw پواسطه په خپل ځاې وساتل شي Screw د تاوولو څخه مخنیوی نه کوي Communated یا Type-III ماتیدنی چه د Radius دسر د غوڅولو پواسطه یې ښه درملنه کیږي. خو که د مړوند جرحی د Radio ulnar بند د تخریب سره یوځاې وي. نو د Radius ښکته خواته د ښویدلو خطر باید په نظر کې وي ځکه کیداې شي چې دناروغ په مړوند کې د بې ثباتې او نه ارامیدونکي درد ګیلی منځ ته راشي په داسې پیښو کې باید د Radius د سر د غوڅولو څخه مخکې د بیا رغولو لپاره هره شونی هڅه تر سره شي که غوڅ شونو پر ځاې یې د Slican یا فلزي Prosthase اچول کیږي.

د څنګلې هغه کسرې خلعی چې د Radius د سر د ماتیدلو سره یوځاې وي یو بې ثباته جرحه مینځ ته راوړي. د خلعی د په ځای کولو څخه وروسته د Radius

www.ketabton.com

(محور) ستن باید په خپل حالت کې وساتل شي او داربطو د رغیدو په وخت کې حرکات په ورو ډول په نرمی سره تر سره شي.

اختلاطات:

داکسر لاندې اختلاطات ورکوي:

الف: دبند شخیدل په Radio ulnar بند او څنګل دواړو کې شخوالې په عامه توګه پیداکیږي ډیر لږ غوندې بې ځایه شوو ماتیدلو کې هم د نورمال حرکاتو بیرته راګرځیدوته میاشتې وخت په کار دی که د Radius سر غوځ شي او که نه شخوالي پیداکیږي.

ب: Myositis ossification : دا اختلاط په ځینو پیښو کې پیداکیږي.

ج: Recurrent instability : دا اختلاط هغه وخت مینځ ته راځي څه وخت چې د radius سر غوځ شي او انسي Colletral اربطه هم زخمی شوي وي.

د OLECRANON ماتیدل :

په Olecranon کې دوه ډوله ماتیدنی لیدل کیږي:

۱- Communited ماتیدنه چې د نیغ په نیغه ضربې او یا په څنګل باندې د رالویدو له کبله پیداکیږي. ۲-transvers fractur چې کله شخص په لاس ولویږي اود triceps عضله دتقلص په حال کې وي.

کسر د څنګلې مفصل ته نتوځي او دبند سطحو ته هم زیان رسوي په مستعرضو ماتیدنو کې ځینې وخت د Triceps ا Aponeurosis روغ وي او کسري توټې په خپل ځای باندې وي.

www.ketabton.com

کلینیکي بڼه:

دځنګلي دپاسه د شینوالي شتون د Communited ماتیدنو وړاندوینه کوي Triceps روغ وي او ځنګل بسط کولی شي په مستعرضو کسرونو کې یوه خالیګاه جس کیږي د ناروغ حالت ثابت وي او ځنګلي ته دمقاومت په وړاندې Extention ورکولی شي.

X.RAY: یوه منا سبه جنبي منظره ضرورده تر څومفصل معلو مات دکسرباره کي تري لاس ته را شي خصو صا که دمفصل تخریب ورسره وي — درادیوس سر باید وکتل شي-کیداي شي بې ځا یه شوي وي.

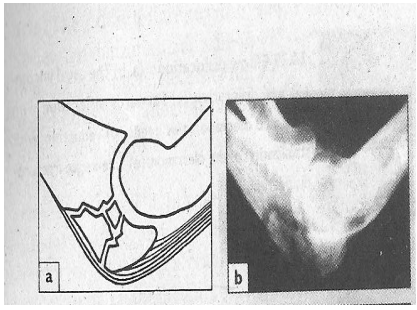

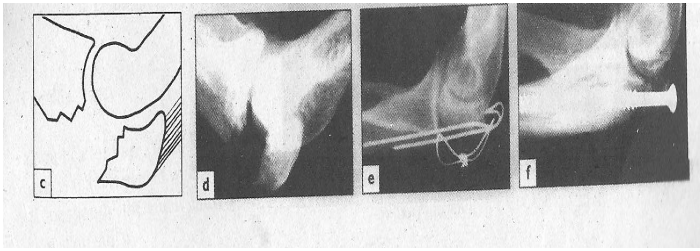

24,2

مات شوی Olecranone

a.b : Communated کسرونه د فعالیت پواسطه ښه تداوي کیږي

c.d: د خالیګاه کسر چې Extensor اوتار یې په تماس کې نه دې او د Tention band تار پواسطه تداوي کیږي.

e: اویا د اوړ Screw پواسطه یې درملنه کیږي.

www.ketabton.com

درملنه:

هغه Communited ماتیدنی چې Triceps یې روغ وي د Bruise په بڼه یې درملنه کیږي دا ناروغان اکثراً زاړه او Osteoprotic وي او دبند د بې حرکته کولوله کبله شخوالي پیداکیږي بازو ته دیوې اونۍ لپاره په غاړه کې داچولو پواسطه استراحت ورکول کیږي.

دبې ځایه والي دمعلومولو لپاره اضافي ایکسری اخیستل کیږي او له دې وروسته ناروغ فعالو حرکاتو ته هڅول کیږي یو غیر بې ځایه شوي مستعرض کسر چې د څنګلې د Flextion په حالت کې نه بې ځایه کیږي باید په ټرلي لاړه یې درملنه وشي څنګل د ۲-۳ اونیو لپاره په ۲۰ درجې Flexion کې په Cast کې بې حرکته کیږي او له دې وروسته تمرینات پیل کیږي بې ځایه شوي مستعرض کسرونه په مستقیم حالت کې دلاس د میزابه کولو پواسطه یې درملنه کیږي خو په دې حالت کې پیداشوي شخوالې ډیر خطرناک وي له همدې امله عملیاتي درملنی ته غوره والې ورکول کیږي - کسر ارجاع کیږي او د Tension band تار پواسطه په خپل ځای کې ساتل کیږي ناروغ په لومړي وخت کې حرکاتو ته هڅول کیږي ډیرې وړې توتې باید غوڅې شي او Tricep باید بیرته د Ulna سره ونښلول شي.

اختلاطات:

الف: شخوالی : عام دې خو د ژغورندویه داخلي تثبیت او لومړني وخت کې د حرکاتو پواسطه یې مخنیوی شونی دی.

ب: Non Union: دا اختلاط ځینې وخت د مستعرضو کسرونو د غلطی په ځای کیدنی او تثبیت څخه مینځ ته راځي. که د څنګل دنده بنه وي نو دې ته پاملرنه نه

www.ketabton.com

کیږي او که داسې نه وي نو داخلي تثبیت او د هډوکي Graft پواسطه نیمګړتیا اصلاح کیږي.

ج: ځینې وخت د Ulna عصب اعراض پیداکوي چې په خپل سر بیرته له مینځه ځي.

د: Osteoarthritis چې یو وروستنی اختلاط دې د غلطی په ځای کیدنی له کبله پیداکیږي او درملنه یې عرضي ده.

دځنګلی بې ځایه کیدل:

د Ulno humural بند بې ځایه کیدل د ماشومانو په پرتله لویانو کې عامه ده جرحی دبې ځایه والي د سمت په بنسټ ډلبندي شوي دي په ۹۰ سلنه پیښو کې Radio ulnar برخه شاته یا خلفي جنبي خواته بې ځایه شوي وي او په هډوکینو بارزو کې ماتیدنی ورسره یوځاې وي.

دجرحي میخانیکیت او پتالوژي:

خلفي خلعی عموماً هغه وخت پیداکیږي چې څنګل په بسط کې وي او شخص په غځیدلي لاس راولویږي د محفظی اربطوي جوړښتونو تخریب خلفي او یا خلف جنبي بی ځایه کیدنی ورکوي که نور کسرونه ورسره نه وي نو په ځای کیدنه ثابته وي او بیا بیا بې ځایه کیدنی نه پیداکیږي د اربطی د تخریب سره یو ځاې د Radius د سر Coronoid process او د Olecranon بارزی د کسر یوځاې پیښیدل بند ډیر بې ثباته کوي او که په ځای کیدنه او تثبیت نه شي نو بیا بیا ماتیدو ته مساعد دي. یوځل چې خلفي خلع پیښه شوه نو جنبي بې ځایه کیدنه

www.ketabton.com

پیښیدای شي دنرمو نسجونو زیان ته باید پاملرنه وشي او درګونو او اعصابو جرحی باید وکتل شي اګر چې د کسري خلعو یوځو بنی پیژندل شوي دي خو دزیاتې قوې له کبله پیداشوي کسرونه کوم قانون نه مني چې یو کلاسیک بیلګه یې Side swab جرحه ده دا جرحه هغه وخت پیداکیږي کله چې دموټر د چلوونکي لاس د کړکې څخه وتلې او څنګل یې بل موټر ووهي په پایله کې د څنګلې یو یا ټول هډوکې قدام خواته بې ځایه کیږي او د نرمو نسجونوشدید زیان لیدل کیږي.

کلینیکي بڼه:

ناروغ خپله څنګل د Flexion په حالت کې نیولې وي پرسوب ډیر نه وي خو سویې شکل ډیر بارزوي، هډوکې په جس سره په غیر نورمال وضعیت کې وي په شدیدو جرحو کې درد او پرسوب دوموره ډیر وي چې د څنګلې کتنه ناشونی وي لاس باید د رګونو اواعصابو د جرحو لپاره وکتل شي.

ایکسری:

د بې ځایه کیدنی شتون او دهغې سره دکسر دیوځای والي دلیدلو لپاره دایکسری کتنه لازمه ده.

www.ketabton.com

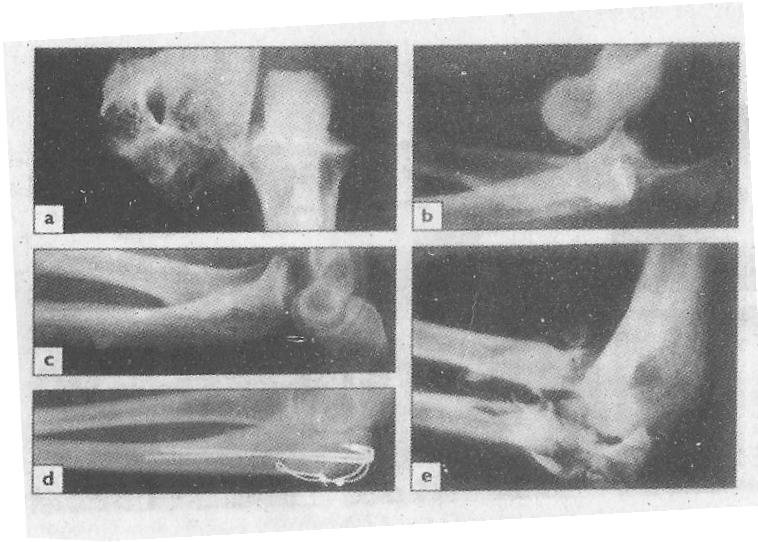

۲۹-۲۴

a.b: معموله غير اختلاطي خلعه
c: د Olecranon د ماتيدو سره يوځای قدامي بې ځايه کيدنه.
d: په ځای کيدل او د Olecranon ثبات ته اړتيا لري.
e: يو اړخ ته کسري خلع

درملنه:

ددې ماتيدلو د درملنې څخه په بيلا بيل ډول په لاندې توګه يادونه شويده:

۱- Uncomplicated dislocation : ناروغ بايد د بې هوشی لاندې ارام وساتل شي جراح په داسې حال کې بازو کش کوي چې څنګل لږ غوندې Flexion ولري ديو لاس پواسطه اړخيز بې ځايه والې اصلاح کيږي او بيا څنګلې ته نور Flexion هم ورکول کيږي او د Olecranon بارزه دغتې ګوتې پواسطه مخکی خواته ټيله کيږي ترڅو چې بشپړ Flexion لاس ته رانه شي نو Olecranon خپلې Trochlear ميزابې ته نه ننوځي، د په ځای کيدو څخه وروسته د ثبات د معلومولو لپاره څنګلې ته بشپړ حرکتونه ورکول کيږي.بعيده اعصاب او دوران بيا کتل کيږي د

www.ketabton.com

ارجاع د تصدیق اود نورو ماتیدنود پیښیدو لپاره بیا ایکسری اخیستل کیږي. د څنګلې د ۹۰ درجې Flexion په حالت کې بازو په Collar او Cuff کې ساتل کیږي او دري اونۍ وروسته لیږې کیږي څنګلې ته په ورو ورو حرکات ورکول کیږي اودفشا ر څخه ساتل کیږي.

۲- هغه بې ځایه کیدنی چې د ماتیدو سره یوځای وي: هغه کسرونه چې د بې ځایه کیدو سره یوځاې لیدل کیږي د هغوې له درملنې څخه په لاندې ډول یادونه شویده.

الف: Coronoid process : د Cronoid بارزی وړې توټې درملنې ته اړتیا نه لري، غټې توټې په Ulnohumural بند کې بې ثباتي پیدا کوي او باید تثبیت شي.

ب: Medial epicondyle : دانسي Avulsion - Epicondyle اصلاً د انسي اربطی د تخریب له کبله میځ ته راځي که د Epicondyl توټه بې ځایه شوي وي باید ارجاع او تثبیت شي په داسې حال کې چې څنګل ۹۰درجې Flexion لري بازو او مړوند میزابه کیږي او دري اونۍ وروسته حرکات پیل کیږي.

ج: د راډیوس سر: د اربطی د تخریب سره یوځاې د راډیوس د سر III او Type II جرحی یو بې ثباته ماتیدنه منځ ته راوړي او ثبات هغه وخت مینځ ته راځي- څه وخت چې اربطه ورغیږي اود راډیوس ستن د تثبیت اویا د Prosthese په واسطه بیرته ورغول شي که دماتیدو سره دنسجونو تخریب هم ملګري وي نو لومړی باید نسجونه ورغیږي او وروسته باید د راډیوس د سر ماتیدنه اصلاح شي .

د: Olecranon process : د څنګلې په قدامي بې ځایه کیدنه کې کیداې شي د Olecranon بارزه هم په کسر اخته شي اویوه غټه توټه یې شاته دیوې جدا هډوکنې توټې په ډول پاتې شي خلاصه په ځای کیدنه او داخلي تثبیت یې د درملنې غوره لاره ده.

www.ketabton.com

هـ: Side swipe injuries : دا ډول شدید کسرونه زیاتره د رګونو دتخریباتو سره یوځاې وي د رګونو، اسکلیتي ثبات او د نرمو نسجونو د رغیدلو لپاره باید هڅه وشي دا کړنه د لوړ

مهارت لرونکي جراح ته اړتیا لري او باید په داسې یوه مرکز کې ترسره شي چې د پورتنې طرف د جرحو د درملنې په خاطر جوړشوی او په ټولو عصري وسایلو سمبال وي.

و: Persistent instability : که دهډوکي او بند د اناتومي د بیرته راګرځیدو څخه وروسته بیا هم بې ثباتي شتون ولري نو باید چې د نسجونو د رغیدلو پر مهال د حرکاتو د ساتنې په باندنی یو زوړند خارجي Fixator تطبیق شي.

اختلاطات:

اختلاطات یې عام دي او ځینې یې دومره شدید وي چې د ماتیدنی او کسری خلعی په وخت باید ناروغ تر جدې ځارنې لاندې ونیول شي په دوه ډوله اختلاطات ورکوي.

۱- لمړنی ۲- موخر.

۱- لمړنی : په دې کې لاندینې اختلاطات شامل دي:

الف: Vascular injuries : Brachial a کیداې شي زیانمن شي د نبض نشتوالی یې خبرونکی ننبه ده که د Ischemia نورې ننبې هم ولیدل شي نو باید چې په عاجله توګه یې درملنه وشي میزابه باید لیری او څنګل باید نیغه شي که له دې سره اصلاح نه شوه نو د Arteriogram وروسته Brachial شریان لوڅ او ورغول شي.

www.ketabton.com

ب: Median : Nerve injury او Ulnar اعصاب ځينې وخت زخمي کيږي او ۲-۸ اونيو وروسته بيرته په خپل سر رغيږي.

۲- وروستنی اختلاطات : په دې ډله کې لاندينې اختلاطات ګډون لري.

الف: شخوالی : د څنګلې د بې ځايه کيدو څخه وروسته د ۲۰-۳۰ درجې د بسط دلاسه ورکول دوديز دي له نيکه مرغه داکار ډير لږ اويا هيڅ وظيفوي ارزښت نه لري ډير زيات شخوالې د قدامي محفظې د ازادولو پواسطه اصلاح کيږي.

ب: Heterotopic ossification : دا اختلاط د بند په قدام کې په نرمو نسجونو کې مينځ ته راځي په پخوا وختونو کې Myositis ossification يو عام اختلاط وو چې د جبري په ځای کيدنی او د څنګلې د شديدو حرکاتو له کبله به مينځ ته راتلو نن سبا ډير کم ليدل کيږي خو د درد او زياتيدونکي حساسيت يو عام لامل دي د جرحی د ۴-۶ اونيو وروسته کيداې شي د ايکسری په عکس کې د نرمو نسجونو Ossification وليدل شي که ددې حالت په اړه شک پيداشو نو تمرينات ودرول کيږي او څنګل د Flexion په حالت کې ميزابه کيږي.

د درد تر ختميدو وروسته په ارام سره منفعل حرکات او تمرينات پيل کيږي التهاب ضد درملونه د شخوالي د مخنيوي لپاره مرستندويه دي او د Heterotopic هډوکي د جوړيدو د مخنيوي لپاره هم کارول کيداې شي هغه هډوکني کتله چې په لويه کچه د څنګلې د دندی مخنيوی کوي بايد چې غوڅه شي که څه هم دا دکورتکس غاړه او Trabecula هم وي.

ب: Unreduced dislocation : کيداې شي يوه خلع تشخيص نه شي اويا يوازې خلفي بې ځايه والې اصلاح شي او د Olecranon بارزه همداسې يو اړخ ته بې ځايه پاتې شي، د جرحی د پيښيدو څخه تر دري اونيو پورې بايد د په ځای کيدو دپاره

www.ketabton.com

کوشش وشي خو د هډوکي د ماتيدلو څخه بايد ځان وساتل شي له دې پرته يې بله باوري درملنه نشته. د خلاصی ارجاع لپاره د نرمو نسجونو په لوړه کچه غوڅولو ته اړتيا پيداکيږي چې ددې له کبله شخوالي لا پسی زياتيږي په متبادله توګه څنګل د ښو حرکاتو دلاسته راوړنې په هيله بايد په خپل حال پريښودل شي که دايمي درد په دايمي ډول شتون ولري نو ناروغ ته بايد د Arthrodosis او Arthroplasty څخه د تاکنی لاره وړاندې شي.

ج: پرله پسی بې ځايه کيدنی : که چيرې د Radius او Cronoid بارزی ماتيدنه نه وي نو د خلعی بيا منځته راتلل نادر دي که په بيا بيا څنګل بې ثباته کيږي نو بايد چې جنبي محفظه او اربطی ورغول شي او يادوحشي Condyle سره ونښلول شي او څنګلې ته په ۹۰ درجې قبض حالت کې د څلورو اونيو لپاره ميزابه کيښودل شي.

د: Osteoartheritis : د شديدو کسري خلعو څخه وروسته دويمي Osteoarthritis عام دې په زړو ناروغانو کې بايد د څنګلې د بشپړ بدلون په اړه فکر وشي.

www.ketabton.com

يواځي دراد يوس دسر بيځايه کيد ل (Isolated Dislocation Of The Radial Head) :

د Radius د سر يوازيني حقيقي بې ځايه کيدل ډيره نادره ده خو که منځته راشي نو بايد چې په احتياط سره د Ulna د ماتيدو لپاره پلټنه تر سره شي په کوچنی کې د Ulna د هر ډول نامکمل ، شين لښتې اودجسم د پلاستيکي ماتيدو معلومول ډير ګران کار دي ددغو نا مکملو ماتيدنو معلومول ډير اهميت لري ځکه چې ديوه واړه سوی شکل شتون د Radius د سر په بې ځايه کيدو کې د بشپړی په ځای کيدو څخه مخنيوی کوي.

www.ketabton.com

REFERENCES AND FURTHER READING

Browner BD, Jupiter JB, Levine AM, Trafton PG (eds) (1998) *Skeletal Trauma*. WB Saunders, Philadelphia

Jupiter JB (1994) Complex fractures of the distal part of the humerus. *Journal of Bone and Joint Surgery* 76A, 1252–1263

Modabber MR, Jupiter JB (1995) Reconstruction for post-traumatic conditions of the elbow joint. *Journal of Bone and Joint Surgery* 77A, 1431–1446

Morrey BF (1995) Current concepts in the treatment of fractures of the radial head, the olecranon and coronoid. *Journal of Bone and Joint Surgery* 77A, 316–327

Müller ME, Allgower M, Schneider R *et al* (1991) *Manual of Internal Fixation*. 3rd edition. Springer Verlag, Berlin, Heidelberg, New York

Neer CS II (1970) Displaced proximal humeral fractures. I. Classification and evaluation. *Journal of Bone and Joint Surgery* 52A, 1077–1089

O'Hara LJ, Barlow JW, Clarke NMP (2000) Displaced supracondylar fractures of the humerus in children. *Journal of Bone and Joint Surgery* 82B, 204–210

Ring D, Jupiter JB (1998) Fracture-dislocation of the elbow. *Journal of Bone and Joint Surgery* 80A, 566–580

Rockwood CA Jr, Green DP, Bucholz RW, Heckman JD (eds) (1996) *Rockwood and Green's Fractures in Adults* 4th edition. Lippincott-Raven, Philadelphia

Wilkins KE (1984) Fractures and dislocations in the elbow region. In *Fractures in Children* vol 3 (eds Rockwood CA Jr, Wilkens KE, King RE). JB Lippincott and Co, Philadelphia.

www.ketabton.com

د مړوند او دلاس د بند جروحات:

دراډيوس او Ulna ماتيدل

دجرحی ميخانيکيت او پتالوژي

دمړوند د دواړو هډوکو ماتيدل په ترافيکي پيښو کی ډير عام پيداکيږي - يوه تاوونکی قوه داسې حلزوني ماتيدنه رامنځته کوي چې هډوکي په بيلابيلو سويو مات شوي وي. مستقيمی ضربې او کړونکی قوی هم په هډوکی کې مستعرض کسرونه مينځ ته راوړي - Radius کښې دعضلاتو د رابښکون په وسيله تدوري سوی شکل مينځ ته راتلی شي په دې عضلاتو کی پورتنی دريمی برخی کې Biceps او Supinator عضلات، دمنځنی دريمی برخی، Pronator teres عضله او دښکتنی دريمې برخې Pronator quadratus عضلی شاملي دي، د مر وندد عضلا تووپه کمپار تمنت کي و ينه بهيد نه اوپارسوب ممکن ددوران د ضياع سبب شي.

کلينيکي بڼه:

ماتيدل به په څرګند ډول شتون ولري خو نبض بايد احساس او لاس بايد د رګونو او عصبي افت لپاره وکتل شي او تکراري کتل د Compartment syndrome د مينځ ته راتګ دموندلو لپاره اړين دی.

www.ketabton.com

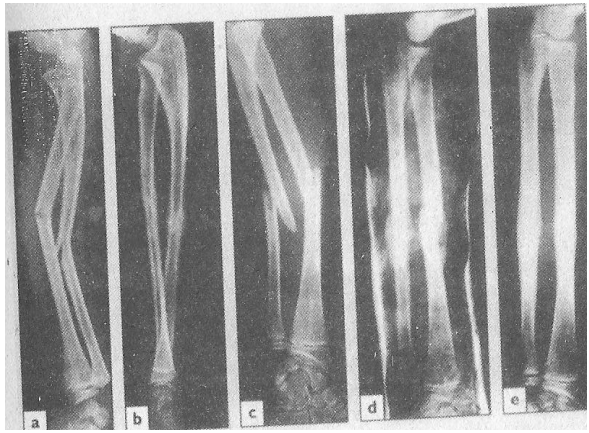

25,1

په کوچنیانو کې د Radius او Ulna ماتیدنی شنی لبنتی کسرونه

a: یوازی د استقامت سمولو ته ضرورت لري.

b: او پلستري میزابه د مکمل کسرونو

c: په ځای کیدنه ستونزمنه ده تر څو چې استقامت سم شي د ارجاع ساتل په پلستر کې مشکل دی.

d: کمه اندازه وحشي بې ځایه والی د ودی پواسطه بیرته جوړیږي

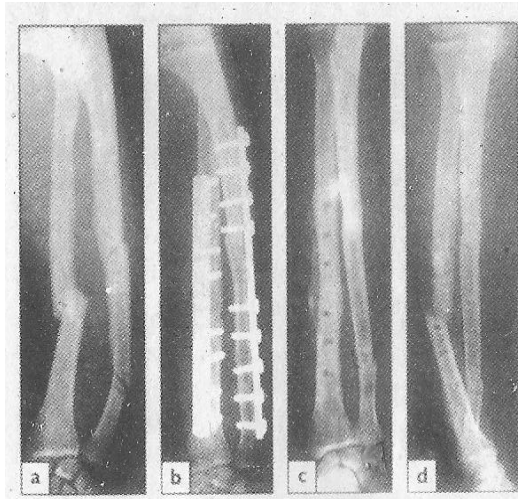

25,2 په لویانو کې د Radius او Ulna ماتیدنی.

a.b : دغه ماتیدنی په دودیز ډول د Sturday plate پواسطه د داخلي تثبیت او Screw پواسطه درملنه کیږي ددې سره سره دغرس شوي سامان پریکول د خطر څخه خالی ندي.

c.d: د Radius دماتیدو په دغه پیښه کې د Screw سوري ښودل شویدی.

په لویانو کې د Radius او Ulna ماتیدنی.

a.b : دغه ماتیدنی په دودیز ډول د Sturday plate پواسطه د داخلي تثبیت او Screw پواسطه درملنه کیږي ددې سره سره دغرس شوي سامان پریکول د خطر څخه خالی ندي.

c.d: د Radius دماتیدو په دغه پیښه کې د Screw سوري ښودل شویدی.

www.ketabton.com

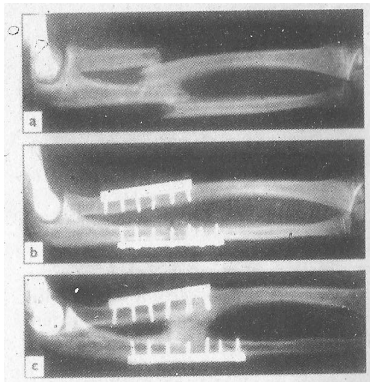

25,3

د Radius او Ulna دکسر Cross union که چیرې دهډوکو ترمنځ غشا په شدید ډول زخمي شوي وي او تردې کامیاب Plate هم تطبیق شوی وي.

a.b : ددې ضمه واري نشي کیدای چې Cross union به نه پیښیږي.

x.ray

دواړه هډوکي مات شوي وي اوکسري خط په مستعرض ډول په دواړو هډوکو کې په یوه سویه وي. یا د Radius ماتیدل په دودیز ه توګه په مایل ډول په پورتنې برخه کې وي په کوچنیانو کې ماتیدل زیاتره Impacted (دشنی لختی کسر) او زاویه لرونکی وي، په لویانو کې بې ځایه کیدنه چې کیداې شي د Shift، تیروبیر کیدل، کوږوالی او تاویدنه په بر کې ولري په هر لوري موجود وي . د لږی قوی پواسطه پیداکیدونکو جرحو کې کیدای شي کسر مستعرض کیدو خواته میلان وښي یا مایل کیدو ته میل وښي او دزیاتي قوی په پایله کې پیداکیدونکو جرحو کې کسري خط Communated یا Segmental وي.

درملنه:

۱- درملنه په کوچنیانو کې:

په کوچنیانو کې ترلی درملنه کامیابه لاره ده ځکه چې Periosteum د ارجاع د لارښونی میل لري او بیا وروسته ارجاع کنترولوي دیوې ښه طولاني Cast پواسطه ټوټې دتدور دکنترول په موخه د Axilla څخه د Metacarp تر جسم پورې نیول کیږي او Cast تطبیق کیږي څنګل باید ۹۰ درجې وي.

www.ketabton.com

که ماتیدنه د Pronator teres څخه پورته وي نو forarm ته Supin وضعیت ورکول کیږي او که چیرې د Pronator teresڅخه ښکته ماتیدنه شتون لري نو Forarm په طبعی وضعیت کې ساتل کیږي یوه اونۍ وروسته د X-ray پواسطه وضعیت کتل کیږي که چیرې وضعیت ښه وي نو دواړو مات شوی هډوکی د رغیدو تر وخت پورې چې په دودیز ډول ۲-۸ اونۍ وي میزابه ساتل کیږي.

په دغه ټوله موده کې باید مشوم دلاس او اوږې حرکاتو ته وهڅول شي کوچنی باید د بیا ماتیدنی دپیښیدو دمخنیوي لپاره د ثقیلو تمریناتو کولو څخه د څو اونیو لپاره ډډه وکړي.

هغه حالات چې عملیات ته په کې اړتیا وي په لاندې ډول دی.

۱- که چیرې داسې ماتیدنی شتون ولري چې په ځای کیداې نه شي.

که چیرې ټوټې زیاتې بې ثباته وي تثبیتول د K.wire, Plate اویا Flexible intra medular nail پواسطه اړین دی.

۲- درملنه په لویانو کې:

تر څو چې ټوټې یو بل ته سمې مخامخ نه شي نو په ځای کیدل ستونزمنه او په Cast کې بیا بې ځایه والی رامنځ ته کیږي نو دهمدغی پایلې په اړه داسې وړاندوینه کیږي چې زیاتره جراحان د پیل څخه دخلاصی یوځای کیدنی او داخلي تثبیت لاره غوره کوي ټوټې د فشاري Plate او Screw پواسطه خپل ځای کې ساتل کیږي . که دمحیط د دریمې برخې څخه زیاته ساحه په Communation اخته شوی نو باید دهډوکي پیوند اجراشي د عضلاتو په Compartment کې دفشار دمخنیوي لپاره ژوره Fascia خلاصه پرینبودل کیږي او یوائې پوستکې او

www.ketabton.com

دپوستکي لاندی نسج ګنډل کیږي دعملیات څخه وروسته د پرسوب تر ختمیدو پورې لاس پورته ساتل کیږي او ناروغ دلاس فعالو حرکاتو ته هڅول کیږي که ماتیدنه څو ټوټی نه وي او دناروغ وضع ښه وي نو په لومړني ډول تمرینات پیل کیږي خو باید دوزن د پورته کولو او تمرین څخه ځان و ساتي. هډوکی د ۸-۱۲ اونیو کې رغیږي Communated ماتیدنی او کمزوري ناروغان په پلاستر کې بې حرکته کیږي.

دخلاصو ماتیدنو درملنه:

د Fore arm خلاص کسرونه باید په ډیر احتیاط سره تداوي شي څومره ژر چې ممکنه وي ناروغ ته Antibiotic او د تیتانوس دمخنیوی لپاره واکسین ورکړل شي او اعصاب او دوران یې باید وکتل شي. زخمونه باید وسیع او پراخه شي دهډوکي نهایات لوڅیږي او پاکیږي. کسرونه په لومړي ډول دفشاري Screw او Plate پواسطه تثبیت کیږي او که Graft پرې ولګول شي نو ډیر ښه رغیږي زخم ازاد پریښودل کیږي او باید د Extension نقطی وګنډل شي - کله چې د نرمو نسجونو پراخه زیان مینځ ته راغلی وي نو هډوکی د باندنی Fexeter پواسطه ښه ثبات پیداکوي او دپوستکي د رغولو لپاره باید د پلاستیکي جراح څخه مرسته وغوښتل شي.

اختلاطات:

دوه ډوله اختلاطات ورکوي:

۱- لومړني ۲- وروستني

www.ketabton.com

۱- لومړني

a: عصبي جروحات : دماتیدلو پواسطه عصبي جروحات په نادره توګه پیداکیږي خو کیداې شي د جراح پواسطه مینځ ته راشي په قریبه دریمه برخه کې د Radius لوڅول د دهډوکو ترمنځ عصب د زخمي کیدو خطر لري په همدې ځاې کې دغه عصب د Supenator عضلی د سطحی برخې پواسطه پوښل شوی دی جراحی تخنیک دلته ډیر اهمیت لري.

د Henry قدامي شق ساتندویه لاره ده.

b:درګونو جرحی: د Radial او Ulnar شریانو زخمي کیدل کله ناکله ستونزی پیداکوي ځکه چې Colletral دوران ډیر ښه دی.

c: Compartment syndrome

د Fore arm ماتیدنی او عملیاتونه د تل لپاره د نرمو نسجونو د پړسوب سره یوځاې وي چې له دې سره د Compartment syndrome خطر ملګرې وي که Fore arm په Plaster کې بند وي نو د Comp. Synd ګوابس لاستر او تشخیص یې نور هم لانجمن دي. په بعیده برخه کې د نبض شتون Comp.Synd نه شي ردولای اصلي خبره بشپړ نظارت دې که د دوراني تخریب ننبې ولیدل شي نو درملنه باید په بیړه او بې له ځنډه سرته ورسیږي.

- وروستي اختلاطات:

لاندې اختلاطات په کې ګډون لري.

a: نه رغیدل او وروسته رغیدنه:

www.ketabton.com

د Radius او Ulna زیاتره ماتیدنی ۸-۱۲اونیو کې رغیږي خو دزیاتې قوی او خلاص کسرونه ژر نه جوړیږي. وروسته رغیدنه عامه ده دمعمول څخه زیات بې حرکته والې ته ضرورت پیداکیږي Nonunion د هډوکې پیوند او داخلي تثبیت ته اړتیا لري.

b: Mal union : په ټرلي په ځای کیدنه کې تل د Malunion خطر موجود وي. چې ددې له کبله کوږوالې د مړوند تدوري سوء شکل دپارچو یو دبل دپاسه التیام دیوه هډوکي لنډوالې او دبعیده Radioulnar بند تخریب پیداکیږي. که Pronation او Supination ډیر زیات محدود وي نودحرکت د اعادې لپاره باید چې د Ulna بعیده نهایت لری شي.

c: د Plate دلیرې کولو اختلاطات:

د Plate او Screw لیرې کول یوه بې خطره کړنه ګڼل کیږي خو باید مونږ په دې پوه اوسو چې ددې عملې له کبله به د رګونو او اعصابو زیان، انتان او ځینې نور اختلاطات په عامه توګه رامینځ ته شي.

دمړوندد یوه هډوکي ماتیدنه:Fracture of single forearm bone

په یواځې توګه د راډیوس ماتیدل نادر دی او د ulna کسر عام نه دي داماتیدنی په عمومي توګه د مستقیمی ضربې له کبله پیداکیږي. داکسرونه د دوه علتونو له کبله ډیر اهم دي:

دکسر سره یو ځای بې ځایه والي کیدای شي بې له تشخیصه پاتې شي. که د Fore arm یواځې یو هډوکی د جسم په برخه کې مات شوی وي او بې ځایه والې په کې شتون ولري

www.ketabton.com

نو په قریبه او بعیده Radio ulnar بندونو کې به یو خامخا بې ځایه شوی وي د تول forearm ایکسری باید واخیستل شي.

کله چې یو هډوکې مات شي نو ژر نه رغیږي او د دواړو هډوکو ماتیدو په نسبت نه رغیدنه عام ډول لیدل کیږي.

کلینیکي بڼه:

د Ulnar ماتیدل په ایکسری کي هم په اسانی سره له پامه پټ پاتې کیږي که موضوعي حساسیت شتون ولري نو یوه یا دوه اونۍ وروسته ایکسری اخیستل ښه خبره ده.

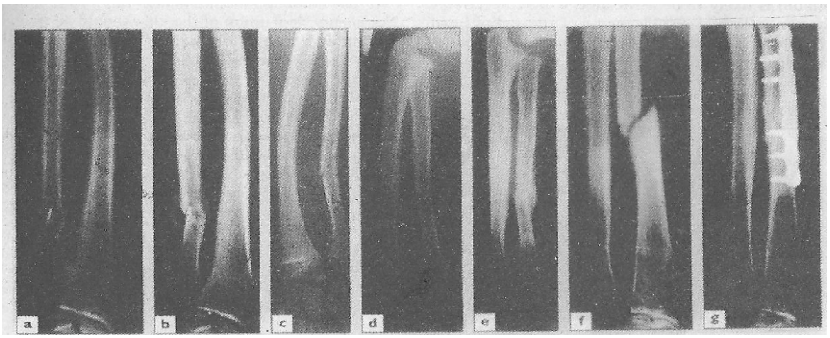

25,4

د For arm دیوه هډوکي ماتیدل

د Ulna ماتیدل

یوازی د Ulna ماتیدل

a: معمولاًپه یقیني ډول سره یوځای کیږي

b: په کوچنیانو کې د Radius تماس کیداې شي کوږوالي ولري.

c: د Radius ماتیدنی.

په ماشومانو کې یوازی د Radius ماتیدنی.

www.ketabton.com

d: کیدای شي په پلستر کې یوځای شي.
e: مګر په لویانو کې د Radius ماتیدنی.
f: Plate د لګولو په واسطه ښه تداوي کیږ.

X-ray

د راډیوس او Ulna په هر ځای کې ماتیدل پیداکیدای شي. کسري خط به په مستعرض او لږ غوندې بې ځایه والي سره شتون ولري ځینې وخت په کوچنیانوکي هډوکی دماتیدو پر ځای کږیږي.(palastic deformation)

www.ketabton.com

درملنه:

a: یواځې د Ulna ماتیدنی: ماتیدل په نادره توګه بې ځایه کیږي د ازادې څنګلی سره د fore arm Brace کافي درملنه ده- اته اونۍ په بر کې نیسي او له دې وروسته بشپړ فعالیت پیل کیداې شي.

b: یواځې د Radius ماتیدنی: د Radius کسرونه تدوري بې ځایه والی ته مساعد دي د ارجاع لپاره د پورتنې دریمي برخی په ماتیدنی کې Fore arm باید Supination حالت ته راوړل شي د منځني دریمي برخی په کسرونو کې په طبعی حالت کې ساتل کیږي او د ښکتنې دریمي برخې په کسرونو کې Pronation حالت ته راوړل کیږي ځینې وخت د وضعیت ساتل ګران وي. که دا ستونزه راپیښه شوه نو د Plate او Screw پواسطه داخلي تثبیت غوره دي د کلک تثبیت سره لمړنی حرکات باید اجرا شي.

د ulna د montigia ماتید نه او خلع :

(Monteggia fracture dislocation of the Ulna)

داجرحه د نولسمی پیړی په اولو وختونو کې د Monteggia پواسطه تشریح شوی ده - چی دا د Ulna دجسم دماتیدلو سره یوځای دقریبه Radio ulnar بند بې ځایه کیدنه ده چې ځینې وخت Radiocapitoler بند هم ورسره نیم یا بشپړ ډول بې ځایه کیږي نن سبا دا تعریف پراخه شوی دی او د Ulna هر هغه ماتیدنه چې د Radiocapetoler دبند بې ځایه کیدنی د Olecranon دماتیدلو او د قریبه Radio ulnar دبند بې ځایه کیدو سره یوځای وي. ددې تعریف لاندې راځي د Ulna

www.ketabton.com

دجسم په کسرونو کې Apex قدام خواته وي او د Radius سر په قدام خواته بې ځایه شوی وي که کسري زروه خلف خواته وي نو خلع خلفي ده او که کسري زروه وحشي خواته وي نو د Radius سر وحشي خواته بې ځایه کیږي په کوچنیانو کې د Ulna جرحه کیداې شي د نامکمله ماتیدنه وي (green stick or plastic deformation)

دجرحی میخانیکیت:

عمومي لامل يې په لاس باندې راغورځیدل دي که د راغورځیدلو په وخت کله چې لاس ځمکی سره impact وي او وجود تاوو وخوري نو ددې له کبله يې Fore arm په Pronation مجبوریږي او ماتیدنه رامنځ ته کیږي د Radius سر قدام خواته بې ځایه کیږي او د Ulna پورتنې دریمه برخه ماتیږي او قدام خواته کږیږي ځینې وخت دقوی فرط بسط له کبله هم ماتیدنه مینځ ته راځي.

کلینیکي بڼه:

د Ulna سوءشکل عموماً واضح وي خو د Radius سر دپرسوب پواسطه پټ وي بڼه علامه يې د څنګلی په وحشي اړخ کې د درد او حساسیت شتون دی، لاس او مړوند باید د راډیوس عصب د زخم د ننبو لپاره وکتل شي.

www.ketabton.com

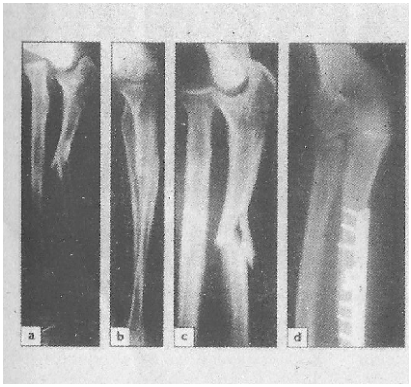

25,5
Monteggia ماتیدل او بې ځایه کیدل
a: Ulna ماته شوی او Radius د Capitalum څخه بیځایه شوی داما
تیدنی په کوچنیانو د ټرلی په ځای کیدنی او Plaster پواسطه
b: په یقیني ډول درملنه کیږي او په لویانو کې.
c: خلاصه ارجاع او Plate لګول باید.
d: تر سره شي.

ایکسری:

یوائې د Ulna په ماتیدنو کې بایدچې د څنګلی سمی X-ray په قدامي خلفي او اړخیزو منظرو واخیستل شي عموماً لیدل کیږي چې د Radius سر قدام ته خلع شوی وي او د Ulna په پورتنې دریمه برخه کې ماتیدنه شتون لري چې داهم قدام خواته کوږ شوی وي کیداې شي Ulna جنبي یاشاخواته کوږ شوی وي چې د Radius سر خلف یا جنب خواته هم بې ځایه کیداې شي د Radius د سر دخلع سره زیاتره د Olecranon ماتیدنی شته وي.

www.ketabton.com

درملنه:

دبریالی درملنې اصلي موخه د Ulna د اوږدوالي بیرته لاس ته راوړل دي او داکار هغه وخت شونی دی کله چی سمه په ځای کیدنه او ثابت وساتل شي. په ځوانو بالغانو کې ددې معنې عملیات دی. د Ulna ماتیدنی باید سم په ځای او اوږدوالي یې وساتل شي او له دې وروسته د Plate او Screw پواسطه تثبیت شي د لاډیر ښه والي لپاره د هډوکي د پیوند څخه هم ګټه اخیستلای شو کله چې ulna تثبیت شو د Radius سر عموماً په ځای کیږي د ثبات د معلومولو لپاره لاس ته بشپړ Flexion او بسط ورکول کیږي. که د Radius سر په ځای نه شي نو باید خلاصه ارجاع تر سره شي خلفي کسري خلعی ډیری بې ثباته وي او ځینې وخت د Ulnohumural بند نیمه بې ځایه کیدنی سره یوځاې وي د Coronoid بارزی ماتیدل هم باید وکتل شي. ځکه چې داهم تثبیت ته اړتیا لري که څنګلی بشپړ ثبات تر لاسه کړو نو لس ورځې وروسته باید بسط، تقبض او تدور پیل شي او که شک شتون ولري نو څنګل Flex او بازو په پلاستر کې بې حرکته تر شپږو اونیو پورې وساتل شي.

اختلاطات:

a:دعصب جرحه: عصبی جرحی کیداې شي د راډیوس بې ځایه کیدنی د خلعی لپاره د زیاتې قوی د مانورو اویا دجراحي لوڅونی په وخت کې منځ ته راشي دعملیات څخه وروسته باید عصبي دنده وکتل شي زیاتره د Neuroproxia افت پیدا کیږي چې بیرته په خپل سر رغیږي.

www.ketabton.com

b: خرابه رغیدنه : تر څو چې Ulna په بشپړ ډول په ځای نه شي دراړیوس سر په بې ځایه شوی حالت کې پاتې کیږي او دځنګلی Flexion محدود وي په کوچنیانو کې درملنې ته اړتیا نه شته په لویانو کې د Radius سر باید غوڅ شي او Prosthes کیداې شي واچول یا وانه چول شي.

c: نه رغیدل : د Ulna دهډوکي Non union دپلیټ په اچولو او هډوکني پیوند پواسطه یې درملنه کیږي که د Radius سر بې ځایه شوی وي باید غوڅ شي.

Special Feature in children:

په کوچنیانو کې د Monteggia دکسري خلعو بڼه لویانو ته ورته ده داخبره د یادونې وړ ده چې کیداې شي په کوچنیانو کې Ulna د شنی لښتې کسر ورکړي. که داحالت معلوم او په ځای نه شي نو کیداې شي په کوچني کې د Radius د سر مزمن Subluxation مینځ ته راشي نا مکملي ماتیدنی زیاتره په ټرلی لاره په ځای کیداې شي اوRadius سر وکتل شي که په ځای شوی نه وي نو باید د څنګلی د قبض او Supination پواسطه ټرلی په ځای کیدنه بیا تر سره شي او د څنګلی د Flexion او Supination په حالت کې بازو د دریو اونیو لپاره په Cast کې اچول کیږي بشپړ ماتیدنه لویانو په شان د خلاصی په ځای کیدنی د تثبیت پواسطه یې درملنه کیږي.

www.ketabton.com

دګلیز یا ماتید نه او خلع پهradiusکي : Galeazi fracture dislocation (of Radius)

د جرحي میخانکیت:

دغه جرحه په اول ځل په ۱۹۳۴ کې د Galeazi پواسطه تشریح شوی ده. په دوديز ډول لاملیې د ډیرې قوی تدوري قوت سره په لاس باندې را غورځیدل دي،د Radius په ښکتنې دریمه برخه کې به ماتیدنه رامنځته کیږي او ښکتنی Radio ulnar بند کي نیمه یابشپړه بې ځایه کیدنه رامنځته کیږي.

کلینیکي بڼه:

د Galeazi ماتیدل د Monteggia ماتیدلو په پرتله ډیر عام دې څرګنده نښه یې د Ulna د ښکتنې نهایت دپاسه د حساسیت شتون دې د Ulna د بعیده نهایت د توپک د لټ په شان د کشولو پواسطه د Radio ulnar بند بې ثباتي معلومیداې شي چې دې ته Pianokay sign وایي همدارنګه د مړوند د تدور پواسطه دابې ثباتي معلومیداې شي د Ulnar عصب افت چې عام پیداکیږي باید وکتل شي.

ایکسری:

د رادیوس په ښکتنې دریمه برخه کې د کږوالي سره یوځای یو مستعرض یا لنډ مایل کسر لیدل کیږي سفلي Radio ulnar بند نیمه یا بشپړه بې ځایه شوی وي

www.ketabton.com

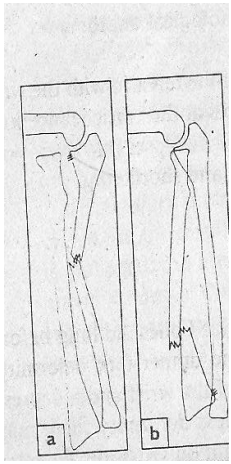

25,6

Galaeazzi کسري خلع

a: Monteggia او

b: Galeazzi کسر او خلع تر مینځ توپیر ښیي.

c: د Galazzi کسر د ارجاع څخه مخکی او Plate لګولو څخه وروسته ښي.

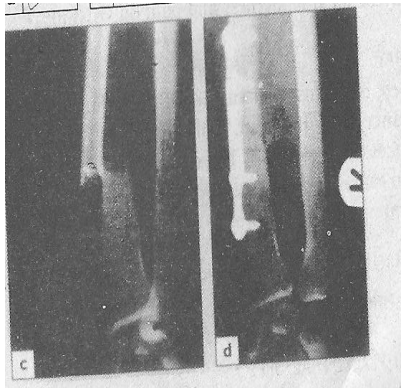

شکل: 25,7 ص ۲۱۲:

کولیس ماتیدنی

aپه بند کې لیدل کیږي.

c.d: . وګورې چې دکامیابي په ځای کیدو څخه وروسته څنګه Radius دبند سطح یو بل ته مخامخ شوی په بعیده او لږ غوندې Volar خواکې.

b : د Colle's ځانګړی کسرونه بې ځایه والی او کوږوالی دواړه لري چې کوږوالي یې ظهري او Radius خواته د مړوند د Colle's کسرونو په ځای کیدل او میزابه

درملنه:

د Monteggia دماتیدلو په شان په دې ماتیدلو کې باید د هډوکي اوږدوالی وساتل شي. په کوچنیانو کې ترڼی بې ځایه کیدنه ګټوره ده او په لویانو کې د

www.ketabton.com

خلاص عملیات پواسطه په ځای او د Radius ،Plating ګټور دی، د بعیده Radioulnar بند دپه ځای کیدو د صحت لپاره باید X-ray واخیستل شي دري شتونتیا شتون لري :

۱- بعیده Radio Ulnar بند په ځای شوی او ثابت وي بلی کومی عملی ته اړتیا نه لیدل کیږي بازو ته یو څو ورځې ارام ورکول کیږي او وروسته فعال حرکات پیل کیږي د Ulna او Radius بند باید وکتل شي شپږ اونۍ په پر له پسې توګه باید کلینیکي او راډیوګرافیک څارنه سرته ورسیږي.

۲- بعیده Radio Ulnar په ځای (Supination) شوی خوبې ثباته وي Forearm باید دثبات په وضعیت کې بې حرکته شي او د مستعرض K.wire پواسطه باید وساتل شي دشپږو اونیو لپاره بازو د څنګلی دپاسه میزابه کې باید وساتل شي که د Ulna د Styloid غټه توټه شتون ولري باید په ځای او تثبیت شي.

بعیده Radioulnar مفصل دارجاع وړ نه وي چې دایوه غیر معموله پیښه ده د نښتې نرم نسجونود لري کولو لپاره خلاصی ارجاع ته اړتیا ده مثلثي Fibrocartilage جوړښت اوخلفي محفظه په احتیاط سره رغول کیږي او Forearm دثبات په وضعیت کې د ۲ اونیو لپاره بې حرکته کیږي.

دراډیوس دلیری برخی ماتیدل:

د Radius بعیده برخه د شپږ ډوله ماتیدلو لپاره مساعده ده چې هر یو یې خپل ځانګړی خواص او انزار لري دا ډولونه یې عبارت دی له:

۱- Colles Fracture : دا دکمی قوی د کارولو له کبله په Post menopausal او Osteoprotic ښځو کې پیداشوي ماتیدنی دی.

www.ketabton.com

۲- Smith's Fracture: چې دا د Colles ماتیدنی ته ورته ماتیدنه ده چې دخلف پر ځای قدام خواته بې ځایه شوی وی.

۳- په کوچنیانو کې دبعیده Forearm ماتیدنی چې ځینې وخت Juvenil colles کسرونه هم ورته وایي.

۴- د Radius د Styloid ماتیدنه چې تر Wrist مفصل پورې غزیدلي وي.

۵- د barton کسر چې دلاس بند Fracture subluxation منځته راغلی وي.

۶- په ځوانانو کې Communited داخل المفصلي ماتیدنی.

نوټ: په دې ټولو کسرونو کې د اربطو حقیقي جرحی مینځ ته راځي اودبعیده Radio ulnar بې ثباتی هم مینځ ته راځي، زیاتره داجرحی نه تشخیص کیږي ځکه چې په ایکسری کې غالبا نورمال ښکاري.

دکولیس ما تید نه :Colle's Fracture

داکسر ښاغلی Abraham colle's په ۱۸۱۴ م کې تشریح کړیدي او د Wrist څخه پورته د Radius یو مستعرض کسر دی چې بعیده ټوټه په کې خلف ته بې ځایه شوی وي داپه زړو خلکو کې دټولو کسرونو څخه عام کسر دی او د Post menopausal د Osteoprosis په وخت کې ریات مینځ ته راځي ناروغه یوه زړه ښځه وي چې په غزیدلي لاس د راغورځیدو تاریخچه وایي.

www.ketabton.com

دجرحی میخانیکیت او پتالوژي:

په داسې حال کې چې Wrist دبسط په حال کې وي د Fore arm په اوږدو قوه تطبیق کیږي په Corticoconcellous اتصالي نقطه کې هډوکی ماتیږي او بعیده ټوټه بسط کوي خلف ته بې ځایه کیږي Radius کږیږي او لنډیږي.

کلینیکي بڼه:

داکسر مخکې دایکسری څخه Dinner fork سوء شکل پواسطه پیژندلی شو چې په دې سوءشکل کې د Wrist دشا برخه بارزه وي او قدامي برخه یې Depress وي هغه ناروغان چې سوء شکل په کې لږ وي هغوی موضوعي پرسوب او دحرکاتو سره درد لري.

ایکسری:

د Corticoconcellous په اتصالي نقطه کې د Radius مستعرض ماتیدنی او د Ulna د Styloid بارزه ماته شوی وي د Radius ټوټه دننه خواته ننوتلی او خلف ته کړه شوی وي ځینې وخت دا ماتیدنی شدید Communated اویامیده شوی وي.

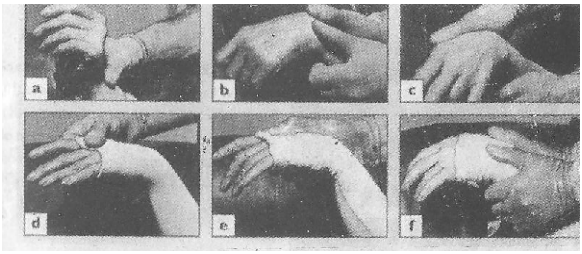

25,7

25,8

ارجاع

a: Disimpacted کسرونو کې همیشه ضرور نه وي.

B: Pronation او مخکی خواته بې ځایه کیدنه

c: Ulna devition

www.ketabton.com

میزابه:

e: Wet plaster slab

f: د Slab بنداژ په خپل حال دې اودپلاستر تر برابریدو پورې ارجاع ساتل شویده د Ulna تقبض او انحراف باید له حده زیات نه شي.

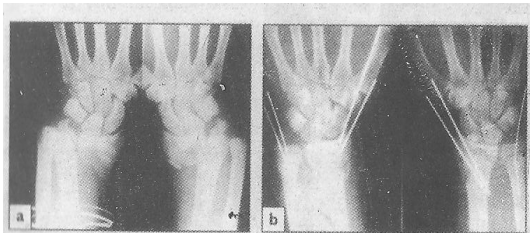

25,9

دکولیس ماتیدنی دتنی تثبیت

بدمرغه ناروغ لومړی لاس له کړکی څخه ویستلی او بیا په غزیدلي لاس راغورځیدلی دی جرحی یې لږی او یا ډیری غیر متناظری دي.

a: د Colles شدید بې ځایه شوی بې ثباته کسر.

b: د پوستکي لاندې د K.wire پواسطه تثبیت بنې پایلې ورکوي په Osteoprotic خلکو کې د ډیرو شدیدو جرحو درملنه دباندنی تثبیت په واسطه ترسره کیږي.

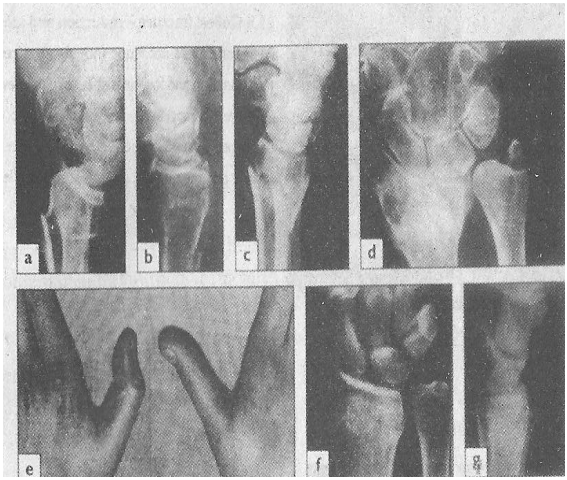

25,10

د Colles د کسر اختلاطات

a: په ځای شویدی.

b: بیا ماتیدنه پیښه شویده.

c: د Ulna د Styloid بارزی د non union سره یوځای د Radius لږ غوندي Mal union.

d: دځرګند درې ارخیز کسر له کبله د Extensor pollicis longus وتر دځیری کیدو اختلاط رامینځ ته کیږي.

www.ketabton.com

درملنه:

۱- هغه ماتیدنی چې بې ځایه شوی نه وي : که کسر بې ځایه شوی نه وي د یو یا دوه ورځو لپاره میزابه تطبیقیږي. تر څو پرسوب له مینځه لاړ شي او د Cast پواسطه تعقیبیږي. که کسر ثابت وي څلور اونۍ وروسته Cast لیری کیږي او حرکات پیل کیږي.

۲- بې ځایه شوی ماتیدنی : بې ځایه شوي ماتیدنی باید د بې هوشی لاندې په ځای شي. لاس نیول کیږي او دهډوکي په اوږدو کې ترکشن تطبیقیږي په خلف باندې د فشار واردولو په واسطه بعیده ټوټه خپل ځای ته ټیله کیږي Wrist په Flexion کې ساتل کیږي Ulna ته انحراف او Pronation ورکول کیږي. په ځای کیدو څخه وروسته وضعیت د X-ray پواسطه معلومیږي. که په ځای کیدل اطمینانې وي یو خلفي Slab د Elbow څخه لږ لاندې پیل او د Metacarps د Neck پورې رسیږي تطبیقیږي او د Rab bundage پواسطه په خپل وضعیت کې ساتل کیږي د Wrist د نهایي Flexion او د ulnar divasion څخه باید مخنیوی وشي تر شلو درجو پورې دواړه د منلو وړ دی لاس تر دوه ورځو پورې نیغ ساتل کیږي اوځومره ژر چې شونی وي دلاس او اوږی حرکات پیل کیږي که ګوتی وپرسیږي، شنې شي او درد پیداکړي نو بنداژ بایدژر خلاص شي.

د ۷-۱۰ ورځې وروسته باید تازه ایکسری واخیستل شي بیا یې بې ځایه والی عام دی او باید په ځای شي که مانوره کامیابه هم شي بیا هم بې ځایه والی عام دي التیام د رادیولوژیک ثبوت سره سره شپږ اونۍ وخت نیسي چې له دې وروسته Slab لیری شي.

www.ketabton.com

۳- Communated colles fractures:

یواځې د پلاستر پواسطه بې حرکته کول کفایت نه کوي باید د K.wire پواسطه تثبیت ورسره یوځای شي پنځه اونې وروسته K.wire لیرې او حرکات پیل کیږي هغه ماتیدنې چې د Wire پواسطه نه شي تثبیت کیداې باندنی Fixation ته اړتیا لري قریبه Pins په Radius او بعیده Pins په دوهم Metacarp کې تیریږي. د هډوکي پیوند په هغه صورت کې چې راډیوس څرګند کولاپس کړي وي اضافه کیږي د X-ray دپرمختګ سره سم کیداې شي دباندنی تثبیت سره شخوالي مینځ ته راشي نو باید په Fixeter کې دتنه حرکاتو ته اجازه ورکړای شي.

اختلاطات:

دوه ډوله اختلاطات ورکوي.

۱- لمړنی ۲- وروستنی

۱- لمړنی اختلاطات: په ګوتو کې دوران باید وکتل شي Slab د بنداژ پواسطه ساتل کیږي چې کیداې شي خلاص کولو یا سستولو ته اړتیا پیداکړي عصبي جرحه نادره ده لاکن Median عصب دفشار پواسطه Carpal tunnal سندروم عام دی که چیرې د جرحې وروسته ژر پیښ شي او ګیلی خفیفی وي نو کیداې شي د Elevation او د Dressing د خوشی کولو پواسطه له مینځه لاړ شي. که چیرې اعراض شدید یا دوامداره وي نو Transverse ligament باید غوڅ شي.

Reflex sympathetic dystrophy په احتمالي توګه ډیره عامه ده. خو له نیکه مرغه نادراً د Sudeck atrophy بدترین شکل خواته پرمختګ کوي. کیداې شي د ګوتو د بندونو پرسوب او حساسیت ولیدل شي نو باید ورځنې تمرین پرې نه ښودل

www.ketabton.com

شي په پنځه سلنه پيښو کې دوخت په تيريدو سره کله چې پلاستر ليرى شي نو په لاس کې شخوالى او درد ليدل کيږي چې د Vasomotor بې ثباتي نښې دي ايکسرى Osteoprosis ښي او د Scan پواسطه ليدل کيږي چې دهډوکي فعاليت زيات شوى دى.

Tringular fibro cartilage complex يا TTCC جرحى عامى دي او په دې جرحو کې بعيده راډيوس خلف خواته بې ځايه شوي وي او د TTCC ته زيان رسيدلى وي د Ulna د Styloid کسر چې د Colles دکسر سره يوځاى وي دهغى قوى ښودنه کوي چې TTCC ته ليږديدلى وي.

۲- موخر اختلاطات چې لاندې اختلاطات په کې ګډون لري.

۳: Mal union : دايو عام اختلاط دې چې دخرابي په ځاى کيدنى اويا په Plaster کې دننه دبې ځايه والي له کبله پيداکيږي د هډوکي بڼه ډيره بده ښکاري. کمزورتيا او تدور له مينځه تلل موجود وي په اکثره پيښو کې درملنې ته اړتيا نه وي که ناروغ ځوان وي او نيمګړتيا ډيره وي نو نيمګړتيا بايد د Osteotomy دلارې له مينځه يوړل شي.

b: Delyed union and non union

دا بابيړى ډير لږ پيداکيږي خو د Ulna د Stylo وتلي برخه د فايبروذي نسج سره نښتې وي تر څو مياشتو پورې خوږمنه پاتى کيږي.

c: Stiffness of the shoulder : د بې پروايي له کبله د اوږى، څنګلى او ګوتو د شخوالي بابيړي ډير دى دلاس دبند شخوالى د اوږده مهال Splintage له کبله مينځ ته راځي.

www.ketabton.com

d: Tendon rupture

دا بابيړې د ښکتنې Radius ماتيدنه کې Extensor policis longus ديو څو اونيو څخه وروسته ځيني وخت مينځته راتلی شي ناروغ بايد د شونتياوو څخه خبر شي او ناروغ وپوهول شي چې درملنه يې شونی ده .

دسميت ماتي دنې:

۲- Smith's Fracture: Smith شل کاله وروسته د Colles څخه همداسی يوه ماتيدنه بيان کړيده خو په دې زخم کې ليری ټوټه قدام خواته بې ځايه کيږي چې ځيني وخت دې ته د Colles د ماتيدنې سرچپه ماتيدنه هم وايي دا د لاس په شاباندې د راغورځيدلو له کبله پيداکيږي.

کلينيکي بڼه:

ناروغ دلاس دښند دزخم سره رادرومي خو د Dinner fork ناوړه څيره نه ليدل کيږي او د Garden spad ناوړه څيره شتون لري

ايکسری:

د Radius په ليری پراته Metaphysis کې ماتيدنه په اړخيزه منظره کې ليدل کيږي چې ليرې پرته ټوټه بې ځايه شوی او وړاندې خواته کړه شويده داماتيدنه د Colles د ماتيدنې په بل لوړې کې مينځ ته راځي کيداې شي ټول Metaphysis مات شوی وي کيداې شي (Oblique) ماتيدنه چې د Radius د راهی يا ظهري اوږده يې هم په بر کې نيولي وي.

www.ketabton.com

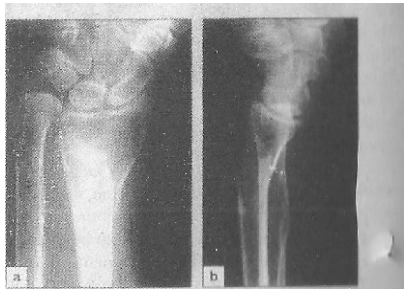

25,11
د Smith کسر
a.b : دلته د Colle's دماتیدنو برخلاف د Radius
ښکتنی ټوټی دخلف په ځای قدام ته بې ځایه شویده.

درملنه:

ماتیدنه د ترکشن او دلاس دبند Extension په واسطه خپل ځای ته راوستل کیږي او Forarme دشپږو اونیو لپاره له خوځښت څخه غورځول کیږي.

په ما شومانوکي د مړوند دلاندني برخي ماتي د ني : Distal Fore children arm fractures in

لیرې Radius او Ulna په کوچنیانو کې د ماتیدنې ډیر زیات پیښیدونکی ځایونه دي ماتیدنه کیداې شي د لیرې پراته Radius په Physis کې مینځ ته راشي یا په Methaphysis کې په دواړو هډوکو کې مینځ ته راتلای شي د Metaphys ماتیدنې ډیر وختونه نیمګړی یا شني لختی (Green stick) ماتیدنې دي.

دجرحی میخانیکیت:

زخمې کیدنه ډیر وختونه هغه مهال مینځ ته راځي چې دلاس بند خور وي او یو څوک په غځیدلي لاس راولویږي لیرې ټوټه شاته درومي خو ځینې وختونه دلاس بند راغونډ وي او ماتیدنه وړاندې خواته راکږیږي لږ غوندې ځواک د Metaphys د Cortex برخه تر لږی اندازی ویجاړولی شي (atypical compress or torus fracture)

www.ketabton.com

کلینیکي بڼه:

ناروغ دغورځیدلو تاریخچه وایي د لاس بند خوږ من او ډیر پرسیدلی وي او ځینې وخت د Dinner fork ناوړه څیره یا سوء شکل شتون لري.

ایکسری:

دماتیدنې کره پیژندنه د X-ray له لارې ښکاره کیږي. په Physeal ماتیدنو کې چې Saltter harris ټایپ یو او دوه ماتیدنې دي، Epiphysis بې ځایه شوی اویا شاته کوږ شوی وي دپنځم ډول زخمونه ډیر نه لیدل کیږي او دازخمونه ځینې وخت په وروستنی عمر کې د Ephphysis دکچه یوځای والې له کبله پیژندل کیږي د Metaphys ماتیدنې یواځی د Cortex دویجاړیدو په بڼه د کږو شوو شین لښتو ماتیدنو او یا دبشپړ بې ځایه شوو او Displaced ماتیدنو په څیر ښکاري که یواځې Radius مات شوی وي نو Ulna به کوږ شوی وي.

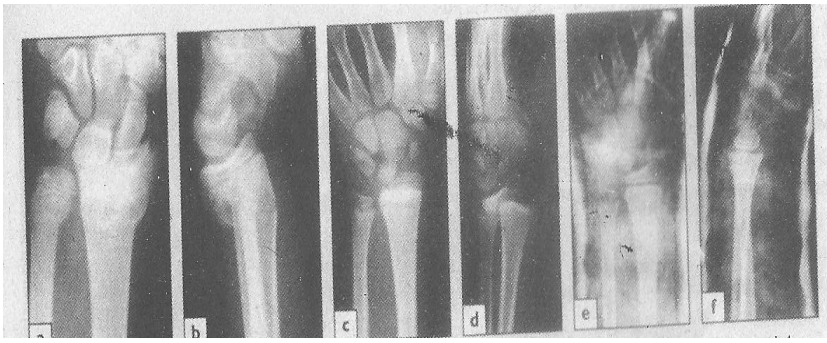

www.ketabton.com

25,12

په ماشومانو کې د بعيده Fore arm کسرونه

a.b : په غټو کوچنيانو کې ماتيدنه د Colle's د حقيقي ماتيدنه په نسبت لږ غوندې په قريبه خوا کې دی او عموماً يو شين لښتی ماتيدنی دی.

c.d: په ځوانو کوچنيانو کې Physeal کسرونه عموماً Salter harris I يا II جرحی دي په دې حالت کې سمه په ځای کيدنه تر سره شويده

د Radius د Styloid بارزی کسر

داماتيدنه چې مفصل ته دخيل دی سمی په ځای کيدنی ته اړتيالری

درملنه:

Physeal ماتيدنی په بعيده ټوټه باندې د فشار دلاړې د بې هوشي لاندې په ځای کيږي په پوره اوږده Cast کې بې حرکته کيږي چه دلاس بند لږ غوندې Flex او Ulnaخواته انحراف لري اوځنګل ۹۰درجې وضيت ولري Cast ۴ ـ۳ اونيو پوري ساتل کيږي - ماتيدنی د ودی سره اړيکه لري. که په ځای کيدنه په پشړه توګه نه وي سرته رسيدلي بيا هم کيداي شي سؤ شکل ديويا دوه کالونو په موده کې دودي سره له منځه لاړشي .

دbuckle ماتيدنی د ۲ اونيو ځخه زيات پلسترته اړتيا نلري چه نوري ۲ اونۍ دبې حرکته والي په واسطه تعقيبږي شين لښتي کسرونه په آساني سره په ځای کيږي خو په Cast کې بيرته بيځايه کيدوته ميلان لري .

د ۱۰کلني ځخه په لږ عمر کوچنيانو کې ۳۰ درجې او ۱۰ کلني نه پورته ۱۵ درجې زاويه د منلو وړ ده - که سوء شکل زيات وي نو کسر دغټې ګوتی د فشار پواسطه په ځای کيږي. لاس په پوره اوږده ميزابه کی بې حرکته کيږي او ځنګل ۹۰ درجی Flexion لري. دوه اونۍ وروسته Cast ليری کيږي او بيا ايکسری اخيستل

www.ketabton.com

کیږي که بې ځایوالی رامنځته شوی وي بیا په ځای کیږي. ۲ اونۍ وروسته Cast بیخي لیری کیږي . د بشپړ ماتیدلو په هغه حالت کې چې Ulna روغ وي. ارجاع ستونزمنه ده کسر د Colles دکسر د مانوری په ډول ارجاع کیږي دایکسری پواسطه تصدیق کیږي او په داسې حال کې چې Wrist د طبعی وضعیت او Forearm په Supin وضعیت کې وي د پوره اوږدوالي یو Cast تر ۲ اونیوپورې ساتل کیږي که کسر بې ځایه کیږي (کښیږي) په ځانګړي ډول چې Ulna روغ وي باید K.wire په واسطه تثبیت سرته ورسیږي.

اختلاطات:

دوه ډوله اختلاطات ورکوي چې لمړني او وروستنی بلل کیږي.

۱-لومړني اختلاطات:

a: د Fore arm پرسوب او د Compartment syndrome څخه د زیاتو قوی او متکررو مانورو د سرته د نه رسولو دلارې ځان ساتل کیداې شي همدارنګه بازو باید ۲۴-۴۸ ساعتو لپاره نیغ وساتل شي او ناروغ باید تمرین ته وهڅول شي.

۲- موخر اختلاطات:

: Malunion : یو وروستنی اختلاطات دی چې دلس کلنی څخه په کم عمره کوچنیانو کی ډیر عام ندی تر ۳۰ درجی پوری سوء شکل په راتلونکو ۵ کلو کې د ودی او Remodling پواسطه اصلاح کیږي. دا خبره باید اندیښمنو والدینو ته تشریح شي.

b: د Radio ulnar بند سستوالي هم ځینې وخت مینځ ته راځي چې لامل یې د Radius د Epiphysis خام Fusion دی او په پایله کې په بند کې نیمه بې ځایه کیدنه رامنیځته کیږي که لدې څخه ستونزه رامنځ ته شي باید چې د Ulna بعیده

www.ketabton.com

نهایت غوځ شي د بعیده Radius کسر هم ځینې وخت دلاس بند ته ننوزي چې ددې له کبله :

۱- یو ساده عظمي مفصلي کسر مینځ ته راځي.

۲-یو Communated هډوکنی مفصلي کسر مینځ ته راځي.

دلاس دبند کسري Subluxation منځ ته راځي.

راډیو کارپل کسرونه Radio Carple Fractures :-

۱-**د راډیوس د سټایلواید کسرونه**(Fractured radial styloid)

داجرحه د Radius د قوی انحراف څخه دلاس په بند کی د غورځیدو له کبله منځ ته راځي چې دیته د Chauffeur کسر هم وایي. کسري خط مستعرض وي او د Radius مفصلی سطحی ته غزیدلی وي د Radius د Styloid څخه غټه ټوټه نه وي بې ځایه شوی د Radius د Styloid برخه په شدیدو Trans scaphoid perilunate کسري خلعو کې هم په کسر اخته کیږي.

درملنه:

که بې ځایه والي رامنځ ته شوی وي نو په ځای کیږي او مړوند Ulnar انحراف په بڼه په Slab کې اچول کیږي چې Slab د څنګل څخه لاندې پیل او Metacarp تر غاړې پورې غزیدلي وي.

نابشپړه په ځای کیدنه Osteoarthritis ورکوي نو له همدې کبله هغه ټوټی چې په بشپړ ډول نه وي جلا شوي باید د Screw او K.wire پواسطه تثبیت شي.

www.ketabton.com

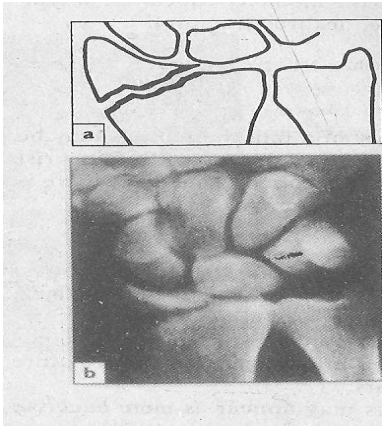

25,13
درادیوس دستایلواید دبارزي کسر:
دا کسرچه داخل المفصلي دي بایدپه صحیح ډول ارجاع شي.

بارتون کسرونه(Fracture subluxation or (Bartons fracture

دایو Volar subluxation ماتیدنه ده چې د Carpus د نیمه خلعی سره یوځای وي او ځینې وخت د Smeth د ماتیدنی سره غلطیږي خو د Smeth دماتیدنی سره یې توپیر دادې چې دماتیدنی خط په مایله توګه د Radius د Volar شونډې څخه دلاس بند ته ننوځي بعیده ټوټه قدام ته بې ځایه کیږي او Carpus له ځان سره وړي پارچه وړه او بې ثباته وي نو له همدې کبله بې ثباته ماتیدنه رامنځته کیږي.

درملنه:

ماتیدنه په اسانې سره په ځای کیږي خو بیرته په اسانی سره بیځایه کیږي نو له همدې کبله دواړه Butter پلیټ پواسطه د داخلي تثبیت سپارښتنه شویده.

Dorsal subluxation:

www.ketabton.com

دیته ځینې وخت د Barton خلفي Subluxation هم وایي پدې ماتیدنه کې دماتیدنی خط په مایله توګه د Radius د خلفي شونډې څخه تیریږي او Carpus خلف خواته وړي.

درملنه:

د Barton د Volar کسر په نسبت ددې کسر کنترول اسانه دې داکسر په ټرلي لاره په ځای کیږي او بازو په Cast کې تر ۲ اونیو پورې بې حرکته کیږي که بیا بې ځایه شو نو خلاصی په ځای کیدنه او د Plate پواسطه د تثبیت سپارښتنه شویده.

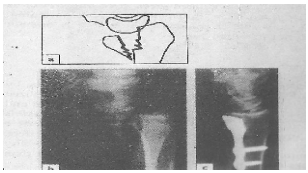

25,14

د Barton ماتیدنه یا بې ځایه کیدنه

a.b : د Barton حقیقي کسر د بعیده Radius د Volar غاړې چاوډ دې چې د Wrist د قدامي Subluxation سره یوځای وي.

c: دیوه واړه Plate پواسطه تثبیت

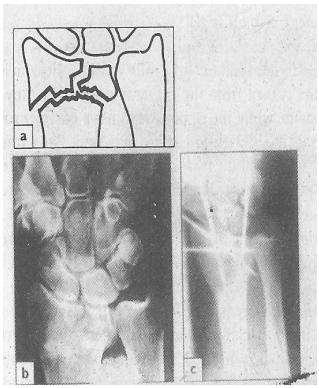

25,15

د بعیده Radius څو پارچوي کسر

د بعیده Radius د Lunate fossa مړه شوي توټه

a.b: داکسر باید سم ارجاع او تثبت شي دلته دا هدف د ټرلی ارجاع او K.wire تثبیت پواسطه مینځ ته راغلی.

c: د تثبیت څخه وړاندې د توټو دځای کولو لپاره تارو د Joy Stick په شان کارول کیږي.

www.ketabton.com

Communated intra articular fractures in young adults :

په ځوانانو کي سو پارچه يي دا خل المفصل کسرونه:

په ځوانانوکې څو ټوټه يې داخلی المفصلي ماتيدنی د زياتی قوی د کارولو له کبله مينځ ته راځي که د بند هماهنګي، دکسر استقامت، اوږدوالی او حرکات اعاده نشي نو انزار يې ډير خراب دي پدې ناروغانو کې د ځانګړي Osteoprotic ماتيدلو په نسبت بايد لوړ معيار په نظر کې ونيول شي دانسي Complex دليدلو لپاره دقدامي خلفي جنبي دايکسری مايلو منظرو ته هم اړتيا ده د درملنې ساده لاره د مانورو پواسطه په ځای کيدنی او د Cast تطبيقول دي که ددې پواسطه Anatomical اصلاح و نه شوه نو خلاصی په ځای کيدنی ته اړتيا پيداکيږي . دانسې Complex اناتومي بايداصلاح شي چې دخلفي او Plamar شقونو څخه کار اخيتسل کيږي او Screw, Plates،Wire د هډوکي پيوند او باندنی تثبيت په درملنه کې کارول کيداې شي

Complication of Radio carple Fractures:

دوه دوله اختلاطات ورکوي چې لمړی او وروستنی بلل کيږي.

۱- مقدم اختلاطات: پدې ډله کې لاندې اختلاطات ګډون لري.

a: د Carpus جرحه: په Radius باندې توجه زياته وی او د Carpus کسرونه د نظره پت پاتی کيږي بايد دلاس بند ته هر وخت فکر وشي.

b: Redisplacement : په Cast کې د Barton کسرونه بيا بې ځايه کيدو ته قوي ميلان لري که بيځايه شي بايد دنتي تثبيت اجراشي.

۲- موخر اختلاطات: چې لاندې اختلاطات په کې ګډون لري دي.

www.ketabton.com

a: Carpel instability : په ناروغ کې کیداې شي څو کاله وروسته د Carpus مزمنه بې ثباتي منځ ته راشي چې لامل يې د جرحی په وخت د Wrist له نظره غورځول دي.

25,16

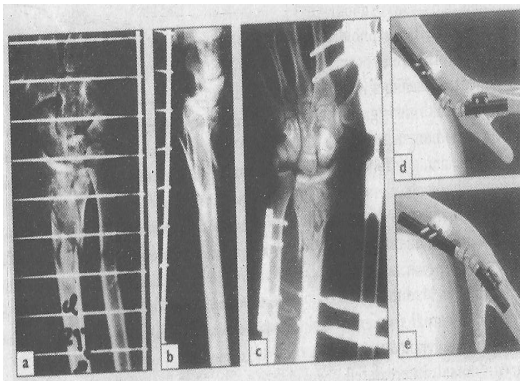

د بعيده Forearm د هډوکو دزياتی قوی داستعمال له کبله پيداشوی کسرونه
a.b: دبعيده radius او Ulna شديد Communated کسرونه خلاصی ارجاع او خارجي تثبيت ته اړتيا لري.
c: په دې پيښه کې سمه په ځای کيدنه ا و تثبيت مينځ ته راغلی دی د دباندني تثبيت په دوران کې حرکات پيل شويدي او دشخوالي څخه مخنيوی شويدی.
Pin D e لرونکی خارجي fixator

Secondary osteoarthritis : دبند ماتيدنی د Carpus بې ثباتي په اخر کې دويمي Osteoarthritis ورکوي، ددې دپيښدو په باره کې څه وبل ګران کار دی اعراض په ورو ډول رامنځ ته کيږي او شديده معذوري نه ورکوي. خبرونکي اعراض د wrist دحرکاتو محدوديت او دنيولو د قوی کموالی دی. که درد او کمزوري ډيره زياته شي نو کيداې شي د wrist د arthrodesis کړنی ته اړتيا وليدل شي.

www.ketabton.com

دکارپل هډو کو جروحات Carpel injuries :

د Carple هډوکو ماتیدنی او بې ځایه کیدل عامی دي چی شدت او ډولونه یې مختلف دي باید چې دیوازی جرحو په توګه ونه ګڼل شي ځکه چې د Carpus ټول هډوکی په افت اخته کیږي او ځینې وخت د کسر د رغیدو څخه څو کاله وروسته هم ناروغ په Wrist کې د درد او کمزورتیا څخه ګیله من کوي د wrist دودیزی جرحی په لاندې ډول دي:

۱- د مخفظی او اربطو Sprain

۲- د Carpus دهډوکي ماتیدل.

۳- د بعیده Radio ulnar بند او د TFCC جرحی.

۴- د Lunate هډوکي او دهغه دګرد چاپیره هډوکو بې ځایه کیدنه.

۵- د Carpus د هډوکو راغونجیدل او نیمه بې ځایه کیدنی چې کیداې شي حادې یا ځنډنې وي.

کلینیکي ارزونی

د غورځیدو څخه وروسته د wrist د درد څخه شکایت کوي په بند کې کیداې شي ښکاره سوء شکل او پړسوب شتون ولري. حساسیت باید په احتیاط سره وکتل شي په غلطه کتل یې ناروغاو ډاکټر دواړه مغشوشوي اودموضعي او نقطوي حساسیت د معلومولو لپاره د Pencil د پڅی څوکی څخه کار اخیستل کیدای شي.

www.ketabton.com

چې د Scaphoid کسرونو لپاره د حساسیت نقطه په اناتومیک Snufl box کې Scapho lunate جرحو لپاره د Lister د Tubercal لږ هغی خواته، د Lunate دخلعی لپاره د wrist په مینځ کې د Triquetral جرحو لپاره د Ulna د سر څخه لږ هغی خواته، د Hamete دکسر لپاره د Hypo thenar بارزی په قاعده کې او د TFCC جرحو لپاره د Ulno carpel مفصل په خلف کې د حساسیت نقطه ځای لري حرکات زیاتره محدود شوي وي او کیداې شي د جس پواسطه هډوکی وکړپیږي.

عکس اخیستل: ایکسری د تشخیص کیلې ده درې زرین اصول شتون لري :

۱- د ښې Quality عکس باید ومنل شي.

۲- که لومړنی ایکسری نورمال وي د کلینیک پواسطه د تشخیص لپاره کوښښ وشي.

۳- دوه اونۍ وروسته باید ایکسری تکرار شي.

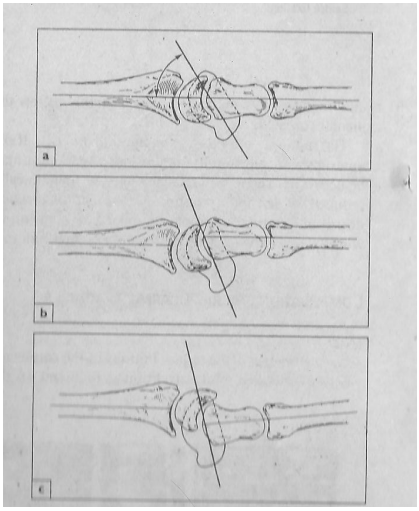

25,17

ایکسری په واسطه د کارپل د بې ثباتی ښودنه

a: نورمال جنبي منظره چې Capitate, Radius او منځنی Metacarple هډوکي په یوه نیغه لیکه کې پراته دی او Scapoid ۴۵ درجې زاویه لري.

b: د خلفي برخو رابطوي بې ثباتي Lunate خلف ته کوږ شوی Scaphoid قدام ته کوږ شوی او د Capitate او Metacarp هډوکي د Radius شاته پراته دي.

www.ketabton.com

c: Volar intercalated segmental instability or VISI
د lunate او Scapoid هډوکي Vole ward
کارپه شوي وي Capitate او metacarpl
هډوکی د Radius په خلف کې پراته دي.

په لومړنی توګه د قدامي خلفي، جنبي او مایلی Scaphoid په منظرو ایکسری اخیستل کیږي که په دې کې ایکسری نارمل وي او کلینیک د کسر وړاندوینه کوي باید په څلورو نورو وضعیتونو ایکسری واخیستل شي چې لومړی د wrist ایکسری د Ulna په بشپړ اوږدوالي کې او بیا د Radius دبشپړ انحراف په حالت کې دریمه ایکسری د Wrist په مکمل Flexion کې او څلورمه په بشپړ Extension کې اخیستل کیږي ډاکټر باید د Carpus دهډوکو د ایکسری دنورمالی اناتومي سره اشناوي نو په هر ډول ایکسری او یو دبل دپاسه په Shadow باندې ښه پوهیدای شي په قدامي خلفي ایکسری کې باید د Carpus ښه وکتل شي. چې هر هډوکی یې په ښکاره ډول ښکاري او که نه او ایا دهډوکو تر منځ فاصله شته او کنه. که شتون ولري نو د اربطو په تخریب دلالت کوي. Scaphoid کیداې شي مات شوی وي او خپل لوبیا ته ورته ښه یې دلاسه ورکړی وي او لنډ شوی وي. ځینې وخت په نهایاتو کې د Scapho lunate اربطو د تخریب له کبله ماتیدنی مینځ ته راځي د Lunate هډوکی په عمومي توګه څلور مخی وي خو که بې ځایه شي نو مثلثي شکل اختیاروي. په اړخیزی ایکسری کی Radius ، Lunate ، Capitate او دریم میتاکارپل هډوکی په یو محور کې په یوه لیکه پراته وي او Scaphoid ددې لیکی څخه د ۴۵ درجو په اندازه بهر ته راوتلی ښکاري د

www.ketabton.com

Thromatic بې ثباتي له کبله پورتنې لیکه ویجاړه شوی وي دوه نوعه بې ثباتي پیژندل شوی :

۱- DISI یا Dorsal intercalated segment instability: په دې بې ثباتي کې Lunate د Scaphoid څخه جدا شوی او خلف ته بیځایه شوی وي.

۲- VIST یا Volar intercalated segment instability : په دې بې ثباتي کې Lunate د Triquatruma څخه جدا شوی او د ورغوي خواته تللی وي او Capitate په موقتي توګه خلف ته کوږ شوی ددې سره کیداې شي د Carpel د هډوکو د شا توټی کسر هم شتون ولري.

ځینې وخت ځانګړی ایکسری مطالعی ته اړتیا لیدل کیږي. د Carpul tunnal منظره کیداې شي د Humate کسر وښایي. په مختلفو وضعیتونو کې حرکي مطالعات د Subluxation نبودنه کوي د Radio isotope د Scan مطالعات دلاس دجرحی تصدیق کوي خو صحیح ځای یې نشي نبودلای، MRI ډیره حساسه او بشپړه کتنه ده خو که په نبه طریقه اجرانشي نو کیدای شي د TFCC جرحه او هډوکو ترمنځ اربطو څیری کیدنه له نظره پټه پاتی شي د Wrist د Arthroscopy پواسطه TFCC جرحی او د دهډوکو ترمنځ اربطو څیری والی نبه تشخیص کیداې شي.

www.ketabton.com

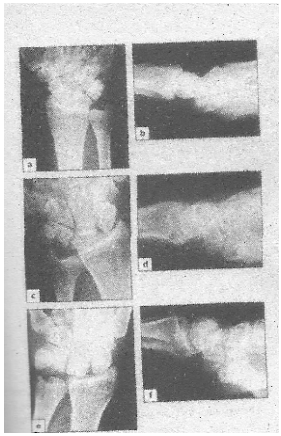

25,18

د carpus جرحی

a.b: په قدامي خلفي او جنبي ایکسری

کې نورمال وضع

c.d: د Sprain څخه وروسته ددې ناروغ په wrist کې دایمي درد او کمزورتیا پیداشوی وه.

c: د Scaphoid او lunate خلع

d: د Lunate خلفي تدور

e.f: ددې ناروغ هم په wrist کې sprain درلود په قدامي خلفي او جنبي ایکسرو کي د Scaphoid په لنډوالي او د Lunate تدورښودل شوی

داهتماماتو بنسټونه:

ترڅو چې د Wrist واضحه او شدیده جرحه رد نه شي نو Sprin په اسانی نه تشخیص کیږي ځینې وخت په ښکاره جرحو کې د اربطو ځیری کیدل له نظره پټ پاتی کیږي او ناروغ ته په وروسته عمر کې د Carpus بې ثباتي پیداکیږي.

که ایکسری نورماله وي او کلینیک د Carpel جرحی وړاندوینه کوي نو باید د دوه اونیو لپاره میزابه کیښودل شي او له دې وروسته ایکسری بیا تکرار شي ماتیدل کیداې شي یوه اونۍ وروسته ډیر واضح شي خو که په ایکسری کې ونه لیدل شي نو دهډوکي کسر او اربطی ځیری کیدل نه شو ردولای پدې پرلو کې د هډوکي د Scan او MRI پواسطه ردیږي خو د اربطو Strain ددې کتنو پواسطه هم له نظره پټ پاتي کیږي نو د اعراضو تر ختمیدو پورې باید لاس بې حرکته وساتل شي Carp د هډوکو دعامو کسرونو څخه په لاندې ډول یادونه شوی.

www.ketabton.com

دسکیفوئید ماتیدل

داکسرونه په کوچنیانو او زړو خلکو کې نادر دي خود Carpel کسرونو ۷۵ سلنه ماتیدنی جوړوي. د بې ثباته کسرونو سره یوځای کیدای شي د Scapho lunate اربطو تخریب او د Lunate خلفي تدور یوځای وي.

دجرحی میخانیکیت او پتالوژیکه اناتومي:

د Scaphoid هډوکی د کارپل دهډوکو د دوو قطارونو سره په مایل ډول پروت دی او دغتی ګوتی او Fore arm تر مینځ دوزن په نقطه کې هم دی. د Carpus دحرکاتو قوه او فشار په شاته قبض شوي لاس د راغورځیدو د کبله پدې هډوکي باندې شدید فشار واردوي او کسر ته مساعد دی د Scaphoid اکثره ماتیدنی ثابتی وي بې ثباته ماتیدنی بې ځایه شوي وي بعیده ټوټه تقبض کوي او نژدی ټوټه د Lunate سره یوځای خلف ته کږیږي د Hump backed سوءشکل واضح وي د Scaphoid دوینې اروا په قریبه برخه کې کمیږي همدا لامل دی چې دبعیده دریمی برخی په کسرونو کې ۱ سلنه دمنځنی دریمی برخی په ماتیدلو کې ۲۰% او دقریبه دریمې برخی په کسرونو کې ۴۰% د Avascular necrosis او Non Union افات پیدا کیږي.

کلینیکي بڼه:

په ایکسری کې کیداې شي هډوکی په غلطه توګه نورمال ښکاره شي خو که ډاکټر پوه وي نو د snuft box اناتومیک ډک والي ته متوجه شي. موضعي حساسیت په همدې ځای کې اهمه تشخیصیه نښه ده. د Scaphoid هډوکی د Wrist دخلف او

www.ketabton.com

قدام خوا څخه جس کیداې شي اوپه همدې ټکو کې حساسیت لري د غټې ګوتې دمحور په قریبه برخه کې د فشار واردول دردناک وي.

ایکسری:

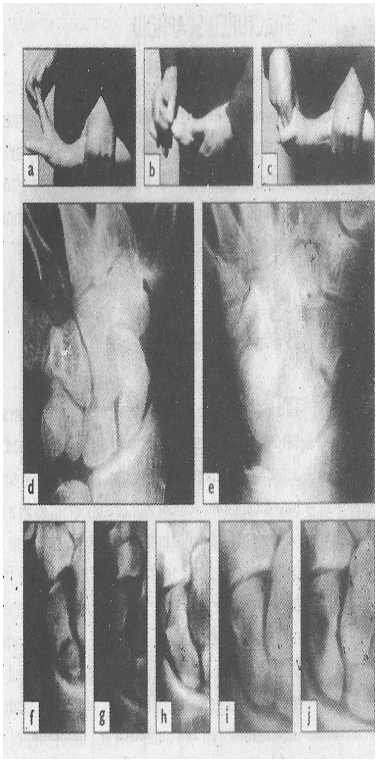

قدامي خلفي، اړخیزه او مایلی منظری ټولی لاړمي دي. تازه کسرونه په مایله منظره کې ښه ښکاري عموماً کسري خط مستعرض وي. دهډوکي لږه برخه کیداې شي قریبه خواته واقع شوی وي ځینې وخت د Scaphoid په Tubercal کې کسر پیداکیږي د بې ځایوالي او بې ثباتی د ښښو لټول ډیر اهمیت لري د کسري خط مایل کیدل، دبعیده پارچی کوږوالی او د Scaphoid د قدامي برخی لنډوالی ټولی د بې ثباتی ښښې دي د جرحی څخه څو اونۍ وروسته کسر په ایکسری کې ډیر واضح کیږي. که په اغیزو کې وروسته والی رامینځ ته شي نو د کسر په دواړو خواو کې Cavitation منځ ته راځي هغه هډوکی چې زاړه وي او رغیدلی نه وي د هغوی کسري غاړې په یوه سمت سره د اضافي هډوکي په څیر ښکاري د قریبه ټوټې Sclerosis د avascular necrosis څرګنده ښښه ده.

www.ketabton.com

25 19

د Scaphoid ماتیدنو تشخیص

a: خلف ته د تقبض پواسطه درد

b: موضعي حساسیت

c: دنیولو په وخت کې درد

d: قدامي خلفي منظره کې کسر نه ښکاري باید په مایله منظره ایکسری واخیستل شي.

e: کسر کیداې شي چې

f: په قدامي قطب کې وي

g: په wrist کې وي

h: Tubercal کې وي که د کلینیک له نظره کسر موجود وي او په ایکسری کې ونه لیدل شي نو باید

۱- دوه اونۍ وروسته بیا ایکسری واخیستل شي

0 - کسر به ښکاره شي لکه په

درملنه:

د Scaphoid د توبرکل ماتیدنی درملنې ته اړتیا نه لري او باید د Wrist د Sprain په څیر یې درملنه وشي نو لاس څخه Crepe بنداژ تاویږي او حرکات پیل کیږي د نورو کسرونو تداوي په لاندې ډول ده.

۱- غیر بې ځایه شوي کسرونه:

ماتیدنې په ځای کیدنی ته اړتیا نه لري او ۹۰ سلنه یې په پلستر کې رغیږي. Cast د پورتنۍ Fore arm څخه تر Metacarpho phalangeal پورې لګول کیږي. چې دغتی ګوتې قریبه Phalanx په Cast کې دخیل وي. Wrist خلف خواته Flexed وي او غټه ګوته قدام خواته د ګیلاس د نیولو وضعیت لري. پلستر باید په احیتاط سره په لاس کې ځای په ځای شي او باید په منځ جدا نه شي پلستر د ۲

www.ketabton.com

اونیو لپاره ساتل کیږي ۲ هفتی وروسته لیری کیږي او wrist د رادیولوژي او کلینیک په اساس کتل کیږي که حساسیت موجود نه وي ایکسری د روغیدو نښې وښي نو Wrist ازاد پرینښودل کیږي. د شک په حالاتو کی د رغیدو د معلومولو لپاره CT سکن تر ټولو بهترینه معاینه ده لدې وروسته که Scaphoid حساس وي او که په ایکسری کې واضح شي نو له نورو شپږو اونیو لپاره Cast تطبیقیږي پدې وخت کې دوه حالته رابرسیره کیږي.

الف: که Wrist بې درده وي او کسر روغ شوی وي Cast باید لیری شي.

ب: که په ایکسری کې د رغیدو وروسته والی نښې لیدل کیږي نو باید چې دهډوکي د پیوند او داخلي تثبیت په واسطه تداوي شي.

a: بې ځایه شوي کسرونه: ددي کسرونو هم په پلستر کې درملنه کیدای شي خو د پایلو په اړه یې څه نه شي ویل کیدای غوره به وي چې کسر په خلاصه لارې په ځای او د Screw پواسطه تثبیت شي.

اختلاطات:

داکسرونه لاندینې اختلاطات ورکوي:

۱- A Vascular Necrosis : دقریبه برخی په ماتیدنو کې کیداې شي قریبه ټوټه مړه شي او ۲-۳ میاشتی وروسته په ایکسری کې کثیفه ښکاري که څه هم چې بیا درګونو رغیدل په نظري توګه منل شوی دي خو پدې کې ډیر کلونه وخت لږیږي د وروسته رغیدو لپاره د هډوکي پیوند ګټور دی ددې له کبله به هډوکی غیر نورمال ښکاره شي خو جوړښت یې روغ وي که په wrist کې درد زیات شو نو مړه ټوټه باید لری شي wrist ددې عملیی څخه وروسته خرابیږي. نو غوره به وي

www.ketabton.com

چې د Scaphoid هډوکی وویستل شي او نژدی قطار د لیری قطار سره ونښلول شي یا لومړی قطار Carpus هډوکي بالکل وویستل شي.

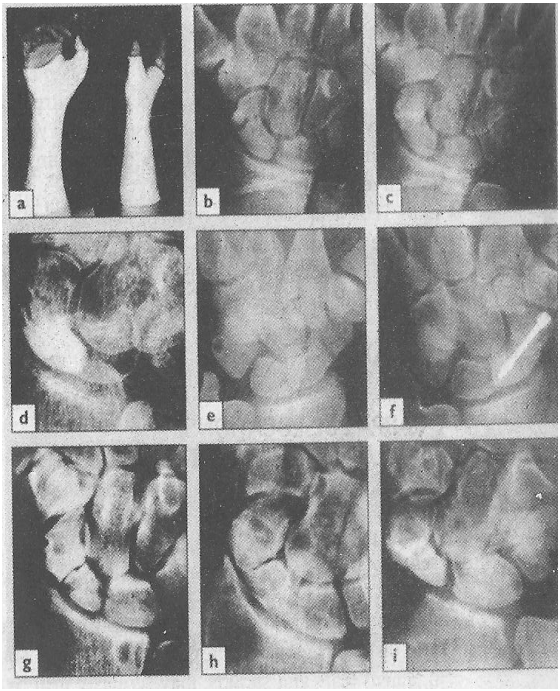

25,20

د Scaphoid دماتیدنو درملنه او پیچلتیاوی

a: د Scaphoid د پلستر وضعیت او حد

b.c: او تداوي څخه مخکې او وروسته پدې واقعه کې التیام په لسمه هفته کې د رادیولوژي د نظره د لیدو وړ دی.

d: د قریبه د نیمایي برخې Avascular necrosis

e: Non union چې په کامیابې سره

f: د Screw پواسطه یوځای

h: Non union دموضعي

Osteoarthritis د تغیراتو سره یوځای

i: د Radius د Styloid د بارزی د لوڅولو پواسطه د Osteo arthritis تداوي.

2-نه رغیدل: تر دري میاشتو پورې دا څرګندیدای شي چې رغیدنه منځ ته نه ده راغلی. په ځوانو ناروغانو کې باید دهډوکي د پیوند لپاره هڅه وشي ځکه چې ددې له کبله د وروستی عمر Osteoarthritis مخنیوی کیدای شي دوه ډوله هډوکیني پیوند کارول کیدای شي که Scaphoid د Hurmp back په بڼه راقات شوی وي نو قدامي شق وړ دی او باید چې دهډوکي پیوند د Iliac cresta د

www.ketabton.com

Cortico concellous د فانی په بڼه غوڅ او د Scaphoid دټوټو تر منځ ولګول شي. پیوند د Screw او K.wire پواسطه تثبیت کیږي که Scaphoid راقات شوی نه وي نو پیوند د Scaphoid په قدام کې لګول کیږي د Screw یا وایر پواسطه تثبیت کیږي که دا تخنیکونه بریالی نه شو نو باید چې دا درګونو لرونکی هډوکنی ګرافت Scaphoidectomy د قریبه قطار Carpectomy او د Radio carpal arthrodesis څخه ګټه اخیستلای شو هغه ناروغان چې ګیلپ ونه لري اویا زاړه وي Non Union یې باید بې له درملنې پریښودل شي ځینې وخت یو ناروغ د Sprain سره مراجعه کوي خو په ایکسری کې زړوغیر التیامي کسر لیدل کیږي چې غاړه یې Scelerosis لري دا ناروغان باید د ۳-۴ اونیو لپاره پلستر کې وساتل شي اونورې درملنې ته اړیتا نه لري.

۳- Osteoarthritis : Non union او A vascular necrosis کیدای شي په wrist کې Osteoarthritis رامنځته کړي که Osteoarthritis یوازی په بعیده قطب کې وي نو د Radius د Styloid بارزی غوڅول مرسته کوي د Arthritis دپرمختګ سره په Scapo capitate بند کې او حتی په wrist کې بدلونونه منځته راځي چې درملنه یې دنژدې کتار Carpectomy اوradiocarpal Fusion دی.

دنورو کارپل هډوکو ماتیدل:

پدې ماتیدلو کې دلاندینې هډوکو کسرونه شامل دي.

۱- Triquetrum: د Doral اربطی Avulsion عام دې د یو څو ورځو لپاره Splintage او د درد ضد درمل ورکول کفایت کوي ځینې وخت د هډوکي په جسم کې کسر پیدا کیږي چې ۴-۶ اونیو پورې په پلستر کې رغیږي.

www.ketabton.com

۲- Humate : ددې هډوکي دجسم ماتیدل نادر دي ددې هډوکي د کونډې کسرونه دلاس په ورغوي باندې مستقیمی ضربی له کبله پیداکیږي او په دودیز ایکسری کې نه لیدل کیږي باید چې په Carpel tunnal منظره ایکسری، CT او MRI سرته ورسیږي. ماتیدنه په اسانی سره نه رغیږي که ګیلې اوږدې شي هډوکنی توټه غوڅیږي خو د Ulnar عصب د زخمي کولو څخه باید ځان وژغورل شي.

۳- Trapezium: ددې هډوکي جسم کیداې شي په کسر اخته شي په ځانګړې ډول هغه کله چې اول میتاکارپ کسر پري زور راوړي. دهډوکي غاړی د مستقمی ضربی پواسطه په کسر اخته کیدای شي چې دا وروستنی کسر د معیاری ایکسری په ځای په Carpal tunnal منظره کې ښه ښکاري که هډوکینی پارچه بې ځایه شوي وي نو باید د خلاصی ارجاع او داخلي تثبیت په واسطه یې درملنه وشي دغاړو ماتیدلو یو یا دوه اونیو کې درملنه کیږي.

۴- Captiate : دا هډوکی نسبتا carpal دهډوکو په واسطه محافظه شوی وي خو په شدیده تروما کې په کسر اخته کیداې شي که بعیده پارچی یې تدور کړې وي نو خلاصی په ځای کیدنی اوداخلي تثبیت ته اړتیا لري.

۵- Lunate: د Lunate کسرونه نادر دي او د Wrist دفرط بسط له کبله منځ ته راځي د Non Union خطر شتون لري بې ځایه شوي کسرونه باید تر اتو اونیو پورې Cast شي بیځایه شوی کسرونه باید په ځای او د Screw پواسطه تثبیت شي متکرره وړه تروما په Lunate هډوکي کې kien bock ناروغی پیداکوي چې د هډوکي د جسم اروا په کې خرابه وي.

www.ketabton.com

دلاس بندulnarطرف جروحات Ulnar side wrist injuries

د Radius دماتیدلو سره بعیده Radio ulnar بند هم ځپل کیدای شي او په یوازی توګه هم د Hyper pronation له کبله زخمی کیدای شي، TFCC څیری کیدای شي.

Ulnar styloid، Avulsion کولای شي او د Ulno carpal بند اویا Radio ulnar بند ته زیان رسیدای شي.

کلینیکي بڼه:

دبعیده Radio ulnar بند دپاسه حساسیت شته وي او Fore arm په تدور سره درد کوي، بعیده Ulna بې ثباته وي او په داسی حال کې چې دناروغ Fore arm پر مخ وضعیت ولري د Ulnar سر قدام ته دکش کولو پواسطه د Piano key sign مثبت وي.

Imaging arthroscopy

د Pronation او Supination په وضعیت کې اړخیزی ایکسری د بعیده Radio ulnar بند عدم هماهنګی ښي په قدامي خلفي منظره کې Ulna styloid بارزه بې ځایه شوي وي د تشخیص د تصدیق لپاره Arthrography ، Arthroscopy او MRI ته اړتیا لیدل کیږي.

درملنه:

که بازو د ۲ اونیو لپاره په Supination کې وساتل شي نو بې ثباتي له مینځه ځي ځینې وخت په ځای کیدلو د ساتلو لپاره K.wire ته ضرورت پیداکیږي که خلع نه

www.ketabton.com

ارجاع کیږي نو کیدای شي په مفصل کې نرم نسجونه نښتی وي نو باید چی لیری شي ځنډنی بې ثباتي د بیارغونی لپاره جراحی ته اړتیا لري. د TFCC او محفظی څیری کیدل باید ورغول شي د Ulna د Styloid بې ځایه شوي کسر که دردناک او Radio ulnar مفصل دبی ثباتی سره یوځای وي باید چې د Screw پواسطه تثبیت شي.

دکارپل دخلعواونیمه خلعو بي ثباتي Carpal Dislocations

:Subluxation Instability

Wrist د تړلو برخو یا روابطو دیو سیستم په توګه دنده سرته رسوي، چې اربطو پواسطه ثابت دې چې د Scaphoid هډوکي په کې د Carpus دنژدی او لیری قطارونو تر مینځ د پل رول سرته رسوي د Carpel هډوکو ماتیدنی او بې ځایه کیدنی او حتی Sprain هم کیداې شي په شدیده توګه دغه نظام خراب کړي.

۱- Lunate and peri lunate dislocation

که دیوچا لاس د غورځیدو په وخت کې په قوي Dorsal flextion مجبوره شي نو ددې له کبله هغه اربطی څیری کیږي چې په نورماله توګه یې Carpel هډوکی سره نښلولی وي، Lunate د Radius سره نښتی وي او پاتی ټول Corpus خلف خواته بې ځایه کیږي چې دیته Perilunate بې ځایه کیدنه وایي په عمومي توګه قدام خواته راځي او د راتلو په وخت کې کیداې شي Lunate د خپل وضعیت څخه پورته کړي او قدام ته بې ځایه شي چې دیته Lunate بې ځایه کیدنه وایي ځینی وخت Scaphoid د Radius د سر سره نښتی وي او د Peri lunar بې ځایه کیدنی دقوي له کبله په کسر اخته کیږي چې دیته Trans scaphoid peri lunate dislocation وایي.

www.ketabton.com

کلینیکي بڼه:

لاس دردناکه پرسیدلی او بې حرکته وي که Carpal tunnal تر فشار لاندې راغلی وي نو Parasthesia به شتون ولري اویا Median عصب په ساحه کې به حسیت خراب شوی وي او دغتیی گوتی تبعد به کمزوری وي.

ایکسری:

زیاتره بې ځایه کیدنی Perilunate دي. په قدامي خلفي منظره کې به د Carpus لوړوالی کم شوی و ی او د هډوکو دځنډو یو په بل راتلل به غیر نورمال وي، یو یا څو Carpal هډوکي کیدای شي مات شوي وي په ځانګړي ډول Scapohid او Radial styloid . که Ulna بې ځایه شوی نود نورمال څلور مخي بڼی په ځای مثلثي بڼه غوره کوي په اړخیزی منظره کې Lunate د Perilunate بې ځایه کیدنی سره توپیر کیدای شي. بې ځایه شوي Luante قدام ته کوږ شوی وي او د Radius په مخ کې بیځایه شوی وي خو Capitate او Metacarple هډوکی د Radius سره په یوه لیکه کې پراته وي په Perilunate بې ځایه کیدنه کې Lunate لږ غوندې کوږ شوی وي او قدام ته نه وي بیځایه شوی او Capitate او metacarple هډوکی د Radius شاته پراته وي.

درملنه:

داکسرونه په دوه طریقو تداوي کیږي:

۱- ټرلی په ځای کیدنه : جراح خلف ته Flexed شوی لاس په زور سره راکاږي تر کشن رامنځته کوي او Wrist ته ارام سره د Palmar طرف Flexion ورکوي په

www.ketabton.com

همدې وخت کې جراح د بل لاس د غټې ګوتې پواسطه Lunate شاخواته کیکاږي ددې مانورې پواسطه په ځای کیدنه ترسره کیږي او Peri lunate په Lunate د بې ځایه کیدو مخنیوی کوي په پلستر Slab کې لاس په طبیعی وضعیت کې ساتل کیږي دارجاع د ساتلو لپاره د پوستکي لاندې K.wire څخه ګټه اخیستل کیږي.

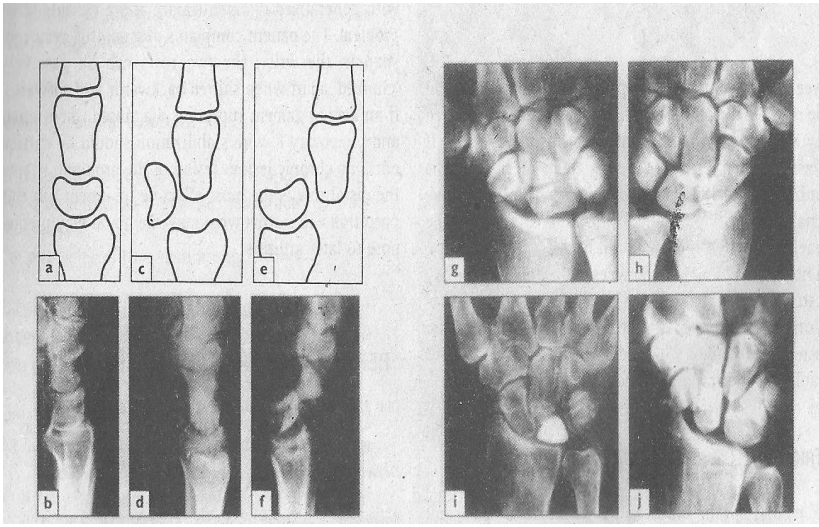

G,h ددواړو بندونو

قدامي خلفي منظره

کوم چه چپ لونیت

خلع دي J

I،دا. ددواړو مړوند بندونو قدامي خلفي منظره د Lunate د هډوکي د خلع سره یوځای Lunate هډوکی مثلثي منظره باید په پام کې وي.

دارجاع څخه وروسته Avascular Necrosis مینځ ته راغلی دی.

د Scaphoid کسر ورسره دي

www.ketabton.com

بي ځايه کيدل

خلاصه په ځايه کيدنه: کله چې ترلی په ځای کيدنه ناکامه شي اويا په اړخيزی ايکسری کې وليدل شي. wrist کار پري ايښې وې نو خلاصه ارجاع تر سره کيږي Carpus دقدامي شق دلاړې لوڅيږي چې دا شق د carpal tunnal فشار هم راکموي Assisstant لاس کش کوي Lunate خپل ځای ته راځي د K.wire پواسطه ساتل کيږي. K.wire د Lunate څخه Capitate ته ننويستل کيږي که Scaphoid مات شوی وي نو داهم بايد د K.wire اويا هر بل Screw پواسطه تثبيت شي که شتونی وي تخريب شوي نسجونه د ورغوي او خلف د لاړې ترميم شي.

دعمليات په اخر کې Wrist د درې اونيو لپاره ميزابه کيږي پدې دور کې د څنګلی، اوږی او ګوتو حرکات پيل کيږي. ۱۰ اونۍ وروسته K.wire ايستل کيږي په جرحه کې Median عصب اکثراً دشديد فشار لاندې راځي نو بايد چې خلاص شي.

دسکيفوايد او لو نيټ خلعي Scapo lunate dislocation

د Wrist د Sprain له کبله کيداې شي د Lister tubercal په ليری برخه کې د لاس په شاه کې حساسيت او درد مينځ ته راشي په ايکسری کې د Scapoid او Lunate تر مينځ پراخه مسافه ليدل کيږي Scaphoid کيداې شي لنډ شوی وي او Cortical rang sign ورکوي په اړخيزی منظره کې Lunate خلف ته او Scapoid قدام ته کوږ شوی وي.

www.ketabton.com

درملنه:

د Scapo lunat بې ثباتي څخه په Wrist کې کمزوری او پرله پسې ناراحتي پیداکیږي که په لومړی ډول تشخیص شي نو Scapo lunat اربطه باید چې د هډوکو ترمنځ دکوکو وهلو پواسطه نیغ په نیغه ورغول شي او د ۱۲ اونیو لپاره K.wire پواسطه وساتل شي او باید د ۸-۱۲ اونیو لپاره Cast تطبیق شي اربطه ۴-۲۴ اونیو کې رغیږي.

Blatt capsulodesis عملیه مرستندویه ده. دې کړنې کې دخلفي کپسول قریبه پیوند د Scapoid د شا سره نښلول کیږي تر څو د Flextion څخه یې مخنیوی وشي په ځنډنیو افاتو کې د Capsulodesis او د اربطو رغونه اړینه ده. که شدید عرضي Osteo arthritis مینځ ته راغی نو باید چې محدود Inter carpel arthrodesis او یا Radio carpal arthrodesis تر سره شي.

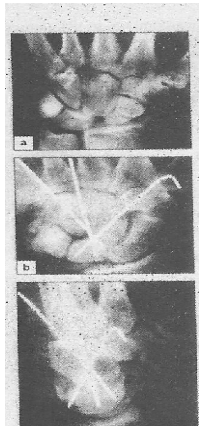

25,22
Scapho lunate dislocation
دغه ناروغ دغورځیدنې وروسته په
اناتومیک دبلی یا Snuff box کې
درد او Tendreness درلوده Scaphoid
تماس لري خوځرګند واټن د Luante او Scaphoid
تر منځ موجود وي، دخلاصی په
ځای کیدنی او ظهري Scapulolunate
اربطی رغولو څخه وروسته Scaphoid
په خپل وضعیت کې د K.wire
وساتل شوی.

www.ketabton.com

بې ځایه کیدل Triquetro lunate :

وسطي Sprain چې دهغې له کبله د Ulna د سر په بعیده برخه کې حساسیت او د نیولو کمزورتیا رامنځ ته شوی د Triquetro lunate اربطو د تخریب وړاندوینه کوي په ایکسری کې د Triquetrum او Lunate تر منځ مسافه منځ ته راغلی وي او په اړخیزی منظره کې د VIST اندازه لیدل کیږي.

درملنه:

ناڅاپي ځیری کیدنه باید د هډوکو ترمنځ Sutures پواسطه ترمیم شي د ۲ اونیو لپاره K.wire کې ساتل کیږي او ۸-۱۲ اونیو لپاره Cast تطبیقیږي په ځنډنیو جرحو کې د اربطو بدلول او په inter capel fusion باندې غور کیداې شي.

Radio carpel بې ځایه کیدل:

ددې ډول ډیری عامی جرحی بعیده Radius د قدامي یا خلفي Rim ماتیدنی دې خو ځینی وخت هغه اربطی چې Corpus یې بعیده Radius سره ننښلولې دی هم ځیری کیږي د اربطو د رغولو او د لنډ مهال K.wire د تطبیق پواسطه ثبات مینځ ته راتلای شي.

www.ketabton.com

بې ځایه کیدنه Mid carpel:

پدې خلع کې هغه اربطی چې نژدی قطار یې د لیری سره نښلولی وي څیر کیږي تشخیص یې ستونزمن دی په هغه خلکو کې چې داربطو عمومي سستوالی او Wrist ځنډنی ستونزمني مسلی ولري اسان دی ناروغ په Wrist کې دردناکه کړ پاری څخه شکایت کوي دواړه قطارونه چې کله خلف یا قدام ته حرکت کوي نو کړپاری ډیر څرګند وي. که داربطی ناڅاپي شکیدنه تشخیص شي باید ورغول شي او دلنډی مودی K.wire پواسطه ثبات لاس ته راوړل شي په ځنډنیو افاتو کې دلیری قطار د نژدې قطار سره نښلول (Fusion) موثره تداوي ده خو ددې عملیات له کبله د Wrist حرکات محدودیږي او په وروسته عمر کې Arthritis ورکوي.

REFERENCES AND FURTHER READING

Dias JJ, Thompson J, Barton NJ, Gregg PJ (1990) Suspected scaphoid fractures. *Journal of Bone and Joint Surgery* 72B, 98-101

Herbert TJ (1990) *The Fractured Scaphoid*. Quality Medical Publishing, St Louis MO

Rockwood CA Jr, Green DP, Bucholz RW, Heckman JD (eds) (1996) *Fractures in Adults* 4th edition. Lippincott-Raven, Philadelphia

www.ketabton.com

دلاس جروحات Hand injuries

دلاس جرحي نظر نورو جرحوته عامي دي دنورو جرحو په تناسب ډيري موهمي هم دي ددي د ډير موهم والي له کبله موکملي بيارغوني ته ضرورت لري چه په دغه برخه کي ډير احتياط او مخلصانه بيا رغونه د ارزخت وړده د ناروغی پايلې په هغه داکتر پورې او دهغه په قضاوت پورې چې لومړی ځل يې ناروغ ليدلی وي اړه لري.

ارزيابي:

که پوستکی ته زيان رسيدلی وي نو ناروغ بايد په يوه پاک محيط کي چه په لاسو تعقيم دسکشي وي معاينه شي. دناروغ څخه لنډه او ټولنيزه تاريخچه اخيستل کيږي ځکه چې اکثره د جرحی ميخانيکيت د تروما نوع او شدت ښي ناروغ عمر، دنده هم اهميت لري سطحي جرحې او شديد کسرونه واضح دي خو ژوری جرحی اکثرا سمی نه ليدل کيږي په لومړنی معاينه کې د دوران، رخوه انساجو ، هډوکو، بندونو ، اعصابو او اوتارو ارزيابي ډير اهميت لري په قدامي خلفي، جنبي او مايلو وضعيتو بايد X-ray واخيستل شي او دګوتو په جرحو کې بايد د هری ګوتې x-ray واخيستل شي.

دتداوي عمومي اساسات: General principles of treatment

دلاس اکثره جرحی د موضعی يا ساحوي بې هوشي لاندې کتل کيږي او عمومي بې هوشي ته نادراً اړتيا ليدل کيږي.

www.ketabton.com

د درملنې عمومي اصول په لاندې ډول دي.

۱- Circulation

که دوران ته زیان اوښتنی وي باید په عاجل ډول د مستقیم ترمیم یا وریدي grafپرسوب باید دلاس د پورته کولو او په مقدم ډول د متکررو تمریناتو پواسطه کنترول شي.

Splintage

دغلطی میزابي تطبیق کول د شخوالي سبب کیږي- میزابه باید په طریقه د کم وخت لپاره تطبیق شي که چیرې دیوي ګوتی میزابې ته ضرورت پیداشو نو بایددبلی ګوتی سره Tap پواسطه ونښول شي نو دواړه ګوتی به په یو ځای حرکت کوي که شدیدی ساتنی ته ضرورت وي نو زخمی شوی ګوته باي په یواځی توګه میزابه شي .

که ټول لاس میزابي ته ضرورت ولري نو باید په محفوظ وضعیت کې بې حرکته شي چې Meta carpo phalangeal بندونه یې ۷۰ درجی Flexion او interplanlangeal بندونه مستقیم وي.

ځینې وخت موثره خارجي میزابه د روغو ګوتو بې حرکته کولو ته اړتیا لري او یا د زخمي شوي ګوتی بندونه نا خوښه وضعیت ته راولي نو په داسې حالت کې داخلي میزابی ته اړتیا لیدل کیږي که امکان ولري نو د پوستکي لاندې K.wire کارول کیږي خو ځینې وخت خلاصه ارجاع او د Plates, Screw او یا د Wire loop پواسطه تثبیت ته ضرورت لري.

۴- Skin Cover

www.ketabton.com

دپوستکي زيان دزخم پاکولو، ګنډلو دپوستکي Graft موضوعي Flap سويق لرونکی Flap او ځينې وخت ازاد Flap ته اړتيا لري د پوستکي تداوي د کسر له تداوي وروسته پيل کيږي.

۵- Nerve and tendon injuries

په عمومي توګه داوتارو او اعصابو مقدم ترميم ښې پايلی لري ځينې وخت Graft ته ضرورت پيدا کيږي.

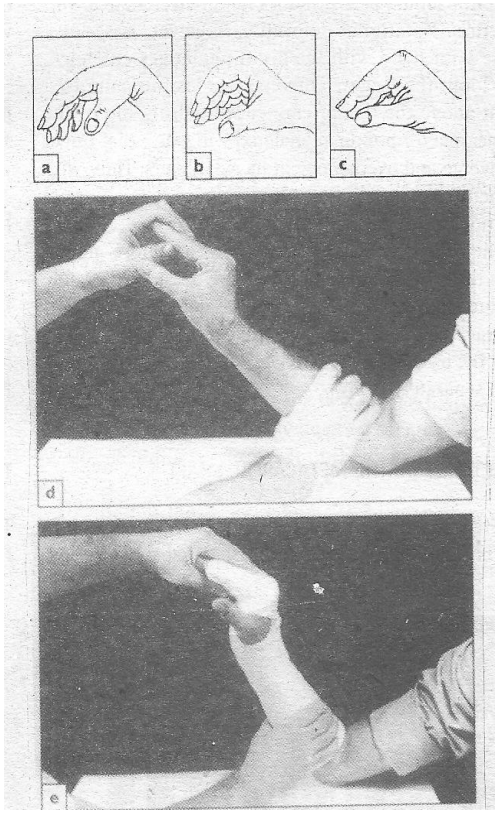

25,1

دلاس ميزابه

د لاس درې وضعيتونه

a: داسترخاء وضعيت

b: وظيفوي وضعيت او

c: محفوظ بې حرکته کولو وضعيت چې اربطی يې برحالی دی لاس بايد هميشه د محفوظ بې حرکته کولو په وضعيت کې ميزابه شي.

d.e: دلاس اوګوتو بندونه ۹۰ درجی Flexion لري ګوتی نيغی دی او غټه ګوته تبعد لري په دې وضعيت کې اربطی اوږدی وي او دميزابه کولو له امله شخی نه پيدا کيږي.

www.ketabton.com

دمیتا کارپو کسرونه : Meta carpal fracture s:

د Metacarp هډوکی ضربو، په لاس باندې د راغورځیدلو، او بو کسر دسوک وهلو د طولاني قوت له کبله پیداکیږي -داجرحی عامی دي او کسر کیداې شي د هډوکي په قاعده، جسم او یا غاړه کې پیداشي زاویه لرونکی سوء شکل ډیر واضح نه وي او که موجود هم وي نو وظیفوي اختلال نه پیداکوي تدوري سوء شکل د تشویش وړ دی- په داسی حال کې چې بعیده Phalanges غځیدلی وي خپل لاس بند کړی او ورته وګوری ګوتې چې د Thenar له بارزی څخه پورته وي په دې حالت کې د Metacarpus غلط تدور هماغه ګوته له خپل مسیر څخه اړوي اوپه ګاونډي ګوته سپریږي دمکسوره Metacarpus لپاره دتدوري استقاممت لاس ته راوړل ډیر اهمیت لري.

دمیتا کارپودجسم کسرونه Fracture of the Meta carpal shift

یوه مستقیمه ضربه کیداې شي دیویا څو Metacarpus هډوکو جسم په عرضاني توګه د پوستکي سره یوځای زخمي او په کسر اخته کړی یو تاوه وونکی قوه یا د Boxing سوک کیدای شي دیوه یا ډیرو جسمونو حلزوني کسرونه پیداکړي موضوعي درد پرسوب او ظهری hump به موجود وي.

درملنه:

مایل کسرونه یا مستعرض کسرونه چې لږ غوندې بې ځایه والې ولري ارجاع ته ضرورت نه لري میزابې ته هم ضرورت نه شته خو په صحیح طریقه د Creep بنداژ تاوه ول ارام بخښوونکی وي دا عملیه باید ناروغ د ګوتو د فعالو حرکاتو څخه منع نه کړي او حرکات باید سمدستي پیل شي هغه مستعرض کسرونه چې ډیر بې

www.ketabton.com

ځایه شوي وي د Traction او فشار پواسطه ارجاع کیږي ارجاع ځینی وخت د مړوند څخه تر ګوتو پورې غځیدلی Plaster slab پواسطه په خپل ځای کې ساتل کیږي Slab تر درې اونیو پورې ساتل کیږي او روغو ګوتو ته تمرین ورکول کیږي خو ددې سره سره داکسرونه ډیر ښې ثباته دي او باید دپوستکي لاندې دهغه K.wire پواسطه د مستعرض کسر دواړو طرفونو ته رسیدلی وي اویا تر روغی ګاونډی ګوتی پورې رسیدلی وي تثبیت کیږي حلزوني کسرونه تدور ته مساعد وي نو باید په مکمله توګه ارجاع اود مستعرض Wire پواسطه اویا د Plate او Screw پواسطه تثبیت شیس.

دمیتا کارپودغاړوکسرونه Fractures of the meta carpal neck:

په بو کسراونو کې په عمو مي توګه دپنځمی ګوتی Metacarpal غاړه د ضربې پواسطه کسر پیداکوي او ځینې وخت په یوه بله ګوته کې هم کسر ورسره پیداکیږي جی د بوکسر کسر ورته وایي موضوعي پړسوب موجود او بند هوار شوی وي په X-ray کې یو مستعرض Impacted کسر د بعیده پارچی د زاویې سره یوځای موجود وي.

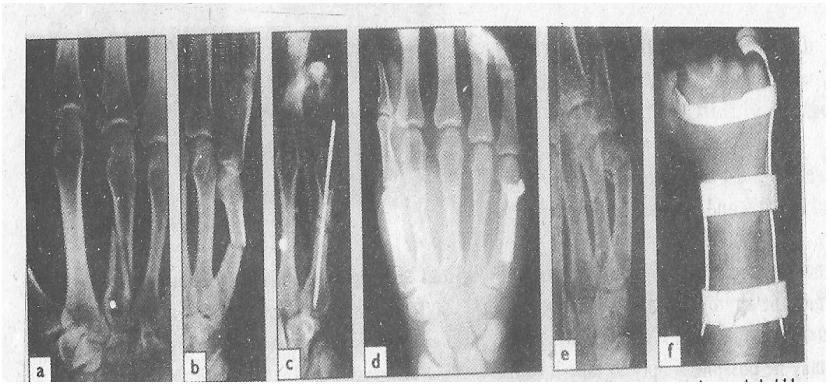

www.ketabton.com

26,2

a: د Metacarp ديوه هډوکي حلزوني کسر ارجاع په مناسبه توګه د عضلاتو او د مجاورو هډوکو پواسطه ساتل کيدای شي.

b: يو بې ځايه شوي کسر ارجاع کيدای شي د سخت K.wire پواسطه وساتل شي.

c: يا دواړه plate پواسطه ښه بې حرکته کيږي.

d: همدارنګه مقدمو حرکاتو ته اجازه ورکول کيږي همدارنګه د Metacarp وسيع بې ځايه شوي کسرونه بايد چې Plate شي.

f: يواځې زيان منه شوی ګوته بايد بې حرکته شي.

درملنه:

دپنځمی او څلورمی ګوتی عمده دنده Flexion دی او دشی په نيولو کې مرسته کوي او په نورمال لاس کې په اسانی سره کنټل کيدای شي په دې ګوتو کې د Flexion څلويښت درجی سوء شکل دمنلو وړ دی او که تدوري سوء شکل ورسره يوځای موجود نه وي نو د ښې پايلی توقع کيداې شي په داسې حال کې چې Metacarpo phalangeal بندونه Flex وي او Inter phalangeal بندونه نيغ وي لاس په Gutter ميزابه کې بې حرکته کيږي په يوه يا دوه اونيو کې ناارامي له مينځه ځي او لاس ته بيرته حرکات ورکول کيږي ناروغ ته خبرداري ورکول کيږي چې کيداې شي د لاس او ګوتی تر مينځ بند يې په مکمله توګه له مينځه لاړ شي په Index او Middle ګوتو کې چې عمده دنده يې Extension دې د ۲۰ درجو څخه زيات Flexion د منلو وړ نه دی که کسر ارجاع ته ضرورت ولري، نو بايد د بې هوشي لپاره Metacarpal بلاک اجراشي ارجاع شوي ګوته په درې ځايونو کې دکومکي نقاطو له لارې په Gutter ميزابه کې اچول کيږي Meta carpo phalangeal بندونه Flexion لري او Interphalangeal بندونه نيغ وي د لاس

www.ketabton.com

ورغوی په طرف د Comminution او د Flexor وترونو دمقویت له کبله دا کسرونه لږ غوندې بې ثباته وي که بې ځایه والي ته میلان ولري نو باید د پوستکي لاندې K.wire وکارول شي.

اختلاطات:

Volar طرف د لږی غوندې زاویې سره یوځای د بعیده پارچی Malunion بنه نتیجه نه لري په ځانګړی ډول که په دوهمه او دریمه ګوته کې موجود وي د Metacarpus د سر له کبله بارزه مینځ ته راځي او ناروغ په ورغوي کې غوټه پیداکیږي او کله چې دلاس او ګوتی تر مینځ بند د نیمګړتیا د اصلاح لپاره فرط بسط وکړي نو ګوته د Z شکل ځانته غوره کوي.

دمیتاکارپودبیخ کسرونه:

۳- Fracture of the metacarpal base

دغتیی ګوتی د Metacarpal کسرونو په استثناء داکسرونه ثابت کسرونه دي چې په عمومي توګه بې ځایه تدور سمیږي او په یوه واړه Slab کې چې د مړوند څخه د ګوتی تر قریبه مفصل پورې غځیدلي وي میزابه کیږي میزابه تر دریو اونیو پورې ساتل کیږي او وروسته ناروغ تمریناتو ته هڅول کیږي، دپنځمی ګوتي Metacarpal دقاعدی بې ځایه شوي داخل مفصلی کسرونه په مفصل کې واضح سوء شکل پیداکوي دا مفصل چې یو محرک مفصل دی دردناک به وي.

کسر باید دوړی ګوتی دترکشن پواسطه ارجاع شي او په خپل ځای کی د K.wire اویا فشاري Screw پواسطه وساتل شي.

www.ketabton.com

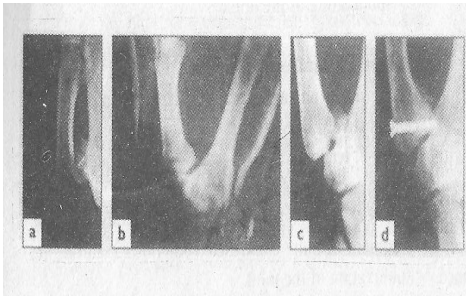

26,3۴
دلومړنی Metacarp دقاعدی کسرونه
مستعرض کسرونه
a: کیدای شي د پلاستر پواسطه ارجاع او وساتل شي.
b: Bennett's fracture dislocation
c: ارجاع په واړه Screw پواسطه په بهتره توګه ساتل کیدای شي.
d: یا دپوستکي لاندې تیریدونکی K.wire پواسطه

دغتي ګوتي دمیتا کارپ کسر :

Fracture of the thump metacarpal base-

په دې کسرونو کې د Metacarp دقاعدې Impacted کسرونه Carpo metacarpal مفصل Bennett کسري خلع او دقاعده Rolando پارچی کسرونه شامل دي.

a: Impacted fractures

یو بو کسر کیداې شي د سوک وهلو په وخت کې د اول میتاکارپ په قاعده کې کسر پیداکړي موضوعي پړسوب اوحساسیت به موجود وي اوپه X-ray کې د Carpo metacarpal مفصل په بعیده برخه کې 6mm مستعرض کسر لیدل کیږي چې خارج خواته کوږ شوی وي او Impacted دی.

درملنه:

که په کسر کې له ۳۰ درجو څخه زاویه کمه وي او کسر Impacted وي نو په داسې حال کې چې غټه ګوته مکمله Abducted او غځیدلي وي کسر په پاریس

www.ketabton.com

پلاستر کې د مړوند څخه تر Inter phalangeal مفصل پورې میزابه کیږي میزابه ۲-۳ اونۍ وروسته لیرې کیږي او غټې ګوتې ته حرکت ورکول کیږي که زاویه له ۳۰ درجو څخه زیاته وي نو کسر باید ارجاع شي جراح تبعید شوی غټه ګوته کش کوي، او خپلې غټې ګوتې پواسطه کوږوالی سموي له دې وروسته Plaster slab تطبیق کیږي که بیا هم کسر بې ثباته وي نو دپوستکي لاندې K.wire څخه کار اخیستل کیږي.

b: Bennett's Fracture dislocation

داکسر هم د اول میتاکارپ په قاعده کې پیداکیږي او عموماً سبب یې سوک وهل دي خو که کسر بې ثباته مایل او Carpo meta carpal مفصل پورې غځیدلی وي غټه ګوته لنډه ښکاري او Carpo meta carpal مفصل پرسیدلی وي په x-ray کې لیدل کیږي چې یوه وړه مثلثي پارچه د Trapezum د نیمایي انسي برخې سره په تماس کې ده او پاتې نیمایي غټه ګوته په قریبه برخه کې خلع شویده.

درملنه:

داپه لوړه کچه قبوله شویده چې مکمله ارجاع لازمي ده داکار په عمومي توګه د ګوتې د راښکلو تبعد ورکولو او بسط ورکولو پواسطه تر سره کیږي ارجاع یا دپلاستر اویا داخلي تثبیت پواسطه پر ځای ساتل کیږي پلاستر د کسردپاسه د pad سره تطبیقیږي او لومړی Metacarp د تبعد او بسط په حالت کې ساتل کیږي که په X-ray کې ولیدل شو چې مکمله ارجاع سرته رسیدلی نو پلاستر باید تر څلورو اونیو پورې وساتل شي د پلاستر تطبیق کول ډیر مهارت ته اړتیا لري او

www.ketabton.com

دارجاع لپاره دزیات فشار څخه کار اخیستل پوستکی ته تاوان رسوي داخلي تثبیت غوره تداوي ده داخلي تثبیت د و ړو Screw دکارولو پواسطه او یا دوړو K.wire دکارولو پواسطه چې د Metacarp تر قاعدې پورې رسیدلی وي تر سره کیږي راوتلی نهایت په یو واړه Plaster slab کې پټیږي درې اونې وروسته Slab لیری کیږي او وایرونه راویستل کیږي.

Roland's Fractures :c

داد اول Metacarpus دقاعدې داخلي مفصلي څو پارچی کسرونه دي او تداوي یې ستونزمنه ده د تداوي لپاره یې د Trypl T Y په طریقه د ټرلې ارجاع او K.wire څخه کار اخیستل کیږي اویا د خلاصی ارجاع څخه وروسته د تثبیت لپاره واړه واړه Screw کارول کیږي په ډیر شدید Communation کې خارجي تثبیت ته اړتیا لیدل کیږي.

دمیتاکارپ کسرونه په ماشومانوکي :Metacarple fractures in children

دمیتاکارپ کسرونه د بالغانو په نسبت په ماشومانو کې لږ پیداکیږي په عمومي توګه په ماشومانو کې ددې کسرونو سره یوځای یوڅه نور مسایل هم وي اکثره واقعات یې د مانورو او دپلستر د میزابی پواسطه تداوي کیږي او زاویه لرونکي سوي اشکال د ودې سره له مینځه ځي خو تدوري بي ثباتي په ماشومانو کې هم د غټانو په څیر اهمیت لري د Bennett کسر په ماشومانو کې عام نه دې خو که پیداشي خلاصی ارجاع ته ضرورت لري داکسر په ماشومانو کې Salter harris

www.ketabton.com

type III کسر دی چې Epiphyses په کې جداکیږي باید چې په صحیح توګه ارجاع او د K.wire پواسطه تثبیت شي.

دفلنکسو کسرونه Fractures of the Phalanges

ګوتی عموماً د مستقیمی ضربې پواسطه زخمی کیږي او د لیدو وړ پرسوب اویاخلاص زخمونه موجود وي غلطه تداوي کیداې شي شخه (Stiff) ګوته منځ ته راوړي چې په ځینې واقعاتو کې دګوتی نشتوالی بهتر دی.

Fractures of the proximal and middle phalangeal shift

Phalanx په عمومي توګه عرضاني کسر پیداکوي چې قدام خواته زاویه ورکوي او د اوتارو Flexor شیټ ته زیان رسیږي د Phalanx په دواړو خواو کې کسر مفصل ته داخلیږي شخوالی لوی ګوابښ دی او که کسر بیځایه شوی وي نوګوته سوء شکل لري.

درملنه:

a: Undisplaced fractures : داکسرونه د وظیفوي میزابې پواسطه تداوي کیږي ګوته دخپلی مجاورې ګوتی سره ترل کیږي او ناروغ حرکاتو ته تشویق کیږي میزابه ۲-۳ اونیو پورې ساتل

کیږي خو ښه به داوي چې په دې دوران کې د بیځایه والي د لیدو لپاره د ایکسری پواسطه وضعیت وکنټرل شي.

www.ketabton.com

b: Displaced fractures : بیځایه شوي کسرونه بایدارجاع او بې حرکته شي کسر د کږی ګوتې د راښکلو پواسطه او د Phalanx د نیغولو پواسطه ارجاع کیږي. تداوي: با یدد لاندې دوه طریقو پواسطه سم شي.

۱- د ګوتې وتلی وضعیت ته باید فکر وشي کله چې Meta carpo phalngeal مفصل Flexed وي.

۲- بایدوکتل شي چې دګوتو نوکان ټول په یوه سطحه کې دې او که نه. که له ارجاع وروسته کسر ثابت وي ګوته باید د ګاونډي ګوتی سره وترل شي حرکاتو ته جازه ورکول کیږي که کسر بې ثباته وي نوګوته بایدپه داسې حال کې چې Meta carpo phalangeal مفصل Flexed وي او Inter phalangeal مفصل نیغ وي میزابه شي ددې سره سره کسرونه اکثره له خپله ځایه کشیږي او بې حرکته ګوته شخی پیداکوي دهمدې وجوهاتو له کبله ښه به داوي چې بې ځایه شوي Phalangeal کسرونه د پوستکي لاندې د K.wire اویا د Plate او Screw پواسطه تثبیت شي.

B: Fractures of terminal phalanx

داخیری Phalanxes کسرونه واړه وي او په پنځو ډولونو ویشل شویدي.

a: Fractures of the tuft: دګوتوی څوکه کیداې شي د څټک په واسطه ووهل شي په دروازه کي ونښلي او هډوکي یې ټوټه شي کسر ته ډیره توجه نه کیږي او ټوله توجه د پرسوب په کنترول او د حرکاتو په بیرته لاس ته راوړنه تمرکزوي د نوک لاندې دردناکه هیماتوم د Parper clip پواسطه دنوک د څیرلو د لارې تخلیه کیږي که دنوک بستر ټوټه شوی وي اودښکلا دنظره بد ښکاري باید چې د مایکروسکوپ لاندې په ښه طریقه ترمیم شي.

www.ketabton.com

دځپګ ګوتی درې ډوله دي.

۱- وتري Avulsion

۲- دهډوکي يوه وړه پارچه

۳- يوه غټه خلفي هډوکينی پارچه چې ځينې وخت د مفصل د Subluxtion سره يوځای وي.

ديوې ناڅاپه Flexion جرحی څخه وروسته اخيري Phalanx کار پريږدي او په فعاله توګه نشي نيغيدی په لاندينې درېو کې يو نقصان ليدل کيږي.

۱- د اخيرني Phalanx په قاعده کې Extensor وتر دخپل ارتکاز له ځای څخه بيځايه کيږي.

۲- د وتر سره د هډوکي يوه وړه پارچه کش کيږي

۳- نسبتاً يوه غټه هډوکينی پارچه بيځايه کيږي چې ځينې وخت دمفصل Subluxation ورکوي.

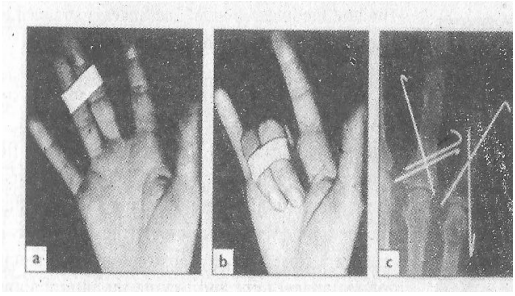

26,4
Phalangeal fractures
a.b: که چيرې کسر ثابت وي نو ګوته د ميزاېې کولو په خاطر د ګاونډي ګوتی سره ترل کيږي او ناروغ حرکاتو ته هڅول کيږي.
c: غير ثابت کسونه بايد ارجاع شي (د عمليات پواسطه که چيرې ضرورت وي) او تثبيت د پوستکي لاندې Wire يا داخلي Plate او Screw سره تر سره شي په ټولو پيښو کې حرکات بايد د جرحی د څو ورځو په دننه کې پيل شي يا به شخي مينځ ته راځي.

www.ketabton.com

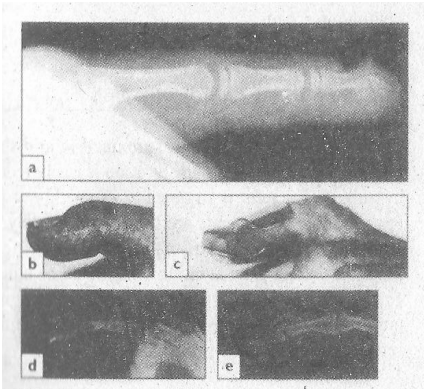

26,5

دبعیده فلکنسونو جرحه:

a: دموټی کسر چې دشټک د بې ځایه شوي ضربې په نتیجه کې پیدا شوی او دردناک دی.

b: دشټک ګوته چې دمیزابی پواسطه تداوی شویده.

c: دا عملیه هغه وخت مناسب وي څه وخت چې هډوکنی پارچه وړوکی وي.

D: خو کله چې پارچه غټه وي

e: باید چې تثبیت شي.

دتداوي له نظره اخرنی مفصل ته لږ غوندې فرط بسط ورکول کیږي او یو خاص ډول د شټک دګوتی میزابه تطبیق کیږي چې دامیزابه بعیده مفصل تثبیتوي خو قریبه ازاد پریږدي په ځینې واقعاتو کې بعیده مفصل له دواړو طرفونو څخه د K.wire پواسطه تثبیتیږي او په همدې موقعیت کې له ۲-۸ اونیو ساتل کیږي له ۴-۵ اونیو وروسته هم تداوي موثره وي، د هډوکنی پارچی بیرته نښلول که وړه وي او که غټه په Sublax مفصل کې ګران کار دی او ښه پایله نه ورکوي د Arthrodosis پواسطه وروستنی مسایل حل کیدای شي.

Fractures of the shaft

که بې ځایه شوی نه وي باید دې کسرونو ته ډیره پاملرنه ونه شي که زاویه یې ورکړي وي نو باید ارجاع شي اودیو طولاني K.wire پواسطه په خپل ځای کی وساتل شي چې ۴ اونی په بر کې نیسي- نو ک اکثره له خپله ځایه راختلی وي نو باید په احتیاط سره په خپل ځای کې یې کونجونه وګنډل شي.

d: Avulsion of the flexor tendon

www.ketabton.com

دا جرحه د بعیده مفصل دناځاپه فرط بسط له کبله خصوصاً کله چې دفټ بال دکوم لوبغاړي ګوته دمقابل جانب د لوبغاړي په قمیص کې ونښلي پیداکیږي د شهادت ګوته زیاته اغیزمنه کیږي، د Flexor digitorium profundus وتر بې ځایه کیږي یا شکیږي اویا دځان سره دهډوکي یوه پارچه جداکوي که د هډوکي پارچه وړه وي اویا وتر شکیدلی وي نو په ورغوي کې راغونډیږي که په اولو څو ورځو کې د وتر شکیدل تشخیص شي نوبیرته نښلول کیږي که په تشخیص کې ځنډ راشي نو ترمیم دناکامی سره مخ کیږي د وتر بیا رغونه ممکنه خو ډیره سخته ده او کیداې شي دګوتی په شخوالي تمامه شي په موخره تشخیص شوو واقعاتو کې باید د بعیده مفصل Fusion اجراشي.

e: Physeal fractures

دقاعدې Physis ماتیږي او Salter harris type II کسر ورکوي نوک له خپله ځایه بې ځایه کیږي او که ګوته ډیره پرسیدلی وي نو نوک ته پاملرنه کمه وي - نو ک باید پاک شي او بیرته په خپل بستر کې ولګول شي.

Joint injuries

یوه ګوته کیداې شي د مستقیمی ضربې د زاویه داره قوی اویا د ګوتی د وهلو په واسطه زخمی شي -اغیزمن شوی مفصل پرسیدلی، حساس او دحرکت په وخت کې دردناک وي په X-ray کې لیدل کیږي چې یوه هډوکنی پارچه موجوده ده او یا له خپل ځای څخه بې ځایه شویده.

www.ketabton.com

۱- Carpometacarpel dislocation

په دې کی Thumb ډیره اغیزمنه کیږي او د کلینیک له نظره جرحه د Bennett کسری خلعی ته ورته وي خوپه X-ray کې قریبه Subluxation اویا د اول Metacarpus هډوکي خلع بې له کسر

څخه ښکاري بې ځایه والی په اسانی سره د Traction او د Hyper pronation پواسطه ارجاع کیږي خو ارجاع بې ثباته وي او د Bennett د کسری ساتونکو طریقو پواسطه په خپل ځای کی ساتل کیږي پلستر او K.wire د Metacarpus څخه تر Carp پورې غزول کیږي ۴ اونۍ وروسته wire لیری کیږي خو دثبات لپاره محافظوي میزابه باید ۸ اونۍ وساتل شي نور Carpometacarpel مفاصل هم ځینې وخت بې ځایه کیږي په خاص ډول هغه وخت کله چې یو موټر سایکل چلوونکی دیو شی سره ولګیږي او لاسونه یې شاخواته ټیله شي لاس په تیز ی سره پرسیږي او دجنبي ایکسری په احتیاط سره له کتلو پرته یې تشخیص مشکل دی ترڅو مانوری ګټورې دي خو ځینې وخت ددوهم واري خلعو د مخنیوي لپاره K.wire ته هم اړتیا لیدل کیږي.

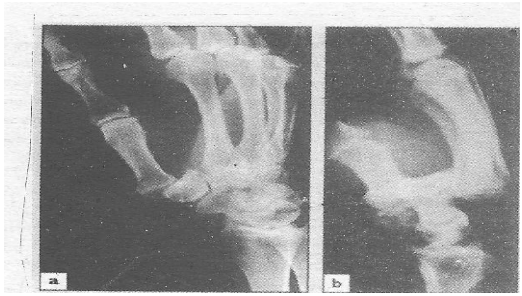

26,6۲

Carpometacarpel خلع:

a: دغتی ګوتی د Carpometacarpel مفصل Subluxation .

b: د موټر سایکل په ټکر کې مکمل Carpometacarpel خلع.

www.ketabton.com

- Metacarpo phalangeal dislocation

اکثرا Thumb اغیزمن کیږي خو ځینې وخت پنځمه ګوته او نادراً نورې ګوتې زیان ګوري په ناڅاپي توګه ټوله ګوته په فرط بسط مجبوریږي محفظه اود عضلاتو د ارتکاز نقطی څیری کیږي دوه ډوله خلعی لیدل کیږي.

الف: Simple dislocation

ګوته تر ۷۵ درجو پورې غزیدلي وي لومړي باید ګوته فرط بسط حالت ته راوړل شي وروسته کش شي او د ترکشن پواسطه په اسانی سره ارجاع کیدای شي ګوته د خپلی مجاورې ګوتی سره ترل کیږي او مقدم حرکاتو ته ناروغ تشویقیږي.

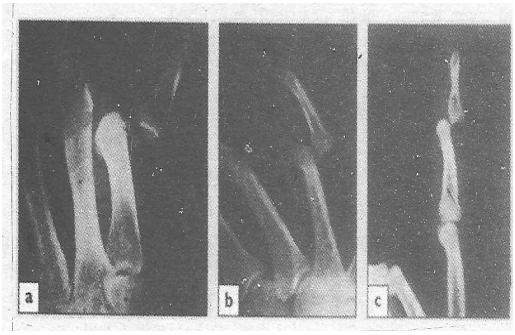

26,7
دګوتی خلع:
a: په غټه ګوته کې Metacarpophalyngeal خلع چې خلاصی ارجاع ته ضرورت لري.
b.c: Inter phalangeal خلعی په اسانی سره ارجاع کیدای شي او که ایکسری ونه شي له نظره پټی پاتی کیږي.

ب: Complex dislocation

د ورغوي خواته بې ځایه شوي برخه په مفصل کې پاتې کیږي او دارجاع مخه نیسي د Flexor وتر او د Lumbrical وتر تر منځ د Metacarpus سر قرار لري

www.ketabton.com

ګوتی ته تر ۳۰ درجو پورې بسط ورکول کیږي او په ورغوي کې لږ غوندې لوړوالی لیدل کیږي په ځینې واقعاتو کې د Metacarpo phalyngeal مفصل ته د فرط بسط ورکولو او د Interphalyngeal دنیغ ساتلو پواسطه خلع ارجاع کیږي او د Metacarpus سر راخلاصیږي که دامانوره ناکامه شي خلاصی ارجاع ته ضرورت دی دخلف له خوا شق مناسب دی له ارجاع وروسته مفصل ثابت وي او په مجاوره میزابه کې حرکت ورکول کیږي.

۳- Inter phalangeal joint dislocation

دقریبه مفصل خلع عامه ده خو دبعیده خلع نادره ده داخلعی د کش کولو پواسطه په اسانی سره ارجاع کیږي مفصل دیو څو ورځو لپاره د مجاورې ګوتې سره تړل کیږي او زر تر زره حرکات پیل کیږي په جنبي ایکسری کی کیداې شي یوه وړه هډوکنی پارچه ولیدل شي چی د Palmar plate د بې ځایه کیدلو ښودنه کوي دې ته باید پاملرنه ونه شي ناروغ باید خبر کړل شي چې دپړسوب له مینځه تګ او پوره بسط کیداې شي میاشتی واخلي.

۴- Condoyle fractures

د Phalanges دقاعدوي مفاصلو په سطحو کې اویا دبعیده مفاصلو په سطحو کې کیداې شي کسرونه پیداشي چې په عمومي توګه د زاویه لرونکي قوې له کبله پیداکیږي که پارچه نه وي بې ځایه شوی نو کسر ته باید توجه ونشي ګوته باید د مجاوری ګوتی سره وتړل شي او حرکات باید شروع شي د بې ځایه والي د معلومولو لپاره باید یوه هفته وروسته ایکسری واخیستل شي که کسر بې ځایه

www.ketabton.com

شوی وي نو د زاویه داره سوء شکل او د مفصل د حرکت د ختمیدو خطر شته دی په ټرلی یا خلاصه طریقه اویا د Screw پواسطه د تثبیت له لارې باید کسر ارجاع او وساتل شي ګوته یو څو ورځې میزابه کیږي او وروسته له نظارت لاندې حرکات پیل کیږي.

۵- Volar fracture dislocation

کله چې په قریبه Inter phalangeal مفصل کې خلع پیدا شي نو د منځنی Phalanx د قاعدې څخه یوه هډوکنی پارچه بې ځایه کیږي که داپارچه غټه وي نو مفصل Subluxate کیږي جراحی تثبیت ډیر ګران دي او کیدای شي د دې له کبله دایمي شخوالی مینځ ته راشي- کسر مفصل ته د ۹۰ درجی Flexion ورکولو پواسطه ارجاع کیدای شي له دې وروسته مفصل په یوه میزابه کې ساتل کیږي چې مفصل په کې Flexion کولی شي خو Extension نه شي کولای تر څلورو هفتو پورې باید له Extension ډډه وشي او له دې وروسته میزابه لرې کیږي.

دلیګا منتو جروحات: Ligament injuries

۱- Collateral ligaments of the fingers : د اربطو مکمل یا قسمي څیری کیدل عام دي او په عمومي توګه هغه وخت پیدا کیږي کله چې مفصل دیوې قوی پواسطه زاویه جوړه کړي لږ غوندې Sprain تداوي ته ضرورت نه لري په شدیدو جرحو کې باید ګوته دیوې یا دوه هفتو لپاره میزابه شي په ځینو واقعاتو کې هغه هډوکی چې اربطه ورسره نښتی وي بیځایه کیږي که پارچه په واضحه توګه

www.ketabton.com

بیځایه شوی وي نوباید بیرته ونښلول شي ناروغ باید خبر کړل شي چې مفصل به یې ۲-۱۲ میاشتو پورې پرسیدلی او لږ غوندې دردناک وي.

۲- Ulnar collateral ligament of the thumb

Metacarpo palangeal joint: په پخوا زمانو کې هغه ښکاریانو چې واړه ځناور به یې د لوبې لپاره له څټ څخه رانیول په هغوی کې به د غټې ګوتې د Metacarpo phalangeal مفصل ulnar-colatral-lig-tear رامنځته کیدل نن سبا دا جرحی په Skiers کې هغه وخت پیدا کیږي چې غټه ګوته یې بسط ولري او راوغورځیږي په پایله کې ګوته ډیر تبعد کوي او جرحه منځته راځي په همدغه وخت کې- کیداې شي د هډوکي یوه وړه پارچه له ځان سره کش کړي -د ثبات له منځه تګ له کبله د ګوتې پواسطه دنیولو فعالیت تر لوی حده پورې له منځه ځي د Ulnar collateral اربطه د ورغوي په برخه کې هم لږغوندې ارتکاز لري دا اربطی په قسمي څیری کیدنه کې غټه ګوته د Flexion په حالت کې بې ثباته وي خو د Extension په حالت کې ثبات لري ځکه چې دورغوي برخه تر اوسه په تماس کې وي په مکمله څیرې کیدنه کې داربطی د ورغویي برخه او د ګوتې برخه دواړه څیری کیږي او ګوته په هر وضعیت کې بې ثباته وي که

اربطه په مکمل ډول څیری شوی وي نو له ترمیم پرته نه جوړیږي ځکه چې د اربطی بعیده برخه د Adductor polices apponeurosis په قدام کې نښتی وي

www.ketabton.com

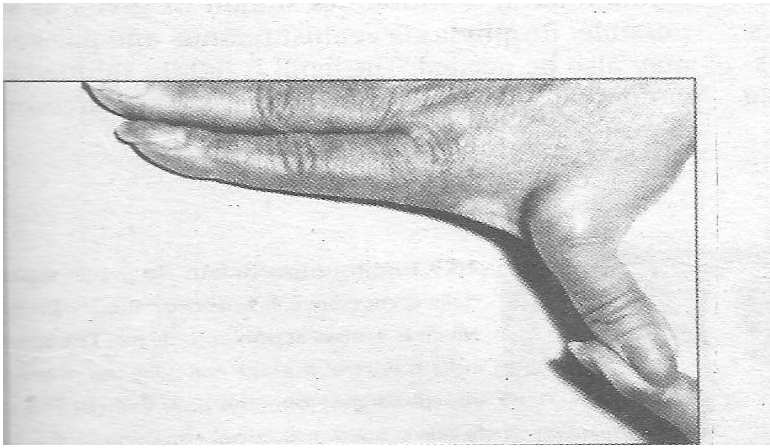

26,8

د بنکاري غټه ګوته

د Meta carpo phalangeal مفصل Ulnar colletral اربطه په مکمل ډول څیری شوی ده عاجل ترمیم ته اړتیا لري

Clinical Assessment

په معاینه کې د غټی ګوتی Metacarp phalangeal مفصل د Ulnar اړخ دپاسه حساسیت او پړسوب موجودوی X-r y- ضروري ده لدې وروسته د مفصل په داخل کې موضعي انستیتیک مواد زرق کیږي غټی ګوتی ته په داسی حال کې چې Meta carpo phalangeal مفصل ۳۰ درجی Flexion ولري تبعد ورکول کیږي که ډیر زیات سستوالي موجود نه وي نو شدیده جرحه ردیږي.

که دلیدلو وړ سستوالي موجود وي نو غټی ګوتی ته مکمل بسط ورکول کیږي او ټسټ بیا اجرا کیږي که سستوالي بیخی زیات وي نو مکمله څیری کیدنه به رامنځ ته شوي او عملیاتي ترمیم ته ضرورت لري.

www.ketabton.com

درملنه:

قسمي څيرې کيدنه ۲-۴ اونيو پورې دميزابه کولو او بې حرکته کولو پواسطه تداوي کيږي چې په تعقيب يې بايد دګوتې حرکات اجراشي مکمله څيرې کيدنه عمليات ته ضرورت لري د شق په وخت کې بايد احتياط وشي چې د Radial عصب سطحي څانګې زخمي نه شي د Adducto apponeurosis په قريبه غاړه کې د Stener افت ليدل کيږي د Apponeurosis لپاسه شق اجراکيږي او د اربطی محفظی دليدلولپاره Apponeurosis کش کيږي او لدي وروسته اربطی ترميم کيږي له عمليات څخه وروسته مفصل د ۴ اونيو لپاره په Spica کې بې حرکته کيږي چې د دوه هفتو لپاره نور هم د Splint پواسطه تعقيبيږي که چيرې څيرې کيدنې ته توجه ونه شي نو دګوتې پواسطه ديوشي دنيولو قوه کمزوري کيږي اخيري چاره يې د Arthrodosis پواسطه علاج دی خو په مقدمو واقعاتو کې مفصلي زيان موجود نه وي ثبات د Adductor polices د وتر د ازاد Graft اويا د Extensor polices braves وتر پواسطه د اربطی دقوي کولو له لارې لاس ته راځي.

دلاس وازجرو حات: Open injuries of the Hand

په ۷۵% پيښو کې د کار له کبله په لاسونو کې جرحی پيدا کيږي که سم تداوي نه شي نو ناروغ او ټولنه په وظيفوي معذوري اخته کيږي.

www.ketabton.com

Clinical Assessment

په خلاصو جرحو کې معقم غوڅيدل، څيرې کيدل، ميده کيدل injection injuries ، سوځيدل او د Pulp زيانونه شامل دي لومړی بايد د جرحې په ميخانيکيت سم پوه شو چې هغه اله چې جرحه يې پيدا کړيده تيره وه او کنه ؟ پاکه وه او که ناولی؟.

دجرحی په وخت کې د ګوتو وضعيت د سطحی او عميق Flexor وترونو په زيان باندې تاثير لري که په زيات فشار سره زرق شوی وي -رخوه انساجو ته زيات زيان رسيږي خو کيدای شي چې زخم روغ ښکاري ددې په اړه بايد معلومات وشي چې ناروغ څه وظيفه لري کومی لوبي کوي او ا يا ښې لاسي دي يا چپ لاسي معاينه بايد په احتياط او ارام سره اجراشي د پوستکي زيان ډير اهميت لري کيداې شي يو وړوکی معقم زخم لاندې په پټه دوتر يا عصب زيان ولري د لاس اوهری ګوتی د وينې دوران بايد ارزيابي شي.

په ټول لاس اويا يوه ګوته کې د Allen تسټ بايد اجراشي ناروغ بايد خپل لاس موټی ونيسي او له دې وروسته ډاکټر بايد په يوځای Ulnar او Radial شريانونه دلاس په تلی (ورغوي) کې دفشار لاندې راولي پدې وخت کې لاس خاسف کيږي لدې وروسته Radial شريان څخه فشار ليری کيږي که لاس سور شو نو Radial شريان روغ دی او اروا سمه ده همدغه تسټ په دې طريقه د Ulnar شريان لپاره هم اجراکيږي د ګوتو شريانونه هم په همدې طريقه کې د ګوتی په قاعده کې نيول کيږي او پريښودل کيږي دنيولو پواسطه ګوته خاسفه شي او که شريان روغ وي نو د بيرته پريښودلو پواسطه ګوته سره کيږي تسټ د نورو ګوتو د شريانونو لپاره هم اجراکيږي دهر عصب په ساحه کې حسيت کتل کيږي په قسمي جرحو کې په دوه

www.ketabton.com

نقاطو کې دحسیت فرق موجود وي په ماشومانو کې د حسیت لپاره Plastic pen ټسټ اجراکیږي که یو پلاستیکي قلم په پوستکي پورې وسولول شي نود خولو دیوې نرۍ پردۍ له کبله ننبلي خو که ونه ننبتو نو خوله موجوده نه ده او عصب مجروح شوی- یوه بله مشاهده داده چې د عصب په جرحه کې که لاس په اوبو کې ننویستل شي نو پوستکی غونج ښکاري- په همدومره احتیاط سره اوتار هم معاینه شي او د Passive tenodesis پواسطه ټسټ شي کله چې دلاس بند په Passive ډول وغځول شي نو ګوتی ارام سره په منظمه توګه Flexion کوي او کله چې دلاس بند Flexion وکړي نو ګوتی غزیږي دغه حرکات په ګوتو باندې د مخالفو Flexor او Extensor داوتارو دمتوازن فشار له کبله پیداکیږي که وتر غوڅ شوی وي نو داحرکات له منځه ځي له دې وروسته د هر وتر لپاره جدا ډول د فعالو حرکاتو ټسټ اجراکیږي د Flexor digitro profound us د ټسټ لپاره دګوتی قریبه مفصل مستقیم نیول کیږي او ناروغ ته هدایت ورکول کیږي چې بعیده مفصل ته تقبض ورکړي د Flexor digitorm superfacialis د ټسټ لپاره معاینه کوونکی ټولی ګوتی په یو ځای مستقمی نیسي بیا یوه ګوته پریږدي اوناروغ ته وایي چې قریبه مفصل ته تقبض ورکړي دګوتو نیغ نیول ټول هغهFlexor اوتار چې له یوې عضلې څخه ی منشا اخیستی وي بې حرکته کوي خودشهادت په ګوته کې دا ټسټ ۱۰۰% دباور ورنه دې ځکه چې ځینې وخت ددې ګوتی ژور Flexor جداوي که کوم وتر لږ غوندې زخمی شوی وي دردناک وي خو فعالیت کولای شي که ټول پوستکی څیری شوی وي او د اوتارو په باره کې شک موجود وي زخم باید مکمل لوڅ شي په ایکسری کي کیداې شي کسر، خارجي اجسام، هوا اویا رنګ ولیدل شي.

www.ketabton.com

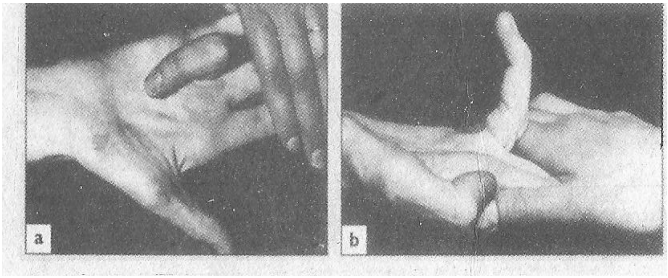

26,9

د Super facialis test: د Superfacialis د اهلیت دمعلومولو لپاره لومړي Profoundus چې د حرکت یوه لویه عضله ده باید تینګه شي.

a: Super facialis نورمال ده او په یوازې توګه قریبه Interphalangeal مفصل ته Flexion ورکوي دګوتی څوکه ځوړنده ده.

b: Superfacialis نکوي یوازې Profoundus دکارولو پواسطه Interphalangeal مفصل Flexion کوي په پایله کې ګوته نه ځوړندیږي.

Primary treatment

۱- Pre operative care : په معموله توګه لومړی باید هوایي لاره خلاصه وساتل شي تنفس نورمال شي او دوینې دوران وکتل شي که دلاس زخم منتن وي نو معقم کرستلایډ پواسطه ومینځل شي څومره ژر چې ممکن وي انتي بیوتیک ورکړ شي د Gas gangrene او Tetanus مخینوی هم ضروري دی لاس میزابه کیږي اود Pyodin داره ګاز پو ا سطه و رتهdressingاجرا کیږي.

۲- Wound exploration : دعمومي یا موضعي بې هوشی لاندې زخم پاکیږي او لوڅیږي په تصادمي جرحو کې چې عضلات زخمی شوی وي نو د Pneumatic تورنکیت تطبیقول ضروري دي د پوستکي څخه مړه انساج باید لیری شي او پاتی پوستکی باید وساتل شي دصحیح لوڅولو لپاره زخم کیدای شي غټوالی ته ضرورت پیدا کړي لیکن شقونه باید دپوستکي ګونځی (Crease) اودګوتو تر

www.ketabton.com

مینځ پردې غوڅې نکړي دغټ زخم دلاړې Debris لیرې کیږي مړه عضلات غوڅیږي او انساج د Crystatoid Isotonic محلول پواسطه وینځل کیږي لدې وروسته دجرحی د وسعت نوره ارزیابي هم هماغه وخت ترسره کیږي.

۳- Tissue repair : کسرونه ارجاع څخه وروسته د K.wire پواسطه ساتل کیږي دمفاصلو محفظی او اوتار دنرمو Sutures پواسطه ترمیمیږي. که لاس یا ګوته Ischemic وي نو مایکروسکوپیک عملیاتو پواسطه ډی شریانونه او وریدونه ترمیمیږي او د وریدي Graft څخه ګټه اخیستل کیږي . داعصابو جرحی هم د نریو داسې موادو چې دوجوددمقاومت قوتو نه نه راپاروي پواسطه د مایکروسکوپیک عملیاتو د لاړې ترمیمیږي که دعصب ترمیم په دې طریقه تر سره نه شي نو باید چې عصبي Graft اجراشي د Extensor وتر ترمیم اسان نه دې او ښه پایله نه لري ترمیم او دعملیاتو څخه وروسته مراقبت یې بې حده احتیاط ته ضرورت لري د Flexor اوتارو ترمیم له دې هم ډیر سخت دې خصوصاً په هغو ځایونو کې چیرته چې بعیده Palmar ګونځی (Crease) او دقریبه Inter phalangeal مفصل ګونځی تر مینځ وتر واقع وي په دې ځاې کې سطحي او ژور اوتار یوځای سیر کوي کلک شیټ جوړوي چې دیته Zone II ساحه وایي مقدم ترمیم او له عملیات څخه وروسته ښه مراقبت ښی نتیجی لري خو په لوړه کچه مهارت او خاص ډول فزیوتراپي ته اړتیا لري که لازمي اسانتیاوی موجودی نه وي نو زخم باید ووینځل شي سست وترل شي او ناروغ اختصاصي مرکز ته ولیږل شي دمقدمو حرکاتو (usually-pasive)لپاره داوتارو ترمیم باید صحیح او قوي وي نو اوتار په اسانی سره کشیږي او په شیټ کې دیو له بل څخه جدا حرکت کولای شي -په مینځ کې باید یو Suture اجراشي او داوتارو سره ګوتی ونه وهل شي او

www.ketabton.com

ددې سره سره یو محیطي Suture اجراشي تر څو ترمیم قوي اوهموار شي او په شیټ کې داوتارو حرکات اسان شي د A2 او Pulley A4 باید ترمیم او ورغول شي د Wrist (مړوند) یا Zone V د Palm یا Zone III یا دسطحي ارتکاز په ساحه یا Zone-1 جرحی ښی پایلی لري خو د Carpal tunnel په ساحه یا Zone IV کې او Flexor sheet دساحې یا Zone-II جرحی خرابې پایلی لري د سطحې اوتارو تخریب لاس کمزوری کوي اودسستو اربطو له کبله Swan neck سوی شکل پیداکیږي نو باید دتل لپاره ترمیم شي ترڅو چې ډیر انساج نه وي تخریب شوي او ګوته د ترمیم وړ وي نو باید دګوتی Amputation اجرا نه شي - حتی که ګوته دجرحی پواسطه Amputate شوي هم وي بیا هم دبیرته ښښتلو لپاره پرې غور وشي .که ګوته د Ring پواسطه غوڅه شي (چه دایوه جلا وا قعه ده) د Skeleton څخه رخوه انساج لیری کیږي-دپوستکي بیرته ښښلول د وړو ساختمانونو بیارغونه او حتی Amputation ته کیداې شي ضرورت ولیدل شي او دزیان په مقدار پورې اړه لري.

www.ketabton.com

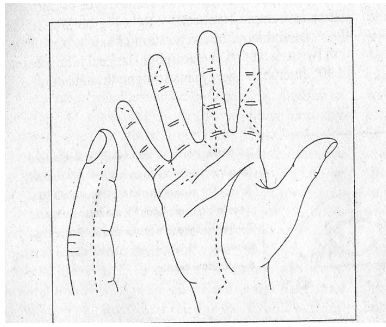

26,10

دلاس شقونه

دلاس په جراحي کې مناسب شقونه ښودل شوي.

شقونه بايد دلاس په ګونځو (Crease) اويا ګوتو ترمنځ په پردو باندې اجرانشي ځکه چې نقيصی حالت او سوء شکل ورکوي.

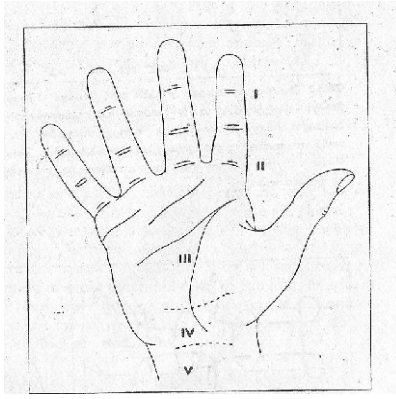

26,11

دجرحی زون

Zone-I د Flexo digitorum superficial دارتکاز په بعيده برخه کې.

Zone-II د Flexor sheet د خلاصيدو او Flexor super facialis دارتکاز د نقطی تر منځ.

Zone-III د Carpal tunnal دنهايت او د Flexo sheet دشروع کيدو تر مينځ دی.

Zone-IV: د Carpal tunnal په منځ کې.

Zone-V: د Carpal tunnal په قريبه برخه کې.

۴- Closure : دخونريزي د مخنيوي لپاره Turniquit ليری کيږي او د دوه قطبي Diathermy څخه کار اخيستل کيږي -دهيماتوم له کبله زخم نه رغيږي او د اوتارو التصاقات منځته راځي کله چې زخم منتن نه وي او پوستکی له فشار پرته

www.ketabton.com

ګنډل کیږي -اویا دپوستکي Graft اجراکیږي د Graft لپاره پوستکی دپورتنی لاس څخه اخیستل کیږي که وتر ښکاره وي یا هډوکی لغړ (لوڅ) وي نو باید د سویق داره Flap پواسطه پټ شي -ځینې وخت ګوته له مینځه ځي اودګوتی لوڅه سا حه د flap پواسطه پټیږي.

دPULPاودګوتي دسر جروحات Pulp and finger tip injuries

که دپوره ضحامت زخم منځ ته راغلی وي او هډوکي نه وي لوڅ شوی او همدارنګه خلاصه ساحه له 1cm څخه زیاته وي نو دپوستکي د Split او Full graft پواسطه رغیدل ډیر زر صورت نیسي.

که هډوکی لوڅ شوی وي او دګوتی اوږدوالی دناروغ لپاره اهمیت لري نو بیا باید د پرمختللي Flap اویا دعصبي وعایي جذیروي Flap څخه کار واخیستل شي که پورته امکانات موجود نه وي نو هډوکی بایدلنډ شي او دپوستکي Flap پري دپاسه وګنډل شي په ځوانانو ماشومانو کې د ګوتو څوکی ډیری ښې رغیږي نو Flap ته ضرورت نه لري یوازی Dressing بایداجرا شي غټه ګوته باید لنډه نه شي.

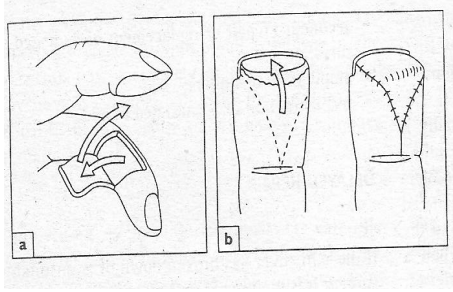

26,14

Pulp او دګوتو دڅوکو جرحی

a: دګوتی جرحه چې هډوکی یې لوڅ دی او ګوتی ګردچاپیره Graft په کې ښودل شوی.

b: دګوتی دڅوکی دمستعرضی جرحی لپاره چې هډوکی یې لوڅ دې د V او Y پرمختللی طریقه.

www.ketabton.com

دنوک دبستر زخمونه Nail bed injuries :

دازخمونه داخیرني Phalanx دکسرونو سره یوځای واقع کیږي که څوک دښکلا په اړه اندیښمن وي نوباید د پښو د پنجی (Toe) څخه Graft واخیستل شي او دمایکروسکوپیک عملیات پواسطه نوک په احتیاط سره ترمیم شي دا عملیه د ښکلا له نظره ښه نتایج لري.

Dressing and splint age

زخم د یو پرده پارافین ګاز پواسطه پټیږي یو معمولي غوندې Plaster slab پواسطه لاس په محفوظه توګه غیر متحرک ساتل کیږي داهغه وضعیت دې په کوم چې Metacarpophalangeal او Interphalangeal اربطی په مکمله توګه کش شوی وي او د Fibrosis له کبله ډیر کم Contractor پیدا کیږي که همدغه حالت عملی نه شي نو له جرحی څخه وروسته غیر رجعي شخوالي پیدا کیږي دا وضعیت په دوه حالاتو کې بدلون مومي.

۱- د Flexor وتر دمقدم Sutur څخه وروسته مړوند په ۲۰ درجو Flexion کې ساتل کیږي تر څو د ترمیم په ساحه کې فشار کم شي خو Interphalangeal مفاصل باید مستقیم وساتل شي.

۲- د Extensor وتر د ترمیم څخه وروسته Metacarpo phalangeal مفاصلو ته ۳۰ درجی Flexion ورکول کیږي او په ترمیمي ساحه باندې فشار کمیږي مړوند ۳۰ درجی Extension لري او Inter phalangeal مفاصل مستقیم وي.

www.ketabton.com

Post operative Management

۱- Immediate after care : ـلاس دتاويدونکي Towel (جان پاک) يا دلوړSling پواسطه پورته ساتل کيږي که Sling وکارول شو نو دځنګلي اواوږي دحرکاتو لپاره بايد په ورځ کي څو واري خلاص شي ځکه چي که ځنګلي بند د زيادً Flexion په حالت کي وي نو وريدي جريان بنديږي او پرسوب لاپسي زياتيږي دضرورت په وخت Antibiotic هم ورکول کيداي شي .

۲

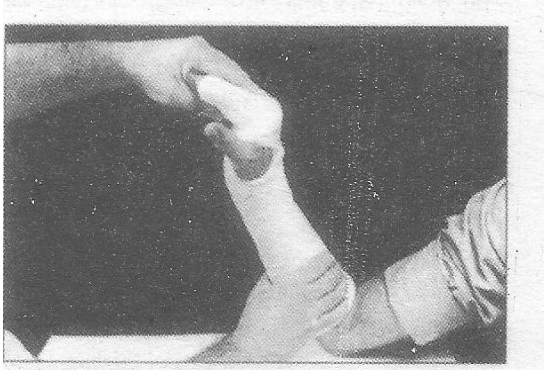

26,15
دعملياتو څخه وروسته ميزابه لاس د تل لپاره په محفوظه طريقه ميزابه کيږي او بې حرکته کيږي.

- Rehabilitation : ديوځو ورځوپه دوران کې بايد دلاس حرکات شروع شي Splintage بايد دمفاصلو تمرين ته اجازه ورکړي او ترميم وساتي د Extensor اوتارو زياتی جرحی تر څلورو هفتو پورې ميزابه کيږي محرک Splintage کارول کيدای شي خصوصاً په هغو جرحو کې چې د Extenso retinaculum او Meta carpophalangeal مفاصلو په سويه واقع وي د Flexor اوتارو دجرحو لپاره له مختلفو لارو کار اخيستل کيږي چې فعال منفعل او ايلاستيک Band په کې شامل دي . مقدم حرکات دوتر جوړيدل او Excursion سريع کوي -دمقدم حرکت ورکولو په واسطه دځيری کيدلو خطر موجود دی نو نژدې نظارت او خاصه توجه

www.ketabton.com

لازمه ده یوځل چې انساج روغ شي نو لاس تدریجاً د سختو کارونو لپاره کارول کیدای شي او وروسته پرې ناروغ خپل عادي کارته دوام ورکولای شي که ضرورت ولیدل شي باید په موقته توګه دناروغ کار دلاس وضعي سره برابر عیار شي که دوه ځل جراحی ته اړتیا ولیدل شوه نو د اوتارو او اعصابو ترمیم دپوستکي تر رغیدلو پورې ځنډول کیږي ترڅو چې اذیما له منځه لاړه شي او لاس خپل عادي حرکات شروع کړي بیا هم جراحي ته اقدام کیږي.

دوباره نصبول Replantation

دجدیدو مایکروسرجیکل تخنیکونو او مناسبو مهارتونو پواسطه دقطع شوی ګوتی او لاس بیرته لګول ممکن شوي - قطع شوې پارت باید د معقم سالین او ګاز پواسطه پټ شي او دپلاستیک په لفافه کې اچول کیږي. او اوبو کي اینبودل کیږي په یخ کې دګوتې داسکیمیا وخت چې لږغوندې عضلات هم ورپورې وي ۳۰ ساعته خو په ګرم محیط کې همدا وخت ۶ ساعته دې داحیاء مجدد او دحیاطی خطری دجرحو له توجه وروسته ناروغ او قطع شوی برخه داسی یو مرکز ته لیږل کیږي چیرته چې مناسب جراحی مهارتونه او اسانتیاوی موجودی وي.

استطبابات:

دبیرته لږولو فیصله دناروغ په عمر - ټولنیز - او مسلکي ضرورت قطع شوی عضوی په حالت (whether-clean-cut mangled – crushed or avulsed) دیخ اوتاود ه chemicals پورې اړه لري لدې نه زیاته داخبره مهمه ده چې ایا بیرته لږ یدونکی عضوه به د Amputation څخه بهتر وظیفوي حالت ولري او که نه غټه

www.ketabton.com

ګوته بايد دامکان په صورت کې بيرته ولګول شي که يوازې نښتې وي او حسيت ونه لري هم ناروغ ته روحي ارام ورکوي او کار تی اخيستل کيدای شي .ډيرې ګوتې که قطع شوی وي بايد بيرته ولړول شي او په ماشومانو کې يوه ګوته هم که قطع شوی وي بايد بيرته ولګول شي.

Relative contra indication: قسمي استطبابات واحده ګوته که قطع شي او بيرته ولګول شي نو ځينې وخت داختلاطاتو کچه لوړه وي شخوالی مينځته راځي Malunion ورکوي ديخنی په مقابل کې عدم تحمل لري او ګوته نشي کارول کيداې نو داډول نسبي مضاد استطباب ګڼل کيدای شي.

په ځينو حالاتو کې ګوته د Flexor digitorum superfacialis دارتکاز په نقطه کې قطع شوی وي او د ښکلا د نظره بده ښکاري نو پدې حالت کې په استثنايي توګه دګوتې لګول استطباب لري، شديد ميده شوی يو په بل کې ننوتلی او بيځايه شوی برحی بيرته نشي لګول کيداې همدارنګه هغه عضوی چې زيات وخت په ischemiaکې پاتی شوی وي ژوندې نه پاتې کيږي نو بايد ونه لګول شي د Replantation دعمليې لپاره د اوږده وخت بې هوشي ته ضرورت دې چې ځينې وخت په ناروغ کې عمومي طبي مشکلات پيدا کوي او يا دنورو جرحو د پيدا کيدو خطر رامينځ ته کيږي.

دسوځيدلو اهتمامات: Management of Burns

:هغه ناروغان چې لاس يې سوي وي بايد په يو خاص يونټ کې تداوي شي دسطحي سوځيدلو لپاره يوازې د مرطوب نه نښتونکی Dressing څخه کار اخيستل کيږي لاس بايد جګ وساتل شي او حرکات شروع شي که په قسمي توګه

www.ketabton.com

دلاس ضخامت وي نو په خپل سر رغيدو ته بايد پريښودل شي په ميکروب ضد کريمونو بايد غوړ شي اومحفوظ وضعيت کې ميزابه شي هغه لاس چې مکمل ضخامت سوی وي نه رغيږي مړه انساج بايد تړې غوخ شي ز خم بايد صاف شي Dressing اجراشي او ۲-۵ ورځې وروسته د پوستکي Graft پري کيښودل شي دلاس مکمل ضخيم محيطي سوځيدل دبعيده برخی دويني جريان ساتلو لپاره مقدمی Escharotomy ته ضرورت لري په ځينې ځايونو کې لکه غټی ګوتی د Web ساحه دپوستکي Flab ته ضرورت لري تر څو د Contracture څخه مخنيوی وشي لاس بايد په محفوظ وضعيت کې ميزابه شي او دوضعيت د ساتلو لپاره د K.wire څخه کټه اخيستل کيږي د برقي سوځيدنې له کبله وسيع زيان او Thrombosis رامنځته کيږي چې څو ورځې وروسته يې ليدلای شو.

ددزقياتودجرحواهتمامات Management of injection injuries

دپيچکاري د زخمونو تداوي تيل، ګريس، محلولات، هايدرولیک مايع او رنګونه که په فشار سره په لاس کې زرق شي نو دفشار او تسمم اويا دواړو له کبله افت منځته راوړي په عمومي توګه غټه ګوته او شهادت ګوته ډيرې اخته کيږي- مواد په کلک پوستکي کې داخليږي هوا او Leud رنګ په ايکسری کې ښکاري په عاجله توګه دخارجي جسم ويستل او دفشار رابنکته کول ډ ير اهميت لري که داعمليه ترسره نه شوه اخر په قسمي يامکمله توګه دګوتې يا لاس غوڅولو ته ضرورت پيدا کيږي.

www.ketabton.com

Secondary operation

دلاس د جرحو په ابتدايي تداوي کې بايد دتل لپاره په دې فکر کې واوسو چې په اينده کې کومې جراحي عملی ته اړتيا شته او که نه ---؟ دا په دري ډوله دي:

۱- دوهمی ترميم لپاره اويا دتخريب شوو ساختمانونو په ځای کول.

۲- دګوتو د Amputation لپاره.

۳- د ډير مجروح لاس دبيا رغولو لپاره.

Delayed Repair

۱- Skin : که د پوستکي پرده تخريب شي اويا دجراحی لپاره مناسب نه وي نو بايد د پوستکي Graft اويا Flap پرې ولګول شي دتل لپاره بايد دپوستکي دګونځو سره کارونه لرل شي که Contracture رامينځ ته شونو بايد د Z-plasty اويا دپوستکی پواسطه تداوي کيږي کله چې دلاس Voller برخې دپوستکي حسيت له مينځه تللی وي نو پوستکی بايد دخپلو اعصابو او اوعيو سره يوځای د Graft په شکل پرې ولګول شي.

Tendons

کيداې شي په ابتدايي توګه د Suture اجراکول د زخم دمنتن کيدلو د جرحې او ترميم تر مينځ دزيات وخت د تيريدلو، دپوستکي دزيات تخريب او د عملياتي لوازمو دعدم موجوديت له کبله مضاداستطباب وي په دې حالاتو کې دوهمي ترميم او وتر Graft ته ضرورت ليدل کيږي، د Profondus وتر هغه جرحې چې Super facialis سالم وي او ناروغ وروسته مراجعه کړي وي نو منقبض وتر په ټوله ګوته کې د Flexion سوئی شکل پيداکوي وتري ګرافت هم خطر لري ځکه چې

www.ketabton.com

ګوته شخيږي - کله چې دناروغ کار او وظيفه او دبعيده مفصل دزيات قوت سره Flexion ته ضرورت لري نو دبعيده Interphalangeal مفصل Fusion اويا Tenodesis انتخابي طريقه ده که چيرې Superficialis او Profoundusدواړه اوتار خراب شوي او کش شوي وي نو وتري Graft ته ضرورت لري که داوتارو حالت ښه وي اوالتصاقات موجود نه وي نو اوتار له Flexor شيټ څخه ښکته کيږي او ددې په ځآی وتري Graft تر سره کيږي بيا رغونه يې د ابتدايي ترميم په شان ده داپورته حالت د Pulley په روغ سيستم کې ښه کار کوي که چيرې Pulley ته تاوان رسيدلي وي د پوستکي Cover کمزوری دی، منفعل حرکات محدود شوی وي او شيټ تخريب شوی وي نو د دوه مرحلوي طريقی څخه کار اخيستل کيږي اوتار قطع کيږي او Pulley دقطع شوي وتر اويا Extensor Retinaculm سره بيارغول کيږي د Profundus وتر دبعيده برخی سره Silastic rod ګنډل کيږي او د ښو منفعلو حرکاتو لپاره د بيا رغونې پلان نيول کيږي د Rod ګردچاپيره يوه هموار ښويدونکی سطحه جوړيږي ۲-۸ اونې وروسته Rod لری کيږي او د Flexor digitourum profundus دبعيده او قريبه برخو سره د دوه ورځو شقونو له لارې وتري Graft ګنډل کيږي بيا رغونه يې د ابتدايي ترميم په شان ده ځينې وخت Tenolysis استطباب لري په Zone-II کې د Flexor وتر د ترميم څخه وروسته وتر صحيح کارنه کوي ځکه چې دوتر او شيټ تر مينځ التصاقات رامنځ ته شوي وي ځينې کار نه کوي ځکه چې دوتر او شيټ تر منځ التصاقات رامنځ ته شوي وي ځينې فعال حرکات موجود وي چې له دې څخه معلوميږي چې وتر نښتې دې خو دمکملی وظيفی لپاره کافي نه وي منفعل حرکات ښه وي اوتار دواړه کړکيو دلارې په احتياط سره د Flexor يو ښه پروګرام موجود وي او که نه وي نو د پخوا

www.ketabton.com

څخه زیات Scar نسج رامنځ ته کیږي اود Tenolysis له کبله معامله نوره هم خرابیږي.

Nerves:

داعصابو هغه جرحی چې ناروغ په کې وروسته مراجعه کړی وي باید په احتیاط سره ارزیابي شي د ترمیم نتیجه په اعصابو کې دوخت په تیریدو سره خرابیږي ځکه چې دحرکي اعصابو End plate ښه نه ښنلي او عضلات اتروفي کوي که دعصب په جرحه څو میاشتی تیری شوي وي نو د ترمیم لپاره Tendon transfer تر ټولو ښه لاره ده دعصب په ترمیم کې باید Scar غوڅ شي او دعصب تنه پرینبودل شي ترڅو په قریبه او بعیده برخو کې صحت مند عصب مینځ ته راشي د ګنډلو په لیکه باندې دفشار کمولو په خاطر عصبي Graft ته اړتیا لیدل کیږي.

Joints

قریبه Interphalangeal مفصل د Flexion contracture لپاره ډیر مساعد دي د متحرکو او غیر متحرکو میزابو سره یوځای باید فعال او منفعل حرکاتو تمرین اجراشي ځینې وخت د شخوالي دختمولو لپاره عملیات ته ضرورت پیدا کیږي خودعملیات له کبله بیا نور شخوالی پیدا کیږي بې ثباته او دردناکه مفاصل ښه دي چه Fusion شي.

Bones

که تدوري Malunion مینځ ته راغلی وي نو درملنې ته اړتیا لري Non union غیر معمول دي خو که پیدا شي نو Graft باید تر سره شي.

www.ketabton.com

قطع کول: Amputation

۱- Indications : یوه ګوته هغه وخت غوڅیږي څه وخت چې دردناکه وي نه رغیږي ناروغ یې کږولی نه شي او ناروغ یې د ګوتی په شان نه احساس کوي.

۲- Technique : دګوتې په څوکه کې زمونږ هدف یو دمحرکی ګوتې چې نورمال حسیت ولري مینځ ته راوړل دي داکار دموضوعي Flaps اویا دعصبي وعایي جزیروي Flaps پواسطه سرته رسولی شي -همدارنګه د هډوکي د لنډولو پواسطه هم تر سره کیدای شي cros-finger flap ډیره ګټه رسوي اودپوستکي ښه پوښ دې خو په Donor ګوته کې Contracture پیداکوي اخری انتخاب دجراح په مهارت او دناروغ په ضرورت پورې اړه لري په غټه ګوته کې هر ملي متر ډیر اهمیت لري او حتی شخه او بې شکله غټه ګوته هم د ډیر اهمیت وړ ده د شهادت او منځنی ګوتې باید دلاس سره دبند په ساحه کې غوڅې نه شي ځکه چې د ښکلا له نظره بدې ښکاري او واړه اجسام به دلاس دخالیګاه څخه غورځیږي، که د دواړو ګوتو قریبه برخې پریښودل شي نو وظیفوي حالت به یې بهتر وي Extensor وتر باید هیڅکله هم د Flexor وتر سره ونه ګنډل شي ځکه چې ددې پواسطه په Flexor digitorum profundus باندې فشار زیاتیږي او نورې ګوتې مکمل Flexion نه شي ترسره کولی که منځنی Phalanx د Flexor digitorum superfacialis په ساحه کې قطع شي نو Profoundus وتر کش کیدل سم وي خود Lumbrical له لارې قریبه Interphalangeal مفصل د Flexion په ځای Extension کوي دایوه تخریش کوونکی ابنارملتي ده اوله دې څخه د Superfacialis stump د Flexor sheath سره د ګنډلو پواسطه مخنیوی کیدای شي د ډیرو قریبه جرحو لپاره ټوله ګوته د Metacarp سره یوځای Amputate

www.ketabton.com

کیږي لاس کمزوری کیږي خو ډیر بد نه ښکاري که منځنی ګوته د Metacarpel له لاري قطع شي نو دشهادت ګوته د Flexion په وخت کې د قینچي په شکل عمل اجراکوي د منځني ګوتې له پاسه له دې څخه دشهادت دګوتې د Metacarp هډوکي د منځنې ګوتې Stump ته دانتقال له لارې مخنیوی کیدای شي.

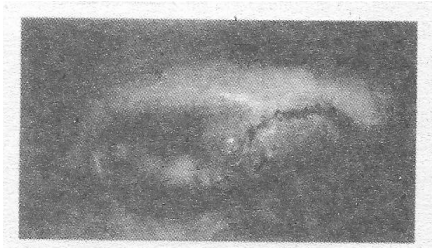

26,16
موخره بیا رغیدنه
د THUMB دځایي نیولو لپاره دوهمه TOE انتقال شوی ده ځکه چې THUMB په حادثه کې له منیځه تللی وه.

Late reconstruction

یو شدید زخمی شوی

لاس باید دلاس دماهر جراح پواسطه تداوي شي په استثنایي واقعاتو کې بایدپه مختلفو طریقو غور وشي که د thumb څخه ټولې ګوتې له منځه تللی وي نو ځینې وخت د Cortical هډوکي څخه نوې ګوته جوړیږي چې د پوستکي د flap پواسطه پوښل کیږي یوه بله متبادله لاري د (Toe) څخه د مائیکرو سرجري پواسطه عصبي وعایي Transfer دې که غټه ګوته له منځه تللی وي نو د Pollicization ، د دوهمی (Toe) انتقال اود Osteoplastic بیارغونې له لارې بیرته جوړیږي.

www.ketabton.com

REFERENCES AND FURTHER READING

Heyman P (1997) Injuries to the ulnar collateral ligament of the thumb metacarpophalangeal joint. *Journal of the American Academy of Orthopaedic Surgeons* 5, 224–229

www.ketabton.com

دنخاع جروحات

دنخاع دجروحاتو پتو فزيا لوژي

ثا بتي او بي ثبا تي جر حي:

دنخاع په جرحو کې دستون فقرات او دعصبي انساجو د زيان غبرګی خطری موجودې دي اګر چې د جرحی دپيل څخه د زيان پراختيا معلومه وي خو بيا هم ډار شته چې حرکت به عصبي افت لاپسې پراخه کړي، همداعلت دې چې ثابتي او بې ثباته جرحی بايد وپيژندل شي او که ثابته جرحه وپيژندل شي بايد د بې ثباته جرحی په توګه تداوي شي، ثابته جرحه هغی جرحی ته وايي په کومه کې چې ستون فقرات د عادې حرکاتو پواسطه بې ځايه نه شي که عصبي اجزاو ته زيان نه وي رسيدلی نو وروسته يې دزيان خطر کم دی يوه بې ثباته جرحه هغی جرحی ته وايي چې دبې ځايه والی شديد خطر په کې موجود وي او عصبي انساج هم په کې زخمی شوي وي دنخاع د استحکام د ارزيابي لپاره بايد درې ساختماني اجزا تر تظر لاندې ونيول شي.

۱- خلفي Osseoligamentous Complex Or Post Colum چې سويقونه، مفصلي سطحی خلفي هډوکنی قوسونه اودنخاع په داخل او پورته برخه کې اربطی ارزيابي شي منځنی Column چې دفقری دجسم خلفي برخه د بين الفقري ډيسک خلفي برخی او خلفي طولاني اربطی په کې شامل دي بايد وکتل شي همدارنګه قدامي Column چې دفقری دجسم قدامي نيمايي برخه ، دبين الفقري ډيسک قدامي برخه او قدامي طولاني اربطه په کې شامل دی هم بايد ارزيابي

www.ketabton.com

شي ټول هغ کسرونه چې دمرکزي Column سره يوځای يوبل Column په کې زخمی شوی وي بې ثباته کسرونه ګڼل کيږي. له نيکه مرغه د نخاع ۱۰% کسرونه بې ثباته او ۵% يې دکسر سره يوځای دنخاع زيان هم لري عصبي بی ثباتي د ډير ټوټه کسر له کبله مينځ ته راځي ځکه چې د هډوکي ټوټی دحرکت په وخت دنخاع کانال ته تيريږي او تخريب رامينځته کوي.

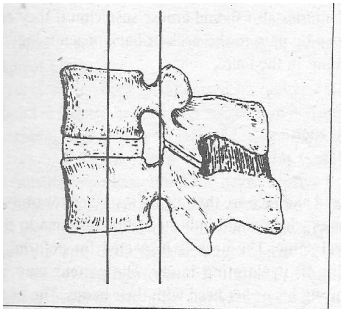

27,1
دنخاع ساختماني برخي:
عمودي خطونهدنخاع ساختما ني تقسيم دډينيس طبقه بندي له مخي ښايدرييرخي عبارت دي له-خلفي کملکس-متوسط-اوقدا غاړه.

Mechanism of injury

دجرحی درې اساسي ميخانيکتونه دي چې په ترتيب سره تري يادونه شوی ده:

۱- Traction injury : د قطني ناحيی په نخاع کې دعضلاتو د کشش له کبله په مقابل کې مقاومت موجود وي مستعرض بارزی Avolsion کوي دغاړی په نخاع کې کيداې شي د اومی فقری Spinousprocess په Avolsion اخته شي.

۲- Direct injury : د ټوپک دګولی او چاقوانو په واسطه دنخاع نافذه جرحی د مستقيمو جرحو عام مثال دی.

۳- Indirect injury : دا دنخاع دزيان تر ټولو معمول سبب دې داجرحی هغه وخت مينځته راځي کله چې يو څوک ديوې ارتفاع څخه راولويږي او نخاعي Column يې په عمودې محور غونج شي اويا هغه وخت پيداکيږي چې څټ يا تنی په ازادانه

www.ketabton.com

ډول ګډ وډ حرکت ورکړل شي په نخاع باندې مختلفی نوعی قوتونه عمل کوي چې دمحوري فشار Flexion جنبي فشار Flexion rotation ، Flexion distruction او Extension په دې قواوو کې ګډون لري، او ددې کبله غیر مستقمیی جرحی مینځته راځي همدارنګه په کمزوري Osteoprotic هډوکي کې دهډوکي دبې کفایتي له کبله مینځته راځي او پتالوژیک افات هم کسر مینځته راوړای شي.

Healing

دنخاع په جروحاتو کې کیداې شي دهډوکي سره یوځای رخوه انساجو ته هم زیان ورسیږي، عدم التیام نادر خو Malunion عام دې دهډوکي جرحی عموماً رغیږي خو هډوکی په غیر نورمال وضعیت کې روغ شي نو روغ شوی رخوه انساج د پر مخ تلونکي سوء شکل څخه ساتنه نه شي کولای ، داخبره دفقری دجسم په قدامي فانوی کسرونو کې چې د Flexion له کبله مینځ ته راغلی وي د ۴۰% څخه زیات واقع کیږي همدارنګه د Flexion له کبله شدید سوء شکل یا Kyphosis هم رامینځ ته کیدای شي همدارنګه هغه جرحی چې درخوه انساجو زیات تخریب په کې مینځته راغلی وي د بیلګی په توګه د Flexion distraction هغه جرحه چې Facet joint د دوه اړخیزی خلعی او دخلفي اربطی او Disc دتخریب سره یوځای وي د رغیدلو څخه وروسته دتل لپاره بې ثباته وي.

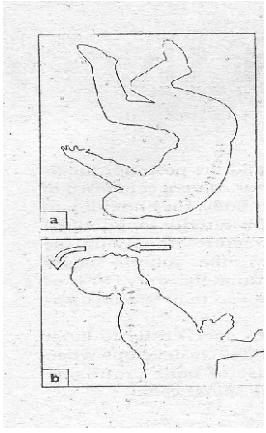

www.ketabton.com

27,2

دجرحي ميخا نكيت:نخاع عموما په دوه طريقو ماوفه کيږي –a،په سر يادغا ړي په شا وليد لb،په تندي لګيدل او غاړه په فشار سره شا ته تلل.

Principles of diagnosis and management

تشخيص او تداوي بايد څنګ په څنګ تر سره شي دناروغ غلطه معاينه او غلط حرکات د درملنې پايله له بد څخه بدتر حالت ته بدلوي.

Early Management :

دنخاع دجرحی څخه مخکی بايد دهوايي لارې د خلاصولو Cervical spin control سره يوځای د دوران دکتلو اود خونريزي د کنترول احياء مجدد ترسره شي صحيح اکسيجن ورکول، تهويه او د دوران روغوالی د شتوکی نخاغ دوهمی جرحی راکموي، اساسي اصول دادي چی که دتروما له کبله په ناروغ کې د شوکي نخاع د جرحی لږ امکان هم وليدل شو نو بايد چې نخاع بی حرکته شي او نوری ژوندی تهديدونکی جرحی له پيژندګلوی څخه وروسته تداوي شي، که د کلينيک او راديولوژي پواسطه دنخاع جرحی رد شي نو بايد نخاع بې حرکته نه شي.

Methods of temporary immobilization

a: Cervical spine : چې لاس او غاړه بايد په طبعي وضعيت کې بې حرکته شي په Quadrecips کې دبې حرکته کولو په منظور د شاتخته، دشګی بوجی، د تندی پټی او نيمه سخت کالر تطبيقيږي دماشومانو Occipital ناحيه نسبتا بارزه وي نو احتياط بايد وشي چې د بی حرکته والی په وخت کې يې څټ د Flexion په حالت کې پاتی نه شي کيداې شي د اوږو لاندې ديوپاسته شي ايښودلو ته ضرورت پيداشي.

www.ketabton.com

b: Thoraco lumber spine : ناروغ ته بايدد صدري قطني ناحيه د تدور او Flexion څخه پرته حرکت ورکړل شي Scoop stretcher او نخاعي عخته کارول ګټور دی خو هغه ناروغن چې فلج شوي وي په هغوی کې د بستر د زخم چانس ډير وي نو بايد چې دسختو برخو لاندې يې پاسته شيان کيښودل شي او ناروغ چې څومره ژر ممکنه وي په خاصه بسرته کې واچول شي دناروغ دمعاينې Scoop stretcher او نخاعي تختی ته دانتقال په وخت کې بايد د Log rolling د تخنيک څخه ګټه واخيتسل شي.

تشخيص:

په تشخيص کې لاندينې نقاط اهميت لري.

۱- تاريخچه :

دنخاع دکسر په اړوند د شک زيات index ته اړتيا ده کيدای شي اعراض او علايم ډير کم وي نو تاريخچه پريکنده رول لري هر هغه ناروغ چې د Clavicula دپاسه اويا په سر باندې دپخی جرحی تاريخچه ولري اويا يې هوش له لاسه ورکړي وي نو تر تشخيص پورې مونږ ته په کار ده چې دغاړی دنخاع جرحه په فکر کې ولرو هر هغه ناروغ چې له ارتفاع څخه رالويدلي وي اويا يې سريع ټکر کړی وي مونږ بايد Thoracolumber جرحی په نظر کې ولرو خو هغه معمولي جرحی چې په ملا ياغاړه کې درد او په اطرافو کې عصبي اعراض رامينځ ته کړي د ډاکتر شک زياتوي.

۲- Examination : دنخاع دجروحاتو معاينات په ترتيب سره په لاندې ډول اجراکيږي.

www.ketabton.com

الف: Neck : سر او مخ باید د شینوالي او Grazes لپاره وکتل شي او که دواړه موجود وي نو دغاړی دنخاع د غیر مستقیمی تروما ښودونکی دی غاړه او څټ د سوء شکل شینوالي او نافذه جرحی لپاره کتل کیږي. ناروغ کیدای شي خپل سر دلاس پواسطه نیولی وي دغاړی هډوکی اورخوه انساج د حساسیت لپاره جس کیږي که حساسیت او بین النخاعي اربطو تر مینځ فاصله موجوده وي نو دخلفي Column په افت دلالت کوي دمعاینې په وخت کې دغاړی نخاع ته حرکت نه ورکول کیږي ځکه چې که جرحه بې ثباته وي نو مات شوی هډوکی نخاع زخمی کوي ددې دمعاینې اصول وګوری (جس کړی خو حرکت مه ورکوي همدا

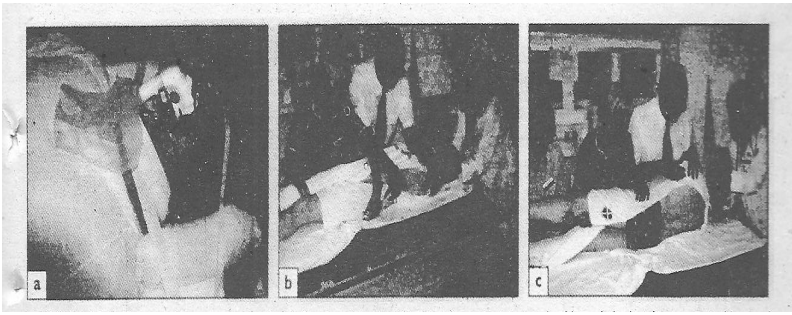

27,3

دي. د Spine دجروحاتو مقدمه تداوي

a: Quadrupie بې حرکته کیدنه : ناروغ دشا په تخته پروت ویو سر د شګی د بورو پواسطه تقویه کیږي او د Tap پواسطه چې له تندې څخه تیریږي نیول کیږي او نیمه سخت Collar تطبیقیږي.

bc : دشا د لوڅولو او معاینه کولو لپاره د Log rolling تخنیک ښودل شویدی

www.ketabton.com



27,4
د spine دجروحاتو مشکوکی ننبې.
لومړنې تظاهر هر مشکل پیداکوي دمخ د شدید Brusing سره .
a: تل دغاړې دفرط بسط جرحه مشکوکه وی.
b: د شا ډپورتنې برخی Brusing د قطنې فقراتو د کسر شک راولاړوي.

B

Back : د صدري قطني نخاع د سوشکل شینوالی، Hematoma اونافذه ناروغ Logrolled کیږي نخاع د سوء شکل شینوالي، Hematoma او نافذه جرحی لپاره تفتیش کیږي او هډوکي یا رخوه انساج د بین النخاعي مصافو د کتلو لپاره جس کیږي د Hematoma او فاصلی موجودیت د بې ثباتی ننبی دي.

c : Shock : دنخاعو جرحی په ناروغانو کې درې ډوله شیان لیدل کیږي Hypovlumic شاک د Tachycardia د محیطي جریان کموالی او په وروستني مرحله کې د Hipotension پواسطه پیژندل کیږي ،د Neurogenic شاک له کبله په Spinal cord کې Sympathetic path way له مینځه ځي محیطي اوعیی د Dilatation له کبله hypotension رامینځته کوي زړه د Sympathetic تعصیب څخه محرومیږي خو Rate یې نه زیاتیږي،دفلج Bradycardia او hypotension یوځای والی په Neruogenic shock دلالت کوي ناروغ ته دزیاتو مایعاتو ورکول د سږو پرسوب رامینځته کوي چې کیداې شي Atropin او Vasopressor دواګانو ته اړتیا پیداکړي ،Spinal shock هغه وخت مینځته راځي کله چې Spinal cord دجرحی څخه وروسته په موقتي توګه ناکامه شي حتی دنخاعی حبل برخی ساختماني زیان نه لري خو وظیفه سرته نه شي رسولای د جرحی د سوء شکل څخه

www.ketabton.com

ښکته عضلات فلج Reflexes ختم او حسیت له مینځته تللی وی داکار تر ۴۸ ساعتونو پورې دوام کوي او په دې وخت کې د مکمل یا قسمي عصبي افت په اړه څرګندونی نه شي کیدې کله چې ابتدایي عکس بیرته پیداشوی نو Spinal shock له مینځه تللی دی او پاتی شونی حرکی او حسي فعالیتونه هم اعاده کیږي.

d : Neurological examination : په هره واقعه کې باید عصبي معاینه ترسره شي او په اولو څو ورځو کې خو باید د ورځې څو واری تر سره شي، دنخاع دطولاني Column دندې باید ارزیابي شي په دې کې د Spinal thalamic tract, corticospinal tract او دخلفي Column ارزیابي ګډون لري یا د Sacral ضیاع لپاره باید د Toe دفعال Flexion ، Anal tone او Spinal حسیت د معلومولو ټستونه تر سره شي د Perianal حسیت موجودیت په قسمي افت دلالت کوي د بې هوشه ناروغ معاینه ستونزمنه ده او تر څو چې صحیح نه وي تشیخص شوی باید دنخاع جرحه فرض شي دنخاع دافت کونجي په بې هوشه ناروغ کې د ارتفاع څخه د راغورځیدلو تاریخچه ، دسریع ټکر تاریخچه، دسر دجرحی موجودیت، حجاب حاجزي تنفس دمقعد فلج شوي معصره Hypotension او Brady cardia د Clavicula دپاسه د درد په مقابل کې عکس العمل .

a : د x-ray معاینه د ټکر په ټولو هغو ناروغانو کې چې دځټ اویا دشاشخوالی او درد څخه ګیله کوي د سر او مخ شدیدی جرحی ولري د پښتیو کسرونه لري د سیټ دپټی پواسطه شینوالی رامینځ ته شوی وي اودحوصلی او ګیډې شدیدې جرحی ولري ګټوره معاینه ده.

www.ketabton.com

b: د ټکر په بې هوشه ناروغانو کې دنخاع x-ray بايد دهرى ورځې معمول وګڼل شي.

c: هغه ناروغان چې د فقراتو پتالوژيک افت ولري په هغو کې د شا دلړى معمولي جرحى له کبله هم کسرونه مينځ ته راځي دا ناروغان که دردونه لري بيا هم بايد X-ray شي.

Table27,2 Root values for tendon reflexes

Nerve Root	Test
C5	Elbow flexion
C6	Wrist extension
C7	Rest flexion ,finger extension
C8	Finger flexion
T1	Finger abduction
L 1,2	Hip abduction
L 3,4	Knee extension
L5,S1	Knee flexion
L5	Great toe extention
S1	Great toe flexion

Root value	Tendon reflex
C5	Biceps
C6	Brachioradialis
C7	Triceps
L3,4	Quadriceps
L5,S1	Achilles tendon

27,5

Spine دجروحات عصبي معاينه

هغه Dermatoms چې دنخاعي عصبي

www.ketabton.com

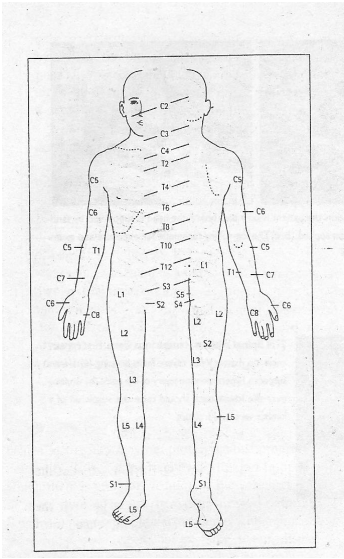

جذورو پواسطه تعصيب شوی دی.

D: درد ډير لم موضوعي وي نو X-ray بايد په ډيرو منظرو واخيستل شي.

e: د x-ray معاينه بايد بې دناروغ دحرکت او مانورو څخه اجراشي او د Flexion او Extension دمناظرو څخه ځان وساتل شي.

f: دښکتنې غاړې او پورتنی صدري برخو په څير مشکلی برخی چې داوږی او پښتيو د عکسونو له نظره پتې پاتی کيږي Plain عسک او CT سکن ته اړتيا لري Odontoid کسرونه ځينی وخت CT سکن په پرتله په محوري Tomogram کې ښه ښکاري.

g: دقدامي خلفي او جنبي مناظرو سره يوځای دغاړی د پورتنيو دوه فقراتو دليدلو لپاره د خلاصی خولی منظری او صدري قطني ناحيی دليدلو لپاره مايلی منظری ته ضرورت لري.

h: دفقری ساختماني افت او کانال ته دهډوکينو پارچو دبی ځايه والي دليدلو لپاره CT تر ټولو ښه معاينه ده.

i: عصبي ساختمانونو، Flavum اربطه او بين الفقري ډسک دليدلو لپاره MRI انتخابي طريقه ده.

j : مغلق کسرونه د درې اړخيزو بيا رغوونکو CT عکسونو پواسطه ښه ليدل کيږي د Odontoid بارزو د کسرونو لپاره Spinal CT تر ټولو غوره معاينه ده داخبره بايد له ياده ونه باسو چې کيدای شي نخاع څو ځايه په افت اخته شوی وي.

www.ketabton.com

k : دغلطی Quality عکسونه باید هیڅ قبول نه شي.

L: په ستونزمنو پیښو کې باید د Radilogest سره مشوره وشي.

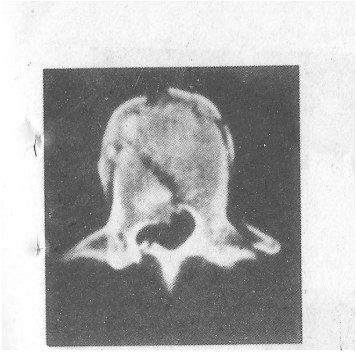

27,6

د Spine د جروحاتو تشخیص د X-ray پواسطه.

X-ray plain کسر بنې خو د Displacement او Fragmentation په اړوند که معلومات ورکوي دغه CT سکن په Spinal cord کې دیو لوی پارچی نبودنه کوي کوم چې په خطرناک شکل Spinal تجاوز کوي.

Principles Of Definitive Treatment :

د درملنې موخې په لاندې ډول دي:

۱ - دعصبی وظیفی محفوظ ساتل.

۲ - درجعي عصبي فشار څخه دناروغ محفوظ ساتل.

۳- دنخاع د استقامت ساتل.

۴- نخاع ته ثبات وربښل.

۵- ناروغ بیرته رغول او خپل ورځنی کار ته راګرځول.

دعاجل جراحي ثبات لپاره د اقدام استطبابات په لاندې ډول دي :

۱ - د پر مخ تلونکي عصبي زیان سره یوځای د بې ثباته کسر موجودیت.

۲ - په Multiple جرحی لرونکی ناروغ کې دبې ثباته کسر موجودیت.

www.ketabton.com

که دنخاع جرحه با ثباته وي نو نخاع په داسی یو حالت کې تداوي کیږي چې نور Strain په کې پیدا نه شي یو صحیح Colar اوقطنی Brace عموماً کفایت کوي خو د درد او عضلی تشنج تر ختمیدو پورې ناروغ په بستر کې ارام ته ضرورت لري.

دنخاع په کانال کې د بی ځایه شوو پارچو د لیدلو لپاره باید CT په نظر کې ونیول شي که یوه غټه پارچه هم موجوده وي خو عصبي افت یې نه وي ورکړې جراحی ته ضرورت نه شته خو که جراحی عملیه تر سره شي نو بیا رغونه ډیره اسانیږي له دې څخه علاوه دا ناروغان په مخفي توګه عصبي بې ثباتي لري او کیداې شي عصبي افت پر مختګ وکړي نو که داحالت موجود وي نو دفشار کمول او د Fusion لپاره جراحی عملیه اسطباب لري دعصبي افت څخه پرته د شدید کسر په موجودیت کې جراحی عملیه تر نانتدریو پورې ده دجراحی پواسطه دسوء شکل اصلاح هم تر نانتدریو لاندې ده داواضحه نده چې لږ غوندې سوء شکل اعراض منځ ته راوړي او که نه د ۲۰ درجو څخه زیات Kyphosis د اوږدی مودی لپاره د شا درد پیداکوي که کوږوالی د ۳۰ درجو نه زات وي نو خلفي اربطی نسبتا کمزوري وي او سوء شکل پر مختګ کوي پدې حالت کې باید په ثبات غور وشي که دنخاع جرحه بې ثباته وي نو دانساجو تر رغیدو پورې باید محفوظه وساتل شي تر څو ثبات پیداکړي دغاړې په نخاع کې داکار د ترکشن پواسطه څومره ژر چې ممکن وي سرته رسیدای شي په ترکشن کې د Tong یا halo اله په سر کې ننبلول کیږي که Halo دجسم د Cast سره ننبتی وي نو دا دواړه د اوږدې مودې د بې حرکته والې په خاطر د خارجي تثبیت په توګه وظیفه تر سره

www.ketabton.com

کوي متبادله لاره داخلي تثبيت دي د وضعيت د تطابق ترکشن اويا عمليات پواسطه بايد خلعی اويا نيمه خلعی ارجاع شي.

Patient with a neurogogical injury

کله چې Spinal shock له مينځه لاړ نو ناروغ په کامل ډول دعصبي افاتو لپاره ارزيابي شي که دنخاع جرحه باثباته وي نو ناروغ بايد په محافظوي توګه تداوي او ورغول شي دمعمولو بې ثباته جرحو لپاره بايد محافظوي درملنه وکارول شي داکار په هغه اختصاصي مرکز کې چيرته چې د نرسنګ مکمل ضرورت لکه دپوستکي صفايي، دمثانې ساتنه، فزيوتراپي او خاصه درملنه موجود وي نبه اجراکيدای شي يو څو هفتی وروسته جرحه په خپل سر ثبات پيداکوي اودبيا رغيدنی لپاره ناروغ له بستر څخه پاڅيداې شي داعمليه د صدر په هغو جرحو کې چې د پښتيو او Sternum جرحی او سوی شکل ورسره نه وي موجود ډيره کاميابي تر لاسه کوي په نورو ډيرو حالاتو کې مقدم جراحي ثبات ته ترجيح ورکول کيږي عمليات نرسنګ اسانوي سوی شکل کموي، درد ختموي او بيا رغونه سريع کوي د جراحی په واسطه د عصبي افت رغيدنه باوري نه ده. خو که افت نامکمل او دپرمختګ په حال کې وي نو عملياتي ارجاع Decompression او تثبيت استطباب لري که د جرحی په اولو اتو ساعتونو کې Methyl پريدنيزولون ورکړل شي نو نبې پايلې لري دامو بايد په ياد وي چې په مقدم ډول د لوړ مقدار کورتيکوستروئيد ورکول دهډوکي دنيکروسز خطر زياتوي خصوصاً که ناروغ د پخوانيو کورتيکوستروئيد او الکولو تاريخچه ولري ناروغ بايد له دې خبر شي.

www.ketabton.com

Treatment methods

Cervical Spine: دغاړې دنخاع دجرحو درملنه په لاندې لارو تر سره کيږي.

a: Collars: دنرموکالرو کارول د غاړې دنخاع په جرحو کې ډيره لږه بيولوژيک او ميخانيکي مرسته کوي نو همداسبب دي چې دمعمولي Sprain په واقعاتو کې د اولو څو ورځو لپاره کارول کيږي په حادو حالاتو کې د حرکت دمحدودلو لپاره لږ غوندې سخت کالر په بريالیتوب کارول کيداې شي او د ډيرو بې ثباته جرحو لپاره ښه نه دی د Four poster brace ډير باثباته دی په Mandible ، Occiptal ، Sternum او پورتنې صدري نخاع باندې ډير ښه فشار واردوي خو دناروغ د ناراحتي لامل ګرځي.

B: Tongs: د Skull دهری خوا په بهرنی اړخ کې pin تطبيق کيږي چې د Tong له پاسه وجود لري له دې وروسته د خلعی يا کسر د ارجاع لپاره ترکشن تطبيق کيږي او ارجاع په خپل ځای ساتل کيږي.

c: Halo ring: د Skull په خارجي برخه کې څلور Pin تطبيق کيږي چې دپاسه پردی Ring لګيدلی وي د Titanium pin او Graphite ring تطبيقول د MRI د اجراکولو وظيفه اسانوي Halo ring د خلعی او کسر دارجاع لپاره د ابتدايي Traction لپاره کارول کيدای شي او دپلاستر Vest سره ننبلول کيدای شي د pins مناسب وضعيت او Torque فشار ساتل لازم دي.

d: Fixation: دعمليات مختلفی لارې موجود دي چې دجرحی په سويه او انداز پورې اړه لري، Odontoid کسرونه د lag screw پواسطه تثبيت کيدای شي دBurst کسرونو فشاردقدامي شق پواسطه راکمولی شو او دخلفي شق پواسطه خلعی ارجاع کيږي نخاع د فقراتو د جسم تر مينځ د Plate د تطبيق له لارې ثابته

www.ketabton.com

کولی شو همدارنګه په خلف کې د نخاعي بارزو تثبیتول د وایر په واسطه هم نخاع ثابتیږي داکار دوحشي کتلاتو تر مینځ د Plate دتطبیق پواسطه هم کیدای شي.

۲- Thoracolumbar spine : د صدري قطني نخاع په جرحو کې د تداوي لاندې درې لارې کارول کیږي:

a: Beds : دنخاع په جرحو کې خاصی بستری کارول کیږي دا بستری د بستر دزخم څخه مخنیوی کوي او ځینی بستری خو یې په خاصو وضعیتونو کې ارجاع هم مینځته راوړي.

b: Brace : صدري قطني Brace په درې نقاطو کې تثبیت کیږي او د Flexion څخه مخنیوی کوي د Brace استعمال په بعضو Burst کسرو کې seat belt جروحاتو او Compression کسرو کې مناسب وي.

c: Decompresion and stabilization

دجراحي هدف دکسر ارجاع ، د ارجاع ساتنه او عصبي برخو دفشار راکمول دي جراحي شق کیداې شي دخلف یا قدام له خوا اجراشي قدامی شق دهغو Burst کسرونو لپاره چې کانال ته نتوتی وي اویا دهغو فشاری کسرونو د مرستی لپاره چې ډیر هډوکی په کې ضایع شوی وي او دخلف له خوا تثبیت شوی وي اجراکیږي په قدامي شق کې نخاع د صدر Diaphragm او یا د پریتوان له لارې لوڅیږي او کسري ساحی ته ځان رسول کیږي دفقری دجسم دلری کولو پواسطه دنخاع دکانال فشار کمیږي له دې وروسته دهډوکي پیوند Clavicula fibrul rib لګول کیږي او دهغه وروسته intravertebral د پلیټ په واسطه تثبیت کیږي. خلفي شق flexion Compression د سیټ د پټی او په کسری خلعو کې ډیر مناسب دی

www.ketabton.com

ځینی Burst کسرونه هم په غیر مستقیمه توګه دخلفي شق له لارې ارجاع کیدای شي د جرحی څخه پاس او ښکته دفقراتو جسم تر مینځ کوندې او راډونه د تثبیت لپاره کارول کیږي دخاصو نخاعي الاتو مینځ ته راتګ Pedical screw لري د Spinal column سره یوځای کیږي د تثبیت عملیه ډیره رالنډه کړیده او یواځی په یوه یا دوه برخو کې تثبیت اجراکیږي دااا لات د سوء شکل د اصلاح مخه نه نیسي چه د Distraction او extension په واسطه اصلاح اجرا کیدای شي Bone graft ته دبیولوژیکي یو ځاې والی د پاره ضرورت دی.

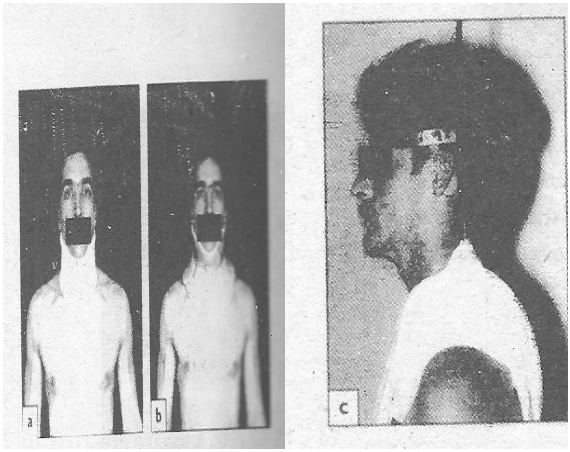

27,7
د Spine دجروحاتو تداوي
a: دغاړې معیاري کالر
b: ډیر کلک کالر
c: Halo body cast

www.ketabton.com

Cervical Spine injuries :

ناروغ د ارتفاع څخه د غورځيدو اويا د ټکر د حادثې تاريخچه چې اومیږي په کې په سخت حرکت مجبور شوي وي و ايي هغه بې هوشه ناروغان چې د سر جرحه ولري هغوی کې بايددغاړې دنخاع جرحې ته شکمن اووسو دغاړې غير نورمال وضعيت دجرحې نښودنه کوي اود محتاطانه جس پواسطه حساسيت معلوميږي د x-ray تر اجراپورې څټ ته حرکت ورنه کړل شي په پښو کې Parasthesia او درد ډير اهميت لري او ناروغ بايد د Spinal cord او عصبي جذورو د جرحو لپاره وکتل شي.

Imaging

بايد د ښې کوالیټۍ X-ray plain واخيستل شي او په لاندې طريقې بايد وکتل شي.

۱- په قدامي خلفي منظره کې جنبي برخې بايد په تماس کې وي او نخاعي بارزې او دتراخيا سيورې بايد په مينځ کې وي د c1 او c2 دکتلو لپاره بايد په خلاصه توګه X-ray واخيستل شي.

۲- په جنبي منظره کې بايددغاړې اووه واړه فقرات او د T1 پورتنې نيمايي برخه راشي او که نه وي نو دغاړې او صدري فقراتو د اتصال يوه شديده جرحه کيداې شي له نظره پټه پاتې شي که په يوه جنبي منظره کې ونه ليدل شي نو بايد د ناروغ اوږې ښکته خواته کش شي او په جنبي منظره بله X-ray واخيستل شي، که داناکامه شوه نو بايد د Swimmers په منظره x-ray واخيستل شي او که په دې هم ونه شوه نو CT سکن ته ضرورت دی.

www.ketabton.com

۳- په X-ray کې باید همواره انحناء وکتل شي چې د فقراتو په قدام کې د څلورو متوازي کتلو څخه مینځ ته راځي چې په ترتیب سره دالیکی د شاد خلفي اړخ دوحشي کتلاتو اونخاعي بارزو د قاعدی پواسطه مینځته ته راځي په دې کې هره بې نظمي په کسر یا بې ځایه والي دلالت کوي دفقری د جسم قدام ته بې ځایه کیدل ۲۵% په یوه اړخیزه خلع او ۵۰% په دوه اړخیزه خلع دلالت کوي.

۴- د Odontoid بارزي او د Atlas دقدامي قوس دشا تر مینځ فاصله باید په غټانو کې د ۳ملي مترو او په ماشومانو کې د 4.5mm څخه زیاته نه وي.

۵- د هری فقری جسم باید دبلی فقری سره پرتله شي او د ارتفاع د ضیاع ټوټه کیدلو خلفي بې ثباتي ځایه والی په اړه باید بشپړ تفتیش وشي.

۶- د رخوه انساجو سیوري باید وکتل شي کیداې شي د Pharanx شاته Hematoma موجود وي د تراخیا د سویې څخه لږ پورته دفقراتو په قدام کې د رخوه انساجو سیوري باید 5mm څخه کم وي او د تراخیا څخه ښکته باید ضخامت دیوې فقرې د جسم داندازې څخه کم وي داربطو په څیروالي کې کیداې شي د بارزو تر منځ واټن زیات شوی وي.

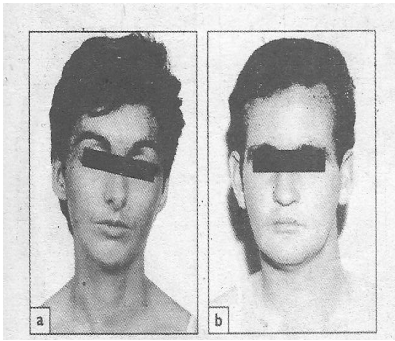

27,8

دغاړې دنخاعی جرحو کلینیکي ننبې:

دغاړې د Sprains وروسته دغاړې کوږوالی معمولاً پیداکیږي یوه ښځه ښودلی شوی ده چې

a: په Whiplash جرحه اخته شوی یو سړی ښودل شوی چې

b: ورته دپورته کیدنو نیمګړتیا لري څو اونۍ مخکی د غورځیدو تاریخچه وایي او odontoid process کسر لري.

www.ketabton.com

27,9

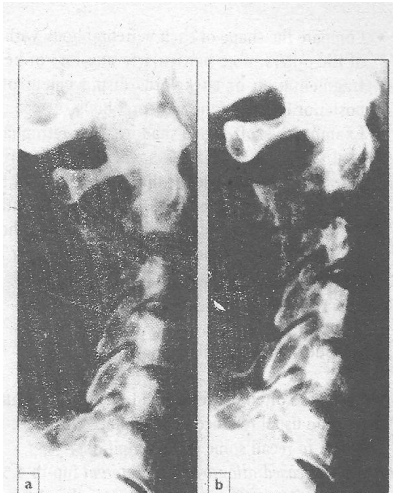

دغاړې د نخاع دجرحو تشخيص د X-ray پواسطه.

a:ديوې ترافيکي حادثې څخه وروسته ددې ناروغ د څټ درد کولو دري ځلي يې ډاکتر سره مشوره وکړه او هر ځل ورته وويل شوه چې ايکسری د نارمل دی خو تاسو فقرات وشماري پدې عکس کې يوازی شپږ فقری دی د C7-T1 اتصال ته ليدل کيږي نو د اوږې ښکته راښکودي Swimer منظری يا CT سکن ته ضرورت دی.

b: کله چې د Swimer په منظره ايکسری واخيستل شوه نو د C6 او C7 خلع دعکس په بيخ کې ښکاره شوه.

په ماشومانو کې دتشخيص طريقی:

ماشومان په ډير تکليف کې وي او معاينه يې ډيره ستونزمنه ده نو د تشيخص لپاره په x-ray باندې ډير اتکاء کيږي نو بايد څو عامی خبری په نظر کې ولرو کيداې شي Atlantodental واټن نورمال ښکاره شي ځکه چې تعظم صحيح صورت نه وي نيولی اواربطی په ماشومتبوب کې سستی وي کيداې شي د C2 او C3 واضح Subluxation وليدل شي د بلعوم شاته مصافه د ژړا په وخت کې دجبری Expiration پواسطه زياتيږي Growth plate او Synchondrosis دکسر سره غلطيږي په نورمال Syndchondrosis کې د شپږو کانو په عمر کې يوځای رامينځ ته کيږي خو دا ديو غير بې ځايه شوي کسر سره مغالطه کيدای شي نخاعي بارزی هم کسرونو ته ورته وي او په غټو ماشومانو کې د Growth plate څوکه د Odantid دکسر سره مغالطه کيږي.

www.ketabton.com

SCIWORD یو مخفف دي چې د واضحی رادیوګرافیک ابنارملتي څخه پرته د نخاع شوکي دجرحو لپاره کارول کیږي په ماشومانو کې نورماله رادیوګرافي دشوکي نخاع دجرحی امکان نه شي ردولی.

Upper Cervical Spine

۱- Occipito atlantal dislocation : دایو وژونکی حالت دی په ځینی واقعاتو کې ناروغ دعصبي افت څخه پرته د Subluxation په حالت کې ژوندې پاتی کیدای شي تشخیص دغاړی د جنبي رادیوګرافي پواسطه کیږي په راډیوګرافي کې باید د Odontoid څوکه د Foramen magnium دقدامي غاړی څخه په عمودې استقامت د ۵ ملي مترو څخه او په افقي استقامت د ۱ ملي متر څخه زیاته نه وي په ماشومانو کې لږ غوندې زیاتوالی د منلو وړ دی جرحه په ابتدایي توګه د ترکشن څخه پرته د Haloring پواسطه بې حرکته کیږي، ددې عملې په تعقیب upper cervical spine د Occiput سری په خلفی استقامت Fusion صورت نیسي.

C1-Fructur

دسر دپاسه ناڅاپي شدیده قوه د اتلس کړی په کسر اخته کوي د (jefterson's 57) هډوکیني پارچه عصبي کانال ته نه تیریږي او عصبي زیان مینځ ته نه راځي کسر د ایکسری د خلاصی خولی او جنبي منظرو پواسطه لیدل کیدای شي دکسر د تشریح لپاره CT سکن خاصه معاینه ده که کسر بې ځایه شوی نه دی او باثباته وي نو ناروغ دکسر تر التیام پورې یو نیمه سخت کالر اویا Halo west اغوندې که جنبي کتلات کومی خواته وتلي اویا مستعرضه اربطه څیری شوي وي، نو جرحه بې ثباته ده او باید چې دڅو هفتو لپاره په Halo vest کې تداوي وشي که په

www.ketabton.com

ایکسری کې دایمي بې ثباتي ولیدل شوه نو باید د C1-C2 خلفی Arthrodosis په نظر کې ونیول شي د فرط بسط جرحی د اتلس په قدامي یا خلفي قوس کې کسر پیداکولی شي دا نسبتا با ثباته کسر وي او تر التیام پورې په نیمه سخت کالر یا Halovest کې ساتل کیږي په ۵۰٪ واقعاتو کې د اتلس دغاړې د نخاع د جرحی سره یوځای وي باید د Adantoid او Hangman کسرونه رد شي.

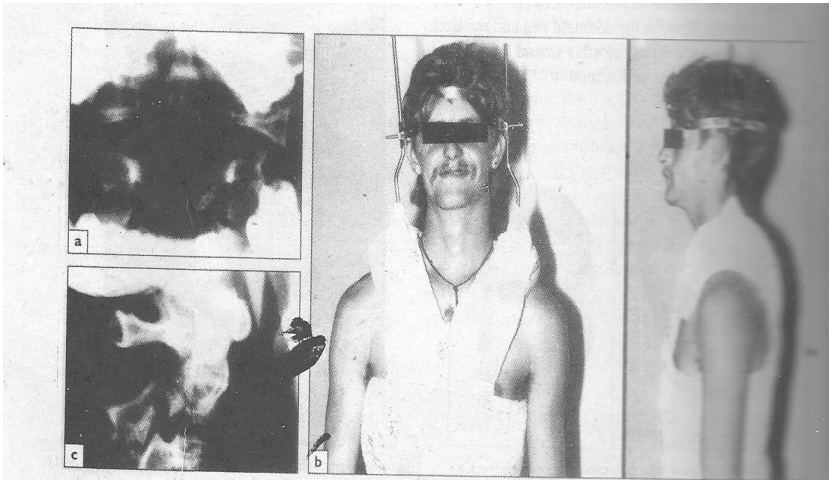

27,11

د C1 او C2 Neural arch کسرونه.

a: د Arch دتخریب سره یوځای د C1 کسر یا Geffer son کسر دخلاصی خولی په منظره کې دجنبي کتلاتو خپریدل لیدل کیږي نخاع بې ثباته ده اویو Holly body cast

b: کیداې شي استطباب ولري.

c: د C2 د ستنې یا سویق کسر چې په عمومي توګه د بسطی جرحی څخه رامینځته کیږي او دیته Hang man کسر وایي.

www.ketabton.com

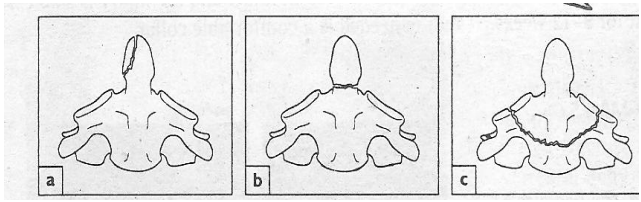

27,12

د odontoid دکسرونو ډلبندي

a: Type I د Odontoid بارزی په څوکه کې کسر.

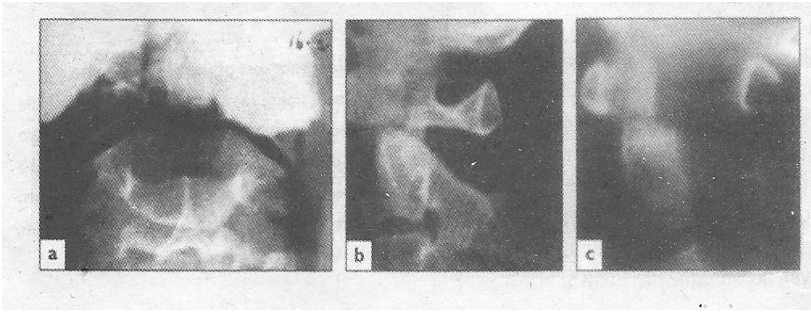

b: Type II د odontoid بارزی او دجسم د اتصال په نقطه کې.

c: Type III دجسم په محور کې کسر.

27,13

د Odontoid کسرونو ایکسری.

a.b : odontoid قاعدوي کسر چې اتلس او Scall قدام ته راوړي.

c: Tomography پواسطه افت ډیر واضح ښودل کیږي

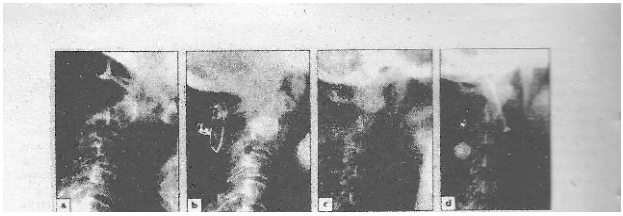

27,14

د odontoid کسرونو درملنه:

a: شدید بې ځایه شوي Odontoid کسر.

b: په دې واقعه کې کسر د Skull ترکشن پواسطه ارجاع شویدی او د C1 د بارزی د C2 سره د تثبیتولو پواسطه ساتل شویدی.

c.d : د تثبیت یوه متبادله طریقه

www.ketabton.com

Odantoid Fructures or C2 Fractur

د Odantoid کسرونه عام دي دا عموماً په ناروغانو کې د Flexion دجرحو په سریعو ټکرونو او شدیدو راغورځیدنو کې مینځ ته راځي خو دا کسرونه په زړو Osteoprotic خلکو کې دکمې قوی د تروما له کبله چې څټ په کې په فرط بسط مجبور شي هم مینځ ته راځي لکه په تندي باندې راغورځیدل یو بې ځایه شوی کسر په حقیقت کې د Atlantoaxial مفصل کسری خلع ده چی Atlas فقره په کې قدام یا خلف خواته بې ځایه کیږي او Odantoid بارزه له ځان سره ماتوي په څلورمه برخه ناروغانو کې د حبل زیان لیدل کیږي. د Atlas دفقری قطر په دریو کې یوه برخه خالی ده یوه برخه یې Odantoid بارزی نیولی او یوه برخه یې Cord نیولی نو د بې ځایه والی په وخت کې بیدون ددې چې عصبي افت مینځته راوړي کافي ځای موجود وي.

www.ketabton.com

ډلبندي:

د Odantoid کسرونه د Anderson او د Dolanzo پواسطه په لاندې ډول ډلبندي شوي دي.

۱- Type I کسرونه : داکسرونه د Alar داربطو د ترکشن پواسطه د Odantoid بارزی دځوکی Avulsion کسرونه دي داکسرونه باثباته دي او بې له کومی ستونزی رغيږي.

۲- Type-II کسرونه : داکسرونه دجسم دمحور او د Odantoid بارزی داتصال په نقطه کې مينځ ته راځي دا تر ټولو عام او خطرناک کسرونه دي کسر بې ثباته او عدم التيام ته مساعد وي.

۳- Type-III کسرونه : داکسرونه د فقری دجسم په محور پيداکيږي کسر باثباته وي اودتل لپاره د بې حرکته کولو پواسطه رغيږي.

کلينيکي بڼه :

دځې د شديد Strain تاريخچه چې د درد او دعضلاتو دتشنج له کبله دشخوالي پواسطه تعقيب شوي وي موجود وي تشخيص لکه څرنګه چې دومره اسان نه دی د Odantoid د کسرونو سره نوری ډيرې واضحه جرحی موجود وي چې عاجلی توجه ته اړتيا لري په ځينې واقعاتو کې کلينيکي علايم ضعيف وي او څو اونی له نظره پټ پاتی کيږي په ۲۰% واقعاتو کې عصبي اعراض مينځ ته راځي.

www.ketabton.com

Imaging

د Plain ایکسری پواسطه کسر ښودل کیږي خو د جرحی پراختیا واضحه نه وي کیداې شي ددې سره د اطلس کسر موجود وي، د X-ray توموګرافي مرستندویه خو MRI د مستعرض اربطی څیری کیدنه هم په ګوته کولای شي او دا ډیر اهمیت لري ځکه چې د اربطی څیری کیدنه د کسر په عدم موجودیت کې هم بې ثباتي رامینځ ته کیدلای شي، Type-I کسرونه د نارامي تر ختمیدو پورې په سخت کالر کې د بې حرکته کولو پرته کومه بله تداوي نه لري، Type-II کسرونه اکثراً بې ثباته او Non Union ته مساعدوي خصوصاً کله چې له پنځه ملي متر څخه زیات بی ځایه شوي وي غیر بې ځایه شوي کسرونه د Halovest د تطبیق پواسطه په خپل ځای کې ساتل کیږي بې ځایه شوي کسرونه د ټرکشن پواسطه ارجاع کیږي او دعملیات پواسطه د Screw دتثبیت له لارې په خپل ځای کې ساتل کیږي دثبات د لیدلو لپاره پر له پسی x-ray اخیستل کیږي، Type-III کسرونه که بې ځایه شوي نه وي د ۸-۱۲ هفتو لپاره په Halovest کې تداوي کیږي خو که بې ځایه شوي وي نو کسر لومړی باید د Hallo دټرکشن پواسطه ارجاع شي او دا ټرکشن باید د Flexion او Extension په هر وضعیت کې کارول کیداې شي چې په قدامي اوخلفي بې ځایه والې پورې اړه لري له دې وروسته څخ ۸-۱۲ اونیو لپاره په Halowest کې بې حرکته ساتل کیږي.

Fractured Pedeicale of C2 or Hang man Fractur

د Hang man په ربښتینو کسرونو کې د Axis دفقری سویق په کسر اخته او د C1 او C2 فقراتو ډسکونه څیرې کیږي او کسر د Extension سره یوځای د Distraction دقوی دتطبیق له کبله مینځ ته راځي د ورځني عادې کار د جرحو

www.ketabton.com

میخانیکیت ډیر مغلق دي داجرحی د Compression, Extension او Flexion د بیلابیلو درجو څخه مینځ ته راځي داجرحی دګاډو یا خوځیدیو په ټکرونو کې کله چې تندې مخامخ ولګیږي د مرګ عام لامل دی عصبي افت غیر معمول دی ځکه چې دخلفي قوس کسر په نخاعی حبل باندې فشار راوړلو ته زیات میلان لري کسر کیداې شي په مخفي توګه بې ثباته وي هغه غیر بې ځایه شوي کسرونه چې تر نظارت لاندې په Flexion او Extension کې ثبات ولري په نیمه سخت کالر یا Halovest کې تر التیام پورې تداوي کیږي بې ځایه شوي کسرونه کیداې شي ارجاع ته ضرورت ولري، څرنګه چې جرحه د Distraction له کبله مینځ ته راغلی وي نو باید ترکشن تطبیق نه شي د ارجاع څخه وروسته څټ تر التیام پورې په Halovest کې ساتل کیږي ځینې وخت دیوځای والي په وخت کې دایمي بې ثباتي رامینځ ته کیږي په ځینې واقعاتو کې د Hangman کسر د C2 او C3 دوجهی خلعی سره یوځای وي چې په دې حالت کې خلاصی ارجاع او ثبات ته اړتیا لیدل کیږي.

Lower Cervical Spine

دښکتنې غاړې دنخاع کسرونه د (C3-C7) پورې د خاصو ځانګړتیاوو درلودونکی کسرونه دي چې دجرحی په میخانیکیت پورې اړه لري او عموماً دمحوري فشار Flexion rotation او فرط بسط دقواو څخه مینځ ته راځي.

۱- Wadge compression fractur

دخالصی Flexion جرحی څخه دفقری په جسم کې فانې ته ورته فشاري کسرونه پیداکیږي منځنی او خلفي اجزا روغ وي او جرحه ثبات لري داکسرونه یواځی د

www.ketabton.com

بااستراحته کالر پواسطه تداوي کيږي X-ray بايد په احتياط سره وکتل شي تر څو د منځني Column زيان او دفقری دجسم د پارچی خلفی بې ځايه والی رد شي ځکه چې داچاويدونکی کسر دی او په مخفي توګه ډير خطر ناک هم دی دشک په صورت کې MRI او CT اجراشي.

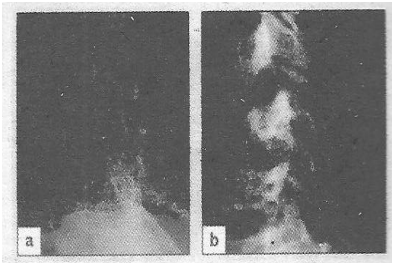

27,15

دغاړی دنخاع فشاري کسرونه.

يو حقيقي فشاري فانوني (Wadge) کسر چې.

a: ثابت دې ځکه چې انسي اوخلفي عناصر تر اوسه روغ دي.

b: په اول نظر کې داهم يو ساده فشاري کسر ښکاري خو فشاري نه دی مرکزی ستن ماته شوی اودفقری جسم خلف ته ټيله شويدې کسر بې ثباته دی او Cord ترګوابښ لاندې دی دمعاملی دسمی پلټنې لپاره CT او MRI ته اړتيا ليدل کيږي.

۲ - Posterior ligament injury

دغاړی دمنځنی برخی دناڅاپي Flexion له کبله دخلفی اربطو Facet Complex capsule د بارزو دپاسه اربطی او د بارزو تر مينځ اربطی ته زيان رسيږي.

پورتنې فقره قدام خوته کږيږي او په ښکتنې برخه کې د بارزو تر مينځ فاصله خلف خواته خلاصيږي ناروغ د درد څخه شکايت کوي دځې په شاتنی برخه کې موضعي حساسيت موجود وي په X-ray کې کيداې شي د بارزو تر منځ د فاصلو زياتوالی وليدل شي خو که غاړه د بسط په حالت کې وي نو دا ننبه له نظره پټه پاتی کيږي نو د څې په طبعی وضعيت کې بايد جنبي X-ray واخيستل شي په Flexion کې که ايکسری واخيستل شي نو دبارزو تر مينځ دفاصلو زياتوالی ډير واضح

www.ketabton.com

ښکاري خو د تروما څخه وروسته په مقدمه مرحله کې د غاړې Flexion منع دي په دې جرحو کې دثبات ارزیابي لاړمه ده که دفقری دجسم کوږوالی د نژدی فقری په نسبت ۱۱ درجی زیات وي که دیوې فقری جسم په قدام کې دبلی دپاسه ۵ ملي متره راښویدلی وي اویا وجهي کسر او بې ځایه والی مینځ ته راغلی وي نو جرحه بې ثباته ده او باید دخلعی او نیمه خلع په توګه تداوي شي که دجرحی ثبات یقیني وي او د شپږو اونیو لپاره دنیمه سخت کالر تطبیق دتداوي لپاره کفایت کوي خو که جرحه بې ثباته وي نو باید د خلف له خوا سره یو ځای او تثبیت شي.

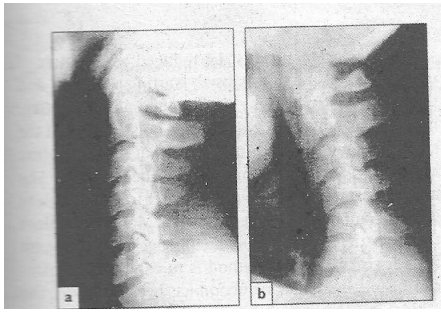

27,16

دغاړې دنخاع دخلفي اربطی جرحه.
a: دبسط په حالت کې اخیستل شوی عکس دفقراتو دجسم بیځایه والی نه ښایي خو د C4 او C5 دنخاعي بارزو تر مینځ پراخه مسافه وجود لري.
b: د څټ د Flexion په حالت کې Subluxation ډیر واضح ښکاري.

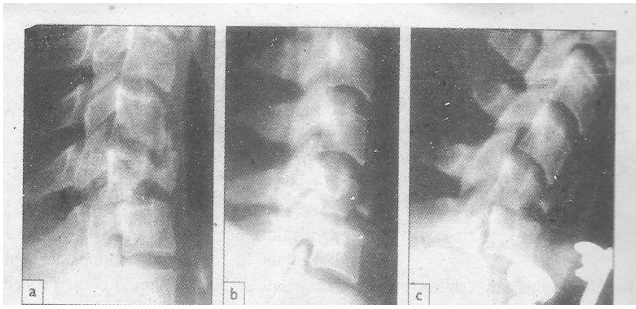

www.ketabton.com

27,17
Tear drop کسر.

a: دفقری د جسم په دغه Communated کسر کې یوه غټه قدامي د پارچه مینځ ته راغلی ده او خلفي پارچه خلف خواته په واضحه توګه بې ځایه شویده.

b: په دې واقعه کې tear drop موجود دې خود جراحی شدت سم نه دې معلوم په محتاطانه معاینه کې لیدل کیږي چې د جسم غټه پارچه لږه غوندې خلف خواته بې ځایه شویده ناروغ د کالر پواسطه تداوي شویې دریې اونې وروسته.

c: کسر راغونډ شویدې اودجسم غټه پارچه په واضحه توګه خلف خواته کړه او بې ځایه شوی ده له دې وروسته ناروغ د ښې بازرۍ کمزوری او میږی کیدلو څخه شکایت کوي مونږ باید د پټ او نامعلوم Tear drop څخه خبر ولرو

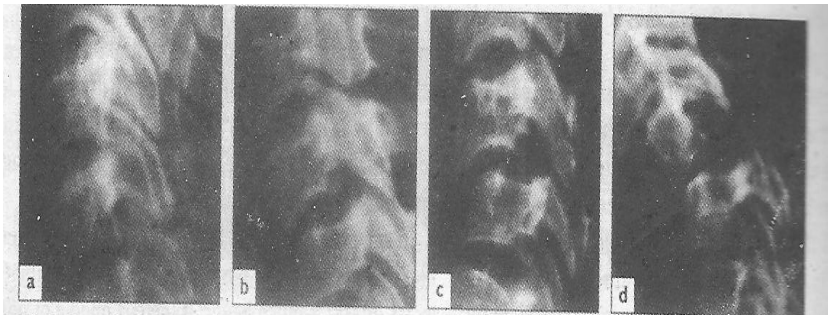

27,18
دغاړی نیمه خلع او خلع

a: دغاړی نخاع نورمال ښکاري خو په Flexion کې عکس.

b: قدام خواته نیمه خلع ښي چې خلفي اربطه په کې څیرې شویده.

c: دلږ غوندې قدامي بې ځایه والي سره یوځاې کسري خلع چې دیو اړخیزې خلعی اهمیت را په ګوته کوي.

d: قدام ته دواضح بې ځایه والي سره یوځای کسري خلع.

Burst fracture:

دا دغاړی دنخاع دمحوري فشار له کبله پیداشوی شدیدې جرحی دي چې عموماً په لامبوزنو، غوپه وهونکو او د لوبغاړو په حادثاتو کې مینځ ته راځي دایمي

www.ketabton.com

عصبي جرحه په کې عامه ده په Plain X-ray کې دفقری د جسم Communited کسر ښکاري خو دایکسری عکس باید دمرکزي Column دزیان او دخلفي بې ځایه والي لپاره په احتیاط سره وکتل شي په عاجل ډول ترکشن تطبیق کیږي او دغتې پارچې دنخاع کانال ته د تیریدو د تشخیص لپاره باید CT او MRI تر سره شي که عصبي افت مینځ ته نه وي راغلي نو جرحه په Halo vest کې د بې حرکته کولو پواسطه تداوي کیږي خوکه عصبي افت موجود وي نو عاجل قدامي Decomprssion ته اړتیا لیدل کیږي او له دې وروسته د ۲-۸ هفتو لپاره بې حرکته والی رامینځ ته کیږي.

Tear drop fracture:

دمحوري فشار او Flexion له کبله دفقری جسم په قدامي سفلي برخه کې کسر پیداکیږي دغه غټه پارچه یا Eponymous tear drop په ظاهر سلیم ښکاري خو د مرکزي Column او دخلفي اجزاو د افت حقیقي خطر موجود دی او دهمدې له کبله جرحه بې ثباته کیږي په ایکسری کې کیداې شي ولیدل شي چې دفقری جسم خلف ته بې ځایه شوي وي خو د CT سکن او MRI پواسطه ارزیابي ډیره بهتره ده که دمرکزي او خلفي Column افت رامینځ ته شوي وي نو جرحه باید دخلفي ثبات پواسطه تداوي شي که هډوکی دحبل دپاسه راغلی وي نو حبل باید چې له فشار څخه خلاص کړی شي.

Flexion rotation injury:

a: Unilateral facet dislocation : داهم یوه Flexion rotation جرحه ده خو یوازې یو Apophyseal مفصل په کې خلع کیږي کیداې شي ددې سره یوځای د فقری د وجهی یا Facet کسر هم موجود وي په جنبي ایکسری کې دفقری جسم لږ

www.ketabton.com

غوندې بې ځایه شوی وي او په قدامي خلفي ایکسری کې د شوکی بارزو استقامت تخریب شوی وي دحبل افت غیر معمول اوجرحه ثبابته وي خلع د Skull د ټرکشن پواسطه ارجاع کیږي د ټرکشن وزن له ۵ کیلو ګرام څخه پیل او په پای کې د وجود د وزن دایمي برخی ته رسول کیږي، کله چې وجهي سره مخامخ شوی نو په ارام سره د بسط او تقبض پواسطه مکمل ارجاع تر لاسه کیږي، د ارجاع د ساتلو لپاره له دې وروسته د ټرکشن وزن راکمیږي ناروغ باید بیدار وي او که عصبي اعراض مینځ ته راغلل نو د ټرلی ارجاع لپاره باید نورې مانوری په ټیپه ودرول شي که ټرلی ارجاع ناکامه شي او دمانوری ډاکټر ماهر وي نو یوه بله مانوره تر سره کیداې شي او که نه وي نو خلاصه ارجاع اوداخلي تثبیت بهتر دی.
هغه ناروغان چې وجهی خلعی یې بې له ارجاع پاتی شي دغاړی درد او دعصبي جذرونو داعراضو لپاره مساعد دی د ارجاع څخه وروسته که کسر موجود نه وي نو جرحه ثابته ده څټ د شپږو نه تر اتو اونیو لپاره په Hallow west کې بې حرکته کیږي که ددې سره دبلی وجهی کسر یوځای وي اویا دخارجي تثبیت سره متکرره خلع رامینځ ته شي نو باید چې په خلفي یو ځایوالي غور وشي (Posterior Fusion).

b: Bilateral fascit dislocation or fracture dislocation:

دا جرحی د شدید Flexion او تدور څخه مینځ ته راځي مفصلي وجهی په قدام کې د نورو وجهو له پاسه را درومي یو یا دواړه مفصلي کتلات په کسر اخته شوی وي او یا خالصه خلع رامینځ ته شوی وي خلعی اربطی څیری شوی وي او نخاع بې

www.ketabton.com

ثباته وي عموماً دحبل افت ليدل کيږي، په جنبي راډيوګرافي کې يوه فقره قدام ته په لاندينې فقری تر نيمايي پورې دپاشه راغلی وي، بې ځايه والی بايد په چتک ډول ارجاع شي چې ددې کار لپاره د Skull traction څخه ګټه اخيستل کيمي دا ترکشن وزن په ابتدا کې ۵ کيلوګرامه وي او په مرحله واره توګه په برابر مقدار سره تر ۳۰کيلو ګرامو پورې زياتيږي داخلي وريدي دعضلاتو استرخاء ورکوونکی درمل او د اوږو لاندې داوږده بالښت اينبودل ناروغ ته ګټه رسوي که په ايکسری کې دخلعی ارجاع وليدل شوه نو ترکشن وزن ۵ کيلو ګرامو ته راکميږي او تر شپږو اونيور پورې بر قرار ساتل کيږي له دې وروسته ناروغ د نورو شپږو اونيو لپاره کالر اغوندي له دې هم ښه طريقه د ۱۲ اونيو لپاره په Halovest کې د غاړې بې حرکته کول دي دارجاع څخه وروسته د خلفي يوځای والي دريمه طريقه د ۲-۸ اونيو لپاره دغاړې د Brace اغوستل دي که د ټرکشن پواسطه ارجاع ناکامه شي نو دخلف له خوا خلاصی ارجاع او يوځای والي ته ضرورت پيداکيږي د ارجاع څخه وروسته بايدپه عاجله توګه دميالوګرافي، CT سکن او MRI پواسطه دنخاع عکسونه واخيستل شي ځکه چې دارجاع په عمليه کې کيدا شي هډوکنې پارچی دحبل خواته ووځي او حبل زخمي کړي که هډوکنی پارچی دحبل خواته وتلی وي نو دقدامي شق له لارې بايد پارچی ليری او حبل دفشار څخه خلاص شي

27,19

دکسري خلعو درملنه:

abc : د Skull ترکشن پواسطه دکسري خلعی د ارجاع مراحل.

d: دثبات ديقيني کولو لپاره دتار کارول.

e: دکسر تر رغيدو پورې ناروغ ته Skull ترکشن اچول شويدي.

f: له دې وروسته يو Polly theve کالر کارول شويدي.

www.ketabton.com

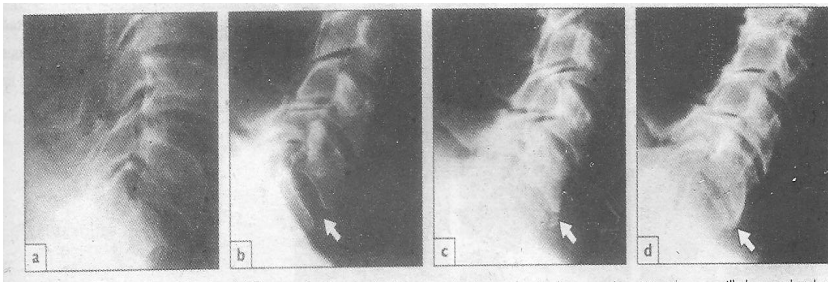

27,20.

a: قدامي طولاني اربطه څيرې شويده په طبعي وضعيت کې ارجاع ثبات مومي اومسافه له مينځه ځي خو د رخوه انساجو تر رغيدو پورې بايديو کالر تطبيق شي.

b: په دې واقعه کې د ايکسری عکس د C6/7 په مسافه کې دهډوکي يوه ټوټه ښکاري.

c: يوه مياشت وروسته د C6/7 په ساحه کې کسر ډير واضح دی.

Hyper extension injury

درخوه انساجو دساختمانو د فرط بسط له کبله Strain عام دې کيداې شي چې دخفيف تعجيلي قوت پواسطه مينځ ته راشي خو دهډوکې او مفصل تخريب په کې نادر وي، شديدې جرحی د تاريخچی او دمخ شينوالي او څيری کيدو پواسطه پيشنهاديږي.

دخلفي هډوکی اجزا تر فشار لاندې راځي او کيداې شي په کسر اخته شي او د قدامي جوړښتونو فشار دناکامی سره مخ کيږي که قدامي طولاني اربطه څيری شي اويا دفقری دجسم قدامي سفلي يا قدامي علوی Avolsion کسر رامينځته شي نو Disc pace قدامي فاصله زياتيږي همدارنګه دفقری دجسم شاته او بين الفقری Disc ته هم زيان رسيږي هغه ناروغان چې له پخوا څخه دغاړی Spondylosis ولري په هغو کې حبل د هډوکني بارزو او يا د Disc او خلفي Flavum اربطی تر مينځ حصاريږي او ددې له کبله پرسوب او Hematoma

www.ketabton.com

پیداکیږي او همدغه پرسوب او Hematoma acut central cord سندروم رامینځ ته کوي چې دا Syndrome په Quadreplegia د Sacral اعصابو ضیاع دپورتنی طرف نرم فلج او د ښکتنی طرف په تشنجي فلج متصف دی. داجرحی په طبعی وضعیت کې باثباته وي او د شپږو نه اتو اونیو لپاره په کالر کې ساتل کیږي د رغیدنې په دوران کې کیداې شي مجاور فقری جسمونه په خپل سر یوځای شي.

Double injuries

دزیاتې قوی په تروما کې دغاړی نخاع دیو څخه په زیاتو ځایونو کې زخمی کیږي د ډیر واضح افت موجودیت بایدزمونږ توجه دبلی جرحی څخه حصاره ونه ساتي دوه بیلگی یې په دغه شکل کې ښودل شویدي.

Avolsion injury of the spines process

که چیرې دغاړی په خلف کې عضلات په خپل سر شدید تقلص وکړي نو د C7 فقری دنخاعي بارزی کسر رامینځ ته کیږي چې دې ته Clay shoveller کسر وایي جرحه دردناکه خو بې ضرره وي تداوي ته اړتیا نه لري که اعراض اجازت ورکوي نو ناروغ باید دځټ تمرین ته وهڅول شي.

Cervical disc hernation

دتروما څخه وروسته د Disc دناڅاپي تفتق له کبله شدید درد پیداکیږي چې دیو یا دواړو پورتنیو اطرافو خواته خپریږي همدارنګه د ضعیفي، Parasthesia ، کمزوري دعکسو ضیاع او حسیت دکموالي خفیف عصبي علایم هم مینځ ته راځي په ناروغ کې په نادره توګه مکمل فلج لیدل کیږي تشخیص د MRI او CT mylography پواسطه تصدیقیږي، په ناڅاپي توګه دفلج مینځ ته راتللو دفشار

www.ketabton.com

دکمولو لپاره بیړني جراحي پاڅون ته اړتیا لري که اعراض او علایم لږ وي نو بایددیو څو ورځې په خپل سر دښه کیدو لپاره انتظار وویستل شي خو که ښه والی رامینځ ته نه شو نو قدامي Discectomy او دفقراتو د جسم تر مینځ ننبلولو ته اړتیا پیداکیږي.

Neuro proxia of the cervical cord

که چیرې څټ دفرط بسط او یا Hyper flexion په حالت کې وي او په ناڅاپي توګه دحادثې له کبله په څټ باندې شدید محوری بوج راشي نو ځینې وخت په ناروغ کې ګذري درد Parashesia او دپښو او لاسونو کمزورتیا پیداکیږي خو په X-ray او MRI کې کومه ابنارملتي نه لیدل کیږي اعراض کیداې شي د دوه نه تر دریو دقیقو یا ورځو لپاره دوام وکړي دې حالت ته دغاړې حبل Neuroproxia وایي داحالت هغه وخت پیداکیږي څه وخت چې حبل دمحرک نخاعي کانال د هډوکینو غاړو تر مینځ راحصار شي اویا دخلفي طولاني اربطی دداخلي قات کیدو له وجهې حبل په موضوعي توګه تر فشار لاندې راشي رامینځ ته کیږي دنخاعي کانال ولاډې تنګوالي ددې کار لپاره مساعد کوونکی عامل دی په تداوي کې دناروغ څټ دعضلاتو د قوي کیدو لپاره تدریجي تمرین ګډون لري خو باید مکمل عصبي تفتیش تر سره شي

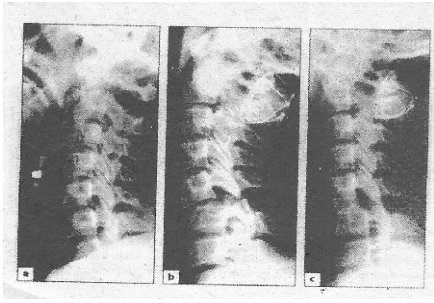

27,21

دغاړې غبرګي جرحې

a: په دې ناروغ د څټ د جرحې له کبله د odontoid کسر شک شوی وو چې وروسته تصدیق شو اودخلف له خوا د ثبات لپاره ګامونه پورته شو کله چې Brace لرې شو او Flexion پیل شو نو په X-ray کې ښکته خواته واضح Subluxation ولیدل شو.

b: ناروغ دقدامي Fusion پواسطه تداوي شو.

www.ketabton.com

27,22

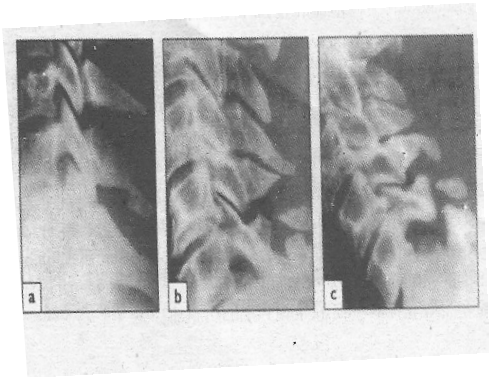

Avulsion
a: د Clay shoveller کسر چې د څټ خلف خواته د رقولو له کبله د Spinous بارزی Avulsion پیداکیږي دایوه سلیمه جرحه ده.
b: دناروغ په اړه فکر کیږي چې همداسې یو کسر لري خو په دي پوري Flexion
c: دجرحی شدید طبیعت ښي چې یوه شدیده کسري خلع لري.

Sparined neck (Whiplash injury)

دڅټ درخوه انساجو Sprains د موټرو په ټکرونو کې دومره عام دی چې حقیقي Epidemy يې مینځ ته راوستلی ده او Whiplash اصطلاح په دومره موثره توګه عامه شویده چې دټکر په وخت کې عام خلک هم دغه اصطلاح کاروي داپه عمومي توګه دموتر دشاتنی نهایت د تصادم په تعقیب رامینځ ته کیږي په کوم کې چې دشخص جسم قدام ته راغورځیږي او غاړه يې خلف خواته ټوپ وهي او په ښکتنې Cervical نخاع کې فرط بسط مینځ ته راځي خو دا د Flexion او Rotation له کبله هم مینځ ته راتلای شي ښځې دسږیو په پرتله زیاتې پې اخته کیږي ځکه چې کیداې شي د دوې دغاړې عضلات ډیر نرم او نازک وي د صحیح پتالوژي په باره کې دعلماو اتفاق نه شته خو په عامه توګه داسې فکر کیږي چې قدامي طولاني اربطی او وجهی مفاصلو د محفظوي ریشو Strain رامینځ ته کیږي ځینې واقعاتو کې بین الفقري ډسک ته هم تاوان رسیږي ګاډی ته د زیان رسیدو او ناورغ دګیلې دشدت تر مینځ اړیکه موجود نه وي په دې معنې چې ګاډی روغ جوړوي خو ناروغ دشدیدو اعراضو څخه ګیله من وي.

www.ketabton.com

کلینیکي بڼه:

په ډیرو واقعاتو کې دتصادم څخه وروسته ناروغ سمدستي دابنارملتیې څخه ناخبره وي درد او شخوالی عموماً په راتلونکو ۱۲-۴۸ ساعتو په موده کې پیداکیږي او په ځینو واقعاتو کې څو ورځې وروسته پیداکیږي درد ځینې وخت اوږو او بین الکتفي مصافو ته انتشار کوي او ځینې وخت د درد سره یوځای یو څو نور غیر واضح اعراض او علایم لکه د سر درد ، Dizziness ، دنظر خرابوالی دلاسونو Parasthesia ، Temporo mandebular ناارامي او Tinitis موجود وي، دغاړې عضلات حساس او حرکات محدود وي نور فزیکي ننبې او عصبي افات نه لیدل کیږي په X-ray کې دغاړې د Lardosis نیغوالی چې دعضلاتو د Spasm علامه ده لیدل کیږي نوره X-ray نورماله وي په ځینې واقعاتو کې د بین الفقري ډسک تفتق او دمفاصلو استحالوي تغیرات لیدل کیږي کیداې شي دا ددې کبله وي چې دې ناروغانو ته د نورو په پرتله زیات زیان رسیدلی وي په MRI کې دډسک ابنارملتي کیداې شي چې ولیدل شي خو په دې هم باور نه شي کېداې ځکه چې دا نقیصه په ډیر نفوس کې په عامه توګه لیدل کیږي.

توپیري تشخیص:

د Sprain شوی غاړې تشخیص دیو لړ مراحلو او ناروغیو د ردولو پواسطه تر سره کیږي ددې مطلب دادې چې دناروغ داعراضو لپاره دباور بله کومه جرحه یا مرض موجود نه وي دفقری کسری او دغاړې دفقراتو د نیمه خلعی د لیدلو لپاره باید X-ray په احتیاط سره وکتل شي دعصبي علایمو لکه کمزورتیا، دعکسونو

www.ketabton.com

کموالی، اودحسیت ضیاع د Disc په ناڅاپي افت دلالت کوي او د MRI استطباب لري د سیټ د پټې په جرحو کې هم دغاړې Sprain رامینځ ته کیږي.
داجرحی د سینې ددیوال شینوالی نه پیداکوي خو فشار تولیدوي همدارنګه د Supra scapular عصب او Bracheal plexus کش شوی جرحی هم Whiplash جرحو ته ورته اعراض پیداکوي معاینه کوونکی ډاکتر باید د پورتنیو ټولوحالاتو د کلینیکي بڼې سره اشنا وي.

درملنه:

دکالر کارول د مرستې پرځای د ناروغ حالت نور هم خرابوي په اولو څو اونیوکې درد د اراموونکو پاڅونونو لکه د Analgesic ورکولو ته ضرورت دې خو په تدریجي تمریناتو باید زور راوړل شي چې په دې تمریناتو کې د عضلاتو Isometric تقلص دوضعیت تطابق تدریجي فعال حرکات او په اخر کې دمقاومت مقابل کې حرکت شامل دی په هر سمت کې باید دحرکاتو اندازه په ورو ډول زیاته شي او ناروغ باید د درد څخه وساتل شي په ډیرو ناروغانو کې Osteopathy مینځ ته راځي او Chiropractic تداوي مرستندویه ده.

Progress and out come

د Whiplash جرحو طبعی تاریخچه بیخي متغیره ده اودطب په احصایو کې داتغیر واضح بیان شوی دی ځینې ناروغان په یو څو اونیو کې داعراضو څخه خلاصیږي نور ناروغان بیا په ټول عمر د درد ، دحرکاتو محدودیت او دوظیفي د ضیاع څخه ګیله من وي په ډیرو واقعاتو کې اعراض په دریو میاشتو کې کمیږي او په دوه درې کالو کې د اعراضو نوره اصلاح هم رامینځ ته کیږي ځینې علماء

www.ketabton.com

وايي چې ديو کال وروسته د اعراضو داصلاح چانس ډير کم دې او تر ۱۰-۴۰ فيصده ناروغانو کې د ډيرو کلونو لپاره د نارامي څخه سر ټکوي هغه ناروغان چې عمريې په زياتيدو وي اعراض يې له ابتدا څخه شديد وي اعراض يې تر ډيره دوام کوي او د بين الفقري ډسک استحاله ولري دهغوی انزار ښه نه دي له بده مرغه دا انزارو په اړه سم څه نه شی ويل کيداې ځکه چې مطالعات په منتخبو ناروغانو کې سرته رسيږي او ډير ناروغان چې همداسې جرحی ولري دهغوی دناروغی د پرمختګ په اړه معلومات په لاس کې نه وي او په ځينو ناروغانو کې بيخي اعراض مينځ ته نه راځي او ځينې نور خويې داسې هم شته چې بيخي روغتون ته مراجعه نه کوي.

Chronic Whiplash associated disorder

هغه ناروغان چې په واضحه توګه کلينيکي او راديوګرافيکي علايم دناروغی نه لري خو ددې سره دسر درد، دحرکاتو محدوديت، دوظيفی ضياع، دوراني تغيراتو او دکارکولو دناتواني څخه ګيله من وي دې ناروغانو په طبی نړی کی لويه لانجه رامينځ ته کړيده ځکه چې دوی د شخصي ستونزی، قانونی مصرف، داجوری په غوښتنی او دطبي تداوي لپاره رنګ رنګ معذرتونه او دعوی رامينځ ته کوي ددغو مشکلاتو په اړه دعلماو نظرونه هم ويشلي دي او ددې خلکو سره ټولنه او دولتي نظامونه هم په جنجال اخته دي.

Thoracic spine injury

دصدري نخاع اکثره جرحي دHyperflexion له کبله پيداکيږي کسرونه عموماً فشاري فانوی (Wedge compression) خو کسرې خلعی هم رامينځ ته کيږي د

www.ketabton.com

پښتيو پنجره ټول صدري فقرات دجرحي څخه ساتي خو دغاړي اوقطني ناحيي سره نژدي صدري فقرات په افت اخته کيداي شي دصدري نخاع اکثر کسرونه په ميخانيکي ډول ثابت وي خوپه صدري نخاع کي نخاعي کانال تنګ وي نو دحبل زيان زيات رامينځ ته کيږي اومکمل وي.

د plain راډيوګرافي پواسطه ښکتني صدري نخاع ډيره واضحه معلوميږي خودپورتني صدري نخاع ليدل ستونزمن دي ځکه چي په مخکي ئي اوږي او scapula پراته دي .

Tomography او M R I دتشخيص په اړه مرسته کولاي شي که دحبل د زيان شک مو جو دوي نو بايد چي د C T معاينه اجراشي چي يوه مرستندويه معاينه ده .

درملنه :

هغه ثابت کسرونه چي kyphosis په کې له ۳۰ درجو کم وي او عصبي جرحه ونه لري په عرضي توګه تداوي کيږي که کوږوالی ډير زيات وي نو د پرمخ تلونکی Kyphosis مخنيوی لپاره Bracing او خلفي يوځای والی دجراحي پواسطه استطباب لري که complete paraplegia وي او ۴۸ ساعتو پورې اصلاح نه شو نو محافظوي تداوي مناسبه ده ناروغ بايد ۵-۶ اوني په بستر کې ارام وکړي او وروسته په تدريج سره په Brace کې حرکات کولای شي دهډوکي په شديدو جرحو کې کيداې شي پرمخ تلونکی Kyphosis رامينځ ته شي نو بايدداخلي تثبيت په نظر کې ونيول شي که Paraplegia قسمي وي دناروغی دپرمختګ خطر شته په دې حالت کې بايد Trons thoracic شق له لارې ثبات او دفشار کمول اجراشي

www.ketabton.com

Thoracic disc herniation

بين الفقري ډسک په هره سويه زخمی کيداې شي په صدري نخاع کې ډير اهميت لري ځکه چې دنخاعي حبل ګرد چاپيره ډيره لږه مصافه موجود وي درد کيداې شي په شا کې موضوعي وي اويا کيداې شي د سينې ديوال او مقبني ناحيی ته انتشار وکړي.

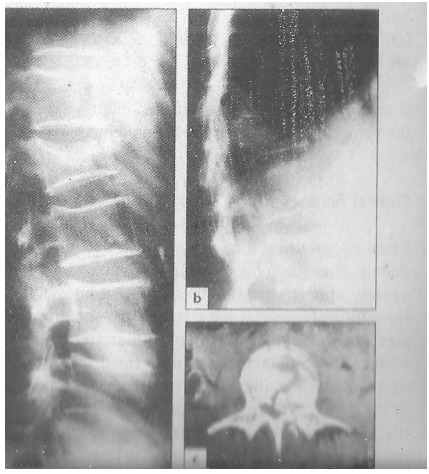

27,23

a: په زړو Osteoprotic خلکو کې فشاري کسرونه عام دي، دپنسل څوکی ته ورته د تيره کورتکس موجوديت او د مستعرضو Trabecula عدم موجوديت د Post menopausal ostoprosis ښې ښې دي.

b: داشديد فشاري کسر داسې څخه د راغورځيدو له کبله مينځ ته راغلی دي دفقری دجسم خلفي برخه توټه شوی او دنخاع کانال خلف خواته ټيله شوی ده دا د CT پواسطه ډير ښه ښودل کيږي.

c: داجرحه د داخلي تثبيت او دهډوکي د پيوند پواسطه تداوي شويده.

همدارنګه درد ځينې وخت د Parasthesia سره يوځای وي دمعاينې پواسطه کيداې شي Ataxia ، دپښو کمزورتيا، دپښو عکساتو کموالی او د Planter دعکساتو زياتوالی وليدل شي تشخيص د CT او MRI پواسطه ترسره کيږي تداوي يې دقدامي شق له لارې دصدري ناحي Disectomy ده خلفي Laminotomy دفشار کمول استطباب نه لري ځکه چې کيداې شي د Disc دلوڅولو په وخت کې حبل زخمي شي.

www.ketabton.com

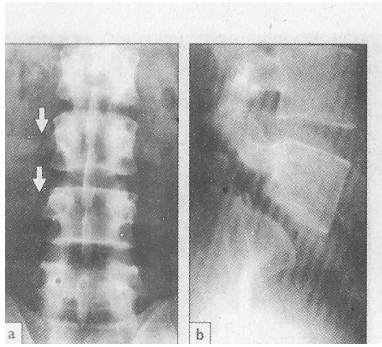

27,24
Thoracolumbar جرحی او واړه کسرونه.
a: په ښي خوا کې د L3 او L4 فقراتو د مستعرضو بارزو کسر چې دغیر بې ځایه والي په حالت کې يې تشخیص مشکل دی
b په L5 فقره کې د داخل مفصلي برخې کسر.

Thoracolumber and lumber injury

Thoracolumber اتصالي نقطه دجرحی لپاره خاصه مساعده ده ځکه چې صدري نخاع نسبتاً تثبیت او قطني ناحیه نسبتاً متحرکه ده او د دواړو تر مینځ تغیر موجود دی په Thoracolumber او Lumber نخاع باندې دقواو د واردولو له کبله خاصی وصفي جرحی پیداکیږي چې په Minor او Major ډولو ویشل شوی وی.

دغاړی دنخاع په څیر دلته هم دکسر ثبات او بې ثباتي ډیر اهمیت لري، په قدامي خلفي x-ray کې دلوړوالي ضیاع او دبین الفقري جسم بهر ته وتل کیدای شي دکسر سره یوځای ولیدل شي په یوه سویه د سویقونو تر مینځ دفاصلی پراخوالی اویا د مجاورو نخاعي بارزو تر منځ د فاصلی ز یاتوالی دخلفي Column په افت دلالت کوي داستقامت د هډوکی خارجي شکل دساختماني هم اهنګي د Disc د فاصلی دافاتو اود رخوه انساجو د ابنارملتیې د لیدلو لپاره په جنبي وضعیت X-ray اخیستل کیږي د سویقونو، دبین المفصلي برخو، دوجهي مفاصلو او بین الفقري سوریو دلیدلو لپاره په اضافي منظرو X-ray ته ضرورت دی

www.ketabton.com

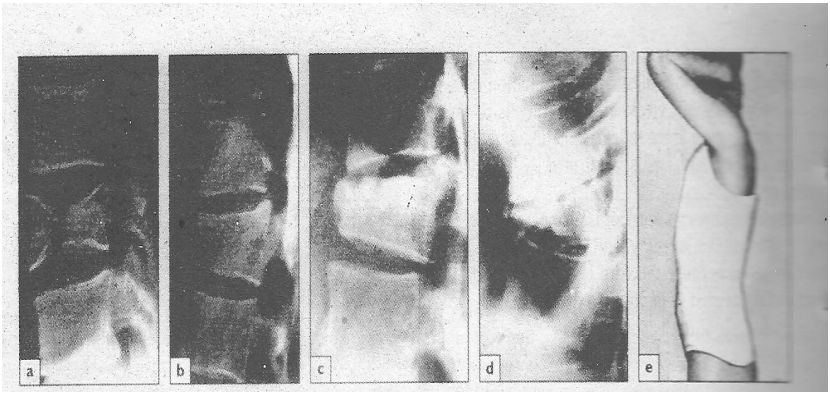

27,25

Thoracolumbar فشاري کسرونه

a: دفقری دجسم دخلفي نیمایي برخې فشاري کسر

b: د فاني یا Wedge په شکل قدامي کسر چې ۲۰٪ د لوړوالي ضیاع لري.

c: دفاني کسر چې ۵٪ لوړوالي په کې له مینځه تللی دی.

d: شدید فانوي کسر چې له ۵۰٪ څخه زیاته ارتفاع په کې له مینځه تللی دی ثابتی جرحی او لږ غوندې Wedging د Brace پواسطه تداوي کیږي.

e: پلاستري جاکټ

27,26

فشاري فانوي کسر

a: په دې حالت کې په چپ طرف کې سوې شکل زیاتیږي.

b: دخلفي تثبیت پواسطه د نور تخریب څخه مخنیوی شوی دی. فشاري فانوي کسر

a: په دې حالت کې په چپ طرف کې سوې شکل زیاتیږي.

b: دخلفي تثبیت پواسطه د نور تخریب څخه مخنیوی شوی دی.

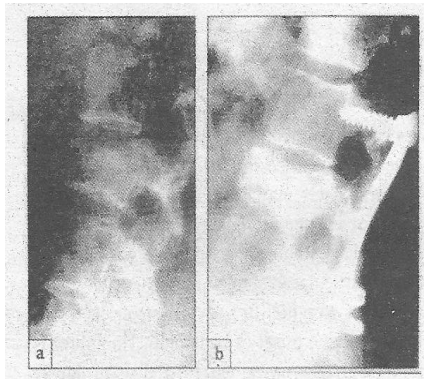

www.ketabton.com

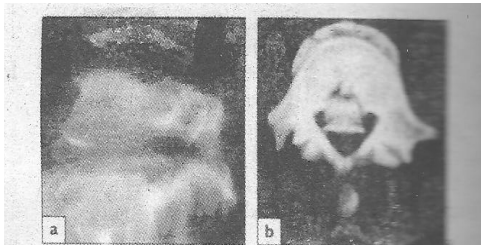

27,27
د قطني ناحيه چاوديدونکي کسر
د شديد فشار له کبله کيدای شي مينځنی برخه ماته او دجسم Retropulsion مينځته راشي نخاعي کانال ته د تجاوز حد د CT سکن پواسطه ښه تشخيص کيداې شي.

.دفقراتو د جسم دپارچو سويو د ليدلو لپاره په اضافي منظرو X-ray ته ضرورت دي دفقراتو د جسم دپارچو دخلفي بې ځايه والي او نخاعي کانال ته د ننوتلو د تشخيص لپاره CT سکن ګټوره معاينه ده دعصبي افت د ارزيابي لپاره کيداې شي MRI ته اړتيا وليدل شي.

۱- Minor injuries

a: Fractures of the tronsver process

دناڅاپي عضلي فعاليت له کبله کيداې شي مستعرضي بارزی Avulsion وکړي د بارزو يواځينې جرحی عرضي تداوي ته ضرورت لري د L5 د مستعرضی بارزی کسر عام دی او ددې کسر تر څنګ بايد مونږ دحوصيلی دعمودي چاود امکان هم په نظر کې و لرو.

www.ketabton.com

Extension injuries

د Thoracolumber نخاع Extension کیدای شي دنخاعي بارزو وجهو Lamina او بین المفصلي برخی کسر رامینځ ته کړي همدارنګه کیداې شي دفقری دجسم دقدامي سفلي کنج Avolsion هم مینځ ته راشي.

داجرحی عموماً ثابتی اود عرضي تداوي سره ځواب وایي د Extension جرحو یو خاصه بیلګه په وزن پورته کوونکو د جمناستیک په لوبغاړو کې دکرکټ په لوبغاړو او په نورو لوبغاړو کې دشا دناڅاپي درد پیل کیدل دي دا جرحه اکثر د Disc prolaps سره غلطیږي خو په حقیقت کې دا د بین المفصلي برخی فشاري کسر دي او په مایله X-ray کې ډیر ښه ښکاري خو کسري خط له نظره پټ پاتې کیږي یوه یا دوه اونې وروسته دهډوکي د Isotop scane پواسطه Hot نقطه لیدل کیږي. ځینې وخت د دوه طرفه کسرونو له کبله Spondylolisthesis پیداکیږي کسر عموماً په خپل سر رغیږي خو ناروغ باید دڅو میاشتو لپاره دخپلی لوبی او فعالیت څخه لاس په سر شي.

۲- Major injuries

غټی جرحی په ترتیب سره په لاندې ډول دي.

a : Compression injury : دا ډیر عامه فقری کسر دی چې دنخاع د Flexion له کبله پیداکیږي په Osteoprotic ناروغانو کې دمعمولي تروما له کبله هم کسر مینځ ته راځي خلفي داربطی د Distraction پواسطه زیانمنی شوی خوییا هم په خپل ځای به وي، په CT کې لیدل کیږي چې دفقری دجسم خلفي برخه نه ده ماته

www.ketabton.com

شوی درد ډیر زیات وي خو کسر ثابت وي عصبي جرحه په کی بیخی نادره ده ناروغ د درد تر ختمیدو پورې یوه یادوه هفتی په بستر کې ساتل کیږي او وروسته حرکات ورکول کیږي هغه ناروغان چې غټ فانه شکله کسرونه ولري په هغو کې Brace ګټور دی دري میاشتی وروسته د Flexion extension په وضعیت X-ray اخیستل کیږي او که بې ثباتي ونه لیدل شي Brace لیری کیږي که دفقری دجسم د ۴۰% زیاته ارتفاع له مینځه تللی وي نو خلفي اربطی د Distraction په واسطه تخریب شوی او سوء شکل به پیدا کیږي اګر چې ځینې وخت د Brace اویا Plaster جاکټ پواسطه محافظوي تداوي هم ګټه کوي خو جراحي سمونه او داخلي تثبیت د درملنې غوره لار دی.

b: Burst injury : دشدید محوري فشار له کبله دفقری په جسم کي چاودیدنه رامینځ ته کیږي او قدامي او مرکزي Column دواړه د زیان سره مخ کیږي خلفي Column په عمومي توګه ډیر ضرر نه وینې دفقری دجسم خلفي برخه ټوټی کیږي او هډوکني ټوټی کیدای شي دنخاعي کانال په لور بې ځایه شي جرحه عموماً بې ثباته وي په قدامي خلفي X-ray کې دفقری د جسم ټوټه کیدل او دسویقونو دفاصلي زیاتوالی لیدل کیږي نخاعي کانال ته دهډوکي دخلفی بی ځایه والي دلیدلو لپاره د CT معاینې ته ضرورت دې که هډوکی کانال ته لږ غوندې بې ځایه شوی وي او عصبي اعراض او قدامي کسر لږ وي نو ناروغ د اعراضو تر ختمیدو پورې په بستره کې ساتل کیږي او وروسته په صدري قطني Brace کې محرک کیږي.

Brace دولس اونۍ وروسته لیږې کیږي که په CT کې ولیدل شي چې هډوکې نخاعی کانال ته نتوتلی خو دکلینیک له نظره عصبي اعراض او علایم موجود نه

www.ketabton.com

وي نو محافظوي تداوي غوره تداوي ده ځکه چې هډوکني پارچې ځينې وخت Remodling کوي خو ناروغ بايد د درې نه تر شپږو اونيو پورې په بستر کې وساتل شي او وروسته بيا په Brace کې محرک شي داکسرونه دعصبي اعراضو له نظره بې ثباته کسرونه دي او که د Tingling ، کمزورتيا دمثانې او غايطې دندې دخرابتيا اعراض مينځ ته راغلل بايد په عاجله توګه ډاکتر خبر شي او هغه وخت کيداې شي دفشار د کمولو اوثبات اړتيا وليدل شي.

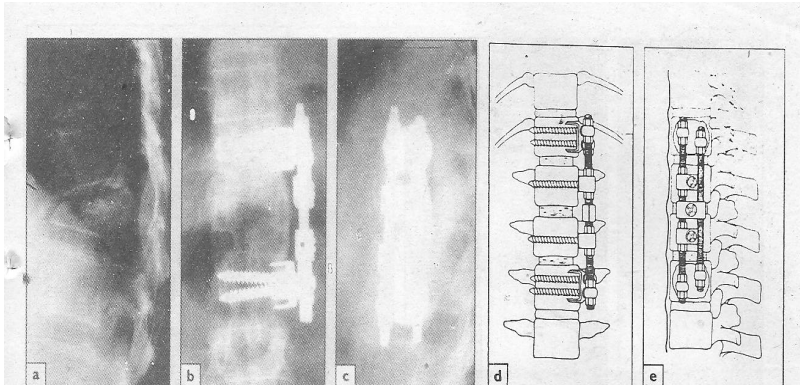

27,28

د Burst کسر درملنه

a: په يو ۴۴ کلن کې د Brust کسر چې داس څخه د رالويدلو له کبله مينځ ته راغلی وي درې مياشتی وروسته د هغه په دواړو پښو کې Parasthesia پيدا شوه.

b: د Transdiaphragmatic شق دلاړې دداخلي تثبيت او هډوکني پيوند پواسطه کامل ثبات مينځته راغلی دی.

C: Jack Knife injury

د Flexion او Distraction د يوځاې واقع کيدو له کبله منځنی قطنی نخاع چې د ستون فقرات دمحورپه قدام کې واقع ده په دې کې Jack knife مينځ ته راځي دا

www.ketabton.com

په وصفي توګه دموټر د سيټ د پټۍ په جرحو کې څه وخت جسم قدام خواته حرکت وکړي رامينځ ته کيږي دفقری جسم لږ غوندې اويا هيڅ نه وي تخريب شوی خو خلفي او مرکزي Column په Distruction کې دتخريب سره مخ کيږي همدا سبب دې چې کسر د Flexion په حالت کې بې ثباته وي، ځيرې کيدنه په عرضاني توګه دهډوکي او اربطوي ساختمان څخه تيريږي اويا له دواړه څخه تيريږي تر ټولو ښه مثال يې په ۱۹۴۸ کې د Chance نومی عالم پواسطه تشريح شوی دی چې په دې کسر کې چاود په مستعرضه توګه د مستعرضو بارزو نخاعي بارزو سويقونو او دفقری د جسم څخه تيريږي عصبي افت غيرمعمول دی خو جرحه بې ثباته ده په X-ray کې د سويقونو يا متسعرضو بارزو افقي کسرونه ليدل کيږي او په قدامي خلفي منظره کې دفقری دجسم ارتفاع زياته شوی وي په جنبي منظره کې د Disc فاصله خلف خواته خوله وازه کړی وي د Chance کسر په تيزی سره رغيږي اود پلاستر په جاکټ يا Brace کې دري مياشتی وخت ته ضرورت لري، دبې ثباته سوء شکل دمعلومولو لپاره بايد له دې وروسته د Flexion extension په حالت کې جنبي x-ray واخيستل شي شديدې اربطوي جرحی که مينځ ته راغلی وي نو د خلف له خوا يوځای والی (Fusion) ته ضرورت پيدا کوي.

D: Fractur dislocation

د Compression flexion تدور او Shear په بيلا بيلو طريقو ديوځای والي له کبله ځينې وخت دځينو برخو شديد بې ځايه والی رامينځ ته کيږي ،دري واړه Column تخريب او نخاع په ښکاره ډول بې ثباته وي دا تر ټولو خطرناکی جرحی او اکثرا دحبل د ښکتنې برخی او د Caudaequina دعصبي افت سره يوځای وي

www.ketabton.com

جرحه په ډيرو واقعاتو کې په صدري قطني اتصال کې پيداکيږي، په X-ray کې دفقری د جسم دسويقونو مفصلی بارزو او Lamina کسر ليدل کيږي

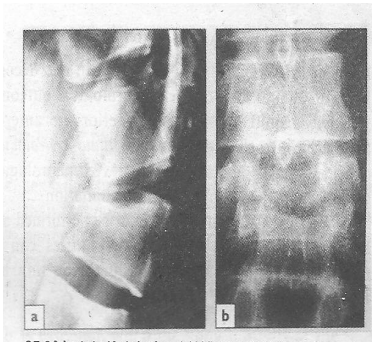

27,29

د Jack knife جرحی:

a: څرنګه چې د Flexion پواسطه دفقری جسم ماتيږي او خلفی اربطه روغه پاتی کيږي خو د Jack knife جرحه خلفي اربطه تخريبوي او لږ غوندې قدامي فشار رامينځته کوي.

b: دکسر نادر چانس شته دی

همدارنګه کيداې شي په مختلفو درجو خلع اونيمه خلع وليدل شي هميشه داکسرونه دمستعرضو بارزو او دپښتيو دکسر سره يوځای وي دنخاع دکانال دتخريب دمعلومولو لپاره CT بهتره معاينه ده اکثرا کسري خلعو ته د مقعدي جراحي څخه ګټه رسيږي په هغو کسری خلعو کې چې Paraplegia ورسره يوځاې وي دجراحی عمليه Nursing اسانوي د روغتون تم کيدنه راکموي په بيا رغونه کې مرسته کوي او دردناکه سوء شکل څخه مخنيوی کوي په هغو کسري خلعو کې چې قسمي عصبي افت ورسره يوځاې وي دجراحي ثبات په واسطه بهترينی پايلې مينځ ته راځي په جراحی عمليه کې دخلفي او قدامي مشترکو شقونو څخه ګټه اخيستل کيږي هغه کسري خلعی چې عصبي افت نه لري په هغو کې جراحی

www.ketabton.com

ثبات د عصبي اختلاطاتو څخه مخنيوی او مقدمه بيا رغونه سريع کوي کله چې ځانګړی جراحی عمليه نه شي تر سره کيداې اويا محفوظ انتقال نه شي عملي کيدای نو داجرحي بايد په غير عملياتي توګه د وضعيتي ارجاع د بستر دارام او Brace پواسطه تداوي شي.

Neural injuries

دنخاع په جرحو کې بې ځايه شوي کسرونه کيداې شي حبل او عصبي جذورو ته زيان ور واړوي، دغاړی د افاتو له کبله Quadreplia او دصدري قطني فقراتو له کبله Paraplegia مينځ ته راځي زيان کيداې شي يا مکمل وي درې نوع افات پيداکيږي چې د Neuroprexia, Cord trans section او Root trans section څخه عبارت دی.

۱- Neuroprexia : حبل دافت څخه لاندې کيداې شي حرکی فلج سوځيدونکی Parasthesia ، حسی ضياع او د احشاو فلج مکمل وي په يو څو ساعتونو کې بيرته رغيږي داحالت په هغو ناروغانو کې زيات واقع کيږي کوم چې د قدامي او خلفي کانال قطر کم ولري په راډيولوجي کې دهډوکني ضياع ثبوت نه ليدل کيږي.

۲- Cord trans section

دنخاع دافت دسويې څخه لاندې حرکی فلج، حشوي فلج او دحسيت ضياع پيداکيږي دحبل د ټکيدو له کبله حرکی فلج په اول وخت کې نرم وي دايو موقتي حالت دي چې دحبل دشاک په نامه يادیږي خو جرحه يې اناتوميکه اود رغيدو وړتيا نه لري ،څه وخت چه وروسته دقطع شوي سويې څخه ښکته حبل رغيږي او ديوې جدا برخې په توګه دنده اجراکوي او دعکسو فعاليت بيرته شروع کيږي د ۴۸ ساعتونو په موده کې دمقعد او Bulbocovernos عکسی بيرته رغيږي او د

www.ketabton.com

Palmer غبرګون بسط کوي نرم فلج د زیات Tone سره تشنجي کیږي وتري عکسات او Clones زیاتیږي، Flexor تشنج او Contractur مینځ ته راځي خو حسیت په دایمي توګه له مینځه ځي.

۳- Root trans section : دتخریب شوو جذرونو څخه حشوي فلج ، حرکي فلج او دحسیت ضیاع رامینځ ته کیږي دجذرونو قطع کیدل دحبل دقطع کیدو څخه په دوه خبروکې بدل دی.

الف: کیداې شي بیا رغیدنه مینځ ته راشي.

ب: حرکی فلج په دایمي توګه نرم پاتی کیږي.

Anatomical Levels:

a: Cervical spine

دغاړې دنخاع په جرحو کې د Cord قطع کیدل دهډوکی دتخریب په نقطه کې رامینځ ته کیږي او په همدې نقطه کې یو یا دوه جذرونه هم قطع کیږي دحبل مکمل قطع کیدل د تنفسي عضلاتو دفلج له کبله وژونکی دی د (C5) فقری په سویه دحبل قطع کیدل د غاړې ښکتنې حبل، صدری حبل، قطنی حبل او Sacral حبل سره جلاکوي د (C5) فقری څخه که ښکته جرحه مینځ ته راشي نو په پورتنیو اطرافو کې ضیاع کمه وي او خاص سوء اشکال مینځ ته راتللی شي.

b: Between T1 and T10 verterbra

دقطني حبل لومړی برخه په غټانو کې دلسمی صدري فقری په سویه پرته ده نو که په دې سویه کې حبل قطع شي نو صدري حبل دقطنی او Sacral حبل څخه

www.ketabton.com

جداکیږي او په پای کې دښکتنیو اطرافو او احشاو فلج مینځ ته راځي کیداې شي ښکتنې صدري جذرونه هم بر قطع شي خو ډیر اهمیت نه لري.

c: Below T10 Vertebral

حبل د T10 او L1 فقراتو تر مینځ لږ غوندې راوتلی (Bulge) دی او د L1 او L2 فقراتو تر مینځ لږ داخل خواته تللی دی او T10 او L1 ترمینځ دحبل راوتلی برخی ته Conus medularis وایي، چې د L2 او S4 عصبي جذرونه د Conus medularis څخه ښکته خواته د غونچی په شکل راوځي چې دې ته Caudaequina وایي او له همدې څخه ښکته خواته عصبي جذرونه وځي همدا سبب دی چې د T10 څخه پورته نخاعي جرحی د حبل قطع کوي د T10 او L1 تر مینځ دجرحو واقع کیدل دحبل او عصبي جذرونو افت مینځ ته راوړي او د L1 فقری څخه ښکته دجرحی وقوع یواځی عصبي جذرونه په افت اخته کوي د Sacrum عصبي جذور په ترتیب سره لاندې برخې تعصیبوي.

۱- S3 او S4 دورون دشا ښکتنی برخه ، پښه او S2 دتلی بهرنی دوه پر درې برخه تعصیبوي.

۲- دپښې او پوندې دکنټرولوونکو عضلاتو حرکی قوه هم د sacral جذرونو پواسطه تعصیبیږي.

۳- دمقعد او قضیب عکسات، Planter غبرګون او د پوندې Jerks .

۴- د Micturation او غایطه موادو کنټرول.

قطني جذرونه په ترتیب سره لاندې برخې تعصیبوي.

۱- دمقبني ناحیی حسیت او Sacral برخی څخه پرته ټول ښکتنی طرف.

۲- د Hip او زنګون د کنټرولوونکو عضلاتو حرکي قوه.

www.ketabton.com

۳- Cremastic عکسه او د زنګانه Jerks.

کله چې په صدري قطني اتصال کې دهډوکي جرحه رامینځ ته شي نو باید حبل قطع کیدل د جذرونو دقطع کیدو څخه توپیري تشیخص شي هغه ناروغان چې عصبي جذرونه یې بې ځایه شوي وي دنورو په نسبت ډیر ښه وي.

تشخیص:

دشا کلینیکي معاینه همیشه د یوې بې ثباته کسر علامی ښي خو د Paraplegia سره یوځای Burst کسر باثباته وي دهډوکي د افت طبعیت اوسو یه د X-ray پواسطه ښودل کیږي او دعصبي افت د لیدلو لپاره X-ray ته ضرورت دی، عصبي معاینه باید په ډیر احتیاط سره اجراشي د تفصیلي معایناتو څخه پرته صحیح تشیخص او انزارو معلومول ناممکن دی مقعدي معاینه هم ګټوره ده.

Complete Cord lesions

د جرحی د سویې څخه ښکته مکمل فلج او بې هوشي د حبل په غوڅیدو دلالت کوي د Spinal shoc په وخت کې کله مقعدی عکسه له مینځه تللی وي صحیح تشخیص یقیني نه وي کله چې مقعدی عکسه مینځ ته راغله او بیا هم عصبي افت موجود وي نو دحبل افت مکمل دی هر هغه مکمل افت چې له ۷۲ ساعتونو څخه زیات دوام وکړي نه رغیږي.

In complete cord lesions

دجرحی د سویې څخه ښکته د هر ډول حسیت دایمي موجودیت دحبل په نامکمله غوڅیدو دلالت کوي تر ټولو عامترین یې Central cord syndrome دې چې په

www.ketabton.com

دې کې د ابتدايي نرمی کمزوري flaccid weakness په تعقيب د پورتنی طرف د ښکتنې Neuron فلج او دښکتنې طرف د پورتنی نيورون فلج د نارمل مثانې او مقعدی حسيت سره يوځای وي په لږ عامه قدامه حبلي سندروم کې مکمل فلج او بې هوشي موجود وي خو په ژورو برخو کې د ښکتنې اطرافو فشار او د وضعيت احساس له مينځه تتلی، خلفي حبلي سندروم نادر دی او په دې کې يواځی ژور فشار او حسيت له مينځه تللی وي.

Browen sequard سندروم دصدري نافذه جرحو سره يوځای وي په دې Syndrome کې د جرحي په اړخ کې حرکي قوه له مينځه تللی وي داناروغي اکثره اصلاح کيږي او دغايطه موادو اومثاني وظايف يې اعاده کيږي او ځينې يې ګرځيدای هم شي په شديدو جذری افاتو کې ځينې وخت داکتر مغشوش کيږي دلسمی صدری فقری څخه ښکته د عصبي او اسکليتي سويو نه پيژندل دهغو جذرونو دقطع کيدو له کبله رامينځ ته کيږي چې فقری د افت څخه لږ پورته دحبل څخه راوتلی وي.

Frankel Grading

دنخاغي د قسمي قطع کيدنی څخه وروسته د وظيفوي کمزورتيا د معلومولو لپاره تر ټولو ښه طريقه د Frankel درجه بندي ده چې په لاندې ډول ورڅخه يادونه شويده.

۱- Grade A : حرکی او حسي دندې له مينځه تللی وي.

۲- Grade B: حسيت موجود خو حرکي قوه له مينځه تللی وي.

۳- Grade C : حسيت او حرکي قوه موجود وي او ګټوره نه وي.

www.ketabton.com

۴- Grade D : حسیت او حرکي قوه موجود وي او ګډوړه وي.

۵- Grade E : حسي او حرکی دندې نورمال وي.

Frankes مشاهده کړه چې دحبل دقسمي افاتو ۲۰% ناروغان په خپل سر رغیږي او په تداوي پورې اړه نه لري.

Management of traumatic paraplegia and quadriplegia

قسمي فلج د فشار کمولو او ثبات پواسطه ښه رغیږي په بشپړ فلج کې ټوله درملنه او په ځانګړي ډول لومړني درملنه ډیره اهمیت لري ناروغ باید په ډیر ه پاملرنه دلازیات زیان دمخنیوي لپاره له یو څایه بل څاي ته یو وړلاې شي او دملا دتیر د درملنې ځانګړی ځای ته ورسول شي ، تګلاره یې په لاندې ډول ده.

۱- په اولو څو ګړیو کې بې سده شوی پوستکی د ډیرو سولیدو له کبله ټپونه پیداکوي نو باید د ځانګړنی پاملرنې له لارې چوپړ تر سره شي.

دملا دتیر بیړنې ټینګول د چوپړ دغه تګلاره د ناروغ دناارامی پرته په اسانی سره ترسره کیږي.

د بستر ګونځی او راوتلی برخې باید موجود نه وي هر دوه ګړی وروسته ناروغ په ورو ډول په اړخ اړول کیږي او شایې په احیتاط سره وینځل کیږي او پوډر پری اچول کیږي وروسته پوستکی د فشار د زغم وړ ګرځي. که یو وار دبستر زخمونه پیداشونو د غوڅولو او پیوند لګولو څخه پرته نه رغیږي.

۲- Bladder and bowel

په اولو ۲۴ ساعتونو کې مثانه لږه توسع کوي خو که توسع پر مختګ وکړو او عدم اقتدار پیداشو نو دانتان خطر موجود دی په خاصو مراکزو کې معمولاً له

www.ketabton.com

ابتدا څخه ناروغ ته د مقعمو شرایطو لاندې Catheter تطبیقیږي که خاص مرکز ته دمقدم انتقال امکان نه وي نو باید سمدستي نازکه Silastic کتیټر تطبیق شي او Catheter دوه اونې وروسته بدلیږي که د انتان شک موجود وي انتي بیوتیک ورکول کیږي ناروغ ته دمثانې تربیه ورکول کیږي د رغیدلو سره مثانه خپله وظیفه اعاده کوي او یا دمثانې دپاسه دلاس دفشار پواسطه په ورو ډول مثانه تخلیه کیږي په ځینې ناروغانو کې باید دتخلیې وروسته یو څه اندازه تشی متیازی پاتی کیږي دا ناروغان Cystography او Cystotomy ته اړتیا لري، د دري میاشتو دمثانوي تمرین څخه وروسته که اصلاح رامنځ ته نه شي نو Sphincterotomy استطباب لري غایطي عادت په اسانی سره Enemma یا امالی او دګیډې دتمرین په واسطه اصلاح کیږي.

۳- Muscles and Joint

فلج شوی عضلات که تداوي نه شي نو شدید تقبیضي Contracture مینځ ته راوړي ددې څخه دعضلاتو دمکمل منفعل حرکت پواسطه مخنیوی کیداې شي په وروسته وخت کې کیداې شي میزابې ته ضرورت شي دغاړې دحبل څخه ښکته افاتو کې ناروغ باید په دریو میاشتو کې له بستری پورته شي ودریدل او ګرځیدل د Contracture دمخنیوي لپاره ګټور دی د زنګون د نیغ ساتلو او دپښې د Plante grade لپاره Caliper ته اړتیا ده Calipers هره ورځ په وقفوي ډول سره لیږې کیږي او ناورغ ته فزیوتراپي اجراکیږي د Crutch اوچوکی دګرځولو لپاره باید ناروغ ته د پورتنیو اطرافو د عضلاتو دقوی کولو تمرین ورکړل شي که Contracture مینځ ته راغلی نو Tenotomy ته ضرورت پیداکیږي ترڅو چې دمثانې او پوستکي انتان مینځ ته رانه شي دردناکه Flexor تشنج غیر معمول دی

www.ketabton.com

که پیداشي نو ځینې وخت د Tenotomy, Neurectomy, Rhizotomies او د الکولو د داخلي نخاعی زرق پواسطه تداوي کیږي د Heterotropic تعظم عام او خطرناک اختلاط دی دا په شدیدو او مکملو افاتو کې مینځ ته راځي ،دا اختلاط کیداې شي حرکات محدود او یا له مینځه یوسي خصوصاً په Hip کې کله چې جوړ شوی هډوکی غوڅ شي اختلاط تداوي کیږي خو د جوړیدو په مهال یې مخنیوی ناممکن دی.

۴- Tendon transfers

په پورتینو اطرافو کې ځینې وظایف د Tendomtransfer پواسطه اعاده کیداې شي هغه ناروغان چې دغاړې دنخاع معمولي جرحی ولري په هغو کې ددا سی عملیې هدف د نیولو لپاره د عضلاتو د دندې محدوده اعاده ده ددې عملیې داجراڅخه مخکې باید ډاکتر ځان پوه کړي چې کوم عضلات کار کوي کوم یې نه کوي او کوم عضلات د Transfer لپاره مناسب او په لاس کې دي.

a: که یوائې Deltoid او Bicep عضلات کار کوي نو د Transfer deltoid, Tricep عضلی ته دوتری Graft پواسطه د C7 فقری د څنګلی د بسط له مینځه تللی دنده اعاده کوي ددې پواسطه به ناروغ وکولای شي چې دچوکې څخه ځان راکوز کړي او د Crutch سره وګرځي.

b: که Brachio radialis عضله کار کوي نو د Wrist extensor عضلی ته Transfer کیداې شي د Moberg دطریقې پواسطه دغتی ګوتی ابتدایي نیونه لاس ته راځي په کوم کې چې دغتی ګوتی Inter phalangeal مفصل سره یوځای کیږي او دمفصل قاعده د Flexor polices longus وتر سره ننښلول کیږي د

www.ketabton.com

Wrist دفعال بسط پواسطه به دغتی ګوتی دقاعدې مفصل په منفعله توګه تقبض کولای شي.

c: که Extensor carpiradialis longus او Braves دواړه په لاس کې ولرو نو له دوې څخه یو Flexor polices longus ته دغټې ګوتې دفعال Flexion لپاره انتقالیداې شي.

۵- Morale

د Paraplegia ناورغ مورال د ښکته کیدو لپاره ډیر مساعد دی او دهغه په خپل ځان دباور لاس ته راوړل د درملنې اهمه برخه ده د داکترانو، نرسانو او فزیوتراپستانو پواسطه دایمي، هڅونه او احساس دناروغ لپاره ګتور دې ناروغ باید په ارام سره تشناب ته بوتلل شي او د پوستکي او ادرار د انتان د بدبوي څخه باید مخنیوی وشي څومره ژر چې ناروغ له بستری راپاڅي دا به بهتره وي او څومره ژر چې ممکنه وي ناروغ باید دخپلی نوی وظیفې لپاره تیار شي.

www.ketabton.com

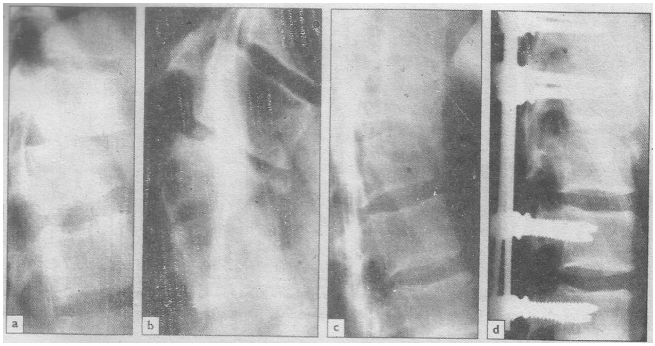

27,30

شکل: 27,30 abcd ص ۵۲۲

د Thoracolumbar ناحیی کسري خلع

a: په یوه ۳۲ کلنه ښځه کې د T11-T12 کسري خلع چې د ټرک د اوښتو څخه مینځته راغلی ده ښځه مکمله Paraplagic وه او د عملیات په اړه فکر کیده چې ګټه به ونه رسوي.

b: څلور اونۍ وروسته افت نور هم پر مختګ کړیدې او واضح دی.

c.d: همدارنګه یوه جرحه په یوه ۱۷ کلن هلک کې د خلاصی ارجاع او داخلي تثبیت پواسطه تداوي شویدی

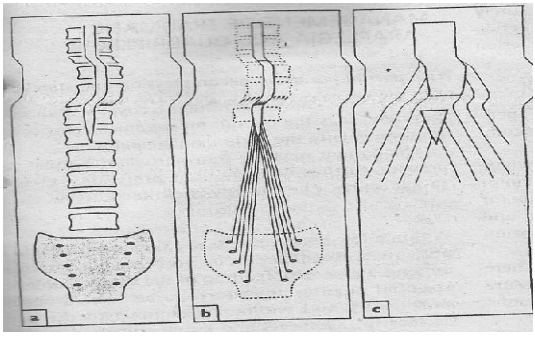

27,31

شکل: 27,31 abc ص ۲۲۳

تروماتیکه Paraplegia

a: په بالغ کې Cord د L1 په ښکتنې برخه کې ختمیږي.

b: د عصبي جذرونو غلط وضعیت.

c: د T12 فقری جرحه د Lumbar او Sacral تر مینځ Cord غوڅوي په یو اړخ کې عصبي جذور هم غوڅیږي او ځینې وخت جذور له خپله ځایه بې ځایه کیږي.

www.ketabton.com

REFERENCES AND FURTHER READING

Advanced Trauma Life Support (1997). American College of Surgeons

Anderson LD, D'Alonzo RT (1974) Fractures of the odontoid process of the axis. *Journal of Bone and Joint Surgery* 56A, 1663-1674

Bannister G, Gargan M (1993) Prognosis of whiplash injuries: A review of the literature. *Spine* 7, 557-569

Bohlman HH (1985) Treatment of fractures and dislocations of the thoracic and lumbar spine - current concepts review. *Journal of Bone and Joint Surgery* 67A, 165-169

Chance CQ (1948) Note on a type of flexion fracture of the spine. *British Journal of Radiology* 21, 452-453

Denis F (1983) The three column spine and its significance in the classification of acute thoracolumbar spinal injuries. *Spine* 8, 817-831

Gargan MF, Bannister GC (1990) Long-term prognosis of soft-tissue injuries of the neck. *Journal of Bone and Joint Surgery* 72B, 901-903

Gunzburg R, Szpalski M (1997) *Whiplash Injuries. Current concepts in prevention, diagnosis and treatment of the cervical whiplash syndrome*. Lippincott-Raven, Philadelphia

Livingston M (1999) Common whiplash injury: A modern epidemic. Charles C Thomas, Springfield Il

Slucky AV, Eismont FJ (1994) Treatment of acute injury of the cervical spine. *Journal of Bone and Joint Surgery* 76A, 1882-1895

Solomon L, Pearse MF (1994) Osteonecrosis following low-dose short-course corticosteroids. *Journal of Orthopaedic Rheumatology* 7, 203-205

Spitzer WO, Skovron ML, Salmi LR *et al* (1995) Scientific monograph of the Quebec Task Force on whiplash-associated disorders: redefining whiplash and its management. *Spine* 20 (suppl.), 8

Thomas BE, McCullen GM, Yuan HA (1999) Cervical spine injuries in football players. *Journal of the American Academy of Orthopaedic Surgeons* 7, 338-347

www.ketabton.com

دحوصلی کسرونه(Injuries of the Pelvis)

دحوصلي کسرونه دټولو Skeletal ټپونو د ۵% څخه لږي پيښې جوړوي خو زيات ارزښت لري. ځکه چې د نرمو انساجو ټپونه ورسره په لوړه کچه يو ځای وي. وينه په کې ډيره زياته ضايع کيږي. شاک، Sepsis او بيرنۍ تنفسي بې وسي ورسره ملګري وي. د نورو شديدو ټپونو په شان په دې ټپونو کې هم د بيلابيلو ماهرينو ګډو هڅو ته ضرورت دی.

دوه پر درې د حوصلې کسرونه د سرک په پيښو د پياده تلونکو د وهلو له کبله پيداکيږي. ۱۰% ناروغان د حوصلې د کسرونو سره يو ځای د احشاو ټپونه هم لري او په دې ډله خلکو کې د مړينې اندازه تر لس سلنو پورې رسيږي.

جراحي اناتومي :

دحوصلی کړۍ د دوه In nominate هډوکو او د Sacrum دمخی خواته د Symphysis pubis بند جوړوي. دغه لوښي ته ورته جوړښت د تنې وزن ښکته اطرافو ته ليږدوي او د احشاو ، رګونو او اعصابو ساتنه کوي د حوصلی د کړۍ ټينګښت د هډوکينو برخو په سختوالي او دغښتلو اربطو(پلو) په يوالي پورې اړه لري کوم چې درې هډوکينې برخې په ټول Symphysis pubis او Sacro iliac Joint کې سره ټړي. تر ټولو غښتلی او ارزښتناکه ليګامينټونه Sacro iliac او Ilio lumber ليګامينټونه دي د دوی سره Sacro tuberos، Sacro Spinus او د Symphysis pubis اربطی هم مرسته کوي تر کومی کچی چې هډوکينه کړۍ او اربطی روغې وي د وزن وړل درست دي.

د Sacroilliac بند او Sciatic notch په برخه په حوصله کې د Common Iliac شريان غټې څانګې رارسيږي دا شريانونه او دوی سره غبرګ وريدونه د حوصلی د خلفي برخې په کسرونو کې د ډير اهميت وړ دي همدارنګه د حوصلی په شاتنيو ټپونو کې د Lumbar او Sacral Plexus اعصاب هم تر خطر لاندې دي. مثانه د Symphysis Pubis

www.ketabton.com

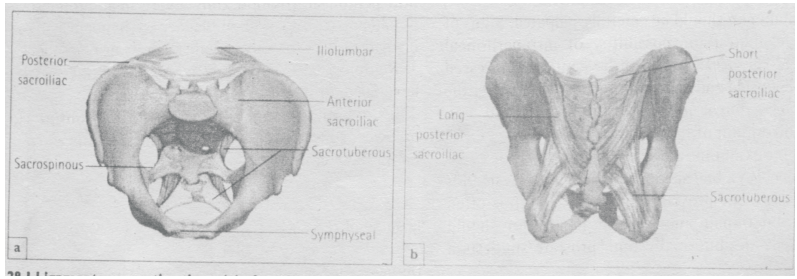

28-1

دحوصلي تقو يه كوونكي ليګا مينتو نه-بعضي ليګا منتو نه چه مستعرض پرا ته دي چه دتا وونكي قوي سره مقاومت كوي او نه پريږدي چه دحوصيلي دواړه بر خي سره جدا كړي، كوم ليګا مينتو نه چه طو لاني واقع دي دحو صلي دعمو دي شكيد ني څخه مخنيوي كوي.

شاته پرته ده او Trigone د مثانی د اړخيزو اربطو په واسطه په خپل ځای کې تثبيت ساتل کيږي او په نارينه و کې دا دنده د Prostate په واسطه سرته رسيږي. Prostate د حوصلې د ځمکې او مثانې تر منځ پروت دی په وحشي کې د Levator Ani د انسي اليافو په واسطه تثبيت شويدی او په قدام کې د Pub prostatic اربطی په واسطه د Pubic هډوکو سره کلك نښتی دی په نښځو کې دمثانې Trigone د Cervix او دقدامي مهبلي Fornix سره هم نښتی دی.

Urethra د حوصلی دځمکی د عضلاتو او د Pubourethral اربطو په واسطه تثبيت شوی په نښځو کې Urethra زيات خوځنده او تپونو ته لږه مساعده ده. په شديدو حوصلې تپونو کې چې کله Prostate خلف خواته تيله شي او Urethra په خپل ځای وي نو پرده يې Urethra زخمي کيږي. کله چې Puboprostatic اربطه څيری شي نو Prostate او دمثانی قاعده د غشايي Urethra څخه په واضحه توګه بی ځايه شوی وي. حوصلی Colon يو متحرك جوړښت دی او هر وخت نه زخمي کيږي. Rectum او Anal Canal د بولي تناسلي جوړښتونه او دحوصلې دځمکې تر مينځ پراته دی او د حوصلې په کسرونو کې ډير ارزښت لری.

www.ketabton.com

دحوصلې ټینګښت (Pelvic Instability)

که حوصله د بې ځایه کیدو پرته دوزن توان ولري نو حوصله ثابته ده دا حالت هغه وخت شته وي کله چې هډوکي او مهمې اربطې روغې وي که د حوصلې په دواړو نیمایي برخو د مخې له خوا قوه وارده شي نو Symphysis pubis سره جلاکیږي. که د پوښ د ځیرې کیدلو له کبله جلاوالی مینځ ته راشي نو دقدامي Sacroiliac او د Sacrospinus اربطو په واسطه د جداوالي کچه کتلای شو که له دې څخه هم غښتلی قوه پرې وارده شي نو حوصله د خلاص کتاب په شان ټپ ورکوي خو تر څو چې خلفي Iliac spins روغ وي نو په عمودي توګه ځای پر ځای شوې خلفي Sacro iliac او Sacro Tuberos اربطې څرنګه چې روغې دي نو حوصله د عمودي قوې په مقابل کې ټینګښت لري او په تدوري توګه بې ثباته وي خو که خلفي Sacro iliac او Sacro tuberos اربطې ویجاړ شي نو حوصله نه یوازې داچې په تدوري توګه او په عمودي توګه بې ثباته وي بلکه دې سره د حوصلې ټپي شوې نیمایي هم خلف خواته درومي. عمودي بې ثباتي له دې کبله ارزښت لري چې د غټو خلفي ثباتي اربطو د بشپړویجاړوالی ښودونکې ده داخبره به مو باید په یاد وي چې ځینې وخت کسرونه بې ثباتي مینځ ته راوړي کوم چې د اربطو تخریب ته ورته وي نو باید غلط نه شو. د دواړو Pubic Ramie کسرونه کیدای شي د Symphysis د ویجاړتیا غوندې وي او د iliac wing کسرونه چې د هماغه خوا د Pubic rams کسرونو سره یوځای وي د عمودي جداکوونکې قوې په مقابل کې بې ثباته وي.

کلینیکي ارزونه:

هر هغه ناروغ چې د ښکتنیو اطرافو او دګیډې شدید ټپونه ولري باید د حوصلې کسرونو ته شمکن اووسو کیدای شي د موټر د ټکر، د لوړ ځای څخه د لویدو او یا د وهلو د ټپونو تاریخچه شته وي. ناروغ ډیری د شدید درد څخه ګیله کوي او داسې فکر کوي چې مړ کیږي. کیدای شي د ګیډې د ښکتنی برخې، ورون په صفن او دفرج له پاسه شینوالی او پرسوب شته وي.

www.ketabton.com

دغه ټولې برخې باید په منډه سره وپلټل شي او د تشو متیازو د وتلو لپاره وکتل شي خو لومړی د هر څه مخکې باید دناروغ عمومي حالت وارزول شي او د وینې ضیاع وکتل شي کیدای شي احیاء مجدد ته د ازموینو له بشپړیدو څخه مخکې ضرورت وي. ګیډه باید په احتیاط سره جس شي د تخریش نښې دپریتوان دتنه او دوینې بهیدنې نښودنه کوي.

دحوصلې کړۍ باید په احتیاط سره له دواړو خواوو او د خلف څخه قدام ته جس شي د Sacro iliac برخې له پاسه حساسیت د شاتني پول د ویجاړتیا د نښودنې لپاره ارزښت لري. ددې وروسته باید په هره واقعه کې ازموینه تر سره شي. Coccyx او Sacrum باید جس او حساسیت یې معلوم شي. Prostate باید جس شي که جس یې د درد او پرسوب له کبله ګران وي باید وضعیت یې معلوم شي یو غیر نورمال لوړ پروستات د احلیل د ټپ نښودنه کوي د اخری ځل تشو متیازو کولو پوښتنه باید وشي او په خارجی Meatus کې وینه باید وکتل شي د تشو متیازو نه کیدل او په باندینی Meatus کې د وینې شتون دځیری شوي

28,2

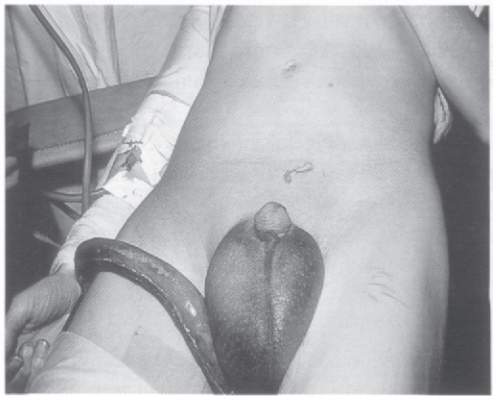

دحوصلې کسرونه :

دغه ځوان سړی دموټر سایکل د سورلی په مهال وهل شوی وو او دحادثی په مهال بیرنی خونې ته د ورون د کسر سره راوړل شوی وو دهغه د عجان او Scrotum ناحیه پرسیدلې او Bruised شوې وه تشې متیازې یی نشوای کولای او باندینی Meatus یې د وینې په واسطه ککړ وو د X-Ray پر مټ څرګند شو چی د حوصلې کسر یې درلوده .

www.ketabton.com

احلیل کلاسیکي ننبې دي. خو که په Meatus کې وینه ونه لیدل شي نو د احلیل ټپ نه شي ردولای ځکه چې کیدای شي خارجی معصرې سپزم کړی وي او د ټپ له ځای څخه وینه نه شي راوتلی نو د حوصلی د کسر هر ناروغ باید دې خطر لاندې وګڼل شي.

ناروغ باید تشومتیازو کولو ته وهڅول شي که تشی متیازی یې وکړای شوی نو احلیل یې روغ دی او یا لږ غوندې ټپي شوی دی لږ ټپ باید د تشو متیازو کولو په واسطه ویجاړ نه شي.

د کتیتر له تیرولو څخه باید ډډه وشي ځکه کیدای شي چې د کتیتر تیرول قسمي څیرې کیدنه د احلیل په بشپړی څیری کیدنی بدله کړي هغه ناروغان چې متیازی نه شي کولای او یا دمایعاتو له ورکولو وروسته د هغوی مثانه د جس وړ نه وي باید د مثانی څیری کیدلو ته شکمن شو. د مثانی جس کول هم ډیر ګران دی ځکه چی د ګیډې په دیوال کې Hematoma شته وي. فزیکي ننبې په لمړنیو وختو کې کیدای شي کمې وي. د کولمو نورمال اواز شته وي د پاکو متیازو د وتلو له کبله په پریتوان تخریش کم وي.

یوائې لږ شمیر ناروغان چې مثانه یې څیرې شوې وي فشار یې ښکته وي نو که د ناروغ فشار ښکته وي باید بل لامل ته ددې تر څنګ فکر وکړو. د عصبي ازموینو ترسره کول هم ارزښت لري کیدای شي د Lumber او Sacral بندلونو ټپونه شته وي که ناروغ بې هوشه وي په همدغه طریقه ازموینه تر سره کیږي خو په دې پیښو کې بیړنې X-Ray ضروري ده.

Imaging of the Pelvis:

د هر شدید ټپي ناروغ په لومړنی کتنه کې باید د سینې د X-Ray سره دحوصلې یو Plain قدامي خلفي X-Ray واخیستل شي. په ډیرو پیښو دغه فلم د حوصلې د کسر د تشخیص په باره کې کافي معلومات ورکوي. چې د ټپ اصلي طبعیت دلازیاتې تفصیلي رادیوګرافي په واسطه څرګندیږي خو کله چې ناروغ د X-Ray په میز باندی د وضعیت د بدلولو زغم ولري نو د پنځه اړخونو څخه د X-Ray اخیستل ضروري دي چې د قدامي خلفي، داخلي، خارجي، ننبي اوچپی مایلی منظری څخه عبارت دي که د

www.ketabton.com

شدیدی ټپ ګمان شته وي نو په مناسبه سویه د CT ازموینه ډیره مرستندویه ده په ځانګړې ډول د حوصلې د خلفي کړۍ په ټپونو کې او د Acetabulum په پیچلو کسرونو کې.

CT ازموینه ځکه ډیر ارزښت لري چې د X-Ray پر مټ ددې کسرونو مناسبه ارزونه نه شي کیدای دټپ صحیح لیدل د درې اړخیزی CT ازموینی پرمټ ډیر مناسب دی خو د ساده ښې رادیوګرافي او معیاري CT عسکونو په واسطه عملاً ښه معلومات لاس ته راتلی شي.

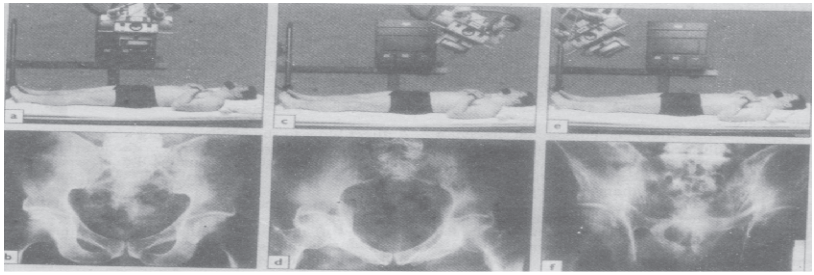

28,23

دحوصلې دکسرونو تشخیص د X-Ray پر مټ

AB : دشدید تروما په مهال په Multiple injured ناروغانو کې د لومړنی ارزونې په مهال قدامي خلفي منظری سره دودیز X-Ray اخیستل کیږي چې کولای شي د لیدلو وړ تخریب یا د کسر په چټك تشخیص کې ګټور ثابت شي X-Ray باید په سیستماتیك ډول ولوستل شي او عکس په منځ کې راشي. د Symphysis Pubis ، Iliacblades, Pubic rami، Sacroiliac بندونه او د Sacral foramen تناظر باید وکتل شي که چیری د ناروغ حالت ددې اجازه ورکړي لږ تر لږه په دوو منظرو باید عکسونه واخیستل شي.

CD : او په داخلي منظره کې د X-Ray د Tube سره زاویه باید ښکته خواته دیرش درجې ولري.

F: بهرنی منظره باید د X-Ray د Tube سره پورته خواته دیرش درجی زاویه ولري.

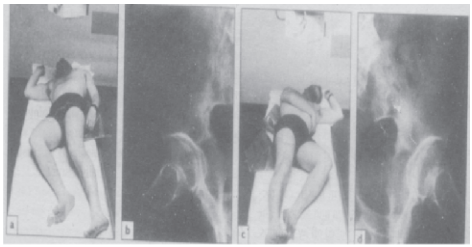

28,4

د X-Ray پواسطه د حوصلی د کسرونو تشخیص: د Ilium او Acetabulum د ښی پیژندنې لپاره په هر طرف په مایلې منظرې عکس اخیسنه مرستندویه ده.

AB: ښي مایله منظره

CD : چپه مایله منظره دغه شیان باید له پامه وغورزول شي که چیرې د CT اسانتیا په لاس کې وي

www.ketabton.com

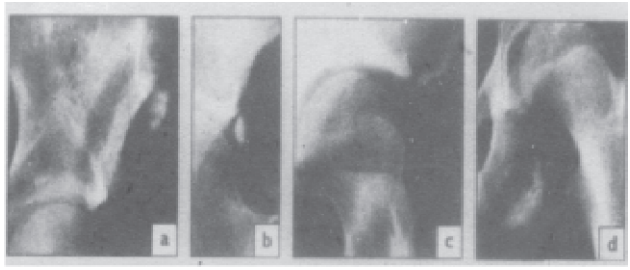

Avulsion injuries داهر څه د عضلاتو د قوی فعالیت په پای کې مینځ ته راغلی دی.

A. : د Sartorius د عضـــلی د تمـــاس Avulsion باید غلط نه شي

B: د Acetabuli له هډوکي سره کوم چې په هر طرف کې ښه ښکاري.

C: د Rectus د عضلی د سرچینی Avulsion

D: د Hamstring د سرچینی Avulsion : کلینیکي حالت ډیر لږ خبرونکی دی د X-Ray په پرتله

Imaging of the Urinary Tract:

که د پورتنۍ ګیډې د ټپ نښې شته وي او ناروغ Haematuria ولري نود پښتورګو د ټپونو د څرګندولو لپاره باید داخل وریدي یوروګرام ترسره شي ددي په واسطه د مثانې او احلیل غټ ټپونه هم ښودل کیږي. که احلیل څیری شوی وي نو د مثانی بیخ به پورته خواته نیغ شوی وي او یا کیدای شي د وینی او د ببیرون شوو تشو متیازو د فشار په واسطه مثانه Tear drop سوء شکل ولري. کله چې د احلیل د ټپ په اړه فکر وشي نو باید (۲۵-۳۰ ملي لیتره) په اوبو کې د حلیدونکو کثیفه توکو د Aseptic تخنیك لاندې urethrogram ترسره شي د کثیفه توکو د زرق په وخت کې د احلیل د بشپړې پراختیا لپاره باید یو فلم واخیستل شي. د کثیفه توکو تخنیك د احلیل بشپړ او نیمګړي ټپونه ډیره ښه ښیي د مثانې د څیری کیدو په حالت کې باید یو Cystogram ترسره شي.

www.ketabton.com

د ټپونو ډولونه :

دحوصلې ټپونه په څلورو ډولونو ویشل شویدي.

۱- یواځنې کسرونه چې د حوصلې کړۍ په کې نه وي ماته شوی.

۲- د حوصلې کسرونه چې کړۍ په کې ماته شوې وي کیدای شي ثابته او یا بې ثباته وي.

۳- د Acetabulum کسرونه: که څه هم چې داکسرونه د حوصلې د کړۍ کسرونه دي خو د بند په کسر کې د دخیل کیدو له کبله ځانګړې ستونزې پیداکوي نو له دوی څخه په ځانګړي ډول یادونه کیږي.

۴- Sacrococcygeal کسرونه.

الف: Isolated Fractures (ځانګړي کسرونه)

په دې کسرونو کې لاندې کسرونه شامل دي.

۱- Avulsion Fractures : دعضلاتو د شدید تقلص په واسطه د هډوکي یوه پارچه له خپل ځای څخه بې ځایه چې داحالت دودیز ډول په سپورت مینانو او لوبغاړو کې لیدل کیږي. قدامي علوي Iliac Spin د (Sertorius) عضلې پواسطه، قدامي سفلي Iliac بارزه د Rectus femuris عضلې په واسطه، Pubis د Adductor longus عضلې په واسطه او د Ischium برخه د Ham string عضلو په واسطه کش کیږي. دا ټول عضلې ټپونه دي.. او د یو څو ورځو لپاره یواځې ارام ته اړتیا لري. درد کیدای شي چې تر میاشتو پورې شته وي. که د شدیدو ټپونو تاریخچه نه وي نو د Callus بیوپسي کیدای شي په غلطه توګه تومور تشخیص کړي. په نادره توګهIscheium Apophysis کش کیدل د Hamstring د عضلې په واسطه همیشنۍ ګیلی پیداکوي چې په دې حالت کې خلاصه ارجاع او Internal Fixation استطبات لري.

۲- Direct fractures : په حوصله باندې نیغ په نیغه وار په دودیز ډول لوړ ځای څخه د رالویدو وروسته مینځ ته راځي کیدای شي په Ischium او Iliac blade کې کسر پیداکړي. د درد تر ختمیدو پورې د بستر ارام یواځنی درملنه ده.

www.ketabton.com

فشاري کسرونه (Stress Fractures)

په Osteomalacic او Osteoporotic ناروغانو کې د Pubic rami کسرونه دودیز دي. د Sacro iliac بند شاوخوا دفشاري کسرونو تشخیص ډیر ستونزمن دی او داکسرونه په زړو Osteoporotic خلکو کې د Sacroiliac د ساحې د درد یو غیر دودیز لامل دی. پټ فشاري کسرونه د Radioisotope scan په واسطه ښه معلومیدای شي.

ب: Fractures of the Pelvic ring: دحوصلي دحلقي متید ني :

حوصله یو سخت جوړښت دی نو داخبره په ګډ ډول منل شویده چې دحوصلې په کړۍ کې د یوې نقطې ماتیدل د بلې نقطې د ویجاړتیا سره یو ځای وي. خو ځینی استثنات شتون لري لکه د نیغ په نیغه ضربی کسرونه او د ماشومانو د کړۍ کسرونه ځکه چې په ماشومانو کې Symphysis او Sacroiliac بندونه د Springy ځانګړتیاوو درلودونکي دي په ډیری پیښو کې دوهمه ماته شوې نقطه نه لیدل کیږي چې کیدای شي یا بیرته ژر ارجاع کیږي او یا داچې Sacroiliac بند په نیمګړی توګه ویجاړ شوی وي.

Mechanism of Injury

دحوصلی دکړۍ د ټپونو اساسي میخانیکیت د قدامي خلفي فشار، وحشي یا جنبي فشار، عمودي ځیرې کیدنه اویا ددې ټولو څخه عبارت دی.

۱- قدامي خلفي زور راوړنه یا فشار:

دا ټپ هغه مهال پیداکیږي کله چې یو پیاده تلونکی مخامخ د موټر په واسطه ووهل شي په Pubic rami کې کسر مینځ ته راځي ننښتي هډوکي یو له بل څخه جلا کیږي یا خارجي تدور کوي. Symphysis او په پای کې د خلاص کتاب ټپ منځته راځي. قدامي Sacroiliac اربطی په نیمګړې توګه ځیرې کیږي او کیدای شي د Ilium په شاتنۍ برخه کې کسر پیدا شي.

www.ketabton.com

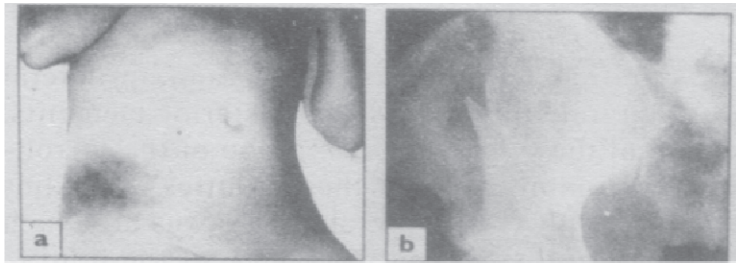

28,6

مات شوی Iliac blade

A : ګرول شوی ځای د کسر دځای ښودنه کوي.

B: کسر خطرناك ښکاري خو که چیرې د هډوکینې حوصلې پاتې شوني په تماس کې وي نو ناروغ د خطرناك ګوابښ سره مخامخ ندی.

- دحوصلې په جوانبو فشار د حوصلې د حلقی د ماتیدو یا کړیدو لامل کیږي دا کسرونه په دودیز هغه وخت منځ ته راځي کله چی یو څوك دیو لوړ ځای څخه راولویږي اویا د موټر په ټکر کې له یو اړخ څخه ووهل شي په قدامي توګه Pubic rami له یو یا دواړو اړخونو څخه په کسر اخته کیږي او په خلفي توګه دحوصلی په هماغه اړخ کې او یا مخالف اړخ کې په Sacroiliac کې شدیده ځیری کیدنه او یا د Sacrum او Ilium کسر رامنځته کیږي که سکروم او الیوم ډیر بې ځایه شوی وي نو حوصله به بې ثباته وي.

۳- عمودي ځیرې کیدنه:

Innominate هډوکي په یو اړخ کې په عمودي توګه بی ځایه کیږي.. او دهماغه اړخ په Pubic rami کې کسر او د Sacroiliac د ساحې تخریب رامنځته کوي.

www.ketabton.com

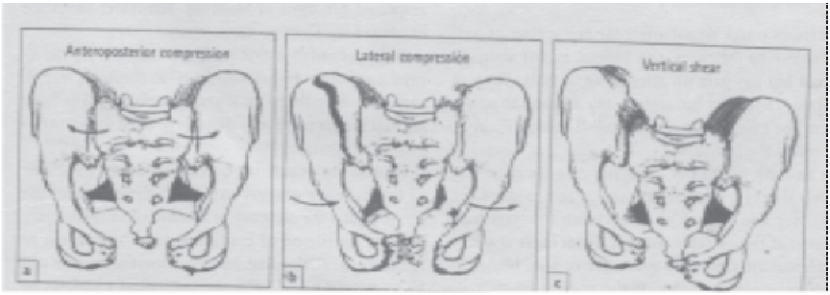

28,7

دحوصلی د کړۍ د کسر ډولونه

د درې غوره ټپونو ډولونه ښودل شویدي.

A : قدامي خلفي قشار د وحشي تدور سره یو ځای کیدای شي د حوصلې دواز کتاب غوندی ټپ لامل شي په دننه منظره کې د Symphysis Pubis دجداوالي غټه ننبه کوم چې د Sacro iliac بند د قدامي برخې پراختیا ده ډیره ښه ښکاري.

B: جنبي فشار کیدای شي د حوصلې د کړۍ د کړیدو او ماتیدو لامل شي. Pubic rami ځینې Pubic Rami دواړه خواوی ماتی شوې وي. په خلفي توګه Iliac blad کیدای شي مات شي اویا د Sacrum هډوکی مات شوی وي.

C: عمودي ځیرې کیدنه د دواړو Sacro iliac او Symphysis د ناحیې د یو طرف دتخریب س

داکسر هغه وخت منځته ته راځي کله چې یو څوك له لوړ ځای څخه په یوه پښنه راولویږي

داپه دودیز توګه شدید بې ثباته ټپونه دي چې ښکاره څیرې والی د نرمو انساجو ویجاړتیا او Retroperitoneal وینه بهیدنه په کې شته وي.

۴- ګډ ټپونه

په شدیدو حوصلې ټپونو کی کیدای شي پورتنې درې واړه فکتورونه سره یو ځای وي.

ثابت او غیر ثابت کسرونه (Stable and unstable Fractures)

دحوصلې په ټپونو کې د کسر دځرنګوالی او بې ځایه والي څخه دکسر ثبات معلومیدای شي. هغه میخانیکیتونه چې دغه ټپونه پیداکوي لږ غوندې ځانګړی دي د کسرونو د خاصو نقشو وضاحت شویدی چې د ټپ د میکانیزم څرګندول یې ممکن کړیدی همدارنګه ددې پواسطه د اربطی د زیان او د حوصلې د بې ثباتی د درجو معلومول هم ممکن شوي دي.. چې ځینو پښنو کې تر څو چې د بې هوشۍ لاندې

www.ketabton.com

ازموینه ترسره نه شي د حوصلې د ثبات او بې ثباتی پریکړه نه شي کیدای. ددې په اړه ډیرې ویشنی کارول کیږي تر ټولو غوره یې د Young او burgess د ۱۹۸۶ کال ویشنه ده چې په لاندې توګه ترې یادونه کوو.

قدامي فشاري کسرونه: د حوصلی د وازکتاب شکل د Symphysis Pubis د منځ د واټن د زیات والي یا د Pubic rami د کسرو له کبله حوصله جلا کیږي نور Sacroiliac عناصر هم تر کشش لاندې راځي. دغه ټولنیزه نقشه د جراحي د شدت له نظره ویشل شویدي.

په APCI کې : Symphsis pubis تر منځ واټن د ۲ سانتي مترو څخه کم وي سره له دې چې X-ray کې څرګندول ښکاري. د Ant sacroiliac lig کې یو څه Starin شته وي خو د حوصلې کړۍ به ثابته وي.

په APC2 ټپونو کې جداوالی په څرګند ډول وي او Ant Sacro iliac lig (ډیری Sacrosipinus ligament او Sacro tuberurs) هم څیرې شوی وي په CT د یوه اړخ Sacro iliac joint لږ جداوالی ښئي. که خلفي Sacro iliac ligament څیرې شوی نه وي نو دحوصلې کړۍ به هم ثابته وي.

او په AP C3 ټپونو کې قدامي او خلفي Sacro iliac اربطې څیرې شوې وي. د CT پرمټ د Sacro iliac بند جداوالی لیدل کیږي. یو اړخ نیمه حوصله قدام کې د بل اړخ نیمې حوصلې څخه او په خلف کې د ساکروم څخه جدا شوې وي. دحوصلې کړۍ بې ثباته وي.

۲- اړخیز فشاري ټپونه:

ددې ټپونو ښه نښه د Pubic ramus مستعرض کسر دی چې د حوصلې دسوري د X-Ray (inlet view) په واسطه ښه لیدل کیږي. کیدای شي په ساکروم کې هم فشاري کسر موجود وي داکسرونه د LC1 په نوم ویشل شویدي دحوصلې کړۍ په کې ثابته وي.

د LC2 ټپونه ډیر شدید وي. د قدامی کسر سره کیدای شي د لګیدلو په اړخ کې د Iliac wing کسر هم شته وي خو دحوصلې کړۍ ثابته وي.

www.ketabton.com

د LC3 ټپونه له پورتنیو دواړو ټپونو څخه بدتر دي. زیانمن شخص دموټر لاندې راغلی وي په یوه Iliac wing باندې د جنبي فشاري قوې له کبله دکسر د پیداکیدو سره سره په مخالف الیوم باندی هم قدامي خلفي قوه عمل کوي او دکسر دپیداکیدو لامل کیږي. دهمدې میخانیکیت له کبله د ټپ لامل ځانګړی رول د ټپ په پیداکیدو کې لري.

۳- عمودي څیرې شوي ټپونه :

دحوصلې نیمایي برخه د سر په سمت بی ځایه شوې وي دیری په خلف کې هم بی ځایه شوې وي نو حوصلې ته وصفي غیر متناظر شکل ورکوي. د APC-3 دټپونو په شان نیمایي حوصله بشپړه جداشوې وي او دحوصلې کړۍ بې ثباته وي.

۴- ګډ ټپونه

کیدای شي په ګډ ډول ټپونه رامنځته شي او پورتني ټول لاملونه په کې رول ولري خو په لویه کچه پورتنۍ ډلبندې د دودیزو پیداکیدونکو ټپونو ښودنه کوي.

د LC2 شکل د ګیډې د سر او دسینی دټپونو سره تړلې ده. د ټپونو ټول بی ثباته ډولونه د شدیدې وینې بهیدنې خطر لري او ژوند ګواښونکي دي.

کلینیکي بڼه:

هغه کسرونه چې دحوصلې کړۍ نه اغیزمنه کوي یا په بله ژبه د حوصلې دکړۍ په ثابتو کسرونو کې ناروغ ته شدیده صدمه نه رسیږي خو د ګرځیدو په مهال درد لري ځایي حساسیت شته وي د حوصلې احشاو ته نادراً زیان رسیږي.

دحوصلی د کړۍ د کسر ډولونه:

د درې غوره ټپونو ډولونه ښودل شویدي.

A : قدامي خلفي قشار د وحشي تدور سره یو ځای کیدای شي د حوصلې دواز کتاب غوندی ټپ لامل شي په دننه منظره کې د Symphysis Pubis دجداوالي غټه ښنه کوم چې د Sacro iliac بند د قدامي برخې پراختیا ده ډیره ښه ښکاري.

www.ketabton.com

B: جنبي فشار کيدای شي د حوصلې د کړې د کړيدو او ماتيدو لامل شي. Pubic rami ځينې Pubic Rami دواړه خواوی ماتی شوې وي. په خلفي توګه Iliac blade کيدای شي مات شي اويا د Sacrum هډوکی مات شوی وي.

C: عمودي ځيرې کيدنه د دواړو Sacro iliac او Symphysis د ناحيی د يو طرف دتخريب سره

ساده اکسری په واسطه کسر معلوميدای شي. د حوصلې دکړې په بې ثباته ټپونو کې ناروغ ته شديده صدمه رسيږي. ناروغ شاک کې وي ناروغ شديد درد لري او ودريدای نه شي. تشي متيازې نه شي کولای او کيدای شي په خارجي Meatus کې وينه ولري. خپور حساسيت شته وي او دالیوم يو يا دواړو خواوته خپور شي چې ډير شديد دردناک وي. د ټيله کولو او کش کولو په واسطه کيدای شي عمودي بی ثباتې څرګنده شي.

يوه برخه د پښې کيدای شي د سياتيک عصب د ټپ له کبله بی هوشه وي.

دشديدو ټپونو د احشاو دتخريب، دګيډې دنته او دپريتوان څخه دباندی وينی بهيدنی، شاک، سپسس او ARDS زيات خطر شته وي. په شديدو ټپونو کې دوينی کچه لوړه وي.

Imaging :

ددې په واسطه د Pubic rami دکسرو دهماغه يا مقابل طرف دخلفي عناصرو کسرونه، د Symphsis د جداوالي، د Sacroiliac بند او يا ددې ټولو ټپونه په يو ځل ليدل کيدای شي. د فلمونو په واسطه تشخيص ډير وخت ستونزمن وي. د ټپ د طبعيت د کتلو لپاره CTنبه ازمينه ده.

اهتمامات :

لومړني اهتمامات : درملنه بايد د بشپړ او پوره تشخيص تر وخته ونه ځنډول شي يو څه شيان بايد په لومړي پړاو کې د حياتي مانورو په توګه تر سره شي او د شته معلوماتو څخه د تشخيص دغوتې تر خلاصيدو پورې ګټه واخيستل شي درملنه په ګډ ډول د ارزونې او درملنې څخه عبارت ده.

www.ketabton.com

شپږ پوښتنو ته باید په بیړني ډول ځواب پیدا شي. چې په لاندې توګه دي:

۱- ایا هوایي لاره پاکه او خلاصه ده ؟

۲- ایا سږي په ښه توګه تهویه شوي دي؟

۳- ایا دناروغ څخه دویني ضیاع جریان لري؟

۴- ایا دګیدې دننه ټپ شته ؟

۵- ایا د احلیل او مثانې ټپونه شته دي؟

۶- د حوصلې کسر ثابت یا بې ثباته دي؟

په شدید زخمي ناروغ کې په اول پړاو کې داخبره باید یقیني شي چې هوایي لاره خلاصه او تهویه یې سمه ده. احیاء مجدد باید په چټك ډول پیل شي فعاله وینه بهیدنه باید کنترو شي ناروغ په چټك ډول د Multiple ټپونو لپاره وکتل شي او که ضرورت وي نو دردناك کسرونه دې میزابه شي. د حوصلې یوه قدامي خلفي X-Ray دې واخیستل شي. له دې وروسته باید په ډیري پاملرنې سره ازموینه تر سره شي چې حوصلې، ګیډې، عجان او رکتوم ته په کې پوره پاملرنه وشي.

داحلیل Meatus باید دویني بهیدنې لپاره وکتل شي. ښکتني اطراف په کار ده چې داعصابو د ټپونو لپاره وکتل شي.

که د ناروغ ټولنیز وضعیت ښه وي نو نورې X-Ray دې واخیستل شي. که د احلیل د څیرې کیدلو ګمان شته وي نو په ورو ډول دې Urethrogram ترسره کیدای شي د داخل وریدي Urethrogram څخه ګټه واخیستل شي.

ازموینه کوونکی ډاکټر تر دې وخته د ناروغ د ټولنیز حالت، د حوصلې د ټپ د پراختیا د احشاو د ټپونو د موجودیت یا نه شتون د ګیډې دننه وینې او د پریتوان شاته وینې بهیدنې په اړه ډیر ښه فکر کولای شي. ښه به داوي چې دماهرینو یوه ډله شته وي او هر مشکل په جلا جلا ډول وڅیړل شي او یا غوره معلومات تر لاسه شي.

۱- Management of Sever Bleeding

دشاك له درملنې څخه په ۲۲ چپتر کې یادونه شویده خوکه د حوصلې یو بې ثباته کسر شته وي نو د External- Fixation چټک تطبیق سره به په وینه بهیدنه کې کمی راشي. د دوامداره وینې بهیدنې تشخیص ډیر کرت ستونزمن وي حتی کله چې دابنکاره وي ناروغ دوینی بهیدنی له کبله په شاک کې وي نو دا اسانه خبره نه ده چې

www.ketabton.com

مونږ د وينې بهيدنې سرچينه معلومه کړو. هغه ناروغان چې د شکمنو بطني ننبنو لرونکی وي بايد د پريتوان د لواژ او بذل په واسطه يې لانوره پلټنه وشي که چيرې Tap تشخيصيه وي يا تشخيص مثبت وي نو دګيډې د خلاصولو هڅه بايد وشي تر څو د وينې بهيدنې سرچينه پيدا او معامله ورسره وشي. که چيرې يو لوی Retroperitoneal هيماتوما شته وي نو دا بايد تخليه نه شي ځکه په دې کار سره کيدای شي چې Tamponade تاثير خوشې او د غير قابل کنترول وينې بهيدنې لامل شي.

فشاري Packing کيدای شي د دې لپاره تر سره شي چې د Sacroiliac بند او ساکروم شاوخوا داوعيو د فشار لامل وګرځي.

که چيرې د دګيډې دننه د وينې بهيدنې ننبنې نه وي او دګيډې خلاصونه هم په پام کې نه وي خو ناروغ کې د دوامداره ډول د وينې د ضياع ننبنې نښانې شته وي نو له دې وروسته ناروغ بايد يو غير متحرك حالت کې وليږدول شي او Angiography يې تر سره شي.

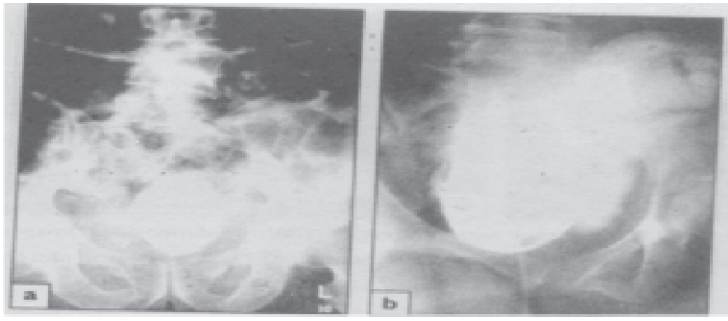

28,8

دحوصلې کسرونه او دمثانې ټپ

A : داخل وريدي يوروګرام د مثانې خاکه وړاندې کوي او دويني او د تشومتيازو د Extravasation په پای کی ځانګړی ګردی ښودنه کوی همدارنګه دلته په زياته اندازه د معدې پراختيا د پريتوان شاته وينه بهيدنه ښيي.

B: دغه ناروغ د مثانې ټيری کيدنه درلوده Cystogram يې دکثيفه موادو Extrava ښيي.

www.ketabton.com

دحوصلې دکړې د کسرونو په ناروغانو کې تقریبا ۱۰% ناروغان بولي تپونه لري دغه ناروغان ډیر کرت د نورو تپونو له کبله شدیداً ناروغ وي. د دادرار د Output د معلومولو لپاره کیدای شي کتیتر ته اړتیا ولیدل شي. په دې ډول urologist ته داحلیل د تپونو بیړنی تشخیص مشکل بریښي. تشخیصیه کتیتر اچونې ته اړتیا نه شته ځکه کیدای شي ددې کار په تر سره کولو سره د احلیل یو نیمګړې ځیرې کیدنه په بشپړ ځیرې کیدنې بدل کړي. دنیمګړو ځیرې کیدنو په ټولو پیښو کې په ساده ډول Supra pubic کتیتر اچونې ته اړتیا شته دی د نیمګړې ځیرې کیدنې شاوخوا نیمایي پیښې جوړیږي او Management لپاره لږې اوږدې مودې ته اړتیا لري.
داحلیل د بشپړې ځیرې کیدنې درملنه تر ناندریو لاندې ده.

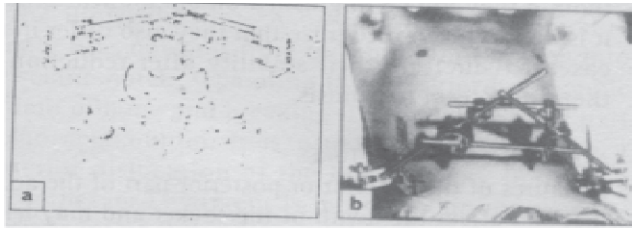

28,9
دحوصلې کسرونه Ext Fixation
بې ځایه شوي کسرونه کیدای شي زیات وخت ارجاع شي او د Ext Fixation په واسطه ارجاع ساتل شوي وي.

داحلیل د لمړنی استقامت بیا لاسته راوړنه کیدای شي د Supra pubic cystostomy په واسطه لاسته راشي. Pelvic hematoma تشول او لدې وروسته د مثانې د دتشونې لپاره په احلیل کې د تپ ځخه کتیتر تیر شي. که چیری مثانه ډیره پورته تللې وي نو دوباره خپل ځای ته راوړل کیږي او د Prostate دکپسول د قدامي سفلي برخې سره ګنډل کیږي. یوه بله او ډیره اسانه طریقه داده چې څومره ژر ممکنه وي Cystostomomy ترسره شي خو نه دحوصلې د تشیدی کوشش وشي او نه داحلیل دتضیق کولو بلکه ۴-۶ میاشتې ورته انتظار ویستل کیږي چې پایله کې د احلیل تنګوالی منځته راځي او بیا ورسره په مناسبه توګه درملنه کیږي.

www.ketabton.com

که چیرې دپروستات شدیده بیځایه کیدنه یا د ریکتوم او دمثانې د غاړې شدیده ځیرې کیدنه شته وي نو وروستی د مضاد استطباب دی. په دې دواړو میتودونو کی غټه پیښه چې رامنځته کیږي هغه د وروستني تنګوالی جوړیدل د تشومتیازو نه ټینګیدل او جنسي ځواک کمیدل دي.

دکسرونو درملنه :

دهغه ناروغانو لپاره چې شدید زخمونه لري Ext. Fixation د وینی بهیدنې د کموالي او دشاك د مخنیوي په منظور تر ټولو موثره لاره ده. که چیری ژوند ګوابنوونکي اختلاطات نه وي نو درملنه یې په لاندې ډول ده.

Isolated Fracture and minimal displaced fractures : یوازی د بستر ارام ته اړتیا لري او که چیری ممکن وي د سفلي اطرافو Traction هم ورسره یو ځای کیږي. ۴-۶ اونیو لپاره مریض کیدای شي ارام وي او لدې وروسته ورته Crutches په واسطه د ګرځیدو اجازه ورکول کیږي.

دخلاص کتاب زخم Open book injuries – قدامي قاصله باید د ۲ سانتي مترو څخه لږه وساتل شي او دا باید یقیني شي چې خلفي بیځایه شوی جرحی کیدای شي چې په مطمین ډول سره د بستر دارام په واسطه درملنه شي . خلفي Sling یا (Elastic girdle) ایلاستیك کمربند دکتاب په بندولو کې کومك کوي.

په شدیدو ټپونو کی د ارجاع د ساتنی لپاره موثره لاره Ext Fixation ده چې pins په دواړو iliac کړیو کې تیر د او د قدامي Bar په واسطه ارتباط پیداکوي.

www.ketabton.com

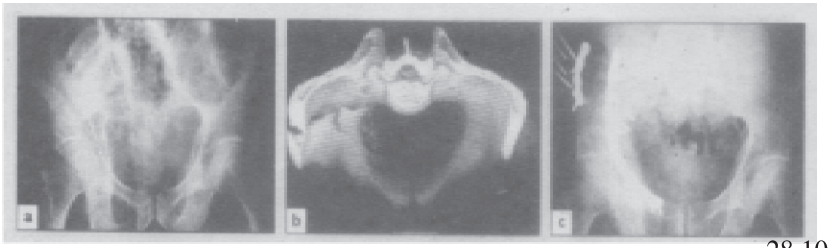

28,10

دحوصلی کسرونه اوداخلي تثبیت (Int Fixation)

AB : د درې اړخیزه بیارغونکي CT سره د X-Ray ازموینې مخکی له عملیات څخه وړ جوړ شوی پلان او

C: د Plates او Screw سره ثابت داخلي تثبیت

دکتاب دټرلو په واسطه د وینې بهیدنې په کچه کې هم کموالی مینځته راځي. که دوه Kirschner.wire لومړی تطبیق شي نود Pins ایښودل اسانوي ځکه چې د هر iliac blade جنبي سطحې پراخیږي او ددوی تر منځ تثبیت کوونکی Pins پر ځای کیږي په Symphysis کې د Plate په واسطه Int.Fixation په لاندی حالاتو کې ترسره کیږي.

۱- دټپ د اولو څو ورځو په دوران کې کله چې ناروغ لپراتومي ته اړتیا لري.

۲- کله چې دساده لاږو په واسطه واټن ونه ټړل شي. د iliac blade کسرونه ډیری د بستر ارام په واسطه درملنه کیږي خو که ښکاره بې ځایه والی دقدامي کړۍ د کسر او د Symphysis د جداوالي سره یو ځای وي نو باید په خلاصه ارجاع اود Plate او Screw په واسطه Int. Fixation غوره شي . د Ext. Fixation په واسطه هم په دغو کسرونو کې د ځینو کسرونو ارجاع او ساتل امکان لري. APC III او VS ټپونه ډیر خطرناك او درملنه یې ګرانه ده د ځینی او یا ټولو عمودي بې ځایه شوو کسرونو درملنه د Skeletal ترکشن د Ext.Fixation سره یوځای امکان لري. ناروغ باید د لسو اونیو لپاره په بستر کې واچول شي او دغه اوږدمهاله څملاستل په بستر کې د خطرنه خالي نه دي په دې ټپونو کې قدامي او خلفي دواړه ثباتونه له مینځه ځي دواړه ځایونه ثبات ته اړتیا لري چې ددې لپاره دوه تخنیکونه کارول کیږي.

A : قدامي خارجي تثبیت او خلفي استحکام د Sacroiliac بند تثبیت د Screw دکارولو په واسطه .

www.ketabton.com

B : په قدامي توګه د Plate او په خلفي توګه د Screw لګول.
عملیات ډیر تکلیف ورکوونکی او ګران دی (دعملیات خطر وینه بهیدنه او انفکشن دهغه جراح په واسطه باید تر سره شي چی کافي تجربه ولري د اسکلیتي ترکشن او خارجي Fixation ساتل ښه لاړه ده خود غلط وضعیت څخه د میراث په توګه خلفي درد پاتی کیږي پدې خبره بایدتاکید وشي چې دحوصلې ۶۰% کسرونه Fixation ته اړتیا نه لري خلاص حوصلی کسرونه خارجي Fixation په واسطه درملنه کیږي کیدای شي Diversion colostomy ته اړتیا پیداشي.

دویمي بابیړي Secondary complications:

دسیاتیک عصب ټپونه : دحوصلې دکسرونود درملنې څخه مخکې او وروسته باید د سیاتیك عصب فعالیت وکتل شي که عصب ټپي شوی وي نو دایوه Neuropraxies ده او د رغیدو لپاره څو اونۍ انتظار ته ضرورت دی. په ځینی پیښو کې د عصب ټپ باید په درست ډول وکتل شي.
بولي تناسلي مشکلات : ځینې وخت د احلیل د ټپونو څخه تنګوالی، عدم اقتدار او جنسي بې وسي پیداکیږي او اوږدي درملنې ته ضرورت لري.
پرله پسی Sacroiliac درد : د حوصلې بی ثباته کسرونه ډیری د نیمګړی یا بشپړ Sacro iliac بند د تخریب سره یوځای وي چې د درد لامل کیږي په ځینو پیښو کې د Sacroiliac بند Arthrodesis ته اړتیا پیداکیږي

داسیتابولم کسرونه:

د Acetabulum کسر هغه وخت منځته راځي کله چې د ورون سر د حوصلی خواته تللی وي داکسرونه په اړخ باندی اویا مخامخ په زنګون باندی دنیغ په نیغه وار له کبله منځته راځي چې کیدای شي ورون ورسره هم زخمي شوی وي.
د Acetabulum کسرونه د حوصلې د کسرونو پیچلیتوب (د رخوه انساجو د تخریب شتون) دمفصل (مفصلي غضروفي تخریب د وزن غیر متناظر والی چې د دویمي Osteoarthritis لامل کیږي) سره زیاتیږي

www.ketabton.com

د: Patterns of fractures

په موجوده وخت کې د Acetabulum د کسرونو ډیرې ډلبندی مشهوری دي، د ټولو اناتومیکه تشریح یوډول ده تر ټول ښه ډلبندي چې ساده اونړیواله ده. د Tile ۱۹۹۵ ډلبندي ده په څلورو غټو ډلو ویشل شوي دي دا کسرونه په اناتومیك بنسټ جلا کیدای شي همدارنګه داکسرونه د ارجاع د اسانتیا د ارجاع وروسته استحکام او د اوږدې مودې د انزارو په بنسټ هم توپیر کیدای شي. دا غوره ده چې باید وپیژندل شي.

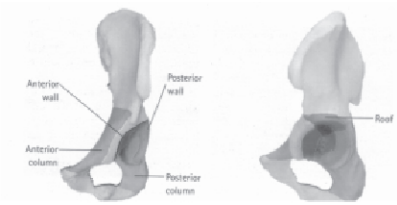

28,11

د Acetabulum کسرونه

په دیوال او ثباتي ستنو کې پیداشوی کسر کوم چې د تللو په وخت دوزن یوه غټه برخه جوړوي

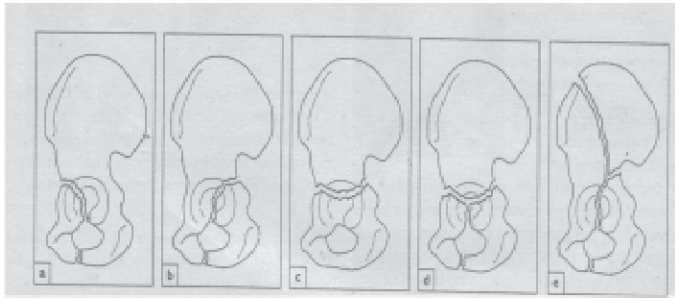

28,12

د Acetabular کسرونو اړوند د Tiles ډلبندي.

دلته د ټپ څلور ډولونه شته دي.

AB : یو ساده کسر کوم چې په کې قدامي یا خلفي دیوال یا ستنې په کسر اخته کیږي.

C : مستعرض یا

D : T.Type کسر کوم چې دواړه ستنې احتوا کوي.

E : د دواړو ستنو کسر چې په پایله کې یې اسیتابولوم بیخي ازادیږي او د Socket هیڅ برخه د الیوم سره تماس نه لري (دغه د مستعرض یا T type کسرو سره پرتله کړی.

www.ketabton.com

Column Fractures :

قدامي ستن يا Column دعلوي Pubic ramus سره يو ځای د Symphysis pubis څخه د Acetabulum نه تيريږي او قدامي Ilium ته رسيږي داد ايکسری په مايله منظره کې د Illiopectineal ليکی په واسطه بنودل کيږي دقدامي Column کسرونه غير دوديز دي وزن وړونکې برخې په کې نه وي او بنه انزار لري.

خلفي ستن د Acetabular socket دخلفي اړخ سره د Ischium څخه تر سياتيك ميزابی او ايليوم هډوکي تر خلفي برخې پورې غځيدلې ده. د اليوم په مايله X-Ray کې د Ilio Ischeal ليکې په ډول بنکاري. د خلفي Column کسر د Obturator foramen څخه پورته خواته تر سياتيك Notch پورې غځيدلی وي او خلفي ischiopubic ستن يې جداکړې وي او داسيتابولوم وزن وړونکې برخه ماته شوې وي. داپه دوديزه توګه د ورون دخلفي بيځايه والی سره يو ځای وي او کيدای شي چی سياتيك عصب په کې ټپي شي درملنه يې بيړنی او دثابت بند لپاره Int.Fixation ته اړتيا لري.

ج: Transverse Fractures

داکسر په مستعرض ډول په Acetabulum کې پيداکيږي چې دواړه Column په کې دخيل وي او د Iliac برخه په پورته خوا کې د Pubic څخه او په بنکته خوا کې د Ischium څخه جدا کوي. په Obturator سوري کې هم کيدای شي ورسره يو عمودي چاود شته وي چی په پايله کې (T) کسر منځته راوړي. په مستعرض او T type دواړو کسرونو کې د اسيتابولوم يوه برخه د اليوم سره ننبتې وي. ددې کسرونو ارجاع او د ارجاع ساتل ډير ګران دی.

پيچلي کسرونه:

داسيتابولوم ډير کسرونه پيچلي ټپونه دي چې داسيتابولوم د قدامي يا خلفي ستنو سره د Acetabulum ځمکې او يا ديوالونوته هم زيان رسيږي. ځينې وخت د دواړو ستنو کسر سړی مغشوش کوي اويو T type کسروي چې دواړه ستنې په کې دخيل وي خو د T مستعرضه برخه د اسيتابولوم څخه لږه پورته واقع وي. په اغيزمنه توګه د

www.ketabton.com

اسیتابولوم هیڅ برخه هم د حوصلې سره تماس نه لري په دی کسرونو کې د دواړو ستنو د کسر اصطلاح کارول د مستعرضوکسرونو لپاره سړی مغشوش کوي ددې پر ځای به د لوړ T کسر اصطلاح وړ وي که وکارول شي.



28,13

دحوصلې Imaging د اسیتابولوم د کسرونو لپاره .

که څه هم CT Scan د اسیتابولوم د کسرونو په ارزونه کې معیاري دي خو Plain X-Ray هم زیات څه وړاندې کولای شي. د مایل Obturator قدامي خلفي معیاري، او یا مایل Iliac ، منظرې تجربه کارو سترګو ته په ټپ کې د دخیلو جوړښتونو ښودنه کوي Illiopectineal لیکه د قدامي ستنی یا Column په باره کې او Illi ischial کرښه د خلفي ستنې په باره کی معلومات ورکوي. په دري واړو منظرو کې د قدامي او خلفي جدارونو غاړې لیدل کیدای شي.

په Complex fructurs کې لاندې لوحه شریکه وي:

۱- ټپ به ډیر شدید وي.

۲- مفصلی سطح به تخریب وي.

۳- دا دودیز دول جراحی عملیات او Int.Fixation ته اړتیا لري.

۴- اخرنی نتیجه به یې ډیره قانع کوونکي نه وي په غیر دهغی چې په جراحی عملیات سره ښه ارجاع نه شي.

کلینیکي بڼه :

دترافیکي پیښی او یا د لوړ ځای څخه دغورځیدو له کبله شدید ټپ شته وي. نور کسرونه هم ورسره غیر دودیز نه دي او کیدای شي چی دبیړنیو حوصلي کسرونو پر ځای دې کسرونو ته پام ور واوړي. کله چې مات شوي ورون د زنګون شدید ټپ یا Calcaneum کسر تشخیص شي نو باید دورون عکس واخیستل شي.

www.ketabton.com

ناروغ کیدای شي په شدید شاك کې وي او دحوصلې د کسر ټول اختلاطات باید وپلټل شي. مقعدي کتنه لازمه ده د ورون په ساحه کې کیدای شي شینوالی شته وي او پیښه کیدای شی په داخلي تدوري حالت کې وي. ورون د خوځښت ورکولو هڅه باید ونه شي.

د سیاتیك، فیمورال، اوبتیراتور او Pudendal اعصابو د دندې د کتلو لپاره باید له پامه ډکه عصبي ازموینه تر سره شي.

Imaging

په هره پیښه کې باید په څلورو اړخو X-Ray واخیستل شي چې عبارت دي له معیاري قدامي خلفي اړخ ، دحوصلې دداخلي سوري اړخ او د ۴۵ درجو دوه ریځنده یا مایلی اړخ هره منظره په جلا جلا ډول اسیتابولوم ښي. په عملي توګه هره غټه ننبه پیژندل کیدای شي چې ددې له کبله د Communation د درجې دبې ځایه والي کچه او د کسر د ډول په اړه معلومات لاس ته راتلای شي.

دري اړخیزه CT ښه ازموینه ده که د جراحي په واسطه دوباره جوړیدنه په پلان کې وي.

درملنه

بیړنی درملنه : په لومړي پړاو کې باید دشاك درملنه شي او بې ځایه والی ارجاع شي بیا ورون کې ترکشن ترسره شي او (۳-۴) ورځو کې د ناروغ ټولنیز وضع تر کنترول لاندې راوستل شي د Hip د منځنیو بیځایه والو لپاره د Greater trochantor له لارې اړخیز ترکشن اچول کیږي. تر څو چې ناروغ برابر شوي نه وي او عملیات اسانتیاوې په لاس نه وي راغلي درملنه باید وځنډول شي.

www.ketabton.com

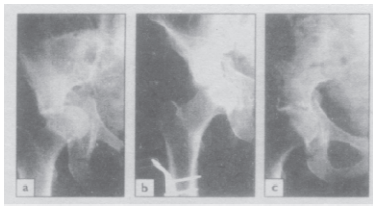

28,14
مات اسیتابولم، ساتونکی درملنه
د اسیتابولوم شدید بې ځایه شوی کسر دی چې
A: نژدې په بشپړه توګه ارجاع شوی ده
B: طولاني او وحشي یا جنبي ترکشن په واسطه.
C : کسر رغیدلی دی او ناروغ مناسب بند ولري چې په ښه توګه حرکت کولای شي.

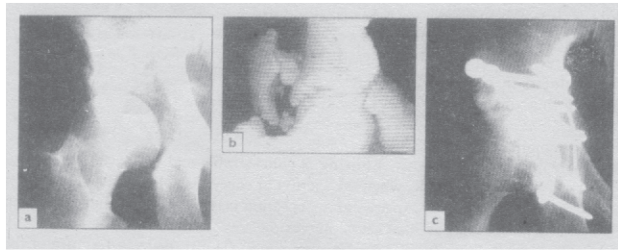

28,15
مات اسیتابولم – داخلي ارجاع
A: X-Ray
B : او دري اړخیزه CT مخکی د ارجاع کیدو څخه یوه لویه خلفي پارچه ښکاره کومه چې سم دوباره وضعیت اخیستنې او Int.Fixation ته اړتیا لري.

۲- Non Operative Treatment

اوس مهال د اسیتابولوم د بې ځایه شوو کسرونو د درملنې لپاره عملیاتي لاره ښه ګڼل کیږي خو په لاندې حالاتو کې دساتونکی درملنې څخه کار اخیستل کیږي.

۱- د اسیتابولوم په هغه کسرونو کې چې لږ بې ځایه شوی وي (که د وزن وړونکو ساحو کې د ۳ ملي مترو څخه کم وي)

www.ketabton.com

۲- هغه بی ځایه شوي کسرونه چې علوي انسي وزن وړونکي برخه په کې شامله نه وي. په دوديز توګه په دې کسرونو د بعيده قدامي Column کسرونه او بعيده مستعرض کسرونه شامل دي.
۳- د دواړو ستنو کسر چې Ball او Socket دواړه په Hip کې په خپل ځای پاتې وي او محدود بی ځایه والی ولري چې مفصلي څنډه کې جداوالی نه وي.
۴- د زړو خلکو کسرونه چې ترلې درملنې ته اړتیا لري.
۵- هغه ناروغان چې دعملیات لپاره طبي مضاد استطباب ولري لکه ځایي سپسس.
Communation د عملیات لپاره مضاد استطباب نه شي کیدای خو باید وړ اساتیاوي او مسلکي جراحان ولرو.
په ۱۹۸۸ کال کې Malta او Merritt یو څه معیارونه ترتیب کړي چې د ساتونکې درملنې د بریالیتوب لپاره شته.
۱- کله چې ټرکشن لیرې شي نو Hip باید په خپل ځای کې مناسب وساتل شي.
۲- د اسیتابولوم د ځمکې وزن وړونکې برخه باید روغه وي.
۳- د خلفي دیوال کسر باید د CT په واسطه رد شي.
غیر عملیاتي درملنه د هغو ناروغانو لپاره چې له پنځوسو کالو څخه زیات عمرلري د بالغانو او ځوانانو په پرتله ډیره ښه ده.
که دعملیات لپاره طبي مضاد استطباب شته وي نو باید دعمومي بی هوشۍ لاندې ترلې ارجاع تر سره شي ټول هغه ناروغان چې ساتونکې درملنې په واسطه یې درملنه ترسره کیږي باید د شپږونه تر اته اونیو لپاره د Longitudinal ټرکشن سره یو ځای جنبي ترکشن هم ولري. دا ټرکشن په مفصلي سطح د وزن د راوړلو څخه مخنیوي کوي او کسر نور بې ځایه والي ته نه پریږدي. په دې موده کې ناروغ حرکاتو او تمریناتو ته هڅول کیږي. ناروغ ته د Crutches سره د ګرځیدو او نیمګړی وزن وړلو اجازه د شپږو نورو هفتو دپاره ورکول کیږي.

www.ketabton.com

۳- عملیاتي درملنه:

عملیاتي درملنه د ټولو بې ثباتـه کسـرونو لپـاره چې د Ball او Socket موازنـه یې خرابه کړي وي استطباب لري همدارنګه د ورون د سر په کسرونو او یا په بند کې د پاتې شونو هډوکینو پارچو په شتون کې هم استطباب لري. Hip کیدای شي قدامي خلفي او وسطي بې ځایه والی ورکړی وي. که د ټرلې ارجاع په واسطه یې درملنه و نه شي او بیا خلع ورکړي نو باید د خلاصی ارجاع په واسطه درملنه او ثابت شي.

نورو پیښو کې عملیات د ۴-۵ ورځو پورې ځنډول کیږي.

Matta او Merritt وایي چې خلاصه ارجاع صرف د Acetabular socket عملیات نه بلکه د حوصلې عملیات دی. دیوې واحدې طریقې له لارې ساحه باید کافي اندازه لوڅه شي. د Kocher longen bach خلفي لوڅونه په ښه طریقه جراح خلفي جدار او Column ته رسیږي خو په مستعرضو کسرونو ددې سره یو ځای باید د کسري ساحې د لیدلو لپاره د Trochanteric osteotomy څخه ګټه واخیستل شي د قدامي جدار او Column د کسرونو لپاره قدامي Ilio Inguinal لاره وړ ده. دواړه ډوله لوڅونو ته په T Type او د دواړو ستنو په کسرونو کې اړتیا دی.

ځینی جراحان ددې پر ځای د Ilio femoral د پراخه تګلار څخه ګټه اخلي

کسـر lig screw اویـا د خاصـو Buttressing plates پـه واسـطه تثبیـت کیـږي چې دعملیـات په خونـه کې نظر کسـرته کږیږي. د عملیـات په دوران کې باید جسمي او حسي برخې ته پاملرنې وشي او د سیاتیک عصب د زیان څخه مخنیوي وشي.

دمخنیوي په توګه باید انتي بیوتیک وکارول شي اوله عملیات وروسته څومره ژر چې شـوني وي د Hip حرکـات پیـل شـي Heterotoic ossification د پیداکیـدو څخـه د indomethacin په واسطه مخنیوی کیږي. د عملیات څخه اوه ورځې وروسته ناروغ د تخرګ همساء سره ګرځیدلی او نیمګړی وزن وړای شي. تمرین باید د ۳-۲ میاشتو او حتی د دندې د بیا لاسته راوړلو لپاره تر یو کال یا زیات وغځول شي.

www.ketabton.com

اختلاطات :

عملیاتي درملنه باید دبشپړ اناتومیکي ارجاع لپاره ترسره شي.

دا په هغه مراکزو کې چې په دې ډول درملنه کې ځانګړي توب ولري په ښه توګه لاسته راتلای شي.

۱- Iliofemural وریدي ترومبوزس: دایو دودیز او شدید حالت دی او دمخنیوي لپاره یې د Anti coagulant کارول ښه خبره ده.

۲- Sciatic nerve injury

دا اختلاط د کسر په وخت کې او یا دکسر دعملیات په وخت کې پیداکیږي که دعملیات په وخت کې ولیدل شي چې عصب روغ دی نو انزار یې یقینا ښه دی. د عصب د شدید زیان د مخنیوي لپاره باید د عملیات په وخت کې حسي او حرکي نګراني تر سره شي. که دعصب افت مینځ ته راغلی وي نو باید تر شپږو اونیو پورې د رغیدا لپاره انتظار وویستل شي. که د رغیدا نښې ونه کتل شي نو باید عصب دلوڅولو لپاره وکتل شي تشخیص تر سره او که فشار وي نو باید لیرې شي.

۳- Hetrotopic bone formation

دا اختلاط د رڅوه انساجو د شدیدو ټپونواو دپراخه عملیاتي تسلیخونو څخه وروسته دودیز دی. د مخنیوي لپاره یې د اندومیتاسین څخه ګټه اخیستل کیږي.

۴- A vascular Necrosis : کیدای شي Hip په بشپړ ډول نه وي بیځایه شوی خو کیداې شي چې د ورون دسر A vascular necrosis رامینځته شي دا حالت کیدای شي د X-Ray په واسطه د اسیتابولوم د غاړې دکسرونو impacted marginal Fractures سره په غلط تشخیص شي یعنی د X-Ray د پاڼې په لوستلو کې غلطي رامینځ ته راشي.

۵- د بند حرکاتو له مینځه تلل او دویمي Osteoarthritis که د بې ځایه شوي اسیتابولوم په وزن وړونکي برخه کسر رامینځ ته شي نو پورتنی دوه بابیړي پیداکیږي چې په اخر کې کیداې شي د بند بدلولونه ارټیاو ولیدل شي او دا کار باید دکسر تر Consolidation پوری تر سره نه شي. که د Innominate هډوکی په کسري پارچو کې حرکت شته وي نو په Acetabular کې غرس شوی عنصر به سست شي.

www.ketabton.com

دساکروم اوکوکسي جروحات Injuries of the Sacrum and Coccyx

د شا له خوا نیغ په نیغه ضربه یا په لکۍ باندې رالویدل په ساکروم او دسکروم او Coccyx ټپونه کې کسر او یا ددې دوه هډوکو د بند Spain رامنځ ته کوي. د سړو په پرتله په ښځو کې دا ماتیدنی زیاتی رامینځ ته کیږي شینوالی په کسري ساحه کې په دودیزه توګه لیدل کیږي او که دخلف له خوا اویا د رکتوم له لارې جس ترسره شي نو دساکروم هډوکی او Coccy شدید حساسیت لري. په خپروشو Sacral اعصابو کې حسیت کیدای شي له مینځه تللی وي.

X-Ray :

لاندې حالات د X-Ray په واسطه ښودل کیږي.

۱- د ساکروم مستعرض کسر چې په نادرو پیښو کې ښکتنۍ پارچه قدام خواته ټیله شوې وي.

۲- مات شوی Coccyx چې ځینې وخت ښکتنۍ پارچه قدام خواته کږه شوې وي.

۳- که په Sacro coccygeal بند کې Sprain رامینځ ته شوی وي نو په X-Ray کې ښودنه نورمال وي.

www.ketabton.com

درملنه:

که کسر بې ځایه شوی وي نو ارجاع يې ډیره ګټه لري. ښکتنی پارچه کیدای شي په مقعد کې د ګوتې له لارې خلف خواته ټیله شي. له نیکه مرغه ارجاع يې ثابته ده. ناروغ دې نورمال فعالیت پیل کړي خو د کیناستلو په وخت کې باید په نرمه ربړي صوفه (کوچ) باندې کینې په ځینې پیښو کې د ساکروم کسرونه د بولي مشکلاتو سره یو ځای وي نو Sacral laminectomy ته اړتیا پیدا کیږي.

د Coccygeal ټپونو څخه وروسته د کیناستلو په وخت کې ثابت درد دودیز دی. که دنرمې صوفې د کیناستلو سره اود ځایي انستیتیک د زرق (چې دردناکه ساحه کې زرق کیږي) سره سره بیاهم درد دوام ولري باید چې د Coccyx هډوکي غوڅول تر غور لاندې ونیسي.

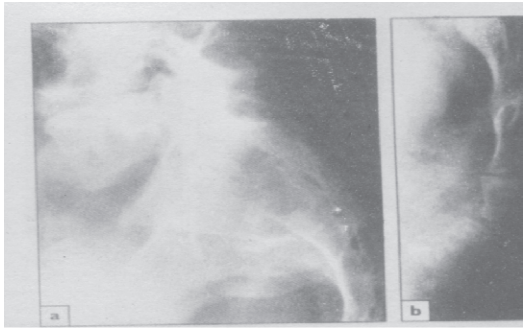

28,16
Sacro coccygeal کسرونه
A : مات شوی Sacrum
B : مات شوی Coccy

www.ketabton.com

REFERENCES AND FURTHER READING

Dalal SA, Burgess AR, Siegel JH *et al* (1989) Pelvic fracture in multiple trauma. *J Trauma* 29, 981-1000

Eyers BM, Cryer HM, Miller SB (1989) Pelvic fracture haemorrhage. Priorities in management. *Archives of Surgery* 124, 422-424

Gruen GS, Mears DC, Tauxe WN (1988) Distinguishing avascular necrosis from segmental impaction of the femoral head following an acetabular fracture. *Journal of Orthopaedic Trauma* 2, 5-9

Letournel E (1981) *Fractures of the Acetabulum*. Springer, Berlin

Matta JM, Merritt PO (1988) Displaced acetabular fractures. *Clinical Orthopaedics and Related Research* 230, 83-97

Montgomery KD, Geerts WH, Potter HG, Helfet DL (1996) Thromboembolic complications in patients with pelvic trauma. *Clinical Orthopaedics and Related Research* 329, 68-87

Mostafavi HR, Tornetta P 3rd (1996) Radiologic evaluation of the pelvis. *Clinical Orthopaedics and Related Research* 329, 6-14

Müller ME, Allgower M, Schneider R, Willeneger H (1991) *Manual of Internal Fixation* 3rd edition. Springer Verlag, Berlin, Heidelberg and New York

Olson SA, Pollak AN (1996) Assessment of pelvic ring stability after injury. Indications for surgical stabilisation. *Clinical Orthopaedics and Related Research* 329, 15-27

Poka A, Libby EP (1996) Indicatio ad techniques for external fixation of the pelvis. *Clinical Orthopaedics and Related Research* 329, 54-9

Tile M (1995) *Fractures of the Pelvis and Acetabulum* 2nd edition. Williams and Wilkins, Baltimore

Wootton JR, Cross MJ, Holt KWG (1990) Avulsion of the ischial apophysis. *Journal of Bone and Joint Surgery* 72B, 625-627

Young JWR, Burgess AR, Brumback RJ, Poka A (1986) Lateral compression fractures of the pelvis: the importance of plain radiographs in the diagnosis and surgical management. *Skeletal Radiology* 15, 103-109

Young JWR, Burgess AR (1987) *Radiologic Management of Pelvic Ring Fractures: Systematic radiographic diagnosis*. Urban and Schwarzenberg, Baltimore

www.ketabton.com

د hipبي ځايه والي

څومره چې د سر کونو په سر د ټکر پېښې زيات شوي دي په همدې اندازه د Hip د بيځايه والي پېښې ډيرى دودیزى شويدي په ډيرى پېښو کې کله چې پېښيږي نو دهډوکي څخه وړې ټوټې هم جلاکيږي کله چې د هډوکي څخه کومه غټه پارچه جلاشي يا Communiation واقع شي نو دې ته Fracture dislocation وايي.

دا ټپونه دخلعی د طرف له مخی ډلبندي شويدي چی خلفي، قدامي او متوسطی خلعې په کې شاملې دي خلفي بيځايه والي ډيرى پېښې جوړوي.

خلفي خلعې (Post Dislocation):

د جرحی میخانیکیت

د Hip د تروماتيکو خلعو څلور پر پنځه پېښې خلفي خلعی جوړوي. په دودیز ډول دسرکونو په سر ټکر کې منځته راځي څه وخت چې يو څوک په موټر کې ناست وي او قدام خواته ټکان وخوري زنګون يې د سيټ په شالګيږي او ورون فخذ يې پورته خواته ټيله کيږي اود ورون سر په فشار سره د Acetabulum څخه دباندی وځي کله کله د Acetabulum د خلفي برخی څخه هډوکينه پارچه هم ازادیږي چې Fracture Dislocation ورته وايي.

کلينيکي بڼه

په ښکاره پېښو کې تشخيص په اسانۍ سره ترسره کيږي چې Leg به لږ لنډ لږ Flex، adduction او انسي تدور به ولري که کوم اوږد هډوکي هم مات وي چې په دودیز ډول د ورون ماتوالی ورسره شته وي نو د Hip د ا افات په اسانۍ سره د

www.ketabton.com

نظره پاتې کیږي. هر کله که ناروغ زیاته صدمه لیدلي وي د نو یوه قانون په ډول باید دحوصلې X-Ray واخیستل شي اوپه هغه پیښو کی چې د ورون کسر ولري نو Hip هم باید په X-Ray کې راشي او سفلي طرف باید د Sciatic Never دټپونو لپاره وکتل شي.

X-Ray

په قدامي خلفي خلع کې د ورون سر دخپل Socket څخه وتلی او د Acetabulum دپاسه لیدل کیږي. د Acetabulum دغاړې یوه برخه اویا د ورون د سر یوه پارچه کیدای شي ماته شوي اوله خپله ځایه بې ځایه شوې وي. په مایل ډول د X-Ray اخستل دپارچې د جسامت په معلومولو کې مرسته کوي که کوم کسر ولیدل شي باید د نورو کسري پارچو لپاره شکمن ووسو. د Acetabulum دکسر او د هډوکینو پارچو د لیدلو لپاره CT-Scan تر ټولو ښه لاره ده.

په ۱۹۵۱ کال کې Thompson او Epstein دیوی ډلی بندی وړاندیز وکړو چې د درملنې په پلان کی ډیره مرسته کوي په دې .

ډل بندی کې Type I هغه خلع ده چې د Hip کسر نه غټه (پارچه وړه وي) پارچه ورسره نه وي. په Type II کې هغه خلعې شاملې دي چې دخلعی سره د Acetabulum دخلفي جدار څخه یوه لویه غټه پارچه جدا شوي وي. په Type III کې هغه خلعی شاملې دي په کومو کې چې د Acetabulum خلفي جدار Communited شته وي. په Type IV کې د Acetabulum په ځمکه کې کسرونه شته وي اوپه Type V کې دخلعې سره د ورون د سر کسر هم شته وي (چې دا د Pipkin د ډول بندی له مخې بیا هر ګروپ په نورو ګروپونو ویشل شویدی).

www.ketabton.com

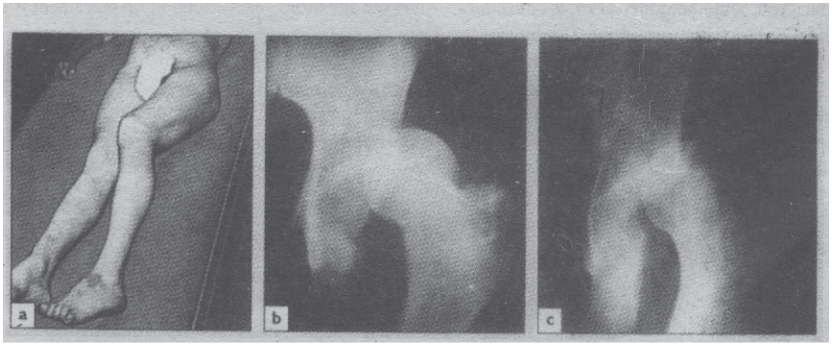

۲۹_۱

د hip خلفي خلع a-غيرا ختلا طي خلفي خلع.
b-چه د خلعي سره کسر هم شته.

ممکنه درملنه:

خلع باید باید د عمومي بې هوشۍ لاندی څومره ژر چې وي ارجاع شي.په ډیری پېښو کې د ارجاع عملیه په Clos ed ډول ترسره کیږي د ارجاع بایداسستانت حوصله کلکه نیولې وي او جراح باید کشش د ورون په محور ترسره کړي چې په دودیزی د Abduction،اود Internal Roatation حالت لري او بیا په تدریج سره Hip او Knee ته ۹۰ درجې Flexion ورکړل شي او Traction ته همدی محور دوام ورکړل شي. باید ۹۰ درجې Flexion کې Traction زیات شي او ځینې وخت د ارجاع د ښه والی لپاره لږ داخلي یا خارجي تدور ته هم اړتیا پیداکیږي. د ارجاع د غږ په اوریدلو سره مانوره سرته رسیږي. X-Ray اړینه ده تر څو ارجاع تثبیت شي او که کسر هم ورسره وي چې معلوم شي. که مفصل ته د عظمي پارچې د داخلیدو شک موجود وي نو اړینه ده چې CT ترسره شي . په Type I خلعو کې په دودیز ډول ارجاع ثابته پاتې کیږي خو که Hip شدید زخمي شوی وي باید ارام وکړي اسانه لاره یې داده چې په

www.ketabton.com

ترکشن کې واچول شي او تر درې اونیو پورې ترکشن وساتل شي حرکات او تمرینات دې د درد د له مینځه تللو څخه سمدستي وروسته ترسره شي د دریمې اونۍ د پوره کیدو څخه وروسته دې ناروغ د Crutcheshs سره وګرځي.

که چیرې X-Ray اویا CT Scan کې د بند دنته د پارچو شتون ولیدل شي نو پارچې باید لیرې شي او بند باید دخلف له خوا وویني شي. داکړنه باید تر هغې په ځنډ واچول شي تر څو دناروغ حالت ثابت شي.

د Type II کسرې خلعې په ډیرو پیښو کې د خلاصې ارجاع په واسطه درملنه کیږي. بیلې شوې پارچې په اناتومیک وضعیت Fix کیږي . Fixation یې ددې لپاره ښه دی چې دخلفي دیوال غټې پارچې یا خونه ارجاع کیږي او یا له ارجاع څخه وروسته ثبات نه پیدا کوي.

که چیرې د ناروغ عمومي وضعه شکمنه وي او یا لازم جراحي هنر په لاس کې ونلرو نو Hip باید په ټرلي شکل ارجاع شي تر هغې باید په ترکشن کې واچول شي تر څو چې د ناروغ حالت د جراحي عملیې له لارې د خلاصې ارجاع او Int. Fixation اجازه ورکړي بند دوباره خپل حالت ته راوړل شي او دمفصل دنته هډوکینې پارچې وویستل شي. په ټول Type II پیښو کې ترکشن تر شپږو اونیو پورې باید وساتل شي.

Type III ټپونه په ټرلي ډول درملنه کیږي خو کیدای شي پارچې په بند کې شته وي نو پارچې باید دخلاص عملیات په واسطه وویستل شي او ترکشن تر شپږو اونیو پورې ترسره شي.

ځینې وخت خلفي دیوال Comminuted وي نو Fixation یې ناممکن وي. که په پرله پسې ډول غیر ثابت حالت شته وي نو ناروغ یو اختصاصي مرکز ته ولیږل شي

www.ketabton.com

ترڅو چې دهډوکي بيا رغونه د Iliac Crest ديوې ټوټې د لګولو په واسطه تر سره شي د. TYPE IV او TYPE V په لومړني ډول د ترلې ارجاع په واسطه يې درملنه کيږي دلته هم کيدای شي هډوکيني پارچې موجودی وي چې د CT په واسطه يې تصديق کيږي که چيری هډوکيني پارچې او غير ارجاع پاتی شي نو عملياتي درملنه استطباب پيداکوي. وړه پارچه په اساني سره ليرې کيدای شي خو لويه پارچه بايد په ځای ولګول شي بند خلاصيږي د ورون سره خلع کيږي او هډوکينه پارچه د Counter Sunk Screw په واسطه Fix کيږي. وروسته له عمليات څخه ترکشن بايد تر څلورو اونيو ترسره شي او ناروغ بايد تر ۱۲ اونيو بشپړ وزن په طرف رانه وړي.

اختلاطات:-

د Hip دخلفې خلعې اختلاطات په مقدمو او موخرو اختلاطاتو ويشل شويدي.

الف: مقدم اختلاطات:

۱-دسياتيک عصب ټپ: د ۱۰-۲۰% پيښو کې سياتيک وروسته زيانمن کيږي خو له نيکه مرغه په دوديز ډول عصب بيرته ښه کيږي. که چيرې د خلعې د ارجاع څخه وروسته دسياتيک عصب زيان وليدل شي او ورسره د Acetabulum غير ارجاع شوی کسر تشخيص شي نو عصب بايد په ځير سره وکتل شي او هډوکيني پارچه په سمه توګه د Screw په واسطه په خپل ځای تثبيت شي بيرته رغيدل په ډيری پيښو کې مياشتی په بر کې نيسي په همدی مهال کې بايد ټوله پښه د زخمي کيدو څخه وساتل شي او قدم بايد ميزابه شي چې له Foot Drop څخه مخنيوی وکړي.

www.ketabton.com

۲- Vascular Injury :

په ځینی پېښو کې علوي Glutei شریان شلیږي او ډیره وینه ورکوي. که چیرې د شریان د شلیدو شک شته وي نو باید Arteriogram ترسره شي شلیدلی شریان کیدای شي ګنډه کولو ته اړتیا پیدا کړي.

۳- د خلعې سره یوځای د ورون د جسم کسر:

کله چې د Hip دخلع سره د ورون د جسم کسر واقع شي نو خلع له نظره پټه پاتې کیږي. دیوه قانون په توګه د ورون د جسم په هر کسر کې کوناټې او باید جس شي او Hip باید په ښه توګه د X-Ray په واسطه وکتل شي. که چیرې خبره له داسې یو احتیاطه خطاء شوه او دورون د عرضاني کسر پورتنۍ ټوټه د Adduction په حالت کې ولیدل شي نو باید د Hip خلع ته شکمن شو. د خلعې ارجاع کول ډیر زیات ستونزمن دي خو باید په ډیر هنر سره بیا هم دټرلې ارجاع لپاره کوشش وشي که چیرې دا عملیه بریالۍ نه شوه نو خلاصه ارجاع باید تر سره شي او په عین مهال کې د داخل مُخي Nail په واسطه تثبیت شي.

ب: موخر اختلاطات : په موخر ډول لاندې اختلاطات ورکوي:

۱ - Avascular Necrosis :

د HIP د تروماتیکو خلعو په ۱۰ سلنو پېښوکې د ورون د سر دوینې اروا خرابیږي. که چیرې ارجاع تر یو څو ساعتونو پورې وځنډول شي نود اروا خرابوالی تر ۴۰% پورې رسیږي. د Avascular Necrosis په پېښیدو سره په x-ray کې دورون د سر کثافت زیاتیږي خو دابدلون په ډیرو پېښو کې تر ۲ اونیو پورې نه لیدل کیږي او په ځینو پېښو کې تر دوه کلونو پورې وخت اخلي دا عملیه د هډوکي

www.ketabton.com

په بیارغونې پورې تړلې ده. په لومړنیو اونیو کې که چیرې Radio Scintigraphy ترسره شي نو دهډوکي د اسکیمیا نښې ښئي. که چیرې د ورون سر دپارچه کیدو نښې وښئي نو کیدای شي عملیات ته اړتیا پیداشي. که یوه وړوکی نیکروتیک هډوکینه پارچه شته وي نو Realignment Osteotomy لاړه تر ټولو غوره لارې ده که دې طریقی کار ورنه کړ نو په ځوانو ناروغانو کې د ورون د سر په ځای باید دوه قطبي Prosthesis ولګول شي او یا د Hip Arthrodosis عملیه په کار واچول شي چې دا عملیه ډیره سخته او هر څوک یې نه شي کولای هغه ناروغان چې عمر یې د پنځوسو کالو نه زیات وي په هغو کې ښه لاړه په بشپړه توګه د Hip بدلول دي.

۲- Myositis Ossificans: دایو معمول غیر دودیز اختلاط دی چې غالباً د زخم په شدت پورې اړه لري لکه څنګه چې ددې په اړه وړاندوینه ګرانه ده.نو ددې مخنیوی هم ګران دی ناروغ باید په دې حالت کې په حرکت کولو مجبور نه شي او په شدیدو ټپونو کې د ارام موده او د وزن راوړل په طرف باید تر اوږده مهال پورې وځنډیږي.

۳- غیر رجعي خلع (Unreduced dislocation):

نادرملنه شوی خلع یو څو اونۍ وروسته کله کله دتړلی ارجاع په واسطه درملنه کیږي خو په ډیری پیښو کې خلاصې ارجاع ته اړتیا پیښیږي ځکه چې دبند د شخۍ او Avascualr necrosis پیښې زیاتیږي او ناروغ مجبوریږي چې د بیارغونې لپاره د جراحي لاندې ونیول شي.

۴- Osteo arthritis :

www.ketabton.com

د Hip په خلعی کې دویمي Osteoarthritis دودیز دی او لاملونه یې په لاندې ډول دي.

الف: د خلعې په وخت کې د غضروف زخمي کیدل.

ب: په بند کې دهډوکینو ټوټو شتون.

ج: دورون د سر Ischemic necrosis

که په ځوانو ناروغانو کې Osteoarthritis رامینځ ته شي نو درملنه یې ډیره ستونزمنه ده.

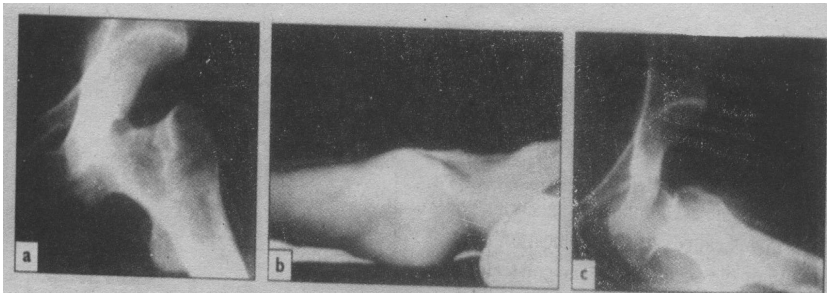

۲۹و۲

دحیپ قدامي بې ځایه کیدنه

A,B-دقدامي بیخا یه کیدني معمو له منظره چهHIPپکي لږ پرسو لري او راس یې بارزپر سوب ښي.

C-بعضي وخت قدامي خلع سره زیات تبعد مو جود وي.

قدامي خلع (ANTERIOR DISLOCATION OF HIP):

دخلفي خلعو په پرتله قدامي خلعی لږ پیښیږي دودیز لاملونه یې د سرک پیښې او یا د الوتکو قدام ته لویدل دي. که چیرې Hip په Abducted او خارجي تدوري حالت کې وي او دخلف له خوا پرې قوه وارده شي نو دورون غاړه د Acetabulum

www.ketabton.com

په غاړه کلک فشار واردوي له دې کبله د اړم با ر په شان دورون سر د جوف څخه جلاکیږي او په قدام کې ځای نیسي.

ورون سر وروسته علوی یا سفلي ته پروت وي چې په ترتیب سره Type I او Type II خلعی جوړوي کله چې په کان کې د کاروکوونکي په شا باندې وزن راولویږي نو کیدای شي دیوه او یا دواړو Hip قدامي خلعی رامینځ ته شي. همدغه حالت د تعمیراتو په مزدورانو کې هغه وخت مینځ ته راځي کله چې پښې یې جلا، زنګونونه یې نیغ او شایې وروسته وتلې وي.

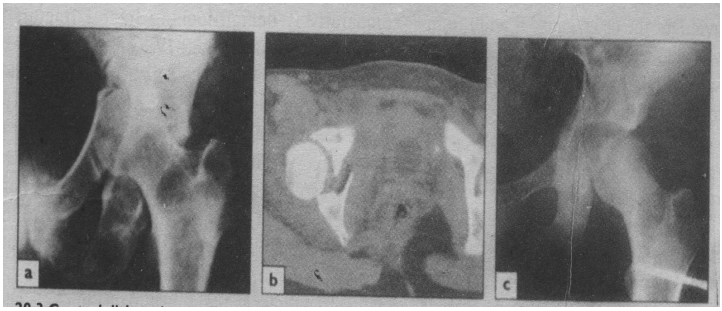

۳-۲۹

مرکزي خلع

a-سا ده x-rayچه دبي ظا یه کید وښه تصو یر ښي

c t-bدحو صلي حه په وا ظح شکل ښي.

کلینیکي بڼه:

پښې خارجي تدور Abduction او لږ Flextion لري لنډوالی نه لري. ځکه چې د Rectus Femours عضله د ورون سر پورته خواته بی ځایه کیدو ته نه پریږدي. leg په قایمه زاویه حالت کې Abduction لري. که له یوه اړخه ورته وکتل شي نو د خلع شوي سر لیدل نه غلطیږي په ځانګړی کله چی راس قدامي او علوي موقعیت

www.ketabton.com

نیولای وي. د برجسته سر احساسول ډیر اسان دي. هغه که قدامي Superior Type او که Inferior. type وي د Hip حرکات ناممکن شوي وي.

X-Ray :

په قدامي خلفي وضعیت که X-Ray واخیستل شي نو خلع په ښه توګه ښکاري خو په همدی وخت کې کیږي چې دورون سردخپل نارمل موقعیت په قدام کې ځای نیولی که چیرې بیاهم شک شته وي نو باید په جنبي وضعیت X-Ray واخیستل شي.

درملنه او اختلاطات :

هغه مانوری چی دقدامي خلعو په ارجاع کې کارول کیږي د خلفي ارجاع مانورو ته ورته دی یواځنی توپیر یې دادی چې Hip لږ پورته Flex کیږي او باید Adducted وساتل شي Assistant پدې پیښو ورون ته وحشي ترکشن اچوي. د ارجاع غږ په دودیز ډول اوریدل کیږي او وروسته یې مونږ جس کولای هم شو وروستنی درملنه یې د خلفي خلعو غوندی ده په ځینو علوي خلعو کې د ورون په عصبي وعایي بنډل باندې فشار راځي.

د ۱۰% نه په لږو پیښو کې Avascularu necrosis پیښیږي

۳- Central Dislocation

کله چې یو څوک په یوه اړخ راوغورځیږي او یا په Greater trochanter کې دیو شي په واسطه ولګیږي نو د ورون سر انسي خواته د Acetabulum له ځمکې څخه په وتلو مجبوریږي که څه هم دې ته منځنی خلع وایي خو په حقیقت کې داد Acetabulum کسر دی له دی حالت څخه په ۲۷۴ صفحه کې ښه بحث شویدی..

www.ketabton.com

دورون دغاړې کسرونه

په زړو خلکو کې د ورون غاړه دوديز ځای دی چې په کسرونو اخته کیږي.
ډیری خلک چې داډول کسرونه په کې لیدل کیږئ د قفقاز د سیمې ښځې دي چې په اوومه او اتمه لسیزه کې د ورون د غاړې کسرونه ورکوي. د ورون د غاړې دغه کسرونه د Osteoporosis د عملیي سره تړلي دي همدالامل دی چې دعمر په تیریدو سره په نفوسو کې د Osteoporosis د څیړنو لپاره د ورون د غاړې کسرونه یو ښه تظاهر ګڼلی شي. د خطر نور فکتورونه یې عبارت دي له: د هډوکي کتله له لاسه ورکول یا دهډوکي کمزوري کیدل، د Diabete, Osteomalacia د هډوکي نه کارول، الکولیزم او مزمنو ناروغیو په واسطه د هډوکي تخریبدل دي. له دې سره زاړه خلک کمزوري عضلات لري د وجود توازن یې خراب وي او غورځیدو ته میلان لري. ددې په پرتله هغه خلک چې دهغو دهډوکو کتله په نفوس کې د اوسط څخه زیاته وي کله ناکله په کسر اخته کیږي داخبره د Negroid د تور پوستو خلکو د کسر دکمو پیښو په واسطه ثابته شویده. همدارنګه د Hip د Osteoarthritis په پیښو کې هم کسرونه کم لیدل کیږي.
په Post menoPausl دوره کې د ورون دغاړې کسرونو پوهانددې ته زیر کړیدي چې د Osteoporosis لپاره څیړنې وکړي او تر خطر لاندي نفوس کې مخنیوی دلارو چارو لپاره کار وکړي.

د ټپ میخانیکیت:

کله چې یو څوک نیغ په نیغه په Greater trochanter راولیږي په دوديز ډول کسر مینځ ته راځي هغه خلک چې زیات Osteoporotic وي دکسر لپاره ډیرې

www.ketabton.com

لږې قوې ته اړتیا لري. شاید همدومره قوه لکه دچا چې په قالینه کې ګوتې وښښلي او Hip یې لږ غوندې خارجي تدور وکړي. په ځینې ناروغانو کې د ورون د غاړې پخواني فشاري کسرونه شته وي.

پتالوژیکه اناتومي ډلبندي

په دې اړه تر ټولو غوره ډل بندي په ۱۹۲۱ کال کې Garden کړیده چې بنسټ یې هغه ښکاره بیځایه والی دی کوم چې دارجاع څخه مخکې په X-Ray کې وي. یوځلې چې کسر واقع شو نو ورون سر او غاړه په پرمختللو پړاونو کې بیځایه کیږي.

Stage 1 : پدې پړاو کې کسر نا نیمګړی او Impacted وي چې Abduction کسر ورته وایي پدې کسر کې د ورون سر د غاړې سره په Valgus حالت کې قرارنیولي وي.

Stage II : پدې پړاو کې بشپړ کسر وي خو بیځایه والي نه لیدل کیږي.

Stage III : په دې پړاو کې بشپړ کسر د لږ غوندې بیځایه والي سره یو ځای لیدل کیږي.

Stage IV : پدې پړاو کې دکسر یو ځای پراخه بیځایه والی لري.

دغه پورتنی ډل بندي یوه رادیوګرافیکه ډل بندي ده او د X-Ray ښودنې یې په لاندې ډول دي Garden I & II کسرونه چې لږ غوندې بیځایه شوي وي. د Garden III &IV کسرونو په پرتله د Union ښه انزار او د ورون د سر لپاره ډیر حیاتي توقع لري. دا د درملنې په ټاکنه باندې په مختلفو پړاونو کې ښه اغیزه

www.ketabton.com

لري. ددې سره سره داکسرونه اطميناني نه دي که چيرې بې له درملنې پرېښودل شي نو کيدای شي چې يو سليم Stage I کسر په چټکتيا سره په Stage IV بدل شي دفخذ د غاړې د کسرونو په رغيدنې دوه خبرې بدې اغيزې لري چې لومړی يې د هډوکي Ischemia او دوهمه يې دهډوکي غلط union دی د فخذ راس خپله وينه له دريو سرچينو څخه لاس ته راوړي.

۱- ورون په غاړه کې داخلي مُخي رګونه .

۲- د Meidal او Lat circumplex رګونه څخه چې Anastomos کوي Ascending cervical branch سرچينه اخلي د Capsul په Retinaculum کې ننوزي او داسې څنډوته ځان رسوي.

۳- د Ligament teres رګونه

کله چې کسر پېښ شي نو داخلي مُخي اروا خرابيږي او که کسر بيځايه شوی وي نو Reticular رګونه هم کيدالی شي قات شي يا وشکيږي.

په زړو خلکو کې د Lig Teres رګونه د اروا ښه سرچينه ده خو په شل ۲۰ سلنه پېښو کې نه وي نو همدا لامل دی چې ورون د هډوکي د غاړې بيځايه شوو کسرونو کې Avascular Necrosis زيات ليدل کيږي.

دتعريف له نظره Trans Cervical کسرونه د کپسول په داخل کې وي داکسرونه د بيا رغيدلو ډير لږ ظرفيت لري ځکه چې.

۱- د کپسول رګونه شليږي دورون سر د اروا څخه محروموي.

۲- دتنه دبند هډوکي د Periosteum يوه نرۍ پرده لري او د رخوه انساجو سره هيڅ تماس نه لري ترڅو نو Calus په کې منځ ته راشي.

۳- Synovial مايع دکسر هيماتوما علقه کيدو ته نه پريږدي.

www.ketabton.com

په دې کسرونو کې درست Apposition اودهډوکي د پارچو Impaction (یو بل کې ننوتل) د دودیزو کسرونو څخه زیات ارزښت لري. داسې ثبوتونه شته چې که چیرې مونږ له بند څخه وینه Aspirat (بذل) کړو نو د ورون سر ته دوینی جریان زیاتیږي ځکه چې په محفظه کې فشار کمیږي.

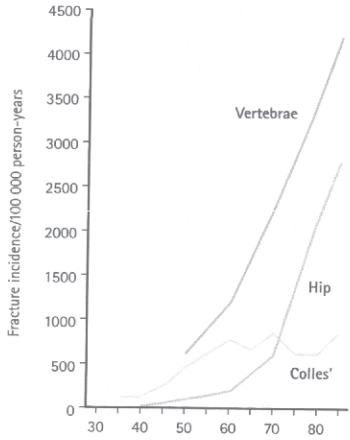

24,9
د OSTEOPOROSکسر ونوواقعات
په ښځو کې دمینو پوز وخت کې
داوستیو پوروزس له وجې کسرونه په تیزې سره په تیزې
سره زیات والې ښا یي.

کلینیکي بڼه :

په دې ناروغانو کې په دودیز ډول د غورځیدو تاریخچه او په Hip کې درد وي که کسر بیځایه شوی وي نو د ناروغ پښه به په وحشي تدور کې وي او لنډه ښکاري.
که څه هم د Hip ټول کسرونه دومره واضح نه وي. Impacted کسر سره ناروغ کولای شي چې وګرځي او یا په ذهني توګه مغرور ناروغان کیدای شي دواړو خواوته کسر ولري خو هیڅ شکایت ونه کړي. هغه ځوان ناروغان چې د سفلي اطرافو شدید ټپونه ولري هغوی که د Hip له درد څخه شکایت کوي او که نه یې کوي باید د تل لپاره د ورون د غاړې د کسر لپاره ولټول شي.

www.ketabton.com

:X-Ray

په اکسری کې باید دوه پوښتنو ته ځواب وویل شي ایا کسر شته اوایا کسر بیځایه شویدی په دودیز ډول ماتیدل ډیر ښکاره وي. خو کیدای شي Impacted کسرونه له نظره پټ پاتې شي دهډوکي د غیر نورمال شکل څخه د بی ځایه والي کچه معلومیږي همدارنګه د ورون په سر او غاړه کې Trabecular لیکی یو له بل سره برابري نه خوري، همدغه حالت د حوصلې په Supra Acetabular برخه کې هم لیدل کیږي. دغه ارزونه له دې کبله ډیر ارزښت لري چې په ځای کسرونه د داخلي تثبیت څخه وروسته زر ښه کیږي خو بیځایه شوو کسرونو کی Avascular Necrosis او Non Union په لوړه کچه رامینځته کیږي.

په Garden 1 کسرونو کې د ورون سر په خپل ځای کې وي ا ویا د ورون د غاړې سره د Valgus په حالت کې قرار لري او Impacted وي انسي Cortex په تماس کې وي.

دورون د سر Trabecula په دودیز ډول د نورو Trabecula سره په یو استقامت وي.

په Garden II کسرونو کې د ورون سر په خپل ځای کې وي او دکسر لیکی په مشکل سره په یوه استقامت لیدل کیږي.

په Garden III کسرونو کې که قدامي خلفي X-Ray واخسیتل شي نو د ورون سر د خپل ځای څخه تغیر خوړلی وي او Trabecular لیکې د پورتني هډوکي سره نه یو ځای کیږي داځکه چې قدامي پارچه د غاړې سره لږ تماس لري او جنب خواته تیله شوي وي په Garden Iv کسرونو کې دفخذ د راس Trabecular لیکی د پورتنی هډوکي سره په یوه استقامت وي لامل یې دادی چې قدامي پارچې د ورون

www.ketabton.com

دغاړې سره تماس له لاسه ورکړی وي او د ورون سر په Acetabular Socket کې په خپل ځای کې پروت وي.

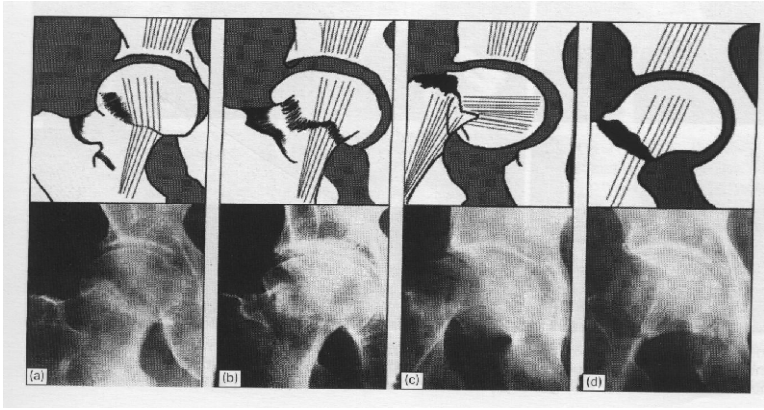

29,5

دورون دغاړې دکسرونو په اړه د GARDEN ډل بندي:

A : STAGE I : نیمګړی کسر چې د ورون سر په کې لږ VALGUS حالت ولري.

B: STAGE II : بشپړ کسر چې بیځایه والی نه لري.

C: STAGE III: بشپړ کسر چې لږ بیځایه والي لري. هډوکیني پارچې تر اوسه پورې د خلفي RETINACULUM په واسطه سره نښتي دي د ورون د سر TRABECULAS د پورتني هډوکي سره په تماس کې نه دي.

D: STAGE IV : بشپړ کسر چې بشپړ بی ځایه والی لري. قدامي پارچه ازاده ده او په ACETABULUM کې پرته ده همدا لامل ده چې TRABECULAS د پورتني هډوکي سره په یو استقامت کې دی.

تشخیص:

ځلور حالتونه داسي دي چې په کې دورون د غاړې کسرونه پټ پاتې کیږي چې ډیرې خرابې پایلې لري.

www.ketabton.com

۱- هغه ناروغان چې په Hip کې نامعلوم درد ولري. داسې فکر کیږي چې دوي به Stress کسر ولري. X-Ray یې په دودیز ډول نورماله وي خو دهډوکي د Scan په واسطه شته زیان ښکاره کیږي.

۲- په ځای کسرونه

ډیره ګرانه ده چې Impacted کسرونه د ساده X-Ray اخیستلو په واسطه څرګند شي که چیرې کسر شته وي نو د MRI او د هډوکي د Scan په واسطه یو څو ورځې وروسته ښه تشخیص کیږي.

۳-Painless Fractures

هغه ناروغانو کې چې په غلطه طریقه د سورلی وسایل کارول کیدای شي خاموش کسرونه ولري ځینی وخت یو ثابت ناروغ ددې سره سره چې Impacted کسر لري بی له درده حرکت کولای شي. که دناروغ د ظاهري وضعې څخه داسې یو حالت معلوم شي نوکه ناروغ شکایت کوي او یا نه باید پلټنه ترسره شي..

۴- Multiple Fractures

ځینې وخت ناروغان د ورون د جسم د کسر سره یو ځای د HIP کسر هم لري چې په عادي حالت کې له نظره پټ پاتې کیږي. ددې لپاره د حوصلې X-RAY باید واخیستل شي.

www.ketabton.com

درملنه:

په لومړنۍ درملنه کې د درد د ارامول اوپه ساده طریقه د پښې میزابه کول شامل دي. که په عملیات کې ځنډ رامینځ ته شي نو د درد په ارامولوکې د Femural عصب بلاک کول ډیره مرسته کوي.

عملیاتي درملنه په دودیز ډول ګران وي بې ځایه شوي کسرونه د دداخلي تثبیت څخه پرته نه یوځای کیږي. د زړو ناروغانو په هره پیښه کې د سړو داختلاطاتو او دبستر د زخمونو د مخنیوي په خاطر باید ناروغ له بستره پاځول شي او فعال شي Impacted کسرونه باید پریښودل شي چې په خپله سره یو ځای شي خو په دوی کې د بې ځایه والي ویره شته ده که په بستر کی هم پروت وي نو تثبیت یې غوره لاره ده.

که چیرې ناروغ Impacted Garden I زوړ کسر ولري او تشخیص په داسی حالت کې شوی وي چې ناروغ د څو اونیو لپاره په داسی ډول ګرځیدلي وي چې په کسر یې هیڅ اغیزه نه وي لرلي نو غیر عملیاتي درملنه یې یوائینی استطباب دی.

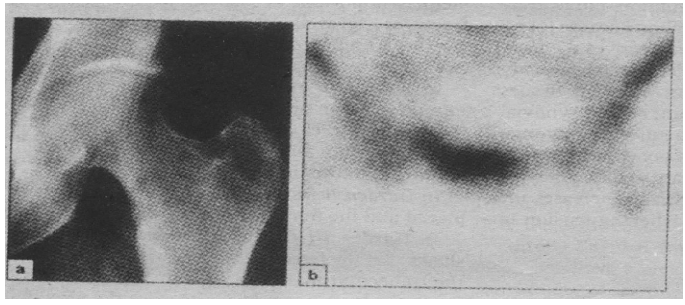

29,6

ورون د غاړې دکسر تشخیص:

www.ketabton.com

a: یوه زړه ښځه چې په پیاده رو راغورځیدلی ده او د چپ طرف Hip له درده شکایت کوي. په ساده X-Ray کې هیڅ غیر نورمال حالت نه ښکاري درد تر دوه اونیو دوام درلود.

b: دهډوکي Scan په واسطه مرضي ساحه ښودل شویده چې په منځنی توګه د ورون د غاړې په بیخ کې واقع ده دایو فشاری کسر دی چې دمخنیوي لپاره په کې تثبیت ترسره شوی دی

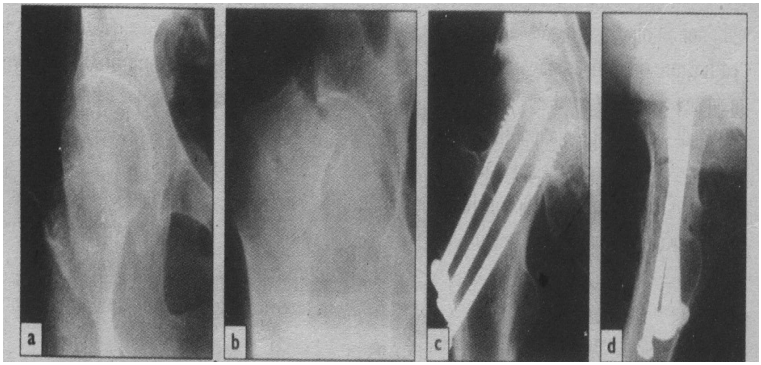

29,7

A: ددې کسرونو په اړوند فکر کیده چې په محفوظه طریقه Impacted شویدي مګر.

B: یو څو ورځې وروسته په بشپړه توګه بې ځایه شو یوه وړه ټوټه یې نه ده تثبیت شوې عملیات به یې اسان او انزار به یې ښه وي.

C. D : په دې پینسه کې کسر د درې Cannulated screw په واسطه تثبیت شویدی. په قدامي خلفي اووحشي دواړو منظرو کې یې استقامت سم دی.

عملیات باید کله ترسره؟ په ځوانو ناروغانو کې عملیات اړین دی ځکه چې که په اروا کې خرابوالی رامنځ ته شوی وي نو په دولسو ساعتونو کې دننه دننه په ژونکو کې نه راګرځیدونکی حالات رامینځ ته کیږي. نو د ښه ارجاع او داخلي تثبیت لپاره عملیات اړین دی. په زړو ناروغانو کې هم چې څومره عملیات ځنډیږي نو

www.ketabton.com

هغومره اختلاطات په کې زیات رامنځته کیږي خو په زړو ناروغانو کې او په ځانګړې ډول په ډیرو زړو کې چې ډیری ناروغ او ډیر کمزوری وي باید د وړ ترتیباتو د برابرولو لپاره عملیات لږ په ځنډ واچول شي.

هغه وخت بایدځه وکړو کله چې عملیات ډیر خطرناک وګڼل شي؟ که چیری ناروغ په بستر کې د TRACTION په حالت کې واچول شي کیدای شي داحالت ډیر خطرناک وي او که کسر بې له درملنې پرېښودل شي نو ډیر زیات درد کوي. په دې وخت کې که ناروغ ډیر لږ هم د عملیاتو لپاره برابر وي باید عملیات شي.

الف: Internal Fixation :

که څه هم د بند بدلول په بندونو کې دیو پر ځای د بل بند لګولو ډیر پرمختګ کړیدی خو په ډیری ناروغانو کې د درملنې لاری هماغه پخوانۍ دي چې ښه ارجاع محفوظ داخلي تثبیت او ژر فعالیت په کې شامل دی.

بې ځایه شوي کسرونه لومړی باید د بې هوشۍ لاندې ارجاع شي. د ترکشن په واسطه چې Hip په کې پنځه څلویښت درجې Flextion او لږ غوندې Abduction ولري تر څو Disimpacted شي پښې ته په ورو ډول Extension ورکول کیږي او په پای کې داخلي تدور ورکول کیږي کله چې ترکشن ورنه لیرې شي نو Impacted کسر خپل ارجاع شوي وضعیت ته راځي.

دارجاع د ارزونې لپاره X-Ray باید واخیستل شي. د ورون سر باید سم حالت کې قرار ولري نو Trabecula به یې په یو خط نورمال وضعیت کې راشي دا حالت باید په قدامي خلفي اوجنبي دواړو وضعیتونو کې شتون ولري چې په ۲۹،۸ شکل کې ښودل شویده.

www.ketabton.com

که چیرې کرښه ارجاع نه وي اوتثبیت یې کړو نو دناکامی سره مخامخ کیږو.
که چیرې Stage III & IV کسرونه په ټرلې لارو نه ارجاع کیږي او دناروغ عمر د ۲۰ کالو څخه کم وي نو دقدامي وحشي عملیاتي طریقی له لارې باید خلاصه ارجاع تر سره شي. خو په زړو ناروغانو کې چې عمر یې ۷۰ کالو پورته وي لاره سمه نده پدغه ناروغانو کې که د ټرلې ارجاع دوه عملیی ناکامې شوې وي نو Prosthese یې غوره لاره ده.
کله چې یو کسر ارجاع شو نو باید د cannulated screw او یا Sliding screw او Slide palat په واسطه په خپل ځای وساتل شي دا پورتني الات د ورون د جسم سره ټرل کیږي د ورون د پورتنۍ برخې د ښکاره کولو لپاره دوحشي خوا څخه Incission یا شق ترسره کیږي..
د تثبیت کوونکې الې دسم ځای په ځای کولو لپاره د Floroscopy تر کنترول لاندې د رهنما وایر (Guide wire) کارول کیږي په دودیزه توګه دوه دانې (Cannulated screws) کفایت کوي دا دواړه باید موازی وي او پنځه ملي مترہ تر Sub.chondral bone plate پورې غځیدلي وي. په وحشي ښه کې باید دواړه د غاړې او سر په منځ کې وي او په قدامي خلفي ښه کې لاندې Screw باید دغاړې د Cortex د سفلي برخې په مخالف سمت کې واقع وي. که په خلفي برخه کې ښکاره Comminution شته وي نو د Calcar Femorale لپاره یوې دریمی کومکي Screw ته هم اړتیا ده. که چیرې Sliding Screw کارول شوی وي نو د ورون غاړه اول باید Ream شي ددې لپاره چې د Ream کولو په وخت کې د ورون سر تدور ونه کړي او یا رخوه انساجو ته تاوان ونه رسیږي نو دیوې لنډې مودې (عارضي) Guide wire باید وکارول شي کله چې Sliding Screw تثبیت شو نو د

www.ketabton.com

Guid wire پر ځای باید یو Screw وکارول شي. دا عملیه د زخم د جوړیدو په مهال د ورون د سر تدور کموي. له اولې ورځې څخه ناروغ باید په چوکۍ کې یا بستره کې کښیني. ناروغ باید دتنفس تمرین وکړي دخپل ځان سره مرسته وکړي او څومره ژر چې کیداې شي باید د Crutches سره وګرځي. د وزن نه وړل په نظریاتي ډول پر ځای خبره ده خو په عملي توګه کوم ثبوت نه لري.

t : Prosthetic Replacement

ځینې پوهان دا دلایل وړاندې کوي چې د Stage III & IV کسرونو دانزارو په اړه وړاندوینه نه شي کیدای نو باید Prosthese ته ترجیح ورکړای شي. د Prosthese داچولو دغه عملیه د معیوبیت کچه کموي..زمونږ تګلاره داده ټول هغه ناروغان چې د پنځه اویا (۷۵) کالو څخه کم عمر ولري په هغو کې ترسره او تثبیت اجراکوو او د Prosthese اچولو طریقه د لاندې ناروغانو لپاره ساتو.

الف: کوم ناروغان چې ډیر زاړه او کمزوري وي.

ب: هغه ناروغان چې ټرلې ارجاع په کې ناکامه شي.

ج: ټول هغه ناروغان چې پتالوژیک کسرونه لري

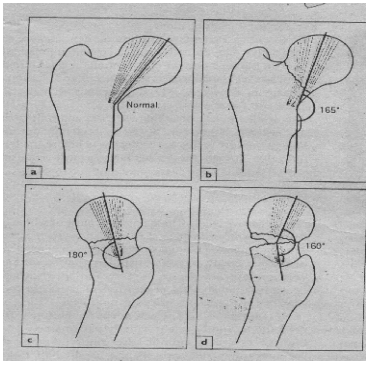

29,8

د ورون سر د سفلي کسرونو د ارجاع د ارزیابي لپاره د Garden د Index ټبودنه:

په A.P اکسری کې A.B دورون د جسم منځنی برخه او دورون په غاړه کې د Trabecular لیکو محور ۱۲۰ درجې زاویه

www.ketabton.com

جوړوي. يوه دمنلو وړ ارجاع بايد د ۱۵۵ او ۱۸۰ درجو تر مينځ وي.
په جنبي منظره کې Trabecular C.D تبنی به په ۱۸۰
درجو کې وي. که چيرې کسر په بشپړ توګه ارجاع
شوی وي نو په دې سيستم کې د منلو وړ ارجاع تر
۲۰ درجو پورې وي.

Garden

په ۱۹۷۴ کال کې داخبره مشاهده کړه چې که چيرې د ارجاع ځانګړې له دغو حدودو وتلي وي نو د non union, Avascular necrosis او Osteoarthritis اختلاطات به دکسر سره ترلی وي.

کوم Replacement چې کم تروماتيک دی هغه بيدون د شتنو څخه په ويستنه او يا د خلعی شق له لارې دوه قطبي Prosthese اچول کيږي ثبات او د مودې اوږوالی د Prosthese په ښې لګيدنې پورې اړه لري. د عمليات څخه مخکې محتاطانه پلان جوړول او د ښه عملياتي تخنيک کارونه لازمه ده هغه ناروغان چې سره ددې چې زيات عمر لري او بيا هم فعال وي په هغو کې د سمنټو سره Prosthes ښه پايله ورکوي. د Hip بشپړ لرې کول او پر ځای يې دبل مصنوعي Hip اچولو ته په لاندې حالاتو کې غوره والی ورکول کيږي.

الف: کله چې درملنه د څواونيو لپاره په ځنډ غورځيدلې وي او د Acetabulum په تخريب شکمن شو.

ب: هغه ناروغان چې Metastatic اويا Paget ناروغي ولري.

www.ketabton.com

دعملیات څخه وروسته دتنفس تمرین او ژر حرکات ډیر ارزښت لري. د بیا رغیدنی ګړندیتوب د کسر څخه مخکې د ناورغ په فعالیت پوې اړه لري.د ۲-۴ میاشتو نه وروسته زیات جوړیدو احتمال نه شته.

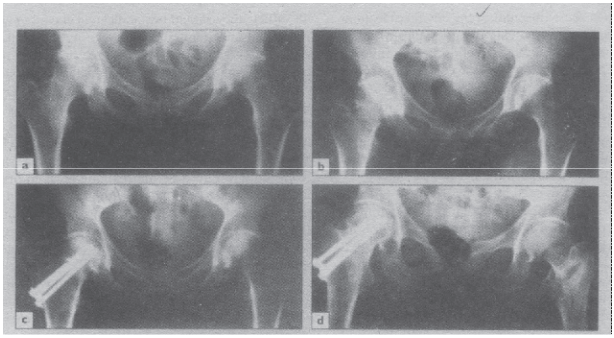

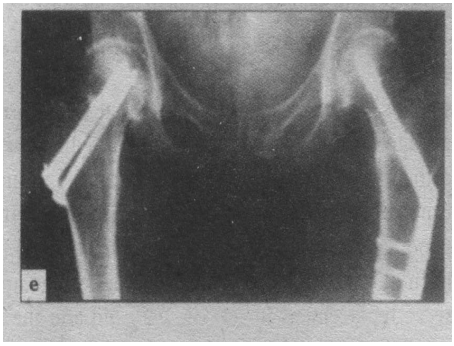

29,9

د ورون دغاړې د کسر درملنه

دغه زړه ښځه Osteoporotic وه.

a : ددې سره سره ښه وه تر څو چې ولویده اودښي خوا د ورون دغاړې کسر ورته پیدا شو.

b: کسر د درې اوږدو Screw په واسطه تثبیت شو.

c: کسر په ښه توګه جوړ شو له دې یوکال وروسته ښځه راولویده او په چپ طرف کې یې Inter-Trochonteric کسر ورته پیدا شو.

d: له دې څخه وروسته پراخه تثبیت ته اړتیا پیدا شوه همدا لامل وه چې یوه له لویه Sliding screw د Plate سره ونښلول شو او Plate دورون سره ونښلول شي.

www.ketabton.com

اختلاطات :

۱- عمومي اختلاطات :

هغه ناروغان کوم چې زاړه وي د Deep Vein Thrombosis ، Pul. Embolism، Pneumonia او دبستر د زخم د اختلاطاتو لپاره ډیر برابر دی. په دې اختلاطاتو کې هغه مریضی حالات نه دی شامل کوم چی دکسر د پیښیدو څخه مخکی په ناروغ کې وي.

په ځینې مراکزو کې د Anti coagulant درملو کارول معمول دی اګر چی د عملیاتو څخه مخکی او وروسته کړنلارو ډیر پرمختګ کړیدی خو په زړو ناروغانو کې د زخم څخه څلور میاشتی وروسته د مرګ کچه د ۲۰% په اندازه لوړه ده. هغه ناروغان چې تر ۸۰ کلونو پورې عمر ولري او ژوندي پاتې شي نو د دوي څخه نیمایي ناروغان په ازاده (بې د کومک څخه) نه شي ګرځیدلی.

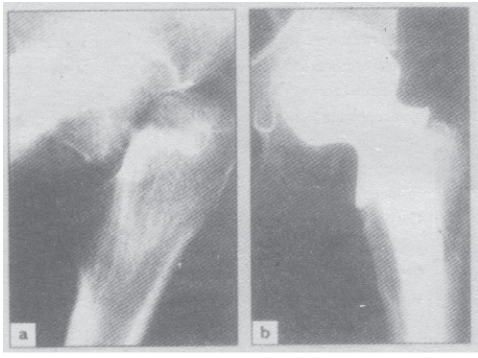

29,10

دورون د غاړې دکسر درملنه

a : یوډیر زوړ ناروغ چی پراخه بې ځایه شوی کسر لري د **Prosthese** اچول په کې ښودل شویدي.

b: دا عملیه د تثبیت په پرتله چټکه اولړه تروماتیکه ده او بیا رغونه په کې زر مینځته راځي.

www.ketabton.com

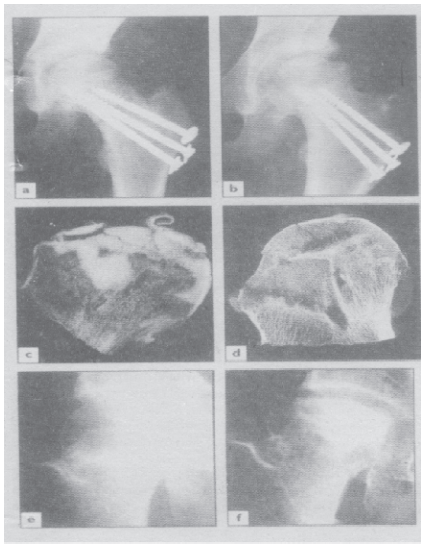

29,11

د وروني دغاړي په کسر کې Avasculasr necrosis

a: دارجاع څخه وروسته په X-Ray کې ساحه غټه ښکاري. خو اروا خرابه شويده او ۲ مياشتی وروسته.

b : د وروني په په سر کې ښکاره نيکروزس ليدل کيږي.

c: د وروني د عوځ شوي سر څخه مقطع اخيستل شوې چې غټه نيکروتيک پارچه ښي او مفصلي غضروف په کې تخريب شوی دی.

e.f : که يو کسر Impacted هم وي اود Valgus په حالت کې بې ځايه شي نو Avascular necrosis ورکوي.

۲ - Avascular necrosis :

د وروني سر په بې ځايه شوو کسرونو کې په ۳۰% ناورغانو کې Avascular necrosis پيداکيږي خو په نه بې ځايه شوو کسرونو کې دغه اندازه ۱۰ سلنه ده. د کسر په وخت کې ددې اختلاط تشخيص نه شي کيدای يو څو اونۍ وروسته د Scaning په واسطه په رګونو کې کموالي ليدل کيږي او په X-Ray کې خو تر مياشتو او کلونو پورې هيڅ تغيرات واضح نه وي کسر جوړشي يا نه خو د وروني سر دغونجيدو له کبله شديد درد او د دندې له لاسه ورکول رامينځته کوي.

هغه ناروغان چې د ۴۵ کلونو څخه زيات عمر ولري په هغو کې درملنه د بند بشپړ مفصلي تبديلي ده په ځوانو ناروغانو کې د درملنې ټاکنه تر ناندريو لاندې ده د هډوکي په تروماتيک Necrosis کې د Core Decompression کړنلاره هيڅ ګای نه لري. هغه ناروغان چې د هډوکي نسبتاً وړه برخه يې نکروتيک شوي وي په هغو کې Re alignmnet او تدوري Osteotomy د درملنې وړ کړنلارې دی

www.ketabton.com

Arthodosis باندې هم بحث کيږي خو نادرا عملی بڼه خپلوي . که چيری خطري لامل په پام سره په نظر کې ونيول شي او عملياتي تګلارې سمې وکارول شي نو د بند بدلول په دې ګروپ کې هم وړ خبره ده.

۳- Non- Union :

د ورون په کسرونو کې د ۳۰% څخه زيات کسرونه Non union ورکوي او هغه کسرونه ډير تر خطر لاندې دي چې پراخه بې ځايه شوي وي. داعمليه ډير لاملونه لري چی د اروا خرابوالی ، نيمګړې ارجاع، غير مناسب تثبيت او د زخم خراب رغيدل دي (چې دبند دنته کسر دی) په دوديز ډول دکسر په ساحه کې يوه پارچه هډوکی لاندی پاتی کيږي پارچی يو له بله سره ليږې وي او Screw يا Nail دهډوکينې پارچې څخه ووځي يا په جنبي توګه بهر خواته وتلی وي.

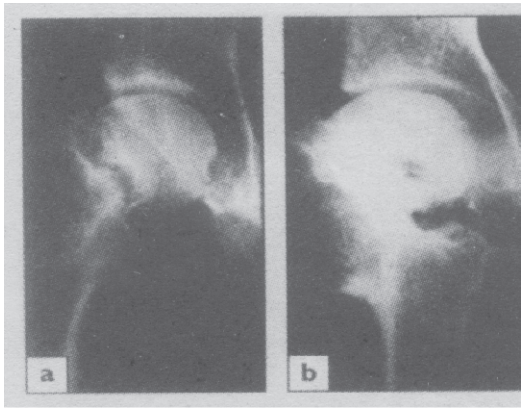

29,12
دورون د غاړې د کسرونو Non union په دغه ځوان ناروغ کې Non union په کاميابی سره د Inter Trochontric osteotomy په واسطه درملنه شويدې .

www.ketabton.com

ناروغ له درد، دپښې له لنډوالي اوپه ګرځيدو کې دمشکلاتو څخه ګيله کوي X-Ray يې خراب انزار ښئي د درملنې طريقه يې د Non Union په لامل او دناروغ په عمر پورې اړه لري. په نسبتاً ځوانانو کې درې تګلارې شته.

۱- که کسر په ناوړه توګه عمودي وي او سر ژوندی وي نو Sub.Trochanteric osteotomy چې د Nail plat په واسطه تثبيت شوی وي کسر افقي زاويی ته بدلوي.

۲- که چيری ارجاع او تثبيت غلط اجراشوی وي او د Necrosis علايم ونه ليدل شي نو ښه خبره داده چی Screw ليری شي کسر ارجاع شي نوی Screw په کی درست ولګول شي او د Fibula ديوې پارچې او يا د عضلي د pedicle څخه يوه ټوټه راغوڅه شي او دکسر له پاسه د graft په توګه ولګول شي.

۳- که چيرې سر غير وعايي وي خو بند ته زيان نه وي رسيدلی نو Prosthese اچول غوره دی که بند ته په بشپړ ډول زيان رسيدلی وي اويا Arthritis مينځ ته راغلی وي نو د بند بشپړ بدلول اودهغی پر ځای د بل بند لګول استطباب لري.

په زړو ناروغانو کې يواځې بايددوه تګلاری په نظر کې ولرو:

۱- که درد زيات وي او د ورون د سر اروا خرابه وي يا نه وي نو د ورون سر بايدليرې شي او که ناروغ ښه وي بند بايد په بشپړ توګه Replacement شي.

۲- که ناروغ زوړ او برابرنه وي او درد له زغملو وتلی وي نو بايد پونده يې پورته وساتل شي قوي همسا ولري اود ځنګلو همساء ګانې هم کفايت کوي.

۳- Osteoarthritis

دورون سر دراس Avascular necrosis او Femoral head collapse ځوکاله وروسته په دويمي ډول په hip کې Osteoarthritis رامينځته کوي. که د بند

www.ketabton.com

حرکت په زیاته کچه کم شوی وي او مفصلي غضروف زیات ویجاړ شوی وي نو دیوه بند پر ځای باید په بشپړ توګه بل بند ولګول شي.

bined Fracturs of the Neck and Shift:

ځوان ناروغان چې ورون د غاړې او جسم کسرونه ولري لویه ستونزه جوړوي. دواړه کسرونه باید تثبیت شي اودتثبیت لپاره له څو لارو څخه ګټه اخیستل کیږي. پدغه عملیه کې د ښکلا ساتل ډیر ګران کار دی ځکه چې دجسم کسرونه د داخلي مُخي Nail او په پورتنۍ برخه کې د دوه بندونکو Screws په واسطه تثبیت کیږي. د فخذ په سر او دواړو Nails کې د Screws سم داخلول ډیر ستونزمن کار دی.

زیات جراحان ارجاع ته غوراوی ورکوي ارجاع په لنډ مهاله توګه د Kirschner wire په واسطه په خپل ځای ساتل کیږي او کسر ارجاع اوبیا Nail تیریږي وروسته د K.Wire په ځای دري Cannulated screws نیسي چې د Nail څخه شاوخواته لګول کیږي. تر ټولو اسانه او غالبا د ټاکنې طریقه داده چې د ورون دغاړې کسر ارجاع او Pin پکې ولګول شي او وروسته د جسم کسر د Screws او Plate په واسطه تثبیت شي.

Inter Trochonteric Fractur:

دپیژندنې له مخې داکسرونه د کپسول څخه بهر وي د ورون دغاړې دکسرونو په شان داکسرونه هم په زړو Osteoporotic خلکو کې چې زیات شمیر یې اتیا کلنې ښځې جوړوي رامینځته کیږي دکپسول دننه کسرونو په پرتله دکپسول څخه

www.ketabton.com

دباندې Trachonteric کسرونه په ښه طریقه یو ځای کیږي او کله ناکله Avascular necrosis په کې رامینځته کیږي.

Mechanism of Injury :

کسر په Greater Trochanter باندې د نیغ په نیغه رالویدو له امله پیداکیږي او یا په غیر مستقیم توګه دتاو خوړلو له امله پیداکیږي چاوډ د Great او Lesser (Trochontor) تر مینځ پیداکیږي او قریبه پارچه د Varus په وضعیت کې بې ځایه کیږي کیدای شي په خلفي انسي Cortex کې Comminution مینځ ته را شي.

Pathological Anatomy

Inter Trochonteric کسرونه په Stable او Unstable ډولونو باندې ویشل شویدي. Unstable کسرونه په حقیقت کې هغه کسرونه دي په کومو کې چې دکسري پارچو تر مینځ ډیر لږ پیوستون شته دی لکه هغه کسرونه چې څلور پارچې وي اویا هغه کسرونه چې د کسر انداز پکې داسې وي چې دوزن وړلو سره کسر نور هم بې ځایه کیږي.لکه رجعي مایل ډول کسرونه.

که خلفي انسي Cortex ټوټه شوی وي نو Leser trochontor په شمول یوه غټه پارچه جدا کیږي او یو غیر ثابت حالت مینځته راوړي چې دداخلي تثبیت په واسطه ددې کلک کول ډیر ستونزمن کار دی. دهډوکي څرنګوالی د تثبیت څخه وروسته د implant په استحکام او په دې ترتیب د غرس په ناکامۍ باندې اغیزه لري.

www.ketabton.com

کلینیکي بڼه:

ناروغ په دودیز ډول زوړاو ضعیف وي، د غورځیدلو څخه وروسته نه شي ودریدای، پښه یې لنډه شوې وي او دغاړې د کسر په پرتله ډیر زیات خارجی تدور لري (ځکه کسر خارج کپسول وي ناروغ خپله پښه نشي پورته کولای.

X-Ray :

پر ځای او مستحکم کسرونه د دواړو Trochonter د لیکو تر منځ دیو نري چاود په ډول ښکاري او اصلاً د هډوکي دکسر په اړوند تل شک شته وي. د تشخیص تصدیق Scintigraphy او MRI په واسطه کیږي. په ډیری پېښو کي کسر بی ځایه شوی وي او دپام وړ Commnution شته وي که Lesser Trochontor جلا شوی وي او انسي Cortex پارچه شوی وي نو داخلي تثبیت مستحکم (Stable) نه دی او وزن اچول باید وځنډول شي.

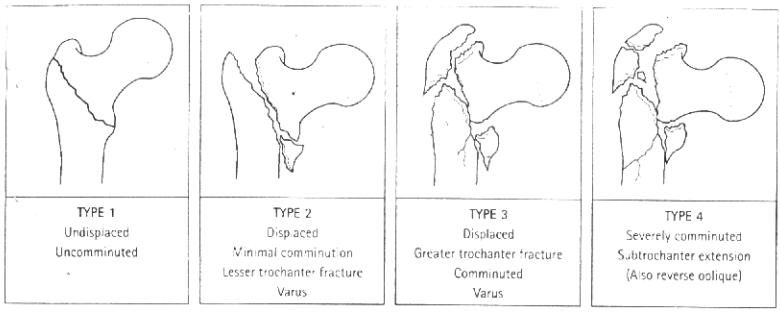

29,13

د Inter Trochonteric کسرونو ټولګی ویش

د اول نه تر څلورم پورې د کسرونو ډولونه د زیاتیدونکي instability او شدت په معیار ترتیب شویدی په ډیری کی اول او دوهم همډوله کسرونه چی ۲۰٪ کیږي پیدا کیږي.

www.ketabton.com

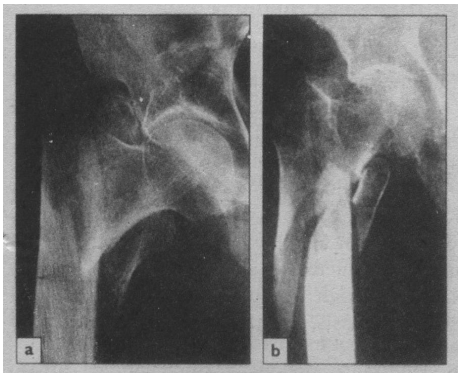

29,14
Int. Troc
hontric کسرونه: دوه بیلا بیل ډول Int.
Trochonteric کسرونه ښودل شوي.
Int.Trochontric مایل رجعي کسرونه په څلورم ډول کې ښودل شویدي. ددې ډول کسرونو په تثبیت کې ډیرې ستونزې رامینځته کیږي.
Type II : داکسر دوحشي څخه انسي Cortex ته په مایله توګه لاندې عځیدلی دی. داکسر د Lesser trochontor د کسر سره تړلی دی. د Varus سوء شکل یې پیدا کړیدی دایو unstable کسر دی.
b : Type IV رجعي مایل کسر:

درملنه :

Inter Trochonteric کسرونه همیشه د مقدم داخلي تثبیت په درملنه کیږي اوله دې کبله نه ده چی د ساتونکې درملنې سره ځواب نه وایي داددی کبله ده چی تر څو یو غوره وضعیت په لاس راشي او څومره ژر چی ممکنه وي ناروغ پورته شي او وګرځي او د اوږدې مودې تړلی درملنې اختلاطاتو خطر راکم شي.

لږ بې ځایه شوي کسرونه د دودیز Traction او داخلي تدور په واسطه ارجاع کیږي وضعیت د X-Ray په واسطه کنټل کیږي. کسر دیوې زاویه لرونکې الې په واسطه تثبیت کیږي چی دا اله Screw او یا Nail وي. دا اله د ورون سر او غاړه ټینګه نیسي او دجسم سره د Screw په واسطه تثبیت شوي وي ګټه یې داده چې دوزن وړلو په دوران کې هم هډوکینی پارچې ښه Impaction کوي. د Screw وضعیت ډیر ارزښت لري. باید ددې په واسطه Osteoprotic هډوکی غوڅ نه شي داباید د ورون د غاړې سره په لوړه زاویه (نژدې ۱۵۰ د ۱۳۵ ناتومیکی دودیزی

www.ketabton.com

زاويې پرتله، ده درجو کې دمرکز خواته تيره شي څوکه يې بايد د Sub.Chondral bone plate څخه 5mm ليرى پرته وي. جنبي Plate بايدکافي اوږد وي.. چى د کسر دليکې لاندې څلور Screws په کې ځای پر ځای شي د Lesser Trochonters وړې پارچې بايد د نورو Screws په واسطه ونيول شي. په غير دوديز رجعي مايل کسرونو کې په کوم کې چى کسري خط په مايل ډول ښکته خواته انسي او وحشي Cortex خواته ځي بعيده پارچه د قريبه پارچې په انسي خوا کې بى ځايه کيدلو ته ميلان لري.

داځکه چې Screws ښکته خواته ښويږي په دې حالت کې بايد ۹۵ درجى زاويه لرونکى اله اويا د Screw Hip سره يو ځای داخل مخى اله د مستحکم تثبيت لامل کيږي. که دټرلى ارجاع څخه اطميناني وضعيت په لاس نه راځي نو د هډوکينو پارچو لپاره بايد د وازې ارجاع مانوره وکارول شي يوه غټه خلفي انسي پارچه په ګډون د Lesser trochontor اضافي تثبيت ته اړتيا لري.

انسي Cortex د ژر Union لپاره د هډوکي د Graft اضافه کول غوره ده.

په هغو پيښو کې چې اناتوميکه ارجاع ناممکنه وي نو د قريبه پارچې د فخذ په جسم باندې د سم ننښتلو لپاره د Valgus Osteotomy ته اړتيا پيداکيږي د عمليات څخه يوه ورځ وروسته تمرين پيل کيږي او ناروغ بايد پورته شي اولږه اندازه وزن يوسي.

www.ketabton.com

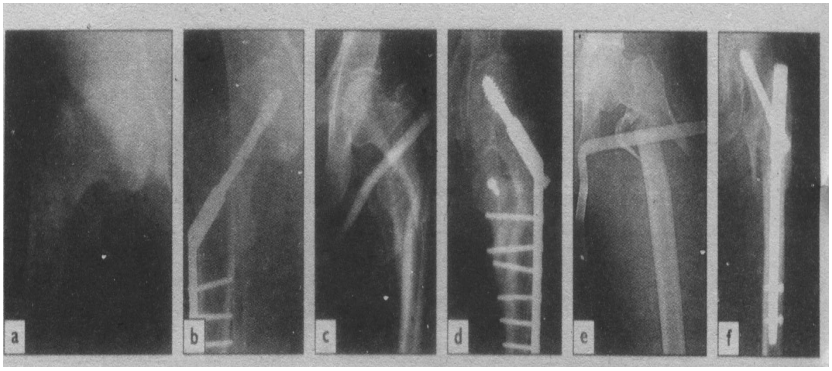

29,15

دلته د کسر لیکه دانسي څخه وحشي Cortex ته لاندې خواته غځیدلې ده اویو غیر ثابته (Unstable) منظره یې مینځته راوړې.

د Int. Trochonteric کسرونو درملنه: اناتومیکه ارجاع تر ټولو غوره ده خو ثابت تثبیت هم همدومره ارزښت لري. Type I او Type II کسرونه. (A.B) په دودیز ډول د Screw او Plate په واسطه په ښه وضعیت کې نیول شوي دي که دا امکان نه لري نو باید د وحشي Osteotomy cortex ترسره شي.

c.d په دې حالت کې د ورون په غاړه او سر کې یو Screw داخل کړای شویدی. ددې له کبله قریبه پارچه په ښه طریقه د ورون د کانال سره ننښتی او تثبیت د Plate په واسطه بشپړ شوی.

e.f رجعی مایل کسرونه چی د بشپړې ارجاع څخه وروسته هم استحکام نه لري دلته باید دیو بندونکي Screw او داخل مُخي Nail چې د ورون سر په بر کې نیسي وکارول شي دا طریقه د یوه اړم په ډول عمل کوي چې د کسر اندازه کموي په دې ډول د قریبه پارچی د انسي برخی د فخذ د کانال سره په ښه طریقه ننبلي.

اختلاطات :

۱- لومړني اختلاطات : مقدم اختلاطات یې د ورون د غاړی دکسرونو داختلاطاتو په شان دي چې لامل یې د ډیری ناروغانو کمزوری صحت دی.

۲ - وروستي اختلاطات:

الف: Failed fixation : که چیرې ارجاع خرابه وي او یا تثبیت کوونکی اله په غلط وضعیت ځای پر ځای شي نو Screw کیدای شي Osteoprotic هډوکی غوڅ

www.ketabton.com

کړي که Uniion په تاخیر ولویږي نو لګول شوي شیان خپله بی کاره کیږي (ماتیږي) په دواړو حالاتو کی باید ارجاع او تثبیت دوباره ترسره شي.

ب: Mal union : د Varus او خارجي تدور سوء اشکال دودیز دي له نیکه مرغه دا دوه حالات کله ناکله شدید او نادراً دنده خرابوي.

ج: Non Union : Int.Trochontric کسرونه کله ناکله نه یوځای کیږي که کسر د ۲ میاشتو نه زیات وخت هم التیام ونه کړو نو کسرونه نه دی سره یوځای شوی او دوباره عملیاتو ته اړتیا ده. هډوکینو پارچو ته بیا وضعیت ورکول کیږي په دودیز ډول دیوځه Valgus سره د تثبیت اله په سمه طریقه ایښودل کیږي. اودکسر څخه ګرد چاپیره دهډوکي پیوند ترسره کیږي.

پتالوژیک کسرونه :

د Pertrochanteric کسرونه کیدای شي د Metastatic ناروغیو اویا Myeloma له کبله پیدا شي که چیرې ناروغان ډیر کمزوري نه وي ددې ناروغانو د متوقع ژوند دکلونو د روغتیا لپاره دکسرونو تثبیت اړین دی. دداخلي تثبیت سره یو ځای د هډوکي د استحکام لپاره باید چی Methyl metha crylate سمنټ هم د کسر په ساحه کې وکارول شي تر څو Stability زیاته شي. که چیرې د ورون دغاړې کسر هم ورسره یو ځای موجود وي نو سمنټ شوي Prosthes ته غوره ورکول کیږي.

www.ketabton.com

Proximal Femoral Fracturs in Childrens:

په ماشومانو کې د د Hip کسرونه نادراً پیداکیږي خو کله چې پیداشي نو ډیر شدید وي داکسرونه عموماً دزیاتې تیزې تروما له کبله پیداکیږي لکه دبیلګې په ډول دزیات لوړ ځای څخه راغورځیدل اویا دموټر ټکر.

ځینې وخت د سلیم تومور او یا دهډوکي د Cyst له کبله پتالوژیک کسرونه پیداکیږي. هغه ماشومان چې عمرونه یې د دوه کالو څخه کم وي په هغو کې باید د کسرونو د پلټنې په وخت کې دماشومانو څخه ناوړه ګټه اخیستل یا Child abuse په نظر کې ونیول شي.

په ماشومانو کې اختلاطاتو لکه Avascular necrosis مخکې له وخته د Ephyseal ټرل او Coxa vara پیداکیږي.

د پیدایښت په وخت کې د ورون قریبه برخه ټوله غضروفي وي. دنورو زیاتو کلونو لپاره چې تعظم په کې پرمختګ کوی د Capital epiphysis او greater trochantor تر منځ ساحه په غیر دودیز توګه Trauma لپاره دیره مساعده ده د ۴-۸ کلونو عمر تر منځ Ligament teres د Epiphysis په اروا کې ډیره لږه برخه اخلي همدا لامل دی چې Epiphysis د تروما څخه وروسته اسکیمیا ته ډیر مساعد دی.

ډلبندي:

په دې اړه تر ټولو ګټوره ډلبندي د Delbet ډل بندي ده چې بنسټ یې د کسرونو په سویه (Level) ایښودل شویدي.

www.ketabton.com

۱- Type I: په دې نوعه کسر کې د کسر سره Epiphysis مات او جلاشوی وي او ځینې وخت د Ephiphysis پارچه د Acetabulum څخه خلع شوی وي.

۲- Type II: داکسر د ورون د غاړې هغه کسر دی چې کسر په کې Trans Cervical وي دایو دودیز کسر دی او دټولو ټپونو نیمایي پیښې جوړوي.

۳- Type III: دایو (Cervical trochanteric) Basal کسر دی چې په دوهمه درجه عمومیت لري.

Type IV : دایو Inter.Trochanteric کسر دی.

کلینیکي بڼه:

تشخیص کیدای شي ستونزمن وي په ځانګړې ډول په شیدو خوړونکو ماشومانو کې کوم چې Epiphys یې په X-Ray کې واضح نه معلومیږي. Type I کسرونه په اسانۍ سره د Hip د خلعی سره غلطیږي. ددې کسرونو په تشخیص کې MRI, Ultrasound او Arthrography کیدای شي مرسته وکړي. په غټو ماشومانو کې تشخیص د ساده X-Ray په اخستلو سره په اسانی سره کیږي.

دکسر د بې ځایه والی او پر ځای والي معلومول ډیر ارزښت لري. بیځایه شوی کسرونه زیات اختلاطات ورکوي. Type IV کسرونه ډیر لږ اختلاطات ورکوي.

درملنه:

داکسرونه باید دبیرنۍ پیښې په ډول دزخمي کیدنی څخه د ۲۴ ساعتو په دننه کی درملنه شي. په لومړني ډول د Hip سره د میزابی لګولو په واسطه مرسته کیږي اونورې پلټنې جریان لري. ځینی پوهان سپارښتنه کوي چی د Ephipyseal د اسکیمیا د مخنیوي په خاطر باید داخلي کپسولي هیماتوما په مقدم ډول بذل

www.ketabton.com

شي خوددې عملیې ګټې د باور وړ نه دي او عملیه تر ناندریو لاندې ده. پر ځای کسرونه کیدای شي د غیر متحرک کولو او ۲-۸ اونیو لپاره د Plaster spica په واسطه درملنه شي خو دکسر وضعیت همیشه سم نه شي ساتل کیدای اودلیدو وړ بې ځایه والی Non union او Mal Union په کې پیداکیږي. بی ځایه شوی څلورم Type کسرونه هم د Plaster spica ، ټرلې ارجاع، ترکشن اوغیر متحرک کولو په واسطه بې له عملیات څخه درملنه کیدای شي ناروغ باید په محتاطانه ډول تعقیب شي که هډوکی خپل وضعیت له لاسه ورکړي نو عملیاتي تثبیت ته اړتیا پیښیږي Type I,II & III کسرونه د ټرلی ارجاع او داخلي تثبیت په واسطه درملنه کیږي په تثبیت کې د Pins او Cannulated screw څخه کار اخیستل کیږي. که د ټرلې ارجاع مانوره ناکامه شي نو خلاصه ارجاع ترسره کیږي په وړو ماشومانو کی د عملیاتي تثبیت څخه وروسته د ۲-۱۲ اونیو لپاره Spica Cast کارول کیږي.

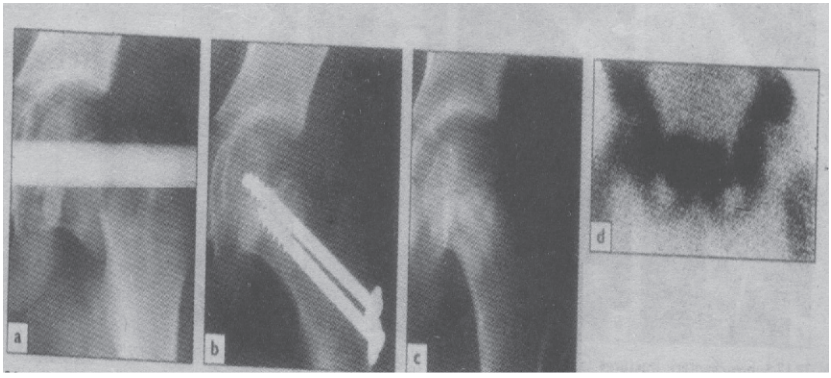

29,16
په ماشومانو کې د وړون د غاړې کسرونه

www.ketabton.com

a: په ماشومانو کې د وروڼو دغاړې کسر د تشوش خبره ده چې بشپړ تثبیت سره هم.
b: د وروڼو سر اسکیمیا مینځ ته راځي کسر سره یو ځای شوی او Screw تري لیرې شویدي.
c: د Radio Isotope scan څېړنې ښيي چې دچپ وروڼو سر هیڅ فعالیت نه لري.
d: Ischemic necrosis

اختلاطات :

۱- Avascular Necrosis of the Femoral Head

دایو دودیز او ډارونکی اختلاط دی او په ۳۰% پیښو کې مینځ ته راځي. مهم خطري فکتورونه یې عبارت دي له :

الف: د لس کالو څخه د عمر زیاتوالی.

ب: د لوړ سرعت ټپ.

ج: Type I او Type II کسرونه.

د: د کسر بې ځایه والی.

ماشوم د درد او تحرکیت له لاسه ورکونې څخه شکایت کوي. په X-Ray کې د ټپ څخه وروسته په دې میاشتو کې تغیرات مینځته راځي درملنه یې دستونزو څخه ډکه ده د وزن نه وړل او په Abduction او Int. Rotation کې د میزاب ایښودل د ځینې پوهانو لخوا سپارښتنه شوی ده خو داسې لږ شواهد په لاس کې لرو چې د دې عملیې له کبله د کسر په حالت کې کوم فرق راځي. د درملنې پایله د نیکروتیک ساحې په پراختیا پورې اړه لري. له بده مرغه ډیری ناروغان د شدید درد او حرکت د شدید محدودیت له امله مړه کیږي. داخری تګلارې په توګه کیدای شي ناروغ ته Arthrodesis ترسره شي .

www.ketabton.com

۲- Coxa Vara : کیدای شي د Ephysis د مقدم ټرلو Avascular necrosis او mal union له کبله دورون په غاړه کې سوء شکل پیداشي که سوء شکل لرې وي نو کیدای شي د Remodling په واسطه بیرته خپل حالت ته راوګرځي که دغاړې او جسم زاویه ۱۱۰ درجو څخه کمه وي نو کیدای شي چې Osteotomy، Subtrochonterical valgus ته اړتیا پیداشي.

۳- د ودې خرابوالی :

که Epiphysis ته زیان ورسیږي نو د ورون وده خرابیږي او وروسته به د جراحي عملیې په واسطه د دواړو پښو برابرولو ته اړتیا پیداشي.

: Isolated Fractures of the Trochanters

دبلوغ په مرحله کې کیدای شي د Lesser trochanter پورتنۍ برخه د Psoas د عضلې د کشش په واسطه له خپله ځایه بې ځایه شي. دا ټپ د همیشه لپاره هغه وخت پیداکیږي کله چې یو څوک دانګ په لاس کې ونیسي په ځمکه یې ولګوي او مخ په پورته توپ ووهي. په کمو پیښو کې د Greater trochanter یوه برخه هم د Abductor عضلاتو د کشش په واسطه بې ځایه کیږي. پورتنیو دواړو ټپونو کې ناروغ باید په بستر کې ارام وکړي او ۲-۳ ورځې وروسته د Crutch سره وګرځي. څه وخت چې ناروغ په ماوفه پښه دګرځیدو ځواک پیداکړي Crutch باید وغورځوي او بې له Crutch وګرځي خو راتلونکې فصل پورې باید په لوبو کې برخه وانخلي.

په ځینې پیښوکې Greater trochanter کې د نیغ په نیغه ضربې په واسطه کسر پیداکیږي. غټه جلاشوې پارچه باید په خپل ځای کې د Cancellous screw په واسطه تثبیت شي ناروغ باید د ۲-۸ اونیو پورې دبشپړ وزن وړلو څخه منع شي.

www.ketabton.com

Sub Trochanteric Fractures :

که تپ په کافي اندازه شدید وي نو Sub Trochanteric کسرونه په هر عمر کې کیدای شي پیدا شي خو ډیری داکسرونه د سفرپه مهال هغو زړو ناروغانو کې چې Paget ناروغی،Osteomalacia, Osteoporosis او دویمي Deposit ولري پیداکیږي.

د ورون دغاړی او Trohanteric کسرونو په پرتله په دې کسرونو کې زیاته وینه ضایع کیږي راس او غاړی ته د Gluteal عضلی په واسطه Abduction او .Ext Rotation ورکول کیږي او د Psoas عضلی په واسطه Flextion ورکول کیږي د کسر بیا رغیدنه ډیر په ورو ډول وي او که زاویه دار Screw او Plate کارول شوی وي نو Implant دکسر د جوړیدو څخه مخکې کیدای شي دناکامی سره مخ شي.

کلینیکي بڼه :

پښه لنډه او خارجي تدور لري او ورون زیات پرسیدلی وي حرکات ډیر زیات دردناک وي.

X-Ray:

کسر به د Lesser trochanter په سویه اویا دهغه څخه لاندې واقع وي. کسر کیدای شي مایل حلزوني او ډیری Comminuted وي پورتنی پارچه Flextion لري او په غلطه باندې لنډه ښکاري. جسم Adducted او پورته به بې ځایه شوی وي. باید ددې غوره کسرونو لپاره تفتیش وشي ځکه چې د دوي څخه دیوه کسر شتون هم درملنې اغیزه لري.

www.ketabton.com

۱- یو غیر دودیز اوږد کسر چی تر Greater trochonter او Piriform fossa پورې غځیدلی وي.

یوه لویه بیځایه شوې پارچه چې Lesser Trochonter هم په کې شامل وي.

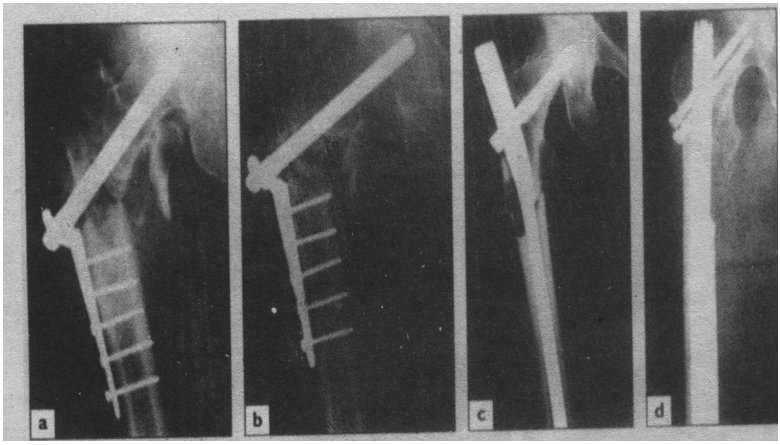

د ورون lytic افات

29,17

Sub Trochontric Fracturs

a.b : که چیرې خلفي انسي پارچی ارجاع او تثبیت شي نو د Pin داخلي مخي تثبیت Palat په واسطه تثبیت دناکامی سره مخ کیږي.

c: بهتر دی خو که خلفي انسي پارچه موجود وي نو د Cerclage wire په واسطه د جسم سره تثبیت ته ضرورت دی.

d: Sub Trochontric کسرونه غیر معمول ډول د ثانوي Deposits په ساحه کې نه پیداکیږي کیدای شي په بعیده برخو کې پیداشي نو بهتره به وي چې دفخذ ټول جسم په ښه طریقه تثبیت شي.

درملنه :

وازه ارجاع اوداخلي تثبیت د درملنې تاکلې لارې دي هغه کسرونه چی د کوچنې Trochanter په سویه واقع وي په دې کسرونو کې د Compression Screw او

www.ketabton.com

Plate لګول قناعت ښيوونکي دي. يوه لويه انسي پارچه چې د Lesser trochanter يوه برخه په کې هم شامله وي کيدای شي د استحکام لپاره جدا ارجاع او تثبيت ته اړتيا پيدا کړي د کسر د ثبات لپاره داخل مخی Nail ډير اهيمت لري. که کسر د Lesser trochontor څخه لاندې وي يو معياري بندونکی Nail loking کفايت کوي او که کسر تر قريبه برخې پورې غځيدلی وي نو دفخذ د راس د تينګ نيولو لپاره loking Screw ته اړتيا ده که انسي Communated cortex او يا ضياع ولري نو د هډوکي پيوند بايد اجراشي د پتالوژيک کسرونو لپاره بايد دکامل اوږد Nail وکارول شي ځکه چې کيدای شي د فخذ په بعيده برخو کې نوموړی Deposits موجود وي داخلي مخی Nail د هغو کسرونو لپاره چې تر Piriform fossa پورې غځيدلی وي مناسب نه دی ځکه چې په لوړه کچه Fixation دناکامی سره مخامخ کيږي ۹۵ درجی زاويه لرونکی Palat محفوظ دی د عمليات څخه وروسته ناروغ په قسمي ډول دهمسا سره وزن وړای شي تر څو چې هډوکي Union وکړي.

اختلاطات:

۱-Mal Union : د Varus او Ext. Rotation حالت عام ليدل کيږي او که چيرې زيات وي اصلاحي عمليات ته ضرورت پيدا کيږي.

۲- Non Union : داپه ۵% پيښو کې پيدا کيږي او که پيداشي نو عملياتي رغونی د دوهم ځلی Fixation او دهډوکي Graft ته اړتيا لري.

www.ketabton.com

د ورون د جسم کسرونه(Femoral shaft Fractures):

د ورون د جسم د غښتلو عضلاتو په واسطه پوښل شوی ده ګټه يې دادی چې هډوکی د هر څه شي څخه ساتي په غير د ډيرې زياتې قوې د کارولو څخه او تاوان يې دادی چې کله کسر واقع شي د عضلاتو په واسطه په پراخه ډول بې ځايه کيږي له همدې کبله يې ارجاع مشکله کيږي.

Mechanism of Injury:

دا د ځوانو او بالغو خلکو کسر دی چې د ډيرې زياتې پياوړی ټپ له کبله پيداکيږي په زړو ناروغانو کې د Diaphys کسر پتالوژيک ګڼل کيږي تر څو بل لامل ثابت نه شي. هغه ماشومان چې عمر يې له څلورو کالو کم وي او کسر ولري نو مونږ بايد Child abuse يا له ماشوم څخه ناوړه ګټه اخيستنه په پام کې ولرو.

کله چې يو څوک راولويږي پښه يې ونښلي او په ورون باندې يوه تاوونکې قوه عمل وکړي په پای کې حلزوني کسر پيداکيږي.

نو ځکه په خاص ډول مستعرض او مايل کسرونه چې د angulation اويا د نيغ په نيغه ضربې له کبله پيداکيږي د سړک په ټکرونو کې دوديز دي په نيغ په نيغه او غير مستقيم ډول د شديدې ضربې له امله comminuted کسر پيداکيږي او يا کيدای شي هډوکی په څو ځايونو کې مات شي چې دې ته Segmental کسر وايي.

www.ketabton.com

Pathological Anatomy:

که څه هم په X-Ray کې څرګند نه معلومیږي خو د ورون د جسم ډیری کسرونه تر یو څه حده پورې comminution لري او داپه زخمونو کې دکارول شوی قوی د انعکاس له کبله پیداکیږي. وړې هډوکنې پارچی او یا غټی Buter fly پارچی کیدای شي د کسر په لیکه کې جداشي خو په عمومي توګه دا پارچی له رخوه انساجو سره وصل او اروا یې سمه که ډیر پراخه Communation رامینځ ته شوی وي اود قریبه او بعیده پارچو تر منځ اتصال له مینځه تللی وي نو کسر به په بشپړ توګه غیر ثابت وي چې دا د Winquist په واسطه ډل بندي شوی دی.

دهرې پارچې بې ځایه والی د عضلاتو دکشش په واسطه مینځ ته راځي. د قریبه جسم په کسرونو کی Gluteus Medius او د Ilio psoas عضلاتو د کش کولو له کبله قریبه پارچی Flex, Abducted او Ext. Rotation کوي.

بعیده پارچې ډیری ټژدې کیږي د جسم دمنځنۍ برخې په کسرونو کی قریبه پارچه لږAbduction کوي خو د Ilio psoas د عضلې له کبله Flexion او .Ext Rotation تل شته وي. د ښکتنۍ دریمې برخې په کسرونو کې قریبه پارچه Adduction کوي او بعیده پارچه د Gastrocenemius عضلې په واسطه Flexion کوي. رخوه انساج تل زخمی کیږي او د Profonda femurus څخه شدیده وینه بهیدنه مینځ ته راځي. په انساجو کې تر یو لیتر څخه زیاته وینه ضایع کیدای شي.

کلینیکي بڼه :

پښه پرسیدلی او سوء شکل لري او دحرکت کولو سره دردناکه وي. دوینې ضیاع او نور ټپونه چی بعضې یې کیدای شي ژوند تهدیدونکی وي ځینی وخت

www.ketabton.com

کلینیکي بڼه بارزوي. د عصبي وعایي افاتو ردول او د ښکتنۍ پښې او د حوصلې دکسرونو لپاره پلټنې کول ډیر ارزښت لري. که چیرې په ناروغ کې د ورون دجسم او دهماغې د قصبی د جسم کسر شته وي نود Floating knee حالت مینځته راولي اوداحالت ددې ښکارندوی دی چې ناروغ ښایي په ډیرو سیستمونو کی ټپونه ولري.

X-Ray:

دپښې په ځای او په بیړنۍ خونه کې دا ستونزمنه ده چی درست فکر وشي په ځانګړي ډول یوداسې فکر چی دقریبه او بعیده کسرونو د پراختیا په اړه اود بند

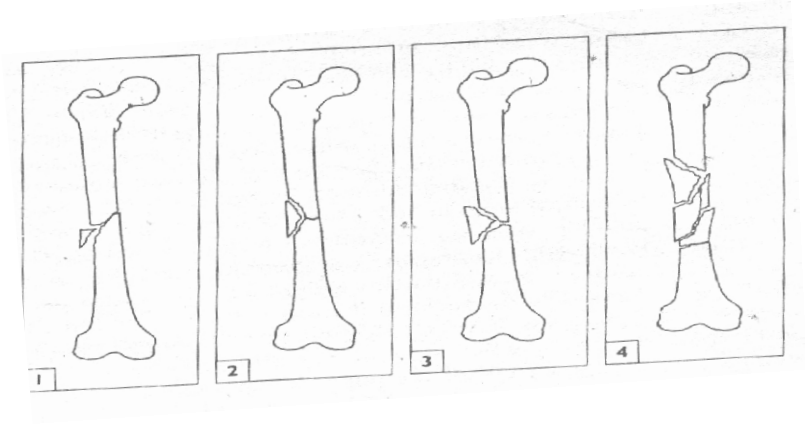

داخته کیدو په اړه صحیح معلومات تر لاسه شي

29,18

. دورون دجسم د کسرونو ډل بندي.

د Winquist ډل بندي دا مشاهدات ښي چی د Commintion د درجی دزیاتیدلوسره د کسر بی ثباتي اود رخوه انساجو زخمي کیدل زیاتیږي په اول Type کې د Cortex یوه وړه پارچه لیدل کیږي چې په دوهم Type کې غټه Butter fly پارچه لیدل کیږي

www.ketabton.com

خو تر اوسه پورې دغټو پارچو تر مینځ د Cortex تماس کم نه کم پنځوس سلنه شته دی په Type درې کې یو Butterfly پارچه شته ده چې دهډوکي د ضخامت پنځوس سلنه په بر کې نیسي او د Type څلور په حقیقت کې یو Segmental کسر دی.

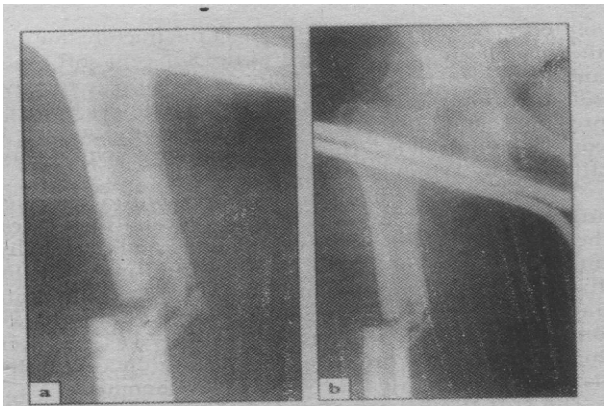

29,19

دورون د جسم د کسر تشخیص

a: ددې ورون پورتنی پارچه تقرب لري نو جراح باید دې امکان ته متوجه اوسي چې.

b: د Hip خلع ورسره یوځای وي د ډیرو ټپونو په شتون کې خلع ډیری د نظره پټ پاتی کیږي غوره داده چی دورون د جسم د هر کسر سره د حوصلی X-Ray واخیستل شي.

داخبره بایدتر هغې په وځنډول شي تر څو چی غوره اسانتیاوی او ناروغ ته په اسانۍ وضعیت ورکول امکان ولري خو د Knee او Hip اکسرې مه هیروی. دکسر نقشه باید په احتیاط سره وکتل شي ځکه دا د درملنې لپاره لارښودنه کوي. د سینې اکسرې ګټوره ده ځکه د څو ټپونو په ناروغانو کی د ARDS خطر شته وي.

Emergency Treatment: دپیښې په ځای کې لومړی باید شاک درملنه شي او مخکې له دې چې ناروغ حرکت وکړي کسر باید میزابه شي. زخمي شوې پښه بایددمناسبی میزابې او یا د روغې پښی سره وترل شي. د لیږدونې لپاره د

www.ketabton.com

Thomas میزابه غوره میزابه ده پښه نیغه(extension) کش کول کیږي او دمیزابی د کړیو څخه پتی (تار) تاویږي. ټرل شوي پښه د Traction د برقرار ساتلو لپاره د Cross piece سره ټرل کیږي او پښه د میزابې سره د بنداژ په واسطه کلکه ټرل کیږي.

دغه لنډ مهاله ثبات د درد په کنترول کې، دوینې بهیدنې په کموالي او په اسانۍ لیږدونه کې مرسته کوي. کله چې ناروغ روغتون ته راورسید او عملیات یې په څنډ واچول شو.او یا هم تر غیر عملیاتي درملنې لاندې ونیول شو نو Skin Traction باید په Skeletal Traction بدل شي .

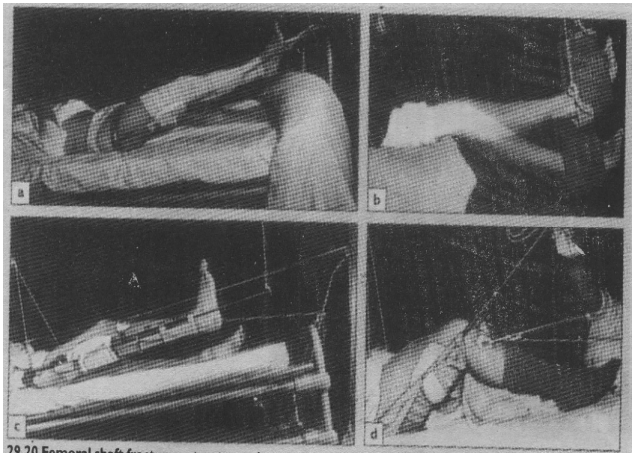

29,20

د ترکشن په واسطه د وړون د جسم د کسرونو درملنه:

a: د Thuomas په میزابه باندې تثبیت شوی ترکشن:

میزابه په بستر کې په پښې پورې ټرلې شویده او پښه پورته شویده ددې طریقې څخه باید ډیره کمه ګټه واخیستل شي ځکه چې د زنګانه بند شخي پیدا کوي.

b: دایوه داسې پښه ده چې کسر په کې Union کړیدی

d: متوازن ترکشن دا د متوازن ترکشن د کارولو له لارې د شخی د کمولو یوه طریقه ده د زنګون د Flexion لپاره لاندینی Slings ایسته کولای شو حال داچې ترکشن په خپل ځای دی.

www.ketabton.com



29,21

ورون دجسم کسر او ترکشن:

په بالغانو کی هم دمیزابی څخه په غیر ترکشن باوري دی خو باید Skeletal tracion وکارول شي که څه هم دغه ناروغ Stable fracture لري.

a: خپله پښه پورته کولای شي او زنګون ته تمرین ورکولای شي.

b.c.d : پښه هیڅ نه ده میزابه شوې خو کسر Consolidation کړیدی.

e: د زنګون Range

f: د روغې پښې څخه لږ کم دی.

G: روغه پښه

Definitive Treatment:

دورون د جسم کسرونه په ټولیز ډول دقوي تروما له کبله پیداکیږي او ناروغان یې د شحمي امبولو د ورکولو لپاره زیات مساعد وي همدا راز ARDS او Multi organ failur هم ورکوي. طبي عمله (طبي کار کوونکو ګروپ) باید ددې اختلاطاتو لومړنیو نښو ته متوجه اوسي ناروغ ته باید وینه ورکړل شي اودوینی حجم یې برقرار وساتل شي دسمې درملنې لپاره ترتیبات ونیول شي. کله چې د ناروغ ټولیز حالت ارزیابي شي د سیستمیکو اختلاطاتو مخنیوي دناروغ دمقدم ثبات په واسطه لاس ته راوړي شو. ددې هدف دلاس ته راوړلو تر ټولو غوره لار د داخل مُخي Nail لګول دي خو په هر حال داعملیه په عملیاتي مهارت، تجربه او د ځانګړو الاتو په شتون اودعملیات په دوران کې د عکسونو په اخیستلو پورې تړاو

www.ketabton.com

لري نورې لارې هم کارولی شو خو باید د بیلابیلو عملیاتي تګلارو څخه خبر اوسو (دمحدودیتونو د استطباباتو او ګټو څخه)

Traction and Bracing:

ترکشن ډیری کسرونه ارجاع کولای شي او په یو مناسب استقامت کې یې ساتلای شي په غیر د ورون د پورتنۍ دریمې برخې د کسرونو څخه.

دبند حرکت د فعالو تمریناتو په واسطه باوري کیږي غټ تاوان یې په بستر کې دوخت ضایع کیدل دې چې (۱۰-۱۴اونیو پورې د بالغانو لپاره دی) داکار د ناروغ د پایواز لپاره هم مشکل وي ځکه چی هغه کسر په یو استقامت تر اخر وخت پورې ثابت ساتي اودناروغ دحرکاتو څخه مخه نیسي او ناامیدي یې راکموي په دغو کې ځینی مشکلاتو کامیابي حاصله شویده او له مینځه تللی دی د بیلګې په ډول د ترکشن په واسطه دوخت کمیدل او د ترکشن تبدیلول په Plaster spica باندې همدارنګه د ښکتنۍ دریمې برخې په کسرونو کې د دنده ایز Bracing عملیه هم ډیر مشکلات راکموي داکار په هغه حالت کې چی کسري پارچې لرې کلکې شوې وي د ۲-۸ اونۍ وخت اخلي دمنلو وړ دی د ترکشن استطبابات په لاندې ډول دي.

۱- دماشومانو کسرونه.

۲- د Anesthesia په مضاد استطباب حالاتو کې.

۳- کله چی داخلي تثبیت لپاره مناسبې اسانتیاوې او عملیاتي هنر په لاس کې ونه لرو دا د زړو ناروغانو لپاره ده همدارنګه په هغو ناروغانو کی چې پتالوژیک کسرونه اویا ډیر ټپونه ولري هم په کمه اندازه کارول کیږي. په ماشومانو کې د

www.ketabton.com

پوستکي ترکشن په دوديز ډول د میزابی څخه پرته اچول کیږي. شیدو خوړونکو ماشومانو ته چی وزن یې ۱۲ کیلو ګرامو څخه کم وي ترتیبات نیول ډیر اسان کار دی. د دوی پښې د Over head pulleys په واسطه ښکته ځوړندی ساتل کیږي چی دې عملیې ته د Gallows Traction وایي خو په دې عملیه کې باید د ۲ کیلو ګرامو څخه زیات وزن ونه کارول شي او قدم باید د وینې د اروا لپاره هر وخت وکتل شي.

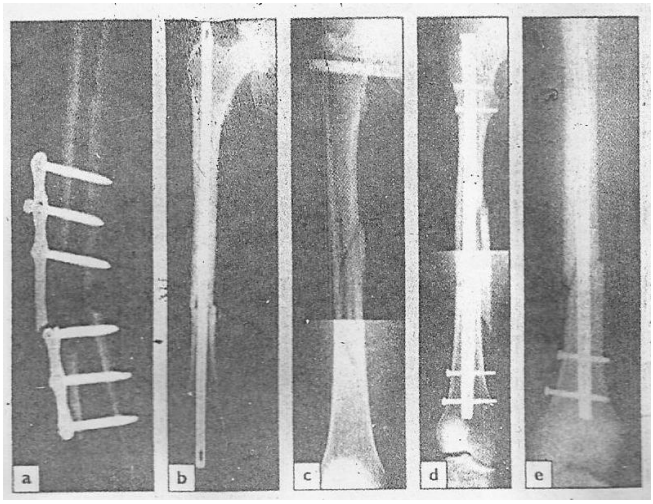

دفیمور دجسم کسرونه - داخلې تثبیت

(a) داپلیټ دکلکولو لپاره مناسب نه دې کولښو قوي او غټ پلیټ استعمال

(b) داخلې مخې نیل. پورتنې او لاندې برخې کې تثبیت شوې

(c-d) نه یوائې چې اوږدوالي یې محافظه کړې بلکې دتدور څخه یې هم مخنیوې کړې بناً راتې یانیل د تیمور ددلاندنې دریمې برخې دتداوې لپاره اتخابې څیز دې

www.ketabton.com

لوی ماشومان د Russell د ترکشن سره ډیر ښه ځواب ورکوي. کسر د ۲-۴ اونیو کې Union کوي (دماشومانو د عمر پورې اړه لري) او په دې پراو کې HipSpica ترسره کیږي او ماشوم ته د ګرځیدو اجازه ورکول کیږي ۲-۱۲ اونیو په مودهکې Consolidation بشپړیږي.

ځوان او کاهلان Skeletal traction ته اړتیا لري چې یو Pin یا کلک K.Wire په واسطه Tibial tubercle شاته تیریږي. د ترکشن لپاره د Pulleys له پاسه دناروغ په بستر کې ۸- ۱۰ کیلو ګرامه وزن اچول کیږي. پښې ته د Thmas splint په واسطه کومک کیږي او Flexion piece د Knee joint حرکاتو ته اجازه ورکوي خو Splint اړین نه دی. د Splint نه په غیر Skeletal traction چې Perkins traction ورته وایي کسر ته ډیر لږ تاوان رسوي او په بستر کې ازادو حرکاتو ته اجازه ورکوي. ځومره ژر چې ممکنه وي باید تمرین پیل شي یو ځل چې کسر سره ونښتو نو ترکشن باید لیرې شي ناروغ ته د Brace یا Cast په واسطه د ګرځیدو اجازه وشي او په قسمي ډول وزن هم وړای شي.

د ورون د پورتنی د نیمایي برخې د کسرونو لپاره Spica plaster کارول محفوظه طریقه ده خو دا د Knee Stiffness موده اوږدوي. دورون د ښکتنی نیمایي برخې په کسرونو کې Cast Bracing وړ طریقه ده دغې طریقی ته دکسر تر Consolidation پورې اړتیا ده چې په دودیز ډول د ۱۲-۲۴ اونۍ په بر کې نیسي.

وازه پرځای کیدنه اودپلیټ لګول:-دصحیح په ځای کیدني اوکلک تثبیت لاسته راوړلود پاره په مقایسوي ډول پلیټ یوه اسانه لاره ده. دامیټود یووخت ډیر مشهوروه -خواوس دډیرو اختلاطاتو لهوجي لکه دImplantبي کفایتي - د نظره ولیدلي – عمده استطبا بات یي عبا رت

www.ketabton.com

دي لـه ۱-دfemur دجسـم او دغـاړي کسـر ۲-دجسـم کسـر چـه وعـايي جرحـه ورسره وي.

کـه يـوstoutپليـټ دfemurپـه وخشـي اړخ کيښـو دل شـي چـه اقـلا پـه هـرfragmentبانـدي پنځـه سـکرو داخـل شـي نـوبهتره بـه وي.خـو کهcomminutedکسر وي بايد کافي اوږد پايټ استعمال شي .

Intermediary nailing (I M R):

دFemurپه زياتوکسرونو کيا I M Rانتخا بيړي-خودي ته چه تر څو کافي امکا نا او تجربه په لاس کي نه وي با يد هڅه ونه شي.

دroodاسـاس بايـد داوي چـه دهـر نهـا يـت تـر څنـګ سـوري ولـري ترڅوپـه عرضـاني ډولScrewپکـي تثبيـت شـي اودتـد ورڅخـه مخنيـوي وشـي-حتـي په sub trochanteric اود سفلي ثلث په کسرو کي.

نـاروغ بايدپـهSupineياپـه اړخ وي اوتـردي وختـه بايـد Tractionورتـه پـروت وي.تـر دي وروسـته دي کسـرx-ray لانـدي ا ارجـاع شـي. کـه پـه ټرلـي ارجـاع مـو فـق نـه شـو-نوبايـد کسـرديو محـدود شـق پـه واسـطه لـوڅ شـي اود distraction devicesپـه واسـطه بايـد ارجـاع صـو رت ونيسـي. glutealعضـلات ديـو واړه شـق پـه واسـطه جـدا ترڅـو دTrochanterڅوکـه جـس شـي-ددي پـه انتـي اولـږ خلـف کـيpiriformis fossaواقـع ده کـوم چـهnailبـه پـه کـي داخليږي.

کـورتکس پّ يـوه تيـره(Bayonet) سـو ري کيـږي اوبيـاد فلوروسـکوپيک کنتـرول لانـديnailدکسـري سـاهي څخـه تيريـږي-کـه تکـراري کوشـش وشـي او

www.ketabton.com

بیا هم ارجاع صورت ونه نیسي ترڅو درهنما وایر دکسري ساحي څخه تیرشي -نویووړوکي شق ترڅوکسر ارجاع شي مجازدي.یوقاتیدونکي ریمر ترڅو مخي قنات وسیع کړي با ید استعمال شي.یونailچه مناسب اوږدوالي او قطر ولري البته۵- ۱ملي متره دریمردقطر څخه کم وي باید انتخا ب شي.

Nailباید دفلو روسکوپي دکنترول لاندي دریمردپاڅه تیرشي.

د screw I interlocking داستعما ل سره کلک والي نورهم زیا تیږي.په نیل کي چه څومره سوري وي باید screw په کي تیر شي.نیل اودهډوکونها یات په شریکه مقا ومت کویچه یوڅه وزن په ابتداکي تحمل کړي.کسرمعمولا ۲۰هفتوکي تعضم کوي اوداختلا طا تو کچه یي لږه ده- ځني اوقات خرابه جوړیدنه یاپه تاخر سره جوړیدنه منځته راځي. slim nailکوم چه بیدون دریمرڅخه داخلیږي اوس پیداکیږي-ددي نیل استعمالدعملیات وخت کمولو کي مرسته کوي.

وازه ارجاع اوداخل مخي nailingچهclosed nailingلپا ره ا مکانا ت برا بره نه شي بله متبا دله طریقه ده په وحشي سا حه کي یو محدودشق اجرا کیږي-ارجاع صو رت نیسي .یو وړوکي شق چه ارجاع تر سره شي یو قابلملا حظه تا ثیر په تعظم اویا داختلا طا توپهrisk نه لري.

EXTERNAL FIXATION

دغه د فحذ هډوکي د جسم د ماتیدلو د تشبیت د متود څخه به یوازي د خلاص یا Open کسرونو لپاره استفاده کیدله په نوي دیزاین جوړه د تشبیت اله هر یو Fixator halfاو Fixator bodies د نبه والي باعث شوي او د کسر د شفا یا د

www.ketabton.com

کوشیر درجه یي د ۹۰٪ څخه پورته ده)۱۹۸۴ (Debastiani-لکه څنګه چه په بند intramedulag nailig کي هم لیدل کیږي .ددي میتود ګټه داده چه د کسر ساحه بیرون ته نه مواجه کیږي او د کم مقدار محوري حرکاتو یعني د Fixator الي د Telescopy عمل په واسطه د کسر ساحه ښه تغذي کیږي .د Callus د غټ والي او کیفیت په نظر کي نیولو سره Fixator داسي عیاریږي تر څو د کسر ساحي ته ډیر فشار وارد شي چه په دغه ترتیب د تعضم د تنبه کیدو سبب ګرځي که څه هم ځیني ستونزي لري لکه د Pin ساحي انتان ،د pin سستیدنه او په هغه حالت کي چه نیم Pin نژدي مفصل ته تطبیق شي د حرکاتو محدودیت هم پیدا کیږي.

د external Fixator عمده استطبابات به لاندي حالاتو کي دي:

۱. د شدیدو خلاصو کسرونو په درملنه کي.

۲. د هغه ناروغانو درملنه چه نور زیات جروحات هم ولري او ددي اړتیا وي چه د عملیات وخت باید کم شي.

۳. د bone transportد تخنیک څخه په استفادي په هغه حالاتو کي چه ډیر هډوکي له منځه تللي وي.

۴. همدارنګه د Ext. Fixخخه د زړو خلکو د فخذ د هډوکو د ماتیدني په درملنه کي هم استفاده کیږي

وروسته د عملیات څخه نهایت یا پښه ازاده پریښودل کیږي او ژر تر ژره ناروغ ته تمرین توصیه کیږي

د continuous passive machine CPM څخه د استفادي په صورت کي د زنګون حرکات ډیر زر بیرته راګرځي او خپل حالت غوره کوي.

www.ketabton.com

د يوي اوني يا لس ورځو وروسته ناروغ ته ويل کيږي چه کولاي شي چه قسمي وزن د کړونه د استفادي سره يوځاي متحمل شي او د ۴-۶ اونيو وروسته پوره وزن په پښه راوړي د يا دولو وړ ده چه د Comminuted کسرونو په حالاتو کي ناروغ بايد تر ډيري مودي پوري په پښه وزن متحمل نه شي.

Open Fracture خلاص کسرونه-:

په خلاصو کسرونو کي په دقت سره د لاندي حا لاتو ارزونه بايد وشي:

۱. د پوستکي ضاع موجوده ده؟

۲. زخم ملوث شوي دي؟

۳. د عضلاتو ischemia موجوده ده؟

۴. ايادا عصابو او اوعيو جرحه هم موجوده ده؟

د خلاصو کسرونو فوري درملنه ترلو کسرونو درملني ته ورته ده البته علاوه د هغي درملني څخه د خلاصو کسرونو په حلاتو کي ناروغ ته وريدي انتي بيوتيک شروع کيږي د ساحي تطهير يا په کونه هم اجرا کيږي البته دلږ ځنډ څخه وروسته کتل کيږي که چيري د عضلاتو نکروز يا مړينه د واضيح ملوثيت سره موجوده وي زخم بايد غټ کړل شي او نکروزي انساج ورځيني وه ا سيتل شي وروسته ددي څخه غټ تصميم دادي چه د کسر ساحه څنګه ثابته وساتل شي او دا ددي پوري ارتباط لري چه څومره ساحه ملوثه ده يعني د ملوثيت درجي پوري اړه لري همدارنګه د جرحي د وخت څخه د عمليات دوخت ددوام پوري او د نرمو استاجو د تخريب پوري ارتباط لري په هغه حلاتو کي چه ښکاره Contamination موجود نه وي د خلاصو کسرونو په ټولو درجو کي حتي د A "Gustilo classified" هم د ترلو کسرونو په رقم معالجه کيږي .فوري

www.ketabton.com

intramedullary nailingپه خلاصو کسرونو کي د ټرلو کسرونو په شان د کوشير يا جوړيدني يوشان درجه منځ ته راوړي يعني د جوړيدني درجه يي په دواړو حالاتو کي يو شان دي په دي تفاوت سره چه په خلاصو کسرونو کي د intramedullary nailد تطبيق سره د انتان د پيدا کيدلو چانس د ۳-۵٪ پوري دي.

په ډيروشديدو جروجاتو کي جرحه خلاصه پريښودل کيږي او د کسر ساحه د external fixationپه واسطه تثبيت کيږي.

Complex injuriesمغلق جروحات:

کسر د اوعيو د جروجاتو سره : د اوعيو د جروحاتو د شتون د خط علامي په لاندي ډول دي ۱:

۱ـ شديده خونريزي او يا د هماتوم جوړيد نه.

۲ـ د ساحي - paresthesia خشافت او د بنض سستوالي په ساق او پښه کي.

د Dopplerمعاينه په داسي حالاتو کي مرستندويه ده اما د Doppler په معاينه کي د نبض د نشتوالي د شريان spasm له امله نه څرګنديږي په Arteriography کي د جرحي ساحه او د intima څيري کيدنه هم معلوميږي د کثر ساحه بايد ژر تر ژره تثبيت شي چه د ټولو نه مهم په دغه حالاتوکي nailing د ترجيح وړ دي همدارنګه په دوهمه درجه plating او Fixation هم د ترجيح وړ دي که چيري ژر اجرا شي او وروسته داوعيي ترميم يا Bypass بايد اجرا شي د ۶ ساعتو څخه زيات بايد Ischemia دوام ونکړي.

۲ -کسر د زنګون د جرحي سره (Fracture Associated with knee injuries): فخذ هډوکي کثر اکثراً د زنګون د ligament د جرحو سره يوځاي

www.ketabton.com

وي په داسي حالاتو کي ډيره توجه د فخذ کثر ته کيږي او د زنګون جرحه په اساني سره هيرول کيږي دياده وخي فقط د څو اونيو او يا مياشتو وروسته يي اعراض پيدا کيږي نو له همدي کبله ژر تر ژره د کثر د تثبيت څخه وروسته بايد زنګون په دقت سره معاينه او د کثر سره د يوځاي افاتو درملنه وشي.

Floating Knee: د فخذ او tibia هډوکي يو طرفه کثرچه ممکن د زنګون مفصل د floating سبب شي (چه د اديو ډير شديد کثر څرګندوي د ي) او په دي حالت کي اکثراً نور جروحات هم موجود وي په دي حالت کي دواړه کثرونه بايد ژر تر ژره تثبيت شي چه معمولاً لومړي بايد د فخذ کسر تثبيت شي.

Combined neck and shaft fractures د غاړي او تني يو ځاي کثر:

مخکي ددي کثر يادونه شوي ده په ۶۴۰ صفحه کي د ټولو څخه مهمه خبره ددي تشخيص دي هميشه د hip مفعل معاينه کړي او د حوصلي x-ray واخلي او دواړه ساحي بايد تثبيت شي لومړي د فخذ neck او وروسته فخذ.

Multiple injuries متعدد جروحات:

د نورو جروحاتو د شتون په حالت کي لومړيتوب د سر او دسيني جروحاتو ته ورکول کيږي د بيارغوني يا ژغورني Ressuciatia وروسته د اوږدو هډوکو کسري ساحي بايد تثبيت شي د صدر د جروحاتو په وخت کي بايد د Reaming څخه مخنيوي وشي: همدارنګه وريدي Emboli د ARDS دزياتوالي سبب کيدلاي شي.

Pathological fracture:

هغه کثرونه چه د metastases له وجي منځ ته راغلي وي بايد د intramedullary nailing په واسطه تثبيت شي په دي شرط چه ناروغ د عمليات

www.ketabton.com

تحمل ولري د يادولو وړده چه عآدي حالاتو کي د لنډ عمر متوقع کيدنه د عمليات د مخنيوي سبب نه شي کيدلاي يعني مضاد استسطباب نه ده.
وقايوي تسبيت prophylactic Fixation هم په لاندي حلاتو کي استسطباب لري-:

a، په هغه وخت کي چه lytic زخم يي د هډوکي د قطر دنيمايي څخه زيات وي
b، په هره منظره کي چه وي د3 سانتي څخه اوږود وي، او د شديد درد سره يوځاي وي بي له دي چه اندازه ي په پام کي ونيول ش (۲۳، ۵۰ fig)د pajets ناروغي د ستونزي سبب ګرځي په دي ناروغي کي هډوکي ډير کلک وي مګر خونريزي موجوده وي که چيري فخذ کوږ شوي وي نو بايد osteotomies شي تر څو د nailing د داخليدلو اجازه ورکړي.

Peri prosthetic fractures:

د فخذ د تني کثر په hip کي دتطبيق شوي prosthesisشاو خوا ته ډير معمول نه وي دا هغه وخت منځ ته راتلي شي چه د primary hip surgery په وخت کي د reamingاو يا د medullary canal د جوړيدلو هڅه وشي او يا دا چه په Oversize uncemente prosthesisباندي زور راوړل شي او يا هم د revision surgeryپه وخت کي چه د cement د بيرون کولو هڅه کيږي او يا هغه وخت چه د hip د بي ځايه کيدلو هڅه هغه کيږي چه د رخوه انساجو release يا خلاصونه ناکافي وي .کله کله کثر ډير وروسته واقع کيږي او په X-Ray کي د osteolysisاود پرو ستيزدسستوالي علامي ښکاري چه د هډوکي د ضعيف والي دليل څرګندوي که چيري pros this ا چول شوي وي او يا داچه loose هم وي بايد واخيستل شي او ديو بل prosthesis سره چه اوږود stem ولري بدل او

www.ketabton.com

په ځاي يي راوړل شي او په دغه ترتيب سره دواړه ستونزي معالجه کيږي .په هغه حالاتو کي چه نوموړي تطبيق شوي prosthesis نه loose وي او نه پوښ شوي د کثري ساحي plate fixation د allograft bridging structural د کثري ساحي د تسبيت لپاره ښه د حل لاره ده.

Complication

ټول اختلاطات په ۲۳ chapterکي تشريح شوي په استسنا د visceral جروحاتو او Avascular necrosis څخه چه د Femur د تني په کسرونو کي بحث لاندي نيول شوي .نور معمول اصلاحات په لاندي ډول دي.

مقدم اختلاطات:

-- Chockحتي په ټولو کثرونو کي هم ۱-۲ ليتره وينه ضايع کيدي شي او شاک کيدلاي شي ډير شديد وي .وقايه يي د معالجي څخه بهتره ده ډير ناروغان transfusionته اړتيا لري.

Fat embolism and ARDS:

دغټ اوډک مخي قنات ماتيدنه معمولاً د کوچنيو شحمي امبولي زراتو د ازاريدو سبب کيږي او دا زرات کيداي شي چه سږو ته لار پيدا کړي او دغه زرات کيداي شي چه يو ځاي شي او کوم ناوړه اثر منځ ته رانه وړي ، خو کله کله مخصو صا هغه ناروغان چه څوګوني جرحي multiple injuries ولري او يا هغه ناروغان چه د شاک په حالت کي وي او يا هم د صدر جروحات ولري دناوړه پاييلو سبب شي يا دا چه د تنفسي سيستم تشوشات په حار ډول ARDS او يا د نورو اعضاو عدم کفايه باعث وګرځي ناروغ وروسته د داخليدلو يا بستر کيدلو څخه بايد د هغه د ويني ګازات معاينه شي او د مشکوکو علايمو لکه د

www.ketabton.com

ساه تنګوالي، نارامي، د حرارت جيګوالي يا تبه، د نبض زياتوالي، د بدن د پورتني برخي Petechial hemorrhay او يا په Axilla او conjunctiva کي د خوزني شتون بايد وپلټل شي په دغه حالاتو کي محافظوي او تقويني درملنه کيږي البته دhypoxia د مخنيوي او د ويني د حجم د پوره والي په پام کي نيولو سره.

Thromoembolism:-

په بستر باندي د اوږدي مودي لپاره ناروغ ته traction تطبيق ترمبوز ته زمينه مساعدوي د ترومبوز نه دمخنيوي دپاره حرکات او تمرين د ارزښت وړ دي خو د Foot compressionالي د تطبيق په واسطه او يا هم د Anti coagulant وقايوي دوز په واسطه دغه traction بايد بشپړ او تقويه شي که د ورانه او يا حوصلي ناحي ترمبوز مشکوک وي بايد ژر تر ژره لاړم معاينات او احتمامات په پام کي ونيول شي(۲۵۷ صفحي ته دي مراجعه وشي)او که چيري تشخيص يقيني وي نو ژر تر ژره دي پوره Anticougulant درملنه شروغ شي.

Infection:

په خلاصو کشرونو کي چه Ext Fixation پکي تطبيق شوي وي د انتان چانس او خطر هميشه زيات وي

وقايوي انتي بيوتيک او د کشرونو د جراحي درملني د اساساتو په پام کي نيولو سره د انتان واقعات بايد د ۲٪څخه کم اوسي که چيري هډوکي منتن شوي وي ناروغ بايد د osteomyolits لپاره تداوي شي په جرحه کي د قيح او کو چنيو Squestrumزراتو شتون د عملياتي درملني ايجاب کوي - جرحه خلاصيږي ټول مړه او منتن انساج ويستل کيږي که چيري د کثر ساحه نه وه تسبيت شوي د ext Fixation پواسطه کثري ناحيه تسبيت کيږي او که چيري intramedulay

www.ketabton.com

nailمخکي څخه تطبيق شوي وه په خپل ځاي پاتي کيږي ځکه د منتن کنټرول څخه منتن غير تسبيت کنټرول ډير خطر ناکه وي او Nail بايد د بل Nail سره چه قطر يي دلومړي Nail په پرتله لږ غټ وي بدل شي او يا داچه د ext fixation په واسطه تسبيت شي د اوږد محال مزمن osteomyalist درملنه څخه په دوهم chapterکي بحث شوي دي.

Late : وروستي اختلاطات

Delayed union and non- union :

داسي ويل کيږي چه د فخذ کسرونه په۱۰۰مثبت منفي ۲۰ ورځو کي کوشير کوي که چيري دغه کوشير ددي ورځو دتيريدو څخه وروسته هم وځنډيږي نو د پخواني nail په مقابل کي نوي nail چي قطري غټ وي استعماليږي اوعلاوه ددي نه د کنټرول ساحه به bone graftingته اړتيا ولري.

Mal union:

هغه کسرونه چه د traction او bracing پواسطه معالجه کيږي کله کله د سو شکل يا deformityسبب کيداي شي نو په دغه سو شکل کي د ۱۵ درجو څخه زياته زاويه دمنلو وړنه ده حتي که چيري لومړني ارجاع کاميابه هم وي تر هغه چه اکسري کي سخت او کلک کوشير يا union ونه ليدل شي د وزن اجازه يا پورته کول ورته بايد ور نه کړل شي ځکه کيداي شي چه هډوکي کوږ شي او پخواني ښه ارجاع شوي کنټرول بيرته وحشي يا قدامي لوري ته بي ځايه شي.

Melunionډيرکم ممکن دي په هغه کسرونه کي چه static interlock nail سره يي درملنه شوي وي که څه هم اوس محال دا حالت بيا هم واقع کيږي مخصوصا malrotationاودغه حالت د عمليات په وخت او وروسته د عمليات څخه

www.ketabton.com

ډېراحتیاط او پاملرنې صورت کې مخنیوي او وقایه کیدای شي که چیري اړتیا وي عاجلاً اصلاح کیدای هم شي.

Shortening:دا یو نادره او غټه ستونزه ده که چیري واقع شي د بوټانو په جوړولو سره اصلاح کیدای شي.

Joint stiffness :-

زنګون اکثراً د فخذ هډوکي د تنې په کثر کې ماوف کیږي او کله کله کیدای شي چه په یو وخت کې د زنګون جرحه هم واقع شي د تداوي دوران کې د رخوه انساجو د Adhesion له وجې د زنګون stiffness هم پیدا کیدای شي ځرنګه چه متکرره ارزیا بي او مقدمه فزیوتراپي ورته ضرور ده.

Re fracture & Implant failure

هغه کثرونه چه د ډېر callus سره healug شوي وي ممکن نه ده چه بیا بیرته کسر په کې واقع شي بر عکس هغه کثرونه چه درملنه یي د ext. Fixation په واسطه شوي وي دcallus جوړښت یي اکثرا ورو او نري وي چه کله په تاخیر سره unionکوي او کله کله هم mal union کیږي.

د فخذ تمامیت ډیر ځلي د Implant پوري مربوط دي کیدای شي چه ژر یا وروسته ناکامه شي.

که د communinuted کثرونو په وخت کې plat تطبیق شي نو وروسته باید bone graftوربانديي علاوه شي او د وزن د پورته کیدل وربانديي ترډیره وځنډول شي ځکه چه کیدای شي plat خپل دما تیدو وخت ته ورسیږي.

www.ketabton.com

د Intramedulaynails د ماتیدلو احتمال ډیر کم دي سره له دي بعضي وختونه داهم واقع کیداي شي، خاصتا د لاندیني ۳/۱ حصي د کثرونو په واقعاتو کي چه په قراري سره شفا مومي او د static locked nail د تطبیق په صورت کي هم واقع کیداي شي او دا هم د screw د سوري د قسمت څخه چه کثر ته نژدي واقع دي منځ ته راځي - چه درملنه یي د nail تبدیلي اود bonegraft اچول دي.

Femoral shaft fracture in children

Mechanism میکانیزم:

د فخذ هډوکي کثرونه په غټو ماشومانو کي یو څه معمول دي او دهغي علت اکثراً متسقیماً ضربه او قوه ده چه پري واردشوي ده لکه د موټرټکر یا اوچت ځاي څخه لویدنه. که څه هم د ۲ کلن څخه کوچني ماشومانو کي د فخذ هډوکي د کسرو نو معمول علت به د کوچني څخه ناوړه ګټه اخیستنه وي ، که چیري ډیر کثرونه د Healing په مختلفو مراحلو کي ولیدل شي دابه مشکوک حالات وي -په ماشومانو کي پتالوژیک کثرونه هم په عمومي افاتو لکه spina bifida ،او osteogenesis imperfecta

او همدارنګه د هډوکو په مو ضعي افاتو کي لکه benigncyst یا تو مورکي لیدل کیږي.

www.ketabton.com

درملنه: Treatment

ددرملني اساسات پورته وويل شول مهمه داده چه کوچنيو ماشومانو کي خلاصه مداخله يا open treatment ډيرکم استعماليږي- او د ټرلي درملني انتخاب دماشوم عمر او وزن پوري متسقيماً ارتباط لري.

په infant ماشومانو کي د ۱-۲ اونۍ څخه زيات Balance traction ته اړتيا نشته او وروسته بايد د spica cast په واسطه ددري څلورواونيولپاره با يد تعقيب شي په ما شو ما نوکي تر ۳۰ درجو زاويه يا Angulation دمنلو وړدي ځکه په ماشومانو کي د هډوکو د بيا جوړيدني يا remodule وتيره فوق العاده د عمر په پرمختګ سره پرمخ ځي.

هغه ماشومان چه عمر يي د ۲-۱۰ کالو پوري وي کيداي شي چه د Balance traction په واسطه "Russells traction" د ۲-۳ اونيو پوري معالجه شي او وروسته د ۴ هفتو دپاره ورته spica cast تطبيق شي -او يا هم دا چه کيداي شي په لو مړي سر کي د بيرون خوا نه په مقد مه ارجعاع او ورسته د spica cast په تطبيق سره معالجه شي البته په دغه عمر ناروغانو کي ۱-۲cm لنډوالي يا Shorteningاو تر ۲۰ درجو Angulation دمنلو وړ دي.

د لس کلن څخه پورته ماشومان د Ballanced traction په حالت کي ليږي اوږدي مودي) ۴-۶ هفتو پوري(اړتيا لري. اود ۱۵ کالو څخه پورته يا نوي ځوا نان چه غټ او قوي عضلا ت لري traction skeletal ته اړتيا لري. کله چه د کثر ساحه کلکه يا ټينګښت و موندل نو بيا traction په) Spica cast دفخذ هډوکي د پورتني ۳/۱ حصي او يا متوسط قسمت په کثر کي (او يا هم) Cast brace د فخذ هډوکي لاندي ۳/۱ حصه کثرکي(بدليږي او دغه cast تر ۶ او نيو پوري

www.ketabton.com

پاتي کيږي د ناروغ حالت او وضعيت په لومړي اونيو کي ژر ژر کنټل کيږي په دي عمر کي د اکسري په AP منظره کي تر ۱۵ درجو او په Lat منظره کي تر ۲۵ درجو Angulation د منلو وړ دي.

که چيري د traction په واسطه د رضايت وړ ارجاع لاس ته رانه شي internal Fixation او يا External Fixation ورته په پام کي نيول کيږي البته دغه حالت اکثراً ځوانانو ماشومانو ته چه متعد جروحات ولري په پام کي نيول کيږي دغه ميتود په ۲۴.۲۹ شکل کي ښودل شوي دي .

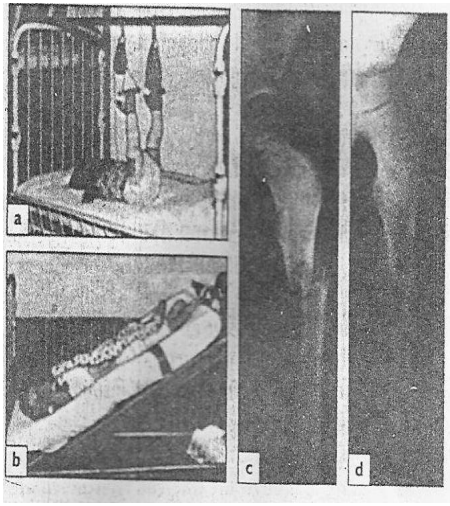

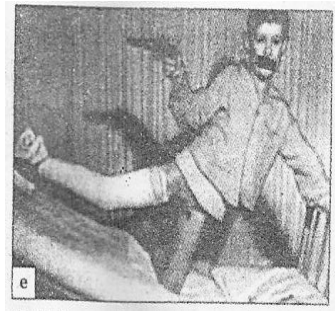

۲۹_۲۳

په ماشومانو کې د تيمور دجسم کسرونه :

(a-d) په ماشومانوکې د ميزانې نه په غير ترکشن مناسب دې او يواځې دپوستکې ترکشن کفايت کوې

(e) په دې واقعې کې کسر په واضح شکل تعضم کړې دې.

www.ketabton.com

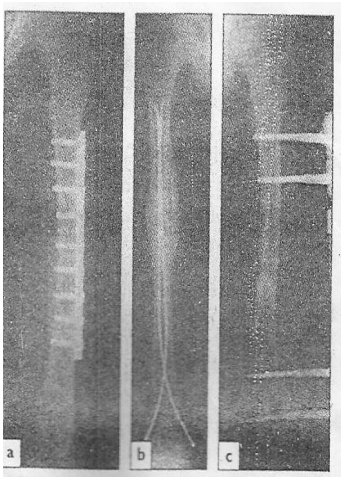

29-24

په ما شوما نو کي دfemurدجسم کسرو نه په هغا مشومانوکي چه غټ وي اوهغوکي چهmultipleجروحات ولري کله کله عمليا تي تثبيت ته ضرو رت پيدا کيږي داکولاي شوچه د a دپليټ اوسکرو په واسطه يي وکړوb دقاتيدونکي داخل مخي نيل په واسط c دex fixationپه واسطه.

Complicationاختلاطات:

Shortening:-

د هډوکي دما.ت شوو نهاياتو د يوبل نه تيريدنه يا overlapping او دمات شوي قسمت د پارچو ګډوالي اکثراً د Shortening سبب ګرځي. که څه هم تر يو نيم سا نتي لنډوالي د منلو وړدي او بعضي جراحان دغه لنډوالي ګټه ور مني ځکه چه په مات شوي هډوکي کي د لاړياتي نمو ميلان پيداکيږي(overgrow)خو له بده مرغه دنمو دغه اثرات د وړاندويني وړ نه دي.

Malunion:-

که څه هم تر پورته يا د شوي حده Angulation د منلو او زغملو وړ دي. دبلي لوري دي حقيقت ته په پام کي لرلو سره چه په ماشومانو کي د هډوکي

www.ketabton.com

modelingډير عالي دي نو ځکه سببي معالجي ته اړتيا نه پيدا کيږي - هډوکي پرينبودل کيږي او د ناروغ والدينو ته په دي اړه پوهاوي ورکول کيږي.
تدوري يا rotational malunion د نمو(growth)او remodeling په واسطه نه اصلاح کيږي.

Supra condylar frature of the femmor:

په لاندي حالاتو کي د فخذ هډوکي supracondylar کثرونه واقع کيږي
A، په نوو ځوانانو کي اکثراً د قوي او شديدي ضربي له امله.
B، په زړو کي په ځانګړو osteoporotic ناروغانو کي.
په هر حالت د کثر په رامنځ ته کيده کي مستقيماً وارد شوي قوه د ارزښت وړه او کثري خط فقط د Condyl په سر واقع کيږي مګر هر خوا کولاي شي چه و غزيږي.
په ډيرو خرابو حالاتو کي کسر ډير شديد او ګډوډيا Communited اوسي که چيري لاندينې برخه يا fragment سالم پاتي وي کيداي شي چه د Gastrocne miuseعضلي د کش کيدلو په واسطه په واضيح توګه بي ځايه شي او په دغه ترتيب سره د Popliteal شريان د جرحي د خطرسبب هم کيداي شي

کلنيکي منظره:clinical feature

د ناروغ زنګون پرسيدلي وي او سو شکل لري ، د حرکت هڅه او کوشش ډير دردناک وي د tibial نبض بايد هر وخت جس کړل شي.
X-Ray:-کسر د فخذ د Condyl نه لږ پور ته واقع وي او اکثراً مستعرض ، transverاو يا ګډوډ communited وي .ښکتنې نهايت يا distal fragement

www.ketabton.com

اکثراً شاخواته کوږوالي لري ، په X-Ray کي باید ټول Femor ولیدل شي تر څو ProximalFractureاو یا hip dislocation د یا ده ونه غورزول شي.

درملنه-:

Non operativeبغیر عملیات:

که چیري کشر لږ بي ځایه وي او یا د مفصل نه بیرون (extra articule) وي ـ او یا داچه د زنګون په قاتیدو یا flexion کي په اساني سره ځاي ته راځي نو د proximal tibiaد برخي په traction سره په اساني او دمنلو وړ طریقي سره معالجه کیږي.

پښه یا limb د Thomas splint باندي داسي اچول کیږي چه د زنګون د flexionلپاره لاندي یوه پارچه کیښودل کیږي او ناروغ حرکاتو ته هڅول کیږي .

که چیري distal fragment یا پارچه د gastrocnemus عضلي د کشکیدلو له وجي بي ځایه شوي وي د زنګون د پاسه د دوهم Pin په واسطه عمو دي traction (vertical traction)دغه ستونزه اصلاح کوي د ۶-۴ اونیو په موده کي کله چه دکشر کوشیر کیدنه شروع کیږي traction لري کیږي او Cast brace ورته تطبیق کیږي او ناروغ ته د لکړو سره د قسمي وزن راوړو اجازه هم ورکول کیږي .د غیر عملیاتي درملني څخه هغه وخت ډیره استفاده کیږي چه ناروغ ځوان وي او متعددي جرحي ونلري.

عملیاتي درملنه-: Operative

که چیري ټرلي یا بنده ارجاع نتیجه ورنکړه نو بیا د خلاصي ارجاع یا open reductionاو internal fixation د Angle compression device نه په ګټه

www.ketabton.com

اخیستني سره استفاده کیږي .که څه هم دغه میتود ډیر مشکل هم دي خو کامیاب دي .سره له دي چه د غه میتود د مقدمو حرکاتو سبب نه کیږي ځکه چه ناروغ اکثراً زوړ وي او هډوکي يي نازک او osteoporotic وي مګر د بستر په سر nursing يي اسانه وي او د زنګون حرکات ژر پیل کیدي شي .ناروغ د غیر محافظوي وزن تحمل کولو څخه تر هغه چه د کثر ساحه ښه ځان غونډکړي منع کیږي. معمولاً د ۱۲ اونیو په موده کي ددي کثرونو درملني لپاره د Locked intramedularynailڅخه چه په retrograde توګه د intracondylar دلاري څخه تطبیق کیږي هم استفاده کیږي چه کافي اندازه ثبات منځ ته راوړي حتي د osteoporotic هډوکو په شتون کي خو د compression plate د تطبیق سره یوځاي تر هغه چه د کثر د کوشیر اوجوړیدني څخه ډاډمن شوي نه یو باید د غیر محافظوي وزن اچوني یا پورته کوني څخه په کلکه ډه ډه وشي.

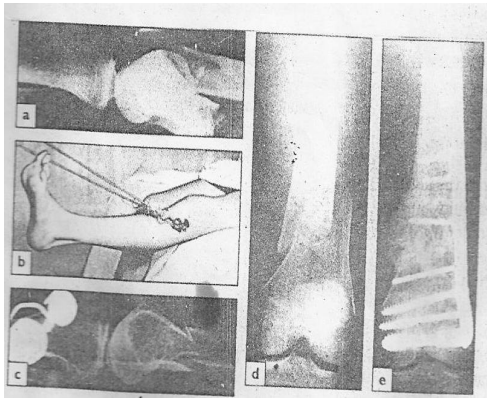

۲۹_۲۵

www.ketabton.com

Supra condyle fracture (a,b,c) داکسرونه کولای شوځني اوقات دترکشن په واسطه تداوي کړو کوم چه دtibia پاپه پورته برخه کي تير شوي وي:که خلف خوا ته ډير بيځا يه شوي وي کولای شو دبل PINواسطه چه دځنګا نه نه پور ته تير شوي وي -دعمودي tractionپه واسطه اصلا ح شي(d,e)که هډوکي ډيرosteoporoticنه وي نو inter nal fixationدdynamic condylerسکرو او پليټ يي شبه بديل دي.

اختلاطات-:complication

مقد م:Early

دشر يان تخريب:Arterial damage

ډير کوچني مګر يقيني اختلاط دي د شريان د تخريب له امله چه د نهايت Ischemiaيا distal ischemia منځ ته راوړي .په دي حالت کي د طرف او محيطي او عيو نبض دقيقه او اساسي ارزونه بايد وشي .حتي که په X-Ray کي دير خفيف او جزئي بي ځايه کيدنه موجود وي.

وروستي:Late

Joint stifnes:مفصل شخوالي منځ ته راتلاي شي چه ددي لپاره د اوږدي مودي تمرين ته اړتيا ده خو پوره او معمول حرکات ډير کم بيرته راګرځيدونکي دي.

Non Union:د زنګون شخوالي د نه يوځاي کيدلو يا Non Union زمينه مساعدوي ددي دواړو ستونزو په شتون کي درملنه ګرانه ده تر هغه چه ډيرپه دقت تمرين سونه شي.

د زنګون د حرکاتو وروسته پاتي کيدنه به د کثري واقعاتو په پرتله کم وي

www.ketabton.com

Femoral Condyl Fractures

Mechanismمیکانیزم:

د condyl کټرونه اکثراً د super condyl کټرونو سره یو ځای هغه وخت منځ ته راځي چه د زنګون مفصل Distal لوري ته ډیر extension وکړي او سبب کیږي چه یو یا دواړه Condyl له خپله ځایه بي ځایه شي. په ځانګړي توګه یو Condyl هم اخته کیداي شي لکه مستقیماً د ضربي او یا دلوړي ارتفاع څخه لویدنه چه tibiaپورته خواته تیله کوي او په intracondylar fossa باندي فشار راوړي.

Pattulogical Anatomy:

د جرحي میکانیزم او شکل په نظر کي نیولو سره اکثراً Condylar او supercondylarکټرونه یو ځای تصنیف کیږي).۱۹۹۱(Muller etal له همدي وجه دغه کټرونه په دري شکله تصنیف کړي دي.

A، خالص د مفصل نه بیرون supra condylar- کسرونه.

B، د یو Condyl داخل مفصلي کټر. IntraArticular one condyl fracture

C، ددواړه Condyl داخل مفصل کټر Intra Articular Bicondylar fracture کوم چه د تاثیر له نظره دا هم supra condylarکټرونه دي.

کلینیکي منظره-:

زنګون پړسیدلي او کدیاي شي سو شکل هم ولري د زنګون په سر hemoarthusد موجودیت له امله د خمیري په شکل نرم او حساس جس کیږي -د حرکت پر محال مفصل ډیر دردناک وي، پښه باید د اوعیي او عصب د تخریب د پاره په دقت معاینه شي.

www.ketabton.com

-:**X-Ray**

د فخذ هډوکي د يوطرف condyl کيداي شي په obliqu يا مايل شکل مات وي او پورته خواته کش شوي وي او يا هم کيداي شي چه دواړه Condyl د يو بل څخه فاصله پيدا کړي او جدا شي او د کثري خط شکل د T او يا Y شکل ته ورته شي . په پام کي بايد ولرو چه د Condylدخلفي قسمت په Cronal شکل کثر اکثراً نه پيژندل کيږي ترڅوچه د X-Ray Late او oblique ښه منظره وانه خستل شي(fracture(hoffa

درملنه:

ترلي ارجاع کله کله بريالي وي - ددي نه په غير دغه کسرونه ډير بي ځايه کيدل نلري او موجوده وضعيت ي اکثراً د منلو وړ وي . د tibia هډوکي په proximal برخه کي اکثراً skeletal traction تطبيق کيږي او د manual compression په واسطه کثر ارجاع کيږي دغه traction د ۴-۶ هفتو پوري ساتل کيږي او وروسته په Cast brace باندي تبديليږي -او دا cast brace تر هغه ساتل کيږي چه مات شوي قسمت کلک کوشير واخلي .هرکله چه په ترلي طريقه ونه شو کړاي چه بي ځايه شوي پارچي سره يوځاي کړو د خلاصي طريقي يا Open Reductionڅخه استفاده کيږي.

چه ځوانانو کي دغه open reduction طريقه لومړي انتخابي طريقه ده دغه ناروغان اکثراً زر پورته کيدلو او حرکاتو ته ډير ميلان لري.

www.ketabton.com

په دغه طريقه کي دکسر ساحه د Lat يا medi ثنق له لياري خلاصيږي - د زنګون د مفصل ښه منظره مورږ سره مرسته کوي چه کسر په انا تومیک شکل ار جاع شوي او مفصلي سطحي خپل حا لت ته را وړل شوي دي .بي ځايه شوي پارچي د conula شکل screw په واسطه ، د blade plate او يا dynamic condylar screwپه واسطه) د بي ځايه شوو پارچو اندازه ددي د سامانونو انتخاب او اندازه يقني کوي(.تثبيت کيږي.

په دي شرط چه د Fixation څخه مطمين اوسو ناروغ کولاي شي چه د زنګون حرکات شروع او په ورځ دوو کي د بستر نه خارج شي -خو تر هغه چه د کثر ساحه ښه يو ځاي او کوشير وکړي بايد ډير لږ وزن ورباندي واچول شي شکل.

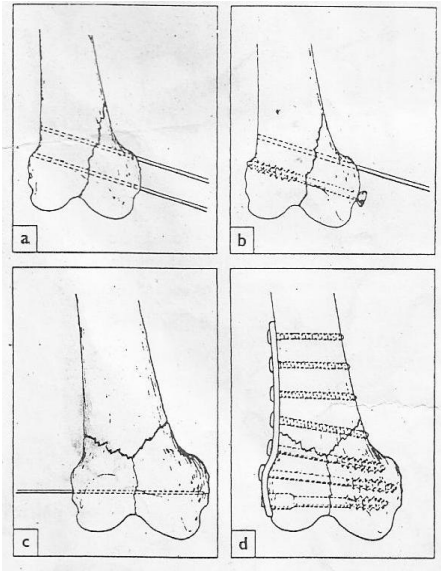

29,26

www.ketabton.com

د femur د کسرونو تداوي (a) کو لاي شو ديو کونديل کسرديو kirschner wires په واسطه کلک کړو compressiok screws-(b) پکي دا خل شوي (c)د t ياyشکل کسرد dykamic condyler screo او plats په واسطه ښه تثبيت شوي(d).

Fracture-Separation of the distal Femoral epiphysis:-

د ماشو متوب اوکهولت په دوره کي د supra condyl کسرونه سره ساوي منځ ته راتلاي شي البته دفخذ سفلي Epiphysis لاندي برخو ته بي ځايه کيداي شي.

۱، يو خوا - معمولاً وحشي خواته - چه زنګون مستقيم حالت ولري او په فشار سره قات شي.

۲، اويا هم داچه مستقيماً د hyper extension په حالت کي د جروحاتو له امله . که څه هم دغه کثر د Ankle او elbow مفصلونو د physeal کثرونو په شان معمول ندي خو دغه جروحات ډير د ارزښت وړ دي - ځکه چه د زنګون د سو شکل او غير نورمال نمو سبب ګرځي . دا کثر اکثراً د ۲ Salter – Harris-Type شکل ته ورته دي .چه په کي د phesyal قسمت جداوالي د metaphysal هډوکي د يوي غټي مشلثي trianfular پا رچي سره موجود وي -که څه هم ددغي کسر انزاز او پا يلي ښي دي -د غير متاظر شکل growth توقف معمول نه ده او کيداي شي ماشوم د Valgus او يا Varus سو شکل سر ه مخ شي .د جروحاتو ټول اشکال خا صتا د salter-harris type ۳ او ۴ د فخذ د هډوکي د لنډ والي سبب کيږي.

www.ketabton.com

تقريباً د فخذ هډوکي د طول ۷۰٪ يي distal physis څخه سرچينه اخلي نو په همدي د ليل مخکي يا مقدم توقف د غټو ستونزو د رامنځ ټګ نه مخنيوي کولاي شي.

کلينيکي منظره-:

زنګون به پرسيدلي وي او کيداي شي سو شکل هم ولري . پښه بايد جس شي ځکه د epiphysis د لاريات بي ځايه کيدو سره به د Popliteal شريان د فخذ د لاندي برخي پواسطه بندشي

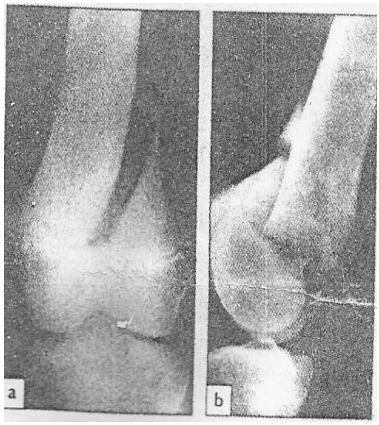

۲۷، ۲۹

دfemurدکسرونو تداوي (a) کو لاي شو ديو کوندیل کسردیو kirschner wires په واسطه کلک کړو (b) compressiok screws- پکي دا خل شوي (c) د t يايڅشکل کسردdykamic condyler screoاوplatsپه واسطه ښه تثبيت شوي(d).

درملنه-:

مات شوي هډوکي اکثراً د مانوري په واسطه په معمولاً توګه ارجاع او په ځاي کيداي شي خو د تعقيب او کنترول لپاره تعقيبي X-Ray بايد واخستل شي تر څو و پو هيږو چه په ځاي شوي پارچي په خپل ځاي پاتي دي.

www.ketabton.com

کله کله خلاصي ارجاع ته هم اړتيا پيداکيږي .د کثري خط په امتداد کي د Periostumيو څنډه هم پکي بنديدي شي د - Salter- Haris-type ۳ او ۴ بايد په دقت سره ارجاع او تثبيت شي - که چيري دبيا بي ځايه کيدني احتمال موجود وي، جدا شوي پارچي د percutanes kreschner wire پواسطه او يا هم د lag screws چه د metaphyseal spike نه تير شوي وي تثبيت کيږي .
وروسته د پلاستر په واسطه دناروغ پښه بي حرکته کيږي او ناروغ ته د cruchs نه د استفادي په صورت کي د قسمي وزن راوړو اجازه ورکول کيږي .
وروسته د ۶-۸ اونيو د ناروغ Cast لري کيږي او فزيوتراپي ورته پيل کيږي.

اخلاطات:

مقدم:Early

:Vascular Injuriesتر هغه چه د hyper Extension جروحات بي له څنډه ارجاع نه شي د ګانګرين خط موجود وي.

Lateوروستني:

Physeal arrest:

په دغه جروحاتو کي د Physeal قسمت تخريب غير معمول ندي او که چيري Deformityپاتي شي کيداي شي چه د growth مرحلي په پاي کي اصلاحي يا corrective osteotonyته اړتيا پيدا کړي.
که چيري لنډوالي ډير وه د فخذ هډوکي د اوږدولو يا length heningپواسطه معالجه کيږي.

www.ketabton.com

REFERENCES

Barnes R, Brown JT, Garden RS, Nicol EA (1976) Subcapital fractures of the femur. A prospective review. *Journal of Bone and Joint Surgery* 58B, 2-24

Cooper C (1989) Osteoporosis - an epidemiological perspective: a review. *Journal of the Royal Society of Medicine* 82, 753-757

Bellastiani G, Aldegheri R, Renzi Brivio L (1984) The treatment of fractures with a dynamic axial fixator. *Journal of Bone and Joint Surgery* 66B, 538-545

Jimon JH, Hughston JC (1967) Unstable intertrochanteric fractures of the hip. *Journal of Bone and Joint Surgery* 49A, 440-450

RS (1961) Low-angle fixation in fractures of the femoral neck. *Journal of Bone and Joint Surgery* 43B, 647-663

RS (1974) Reduction and fixation of subcapital fractures of femur. *Orthoptic Clinics of North America* 5, 683-712

RD, Merkow RL, Templeman D (1990) The management of fractures. *Journal of Bone and Joint Surgery* 72A, 299-304

M, Barnes MR, Gregg PJ (1991) Femoral head blood flow neck fracture. *Journal of Bone and Joint Surgery* 73-75

Hughes LO, Beaty JA (1994) Fractures of the head and neck of femur in children. *Journal of Bone and Joint Surgery* 76A, 283-293

Kyle RF, Cabanela ME, Russell TA *et al* (1994) Fracture of the proximal part of the femur. *Journal of Bone and Joint Surgery* 76A, 924-950

Müller ME, Allgower M, Schneider R, Willeneger H (1991) *Manual of Internal Fixation* 3rd edition. Springer, Berlin, pp598-600

Olerud C, Rehnberg L, Hellquist E (1991) Internal fixation of femoral neck fractures. *Journal of Bone and Joint Surgery* 73B, 16-19

Pipkin G (1957) Treatment of grade IV fracture dislocation of the hip. *Journal of Bone and Joint Surgery* 39, 1027-1042

Thompson VP, Epstein HC (1951) Traumatic dislocation of the hip. *Journal of Bone and Joint Surgery* 33A, 746-778

Winquist RA, Hansen ST Jr, Clawson DK (1984) Closed intramedullary nailing of femoral fractures: a report of five hundred and twenty cases. *Journal of Bone and Joint Surgery* 66A, 529-539

www.ketabton.com

دزنګانه داوتا رو حاد جروحات

دزنګانه د بند هډوکی په ولادي توګه غیر مستحکم دی. که چیرې قوي محفظی -داخل او خارجی مفصلي لیګامنتونه او کنترولونکی عضلی موجود نه وي نو په زنګون کې به ثبات، توازن او حرکت له مینځه لاړ شي او په اغیزمنه توګه به خپل فعالیت ونه شي کړی. د Valgus دفشارونو مخنیوي د , Facial Lata Pesanserinus ، دسربیرنو او ژورو طبقو د انسي Collateral ligaments Posteromidial کپسول په واسطه تر سره کیږي. په پوره غځیدلي حالت کې پورتنی ټول ساختمانونه او قدامی Cruciat لیګامنټ په یو ځای د Valgus او تدور څخه مخنیوی کوي. په ۳۰ درجی Flexion حالت کې Collateral لیګامنت زنګون ته تر ټولو زیات ثبات ورکوي.

د Varus په Angulation باندی Iliotibial tract او وحشي Collateral لیګامنت نظر ساتي. په پوره غځیدلي حالت کې لیګامنت تر کشش لاندی راځي کله چی زنګون Flexion کوي او لیګامنت استرخاء کوي نو په دې حالت کې Popliteal tendon ډګر ته راځي او د Flexion په حالت کې ثبات پیدا کوي.

Cruciate لیګامنتونه قدامي خلفي او تدوري دواړه ثباتونه رامینځ ته کوي او ډیر زیات د Varus او Valgus دقاتیدنې څخه مخنیوی کوي.دواړه Cruciate لیګامنتونه پرده لرونکي جوړښتونه او د هر لیګامنت بعضی تارونه د زنګانه په هر حالت کی د کشش په حالت کې وي. د کپسول د Post medial برخه او د Ant.medial قدامي Cruciate لیګامنت دواړه د Tibia د قدامي بی ځایه والی

www.ketabton.com

څخه مخنیوی کوي. خلفي Cruciat لیګامنت د خلفي بې ځایه والي څخه مخنیوی کوي. د لوبو په میدانونو او د سړک په ټکرونو کې د کسرونو، خلعو او ټپونو سره دزنګون د لیګامنتونو ټپونه دودیز دي.شدت یې د ساده Sprain څخه تر بشپړ څیری والي پورې کیدای شي. داټپونه یو اړخیز نه وي. بلکه په ډیرو جوړښتونو کې ټپونه پیدا کیږي نو د لیګامنټونو دنده (eg ant med instability) اواناتومیکي جورخت (e.g torn MCL and ACL) دواړه باید وکتل شي.

Mechanism of injury and pathological anatomy

دلیګامنتونو ټپونه ډیر هغه وخت مینځ ته راځي چې زنګون قات شوی وي. محفظه او لیګامنتونه داسترخاء په حالت کې وي او ورون په Tibia باندی تدور وکړي داحالت کیدای شي د نیغ په نیغه ضربی پواسطه مینځ ته راشي (e.g a dashboard injury forcing the tibia backwards) او یا تدور د ضربی سره یو ځای وي لکه دفوټبال لوبغاړي. ډیری انسي جوړښتونه ډیر اغیزمن کیږي خو که د Valgus دقوی سره یو ځای تاویدل هم شتون ولري نو قدامي Cruciat لیګامنت ته هم زیان رسیږي. که زنګون د وزن وړلو په حال کې وي دغه تاوونکی قوه ډیری انسي meniscus څیرې کوي چې ددې له کبله ټپ دانسی Collatral لیګامنت، قدامي Cruciate لیګامنت او د انسي Meniscus دټپونو سره دری پایه جوړوي. هغه زنګون چې په یواځی توګه دانسي Collatral لیګامنت ټپ ولري او په کافي شدت سره وي نو د انسي خوا څخه په داسې حالت کې خلاص ښکاري چې زنګون ۳۰ درجی Flextion لري او د Valgus فشار پری تطبیق شوی وي. خو کله چې زنګون داسترخاء په حالت کې وي نو محفظې او قدامي Cruciat لیګامنت دواړو

www.ketabton.com

ته زیان رسیږي. هغه قوی چی varus- tibia ته ټیله کوي وحشي جوړښتونو ته زیان رسوي خو داقوي دودیزې ندي لکه په انسي ټپونو کې که تاوه وونکی قوه ورسره یو ځای وي نو Cruciat لیګامنت په خطر کې وي.

دکلینیک له نظره په غځیدلي زنګون کې د Vaurs فشار د محفظې او Cruciate لیګامنت ټپ پیشنهادوي.د Cruciat لیګامنت ټپ یواځې او یا د نورو جوړښتونو د زیان سره یو ځای وي، قدامي Cruciat لیګامنت ته زیات زیان رسیږي. که یواځی Cruciat لیګامنت زخمی شوی وي نو په Sagital پلان کې بی ثباتي پیداکیږي. Tibia د ورون څخه خلف یا قدام خواته ټیله کیږي.

که چیرې Collatral لیګامنت یا محفظې ته زیان ورسیږي نو بې ثباتي په مایل ډول وي او تدور نه کنترولیږي. مایل پلان او تدوري بی ثباتي یو پیچلی حالت رامینځ ته کوي. په حقیقت کې د Cruciat لیګامنتونو څخه یو څیری شوی وي او د زنګون د بند د محفظی په ځینو برخو کې سستوالی پیداشوی وي نو دا ددې لامل کیږي چې دورون دپاسه Tibia حرکت وکړي او په دودیز ډول د پاتې شوي نښتې محفظې او ثباتي لیګامنت په محور وي. په ډیره دودیز قدامي وحشي بی ثباتي کې چې قدامي Cruciat لیګامنت وحشي محفظه او وحشي Collateraral ligament زخمي شوی وي کله چې قصبې ته داخلي تدور ورکړای شي نو د قصبې وحشي Plateu قدام خواته لږ بې ځایه کیږي. که زنګون مکمل غځیدلی وي او د Valgus قوه ولري او وروسته په تدریجي ډول Flexion ورکړای شي نو (20-30) درجو کې ددې خلعی ارجاع کیدل جس کیدای شي. دا د Pivot shift test بنسټ دی دائکه چې Tibia دانسي Collateral ligament په محور تدور کوي.

www.ketabton.com

کلینیکي بڼه :

ناروغ د تاوه وونکي ټپ تاریخچه وایي او کیدای شي چې ووایي چې دانساجو د کړپهار له کبله یې د 'POP' غږ واوریده، زنګون دردناکه او پړسیدلی وي او د Meniscal ټپ په پرتله پړسوب ډیر ژر پیداکیږي. د څیړې شوي لیګامنت له پاسه ناڅاپي حساسیت پیداکیږي او که زنګون ته یوې اویا بلې خواته فشار ورکړای شي له زغمه وتلی درد کوي. زنګون دومره دردناک وي چې ژور جس او حرکت ته اجازه نه ورکوي. ددې حالاتو سره سره کیدای شي مونږ څه اندازه په غلطه لار لاړ شو ځکه چې ځینې وخت د بشپړ څیړې کیدوسره ناروغ لږ یا هیڅ درد نه احساسوي. د نیمګړي څیړې کیدلوسره ډیر زیات پړسوب پیداکیږي ځکه وینه بهیدنه په بند کې بنده پاتې کیږي او دبشپړ څیړې کیدلو سره وینه له بند څخه بهر بهیږي. نیمګړې څیړې کیدنه ډیره زیاته دردناکه وي او بشپړه څیړې کیدنه بی درده او د سپزم له کبله یې مخنیوی کیږي. Abrasion دتماس دساحې دځای ښودنه کوي او Brusing چې ډیر مهم دی د زیان ځای راپه ګوته کوي که زنګون د جس پواسطه خمیر مانند جس شي نو معنی یې دادی چې Haemarthrosis موجود او Ligament به زخمې شوی وي که Fluctuation شته وي نو معنی یې داده چې Effusion مینځ ته راغلی او Meniscus زخمي شوی. حساسیت د افت دځای په ښودلو کې مرسته کوي. په نیمګړې څیړی کیدنه کې حساسیت ځایي او په یوه نقطه کې وي (په دودیز ډول انسي او 2.5 سانتي د مفصلي لیکې څخه پورته) خو په بشپړه څیړې کیدنه کې حساسیت خپور ډول وي. بشپړه پښه باید د نورو ټپونو او د رګونو او اعصابو جروحاتو لپاره وکتل شي د ازموینې تر ټولو اهم اړخ د لیګامنتونو د ثبات تست کول دي.

www.ketabton.com

نیمګړې څیړې کیدنه غیر نورمال حرکاتو ته اجازه نه ورکوي او حرکت ورکول دردناکه وي. بشپړه څیړې کیدنه غیر نورمال حرکاتو ته اجازه ورکوي او ځینې وخت بې درده وي، ددې دواړو څیړی کیدنو توپیر کې ډیر ارزښت لري ځکه درملنه یې مختلفه ده. که شک موجود وي باید دبې هوشۍ لاندې ازموینه ترسره شي Varus او Valgus حالت وکتل شي. چې اول زنګون په ۳۰ درجو د Flextion او بیا په Extend حالت، د زنګون حرکت باید د نارمل طرف حرکت سره پرتله شي که زنګون لږ غوندی د Flexion په حالت کې کوږ شوی وي نو Collateral لیګامنتونه به په یواځې ډول څیړې شوې وي که زنګون د مکملی استرخا په حالت کې کوږوالی ولري نو محفظه Cruciate لیګامنتونه او Collateral لیګامنتونه به درې واړه څیړی شوي وي.

قدامي خلفي ثبات داسې ارزیابي کیږي چې ناروغ خپله پښه په صوفه باندې ایښې وي او زنګون به ۹۰ درجی قات شوی وي.ازموینه کوونکی باید د Side له خوا Proximal tibia ته خلفي حرکت ورکړي که حرکت شته وي نو خلفي Cruciat لیګامنټ ثبات نه لري. بل د Drawer test په دودیزه توګه ترسره کیږي. مثبت Drawer test څیړې کیدل تشخیصوي خو منفي تسټ یې څیړی کیدل نه شي ردولای. د Lachman تست تر ټولو زیات د باور وړ دی په داسې حالت کې اجراکیږي چې زنګون ۱۵-۲۰ درجی Flexion ولري تدوری ثبات یواځی د بی هوشی لاندی معلومیدای شي.

www.ketabton.com

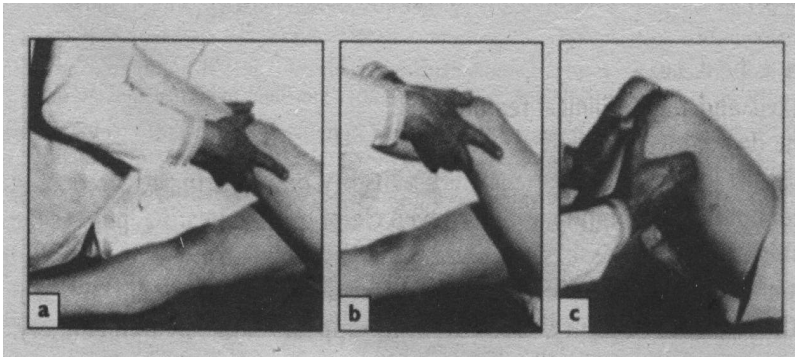

30,1

دزنګون د لیګامنتونو ازموینه کول:
دغیر نورمال حرکاتو د معلومولو لپاره په ازموینه کې د نیولو طریقې:
A. زنګون نیغ خو اړخونه یې کاږه کړی شوی دی.
B: د Collateral ligament Test د Flex زنګون سره
C: د قدامي Cruciate د کتلو لپاره د زنګون په ۲۰ درجې Flexion کې ازموینه.

Imaging

Plain X-Ray کیدای شي دا وښایي چې Ligament د هډوکي یوه وړه ټوټه له خپله ځایه بې ځایه کړیده. انسي Ligament په دودیزډول د ورون څخه ، وحشي یې د Fibula څخه ، قدامي Cruciate اربطه یې د Tibia د Spine څخه او خلفي Cruciate lig یې د پورتنۍ Tibia د شا څخه هډوکینه پارچه بې ځایه کوي. د بې هوشۍ لاندې فشاري فلمونه یوې خواته د بند خلاصیدل وښایي. نیمګړی څیری کیدل د بشپړ څیرې کیدلو سره د فرق کولو لپاره باید MRI ترسره شي. MRI کیدای شي د هډوکي ګریدل هم وښایي چې د درد یوه پټه سرچینه ده. د درې

www.ketabton.com

اړخيزې CT ازموينې پواسطه د داخلي تثبيت څخه وړاندې د مفصلي هډوکي کسرونه معلوميدای شي.

Arthroscopy:

که Collateral لیګامنت او محفظه په شدید ډول څیرې شوی وي نو باید Arthroscopy ترسره شي د مایعاتو راوتنه به تشخیص په شک کې واچوي او پروسیجربه نورهم پیچلی شي. Arthroscopy هغه وخت استطباب لري څه وخت چې Cruciat lig په یواځی ډول څیری شوی وي او لږ غوندی sprain کې تر څو دنورو ټپونو لکه د Meniscus څخه یې جداکړی شي.

www.ketabton.com

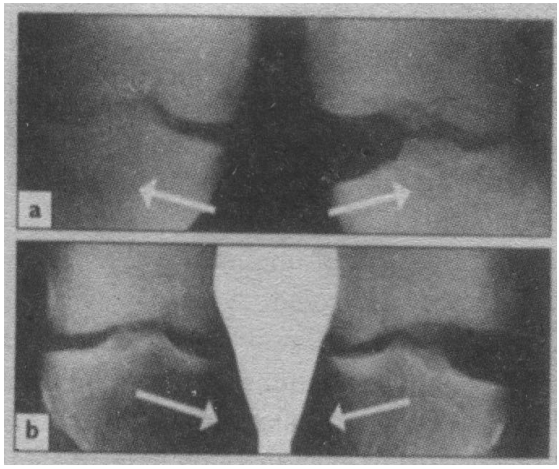

30-2 Post Cruciat ligamnet

A : جنبي منظره کوم چې دقصبې دپورتنۍ برخې شاتنۍ بې ځایه کیدنه پکې د ملاستې په حالت لیدل کیږي او کیدای شي چې

B : دقصبې د شاته تیله کیدنې پواسطه تائید شي.

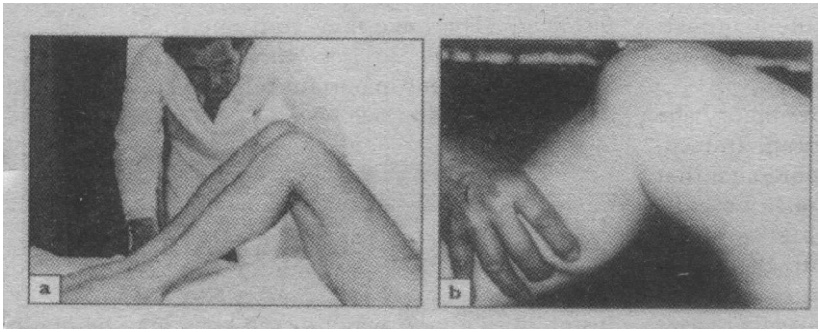

30,3

www.ketabton.com

Stress X-
Stress فلم ښئي چې
A: د چپ زنګانه انسي لیګامنت بشپړ څیرې شوی.
B: د دواړو وحشي لیګامنتونو بشپړ څیرې کیدل همدارنګه قدامي Cruciat لیګامنت هم څیرې شوی دی.

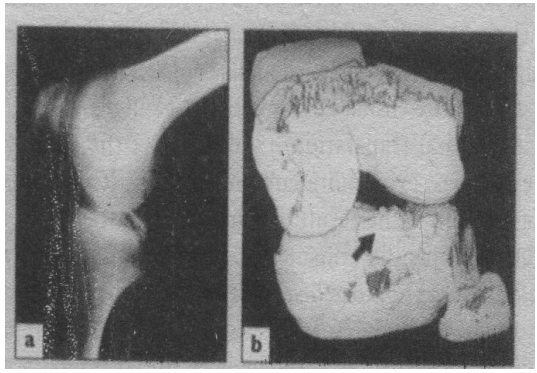

30,4
Other imaging
A : د خلفي Cruciat lig په سویه X-ray یو Avulsion کسر ښئي.
B: درې اړخیزه CT ازموینه چې هډوکینه پارچه او دهغې د جدا کیدلو ځای په څرګنده توګه ښئي

درملنه :

۱- Sprain او نیمګړي څیرې کیدل: هغه ریشې چې په تماس کې وي د څیرې شوو ریشو (Fiber) لپاره د میزابې په څیر عمل کوي او زخم په خپله جوړیږي. خو تاوان یې دادی چې التصاقات ورکوي نو باید د شروع څخه فعال تمرینات پیل شي. له بند څخه یوه اندازه اوبه راوویستل شي. د زنګون دپاسه د یخ ټوټې کیښودل شي او ځینې وخت په حساسه ساحه کې ځایي Anesthetic ټوکي زرق شي. ناروغ وزن ورای شي خوبایدد تدوراو Angualtion څخه دزیاتومالوچو د بنداژ د تاوولو اویا د دنده ایز Brace د لګولو پواسطه وژغورل شي. بشپړ Plaster

www.ketabton.com

cast ته هیڅ اړتیا نه شته او لاتاوانې هم دی. ددې له کبله حرکات نهی کیږي او د ټپ د اوونیزې ارزیابۍ څخه مخنیوی کوي او اوونیزه ارزیابي ناروغ د ناڅاپي غلطۍ څخه ساتي. د تمرین د یوه ځانګړي پروګرام څخه وروسته ناروغ د (6-8) اونۍ وروسته خپل سپورتي فعالیت ترسره کولای شي.

۲- بشپړ څیرې کیدنه (Complete Tears)

A: دانسي Collateral Ligament یواځې څیرې کیدنه: که زنګون بشپړ غځیدلي حالت کې ثبات ولري نو رغیدنه په خپل سر ترسره کیږي او نورمال دنده ایز حالت بیرته پیداکیږي. عملیاتي رغونه غیر اړینه ده د ۲ اونیو لپاره باید ناروغ Cast brace واغوندي او تدریجي تمرینات پیل کړي.

B: د وحشي Colletral ligament یواځینې څیرې کیدنه: ددې لیګامنت څیرې کیدل نادر دی خو که دځیرې کیدلو تشخیص یې یقیني وي نو باید د انسي Collateral لیګامنت په څیر په ساتونکې توګه یې درملنه وشي.

C: د قدامي Cruciat lig یواځنې څیرې کیدنه: په نظریاتي توګه داڅیرې کیدنه باید دعملیات پواسطه درملنه شي د مسلکي سپورت کوونکو له خوا ددې د روغونې غوښتنه کیږي. که د قصبې Spine ورسره یوځای جدا شوی وي نو په غیر مسلکي خلکو کې هم عملیات استطباب لري.

هډوکینه پارچه د قدامي Cruciat لیګامنت سره یوځای په خپل ځای د Arthroscopy تر کنترول لاندی تثبیت کیږي او زنګون تر ۲ اونیو پورې بې حرکته ساتل کیږي. په نورو ټولو پیښو کې باید لکه پورته د ساتونکې درملنې څخه ګټه واخیستل شي Cast Brace هغه وخت کارول کیږي څه وخت چې ننبې له مینځه لاړې شي او له دې وروسته حرکاتو او عضلي تمریناتو ته تشویق کیږي. درملنه

www.ketabton.com

نژدې ددې ناروغانو نیمایي ناروغان پوره روغتیا لاس ته راوړي او ددې څخه زیاتې درملنې ته اړتیا نه لري او پاتی نیمایي د بیلابیلو درجو د غیر ثباتي حالت څخه ګیله کوي په کومو کې چې د ligament reconstruction شوی وي ممکن ګټه یې تر لاسه کړي وي چې په وروستۍ ارزیابي کې به معلومه شي.

D: د خلفي Cruciat لیګامنت یواځیر څیری کیدنه:

داڅیری کیدنه په ساتونکي توګه درملنه کیږي په ډیری ناروغانو کې لږه اویا هیڅ د دندې ضیاع نه پیداکیږي خو ددې سره سره په یو څو ناروغانو کې هغه وخت بې ثباتي رامینځ ته کیږي کله چې په زینو خیژي او ځینی یې معذوره کیږي چې باید بیرته ورغول شي.

E: Combined injuries یا ګډ زخمونه: د زنګانه دناڅاپي دبیړني ټپ له امله دلیدو وړ دنده ایزه ضیاع منځته راځي چې په دودیز ډول دیو څخه زیات جوړښتونه یې په بر کې نیولي وي. کله چې دقدامي Cruciat lig سره د Collateral lig ټپ رامنځ ته شي نو باید یواځی Ant.Cruciat lig ورغول شي او د Collateral lig رغونې ته اړتیا نه شته. مقدم عملیات په بند کې Fibrosis رامینځ ته کوي نو ښه به داوي چې دتداوي سره یوځای دبند ثبات او فزیوتراپي پیل شي او د Ant cruciat lig د رغونې مخکې حرکات بیرته برحال شي.دخلفي Cruciat lig د رغولو لپاره هم د همدغسې طریقې څخه ګټه اخیستل کیږي خو دلته ټول زیانمن شوي جوړښتونه باید ورغول شي.

اختلاطات

۱- Adhesion : په نیمګړې څیرې کیدنه کې که زنګون ته فعال حرکات ورنه

www.ketabton.com

کړل شي نو څيرې شوي Fiber د روغ Fiber او هډوکي سره تماس پيداکوي.
زنګون درد پيداکوي ځايي حساسيت شته وي او درد دوحشي يا انسي تدور سره
زياتيږي.د Meniscus دځيرې کيدلو سره التصاقات بايد د Grinding ټسټ
پواسطه تفريقي تشخيص شي اويا بايد د بې هوشۍ لاندې د ستنې پواسطه
تفريقي تشخيص شي که بيا هم د Meniscus د ځيرې کيدو په اړه شک وي نو
MRI او Arthroscopy استطباب لري.

۲- Ossification in the ligament (Pellegrini stiedas disease)

کله کله د يو تبعدی ټپه د انسي ليګامنت د تماس په پورتنۍ نقطه کې
Ossification پيداکيږي داد زنګون په X-ray کې تصادفا ليدل کيږي.

۳- instability

زنګون خپل ثبات له لاسه ورکوي بی ثباتي ورځ په ورځ زياتيږي او همدا بې
ثباتي د Osteoarthritis لپاره برابرونکي فکتور دی.

Chronic Ligamentous instability

دزنګون بی ثباتي د ټپ د رغيدلو څخه لږ وروسته ښکاره کيږي اويا کيدای شي
ډير وروسته پيداشي. دابی ثباتي پر مخ تلوونکي حالت غوره کوي. که
meniscectomy وشي ممکن دې ته هم زيان ورسيږي او په هغو خلکو کې چې
قوي سپورت کوونکي دی. ګډاګانې کوي او نور بيلا بيل کارونه تر سره کوي بی
ثباتي له شکايت پرته زغمل کيږي په شديدو اوږد مهالو پيښو کې په اخرکې
Osteoarthritis پيداکيږي.

www.ketabton.com

Functional Pathology

قصبي فخذی غير ثباتي اړيکې ممکن غير نورمال يو طرف ته کوږوالی (abnormal sideways tilt) منځته راوړي لکه Varus يا Valgus قدام او خلف خواته تګ او حتی په مايل استقامت غير طبعی تدور (internal or external) او يا دواړه وي.

ډير نادراً ديو ليګامنت بی کفايتی شته وي. په نارمل حالت کې ثبات د Primary او Secondary ثبات ورکوونکو په واسطه منځته راځي (بيدون له دې چې د دواړو عضلاتو ډينامیکي قوت څخه يادونه وشي).

په بيلابيلو وضعيتونو کې بيلابيل جوړښتونه عمل کوي Primary stabilizers دی. کله چې د وحشي يا انسي ثبات د پاره ازموينه ترسره کيږي نو د Varus او Valgus فشارونه بايد په زنګانه په داسې وضعيت راوړي چې زنګون اول بايد بشپړ بسط او بيا ۳۰ درجی Flextion وضعيت ولري.

په Femur د Tibia غير نورمال تدور بله زياته پيچلتيا ده. Anterior drawer sign د قدامي Cruciat ليګامنټ د څيرې کيدو څخه مينځ ته راځي خو په يواځې ډول ددې ليګامنټ څيرې کيدنه نادره ده. قدامي وحشي تدوري بې ثباتي هغه وخت پيداکيږي کله چې د قدامي cruciat د څيرې کيدلو سره يو ځای وحشي Capsul او وحشي Collateral lig څيرې او يا کش شي. په دې حالت کې نه يواځې داچې قدامي Drawer test مثبت وی بلکه وحشي قصبي Condyl قدام خواته لږ بې ځايه کيږي او Tibia دانسي کونډيلونو په محور غير نورمال تدور کوي. داد Pivot shift phenomenon اساس دي. که خلفي Cruciat lig څيری

www.ketabton.com

شوی وي نو خلفي Drawer test به مثبت وي ټپ څخه سمدستی وروسته ددی ازموينې ترسره کول ګران دي تر څو چی وحشي Collateralلیګامنت Arcuate lig او Popleteus tendon نه وي څيرې شوی ددی دری ساختمانونو ځنډنې بې وسي چې ځنې وخت ورته Arcuate کمپلکس وايي مزمنه عدم کفايه خلفي وحشي تدوري بی ثباتی لامل کيږي که ټول خلفي ساختمانونه څيرې شي نو زنګون به Hyper extension حالت ولري.

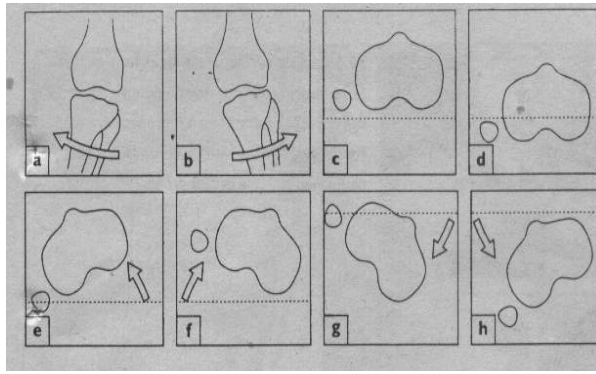

30,5

د بې ثباتی ډولونه په شبه خلع یا Subluxation کې

A: په Varus کې کږيدل.

B: په Valgus کې کږيدل.

C: مخکې خواته ټيله شوی وي.

D: شاته تدوري شبه خلع.

E: قدامي انسي بې ثباتي.

F: قدامي وحشي بې ثباتي.

www.ketabton.com

کلینیکي بڼه :

ناروغ د عدم تحفظ داحساس او دبی ثباتی څخه ګیله کوي. د Collateral lig په بی ثباتی کې ناروغ ته لامل ښکاره وی خو په قدامي وحشي تدوري بی ثباتی کې ګیلی ډیری ښکاره نه وي. کله چې ناروغ په تپي ساحه باندې زور راولي نو زنګون په ناڅاپي توګه بې ثباته کیږي. Trickly په ۱۹۸۷ کال کې مشاهده کړي چې ناروغان دغه خوځیدونکی احساس دهډوکي یو په بل د لګیدلو له کبله پیداکوي. تشریح یې داسې ده. چې کله زنګون د بشپړ غځیدلي حالت څخه لږ کم غځیدلي وي نو د قصبی وحشي کونډیل قدام خواته بې ځایه کیږي او کله چې بیرته زنګون Flexion حالت ته راشي نو Ilio tibial باند کونډیل بیرته شاته ارجاعي وضعیت ته راکش کوي او له دې څخه یو غږ پیدا کیږي د سپورت کوونکو لپاره داحالت تکلیف ورکوونکی دی. د زنګون locking بې ثباتي نه ده او د Meniscus څیری کیدل راپه ګوته کوي. که خلفي Cruciat lig څیرې شوی وي نو ګیلی ډیرې لږې وي تر هغی چې Arcuate lig څیرې اویا کشش لاندې رانه شي. بی ثباتي ځینې وخت یوائی په زینو دختلو وخت کې احساس کیږي. بندپه دودیز ډول نورمال ښکاري. حساسیت په ندرت سره لیدل کیږي او حرکات په یو یا ډیرو سمتونو تر سره کیدلای شي زنګون باید دنورمال زنګون سره پر تله شي دازموینې دودیزه مفیده طریقه داده چې زنګون لومړی باید د حرکي بې ثباتي لپاره بیا د Hyper extension لپاره بیا د Varus او Valgus حالت لپاره او بیا قدام او خلف ته دوتلو لپاره وکتل شي د Drawer او Lechman ټستونه باید ترسره شي او په اخر کې د تدوري بی ثباتي لپاره ځانګړې ازموینې ترسره شي دناروغ زنګون باید د ولاړې او ګرځیدو په حالت کې وکتل شي. ناروغ ته باید

www.ketabton.com

وویل شي چې په یوه پښه ودریږي. هغه ناروغان چې شدیده بی ثباتي ولري په ماوفه پښه نه شي ودریدای کیدای شي نور یې ودریږي. دزنګون فرط بسط حالت په داسې حالت کې Test کیږي چې ناروغ ارام ستون ستاغ او زنګون یې نیغ وي (غیځیدلی) وي. د هری پښی پونده په ترتیب سره پورته کړل شي او بیا دناروغ پښه په انسي خوا کې کلکله ونیول شي که قصبه خلف خواته حرکت او خارجي تدور وکړي نو ددې مانا به داوي چې خلفي Cruciat لیګامنت او خلفي وحشي Capsul دواړه څیری شوي.

په Coronal plane کې دثبات د تست کولو لپاره د ناروغ ورون باید په یو لاس کې ونیول شي او پښه یې باید په بل لاس ونیول شي او زنګون ته باید Valus & valgus حرکت ورکړل شي ددې عملیی په دوران کې لومړی باید زنګون وغځوي او وروسته ۳۰ درجې Flexion ورکړي. که پښه ډیره غټه وي او ډاکتر یې په لاس کې نه شي نیولی نو باید د تنی او متې تر منځ یې ونیسي او د لاسونو پواسطه Valgus او Varus فشارونه کنترول کړي په یوه بله طریقه کې زنګون باید ۹۰ درجی زاویه ولري پښی به صوفه باندې هموارې پرتې وي او پوندې په یوه خط پورته خواته وي Quadricep عضلات استرخاء حالت ولري. داکتر باید په یوه اړخه ورته وګوري او د پورتنۍ قصبی د Tuberosity دکتلو پواسطه دپورتنی قصبی راوتلی برخی وګوری که خلفي راوتنه شته وي نو خلفي Cruciat لیګامنت سست شویدی.

وروسته باید ناروغ ته وویل شي چې خپله پښه له صوفی (Couch) څخه په قراره ښکته وښویوي. پدې حالت کې Quadricep عضلات تقلص کوي او قریبه قصبه قدام خواته حرکت کوي. بیا په داسې حال کې چې زنګون ۹۰ درجی Flex

www.ketabton.com

حالت ولري دواړه پښې يې په ځمکه هوارې ايښې وي، د Tibia پورتنۍ برخه يې په دواړو لاسو نيولی وي او متيقين اوسو چې دHamstring استرخاء حالت ولري قدامي او خلفي حرکات ازموينه شي (Dioversion) د قدامی Cruciat د څيری کيدلو دپاره ښه پرتله داده چې Knee دقبض په حالت کې ونيول شي.

تدوري استحکام د بيلابيلو لارو په واسطه Test کولای شو.

۱- Modified drawer test : قدامي Drawer تست په داسې حالت کې ترسره کيږي چې قصبه دداخلي تدور ۳۰ درجی ولري که مثبت وي نو قدامي وحشي تدوري بې ثباتي شته ده که زنګون په خارجي تدوري حالت کې وي او Drawer تست مثبت شي نو قدامي انسي تدوري بې ثباتي راپه ګوته کوي.

۲- Jerk test

داټست Pivot shift phenemona ښکاره کوي ازموينه کوونکی زنګون دنوي درجی Flexion حالت کې نيسي او قصبی ته داخلي تدور ورکول کيږي زنګون ته په تدريجی ډول استرخاء ورکول کيږي په داسی حالت کی چی Valgus فشار پری تطبيقيږي که ټست مثبت وي نو کله چی knee ۲۰-۳۰ درجو ته ورسيږي وحشي قصبي کوندیل قدام خواته ښويږي او ناڅاپي Jerk اوريدل کيږي (anterolateral rotatory subluxation) a modification of classic jerk test دقدامي اووحشي تدوري بی ثباتی د تشخيص لپاره هم کارول کيږي قصبه په خارجي تدوري حالت کې نيول کيږي او په زنګون باندې د Valgus فشار تطبيقيږي. کله چې زنګون د خلع شوي حالت څخه ارجاع شوی حالت ته راشي نو Clunk (ټک) اوريدل کيږي. (The reverse pivot shift) ۳- Macintosh test: په لومړی ځل دا ټست دغه عالم په ډيره مشکله ترسره کړی وو خو که ناروغ ته بې هوشي ورکړای

www.ketabton.com

شي نو په اسانی سره ترسره کیږي. زنګون باید بشپړ غځیدلی وي او په تدریج سره Flexion ورکول کیږي څنګه چی زنګون په Flex کیدو پیل کوي په همدی وخت کې وحشي قصبی کونډیلونه قدام خواته بی ځایه کیږي او څومره چی Flexion زیاتیږي (30-20) نو کونډیلونه بیرته خپل ځای ته راځي او په Jump سره ارجاع کیږي.

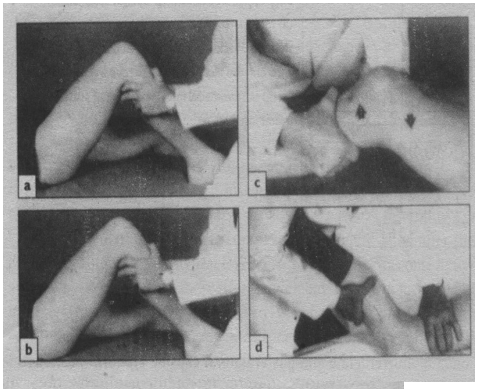

30,6
د Cruciat lig دځیږې کیدو ټست کول.
A.B په نوی (90) درجې کې ټست کول مثبت Drawer test ښئي مګر.
C . د Lechmans test ډیر حساس دی.
D: د هغو جراحانو لپاره چې کوچنی لاسونه لري دا ټست په هغو ناروغانو کې چې پرمخ وضعیت ولري ښه ترسره کول

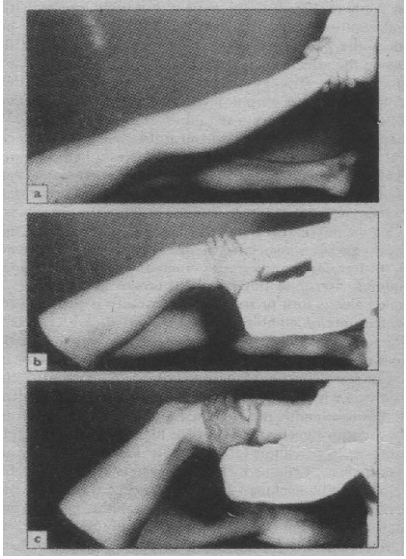

30,7
د Cruciat lig ځیږې کیدل د Maclntosh test
A: دپښی جګول چې زنګون مستقیم وي.
B : Fibula قدام ته ټیله شوې که قدامي Crucit لیګامنت ځیږې شوی وي نو دقصبې وحشي کونډیل قدام خوته بې ځایه کیږي.
C: Knee flexion لري اوداپه قدام کې نیول کیږي د ۳۰-۴۰ درجو کې کونډیلونه دیو Jerk پواسطه ارجاع کیږي داعملیه کیدای شي دردناکه وي او متبادله طریقه یې داده چی پښه نیغه پورته شي نګون ته Flexion ورکړای شي نو Jerk دلیدو وړ او بی درده وي.

www.ketabton.com

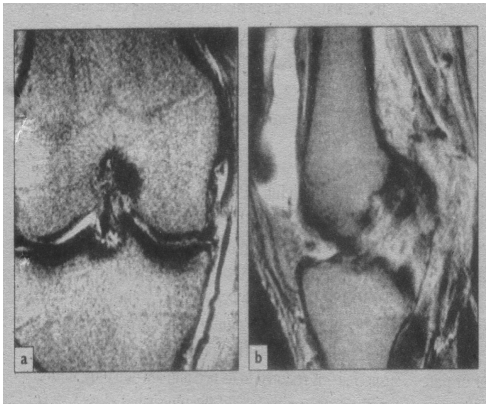

30,8

د MRI پواسطه د زنګون ځيري

ليګامنتونو ليدل A. (Coronal T2 Weighted) Cornal T2 Weighted

عکس چې دانسي جنبي ليګامنت ځيرې کيدل

دګرد چاپيره پرسوب او د بند

د Effusion سره يوځای ښيئ شوو

B: Sagital T2 Wieghted عکس: چې د

Curciat lig

ځيرې کيدل د ډير زيات مفصلي Effusion سره ښئي

Imaging

د Meniscal او cruciat ligament د ټپونو د تشخيص لپاره MRI د باور وړ طريقه ده چې سل سلنه (100%) حساسه اود (90%) نوي سلنی څخه زياته درسته ده.

Arthroscopy

داتروسکوپي استطباب په لاندې ډول دی.

۱- کله چې د ليګامنت د ټپ حد او تشخيص په شک کې وي.

۲- کله چې د Meniscal دځيرې کيدو د غضروف د ټپ او نورو افاتو شک شته وي.

www.ketabton.com

۳- جراحي درملنې په همدې مهال کې بايدوشي نيمګړې Meniscectomy او د سست غضروف برخی ليری شي.

درملنه :

دځنډنی بی ثباتی سره ډيری ناروغان وړ دنده ايز فعاليت لري اوعمليات ته اړتيا نه لري. لومړنی طريقه بايد تر نظارت لاندی وي. منظم او پر مخ تلونکي شديد تمرينات بايد د Quadricep او Hamstring دغښتلی کولو لپاره ترسره شي. د شپږمې مياشتې په اخر کې ناروغ بايد دوباره ارزيابي شي د عمليات استطباب په لاندی ډول دي.

۱- دبيابيا بلاک ښکاره کيدل او د MRI او د Athroscopy پواسطه د Meniscus د څيرې کيدو تصديق.

۲- د بې ثباتی دهغو ګيلو شتون چې له زغم څخه وتلې وي.

۳- په سپورت کوونکواو په همدې ډول په مسلکي خلکو کې د فعاليت کموالی.

۴- د بلوغ په وخت کې د ليګامنتونو د ټپونو شتون .

دقدامي Cruciat lig په نيمګړي څيرې کيدنه کې د جراحی ضرورت تر ناندريو لاندی ده. دجراحي کړنه بايددليګامنت د ظاهري شکل په بنسټ نه بلکه د ګيلو په شتون او دنده ايز فعاليت پورې تړلی وي. ځوان بالغ ناروغان چې دقدامی Cruciat ځنډنی بی وسي ولري اوقسمی څيری والی يې موجود وي نو فعاليت يې کميږي او ثانوي پرابلمونه لکه د Meniscus افات، د غضروف زيان ، پرمخ تلونکې بې ثباتي او دوهمي Osteoarthritis پکې پيداکيږي. د محتاطی ارزيابي او تشخيص پواسطه لوی خطرونه بايد وپيژندل شي او د جراحي لپاره ګام پورته شي.

www.ketabton.com

عملیاتي درملنه:

ترڅو چې دقدامي Cruciat lig ځیرې کیدل ورسره نه وي د انسي جنبی اربطې بې ډیره معذورتیا نه شي پیداکولای خو که د Valgus ښکاره پر مخ تلونکې بې ثباتي ولیدل شي نو باید د Ligament قریبه یا بعیده نهایاتو ته انکشاف ورکړای شي. د خلفی انسی کپسول قوه بیرته فعاله شي انسي ساختمانونه د Semimembranous tendon د پردو سره بیرته ورغول شي.

یواځی وحشي بی ثباتی لرې ده او ګیلې یې دومره شدیدې نه دي چې جراحي ته اړتیا پیداکړي خو که جراحي عملیی ته اړتیا پیدا شي نو باید په پورته ډول یاده شوی طریقه تر سره شي.

په یواځی ډول دخلفي Cruciat لیګامنت بې وسي نادره پیداکیږي ساتونکې درملنه یې کفایت کوي.

په یواځی ډول دقدامي Cruciat lig بې وسي نادره ده او دفزیو تراپي پواسطه یې درملنه کیږي د وزن د زر وړلو لپاره د Splint او Brace څخه ګټه اخیستل کیدای شي. هغه ناروغان چی دسیالې او سپورتونو جاري ساتل غواړي یو څه نورو شیانو ته هم اړتیا لري. دبیارغونی په جراحی عملیه کې د قدامي Cruciat اربطې په ځای د Pattelar tendon څخه جوړ شوی Autologous graft کارول کیږي چې دواړه نهایاتونه یې دهډوکي سره په تماس وي.

Combined injuries : د بیارغونې دجراحي لپاره قدامي وحشي او قدامي انسي تدوري بې ثباتۍ دودیز لاملونه دي. کله چې د قدامي Cruciat lig سره یو ځای انسي او وحشي جنبي اربطې هم ځپل شوې وي نو یوازې د قدامی Cruciat lig رغونه بس دی. د څیری شوی قدامی Cruciat lig پر ځای Auto graft (په دودیز

www.ketabton.com

ډول د Pattelar tendon څخه او کله کله د Hamstring tendon څخه ي Allograft لګول کيږي. يو ښه مصنوعی Graft هم جوړ شويدی. وروسته د عمليات څه حالت دنوې اربطې په تثبيت پورې اړه لري په ډيرو پيښو کې دلنډې مودې لپاره د Splintage وروسته منظمه فزيوتراپي پيليږي ترڅو د عضلاتو کنترول وساتل شي او د شخې څخه مخنيوی وشي. ډيری ناروغان ۲ مياشتې وروسته سپورت کولای شي.

دخلفي Cruciat ليګامنت د ټپونو درملنه چې نوری ورسره يوځای وي ورځ په ورځ بدلون مومي.تر اوسه پورې دافکر کيده چې دا ناروغان ښه دنده لري اودبيارغونې لپاره جراحي ته اړتيا نه لري خو نويو مطالعاتو ښودلې ده چې Osteoarthritis د جراحي لپاره يو استطباب دی په ځانګړي ډول هغو ناروغانو کی چې په Drawer test کې يې Tibia د ۱۰-۱۵ ملي متره خلفي تدور ولري. دخلفي Cruciat lig سره يوځای ټول ټپونه بايد بيا ورغول شي.

Fractured Tibial inter condylar eminence or Spine

شديد Valgus يا Varus فشارونه او يا تاوونکي ټپونه کيدای شي د زنګون اربطې په شدت سره کش کړي او د کونډيلونو تر منځ په بارزو کې کسر پيداکړي دا په حقيقت کې يو ډول د کشش بيلابيل ټپونه دي چې په بالغانو کې چې Cruciat lig يې ځيرې شوی. وي منځته راځي. داسې ويل کيږي چې په دوديز ډول د باسيکل د ټکر څخه وروسته منځته راځي.

Pathological Anatomy:

دجداشوي هډوکي پارچه کيدای شي په خپل ځای پاتې شي او د رخوه انساجو

www.ketabton.com

پواسطه په خپل موقعیت کې وساتل شي. کیدای شي په نیمګړې توګه قدامي نهایت یې بی ځایه شوی وي خو خلفي برخه یې ننښتې وي اویا په بشپړه توګه جدا او بې ځایه شي. څرنګه چې ددې مفصلي سطحې د غضروف پواسطه پوښل شوي دي نو په X-Ray کې نه ښکاري. په X-Ray کې چې کوم خیال لیدل کیږي هغه به دحقیقي پارچې څخه وړوکی وي.

کلینیکي بڼه :

ناروغ چې په دودیزه توګه ماشوم یا بالغ وي زنګون یې بې حرکته او پرسیدلی وي. زنګون کش شوی، حساس او د خمیرې په څیر وي او د Aspiration (بذل) څخه یې Haemarthrosis ثابتیږي. د بې هوشۍ لاندې ازموینه کې لیدل کیږي چې بسط بلاک شویدی، کیدای شي د نورو اربیطو ټپونه ورسره یوځای وي دتل لپاره باید د Varus او Valgus ثبات او د Cruciat سستوالی وکتل شي.

X-Ray

X-ray دتل لپاره څرګنده نه وي اویوه وړوکې خلفي پارچه که X-ray په احتیاط ونه کتل شي کیدای شي له نظره پټه پاتې شي. داپارچه ډیری د کونډیلونو تر منځ بارزه وي چې په عکس کي به بې ځایه نه وي پورته خواته به کړه شوې وي اویا به بشپړه له خپل ځای څخه بې ځایه شوې وي که د جنبي اربیطې د ټپ شک شته وي باید د عمومي بې هوشۍ لاندې فشاري X-Ray واخیستل شي.

www.ketabton.com

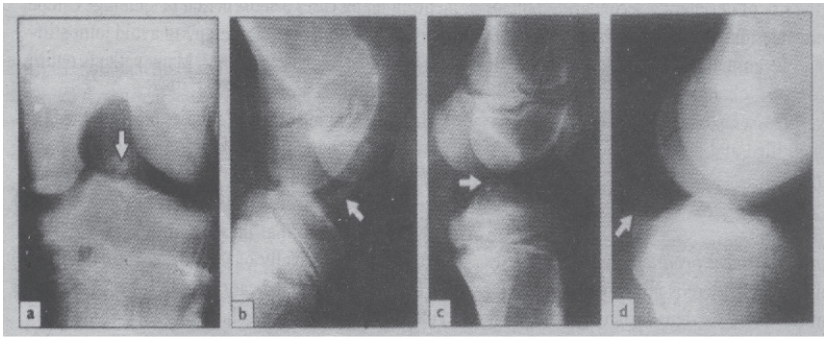

30-9

د Tibia د بارزې کسر

a.b دغه ځوان سړي خپل زنګون په فوتبال کې زخمي کړیدی او په X-ray کې یې یو غټ بی ځایه شوی Avulsion کسر ښکاري چې د Tibial spin دی.

c. د Tibia د بارزې پر ځای کسر

d. خلفي کسر چې خلفي Cruciat لیګامنت پکې Avulsion لری دا ډیری له نظره پټ پاتې کیږي.

درملنه :

دبې هوشۍ لاندې بند بذل کیږي او په ورو ډول بسط ورکول کیږي ډیری پارچه خپل ځای ته رسیږي او X-Ray ښئي چې کسر ارجاع شوی دی که پارچه تر لږه حده پورې پورته شوی وي او زنګون بشپړ بسط وکولای شي دغه وضعیت کیدای شي قابل دقبول وي. که زنګون بشپړه استرخا نه شي کولای اویا دهډوکي پارچه ډیره بې ځایه شوي وي نو عملیاتي ارجاع لازمه ده. پارچه ډیری څومره چی ګمان کیږي دهغه څخه غټه وي. باید بیرته په خپل ځای کې د Suturs پواسطه ولګول شي. که Physis ټرل شوی وي کولای شو دواړه Screw په واسطه تثبیت وکړو.

د ټرلې یا خلاصی ارجاع څخه وروسته زنګون ته په مستقیم حالت کې پلاستر تطبیقیږي. داتر ۲ اونیو دوام کوي او له دې وروسته حرکاتو ته تشویق کیږي پایله یې ښه ده او په دریو میاشتو کې بشپړ حرکات تر لاسه کیږي. کیدای شي په

www.ketabton.com

ازموینه کې لږ څه نور سستوالی هم ولیدل شي خو دا نادرا ګیلې ورکوي.

اختلاطات

۱ - Unreduced Fructure : کیدای شي تشخیص غلط شي اویا هډوکینه پارچه بې له ارجاع څخه پاتې شي. کله چې په څلورو میاشتو کې زنګون بشپړه استرخا لاس ته رانه وړه نو باید په پورتنیو دواړو حالاتو باندې شک اوسي او تشخیص باید د X-ray او CT سکن پواسطه تصدیق شي. درملنه یې ډیره ګرانه ده. که بارز هډوکی غوڅ شي نو د Cruciat دندې ته زیان رسیږي خو معذورتیا ترې نه پیداکیږي. هغه مهال چې اربیطه تقلص وکړي نو پارچه له ځان سره کش کوي او ژوره ننبلي.

۲ - Associated ligament injuries

همیشنی بې ثباتي د جنبي اربیطې ټپ راپه ګوته کوي چې دهډوکي د ټپ سره یوځای شتون لري فشاري X-ray د

تشخیص سره مرسته کوي.

Dislocation of the Knee:

زنګون دکافي مقدار قوی پواسطه چې دسرک په ټکر کې لیدل کیږي بې ځایه کیږي Cruciat lig اویو یا دواړه جنبي اربیطې هم څیرې کیږي.

کلینیکي بڼه:

په زنګون کې شدید Brusing پرسوب او سوءشکل وي. په پښه کې باید دوینې دوران وکتل شي ځکه چې کیدای شي Poplaiteal شریان بند شوی اویا څیری شوی وی. دعصبي ټپونو له پاره باید په بعیده برخو کې د حس قوه ارزیابي شي.

www.ketabton.com

X-Ray

ځینې وخت دخلعې سره یوځای په X-ray کې د قصبې د بارزې کسر هم لیدل کیږي. که د وینی د دوران په اړه شک شته وي باید Arterogram ترسره شي.

درملنه :

دبې هوشۍ لاندې ارجاع لازمي ده دا په دودیزه توګه داسې ترسره کیږي چې پښه مستقیما راکښل کیږي خو باید د فرط بسط څخه ځان وساتل شي ځکه چې کیدای شي Popliteal رګونو ته زیان ورسیږي که ارجاع تر سره شوه نو پښې ته د Back splint پواسطه استراحت ورکول کیږي.زنګون به ۱۵ درجی Flexion ولري. دوینې دوران باید بیا بیا وکتل شي. که بند غیر ثابت وي نو قدامي خارجی Fixator باید تطبیق شي کله کله ټرلې ارجاع ناکامیږي ځکه چې انسي اربیطه د ورون او د قصبې د کونډیلونو تر منځ پرته ده باید خلاصه ارجاع تر سره شي اربطه په خپل ځای کې وګنډل شي او محفظه ورغول شي همدارنګه که خلاص زخم شته وي اویا رګونه زخمي شوي وي نو عملیات ته ضرورت لري همدغه یې د ترمیم موقع ده اوپه وروسته وخت کې باید ورسره کار ونه لرل شي.

کله چې پرسوب له مینځه لاړ یو Cast باید تطبیق او تر ۱۲ اونیو پورې وساتل شي له اول سر څخه باید د څلور سرې عضلې تمرینات پیل شي. څومره ژر چې ناروغ پښه پورته کولای شي همدومره ژر ناروغ وزن هم وړای شي کله چې پلاستر لیرې شي دزنګون حرکات بیرته اعاده
کیږي.

www.ketabton.com

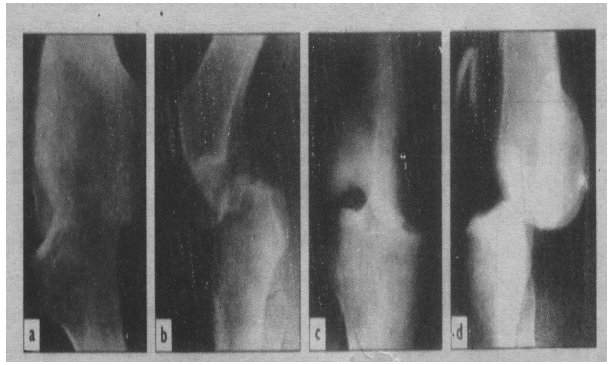

30,10

دزنګا نه خلعa,b خلفي خلع c,d قدامي خاع.

30,11

دزنګون خلع : a.b خلفي وحشي خلع c.d قدامي انسي خلع

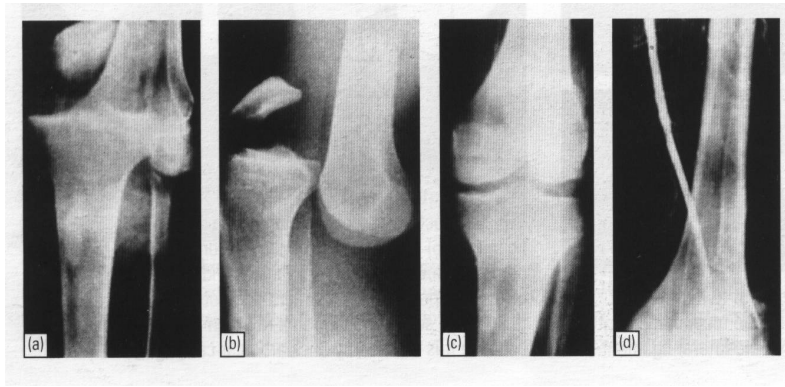

۱۱ ـ ۳۰د زنګون خلع او درګونو تروما

a.b داناروغ د خلع شوي زنګون سره روغتون ته داخل شوی وو او وروسته له ارجاع څخه

c. X-ray يې ايو Arterogram

چې دزنګون دپاسه د رګونو غوڅيدل ښيئي که داغوڅيدل ونه پيژندل شي او درملنه يې طميناني ښکاريده خو دوران اطميناني نه وو.

d. و نه شي کيدای Amputation ته اړتيا پيدا شي.

www.ketabton.com

اختلاطات :

۱ - لمړني ۲- وروستنی

۱- لمړني اختلاطات : په دودیزه توګه په دوه ډوله دي .

الف : شریاني زیان : په دودیزه توګه په دې ټپونو کې Popliteal شریان زخمي کیږي او بیړنی رغونې ته اړتیا لري.

www.ketabton.com

ب : Nerve injury : په دوديزه وحشي Popliteal عصب ټپي کيږي خو له نيکه مرغه دغه بيرته په خپله رغيږي.

۲- وروستي اختلاط : په وروستيو اختلاطاتو کې لاندې اختلاطات شامل دي.

الف : Joint instability : قدامي خلفي يا وحشي تاويدنه شته وي خو څرنګه چې څلور سرې عضله ډيره قوي ده نو شديده معذورتيا نه پيدا کيږي.

ب :شخي: دغير متحرک کيدلو له کبله حرکات له مينځه ځي او زنګون شخی پيدا کوي. شخي کيدای شي د بې ثباتی په پرتله زيات تکليف ورکړي.

Acute injuries of the Extensor apparat

دڅلور سرې عضلې په Tendon کې کيداې شي په extensor apparatus شليدل رامينځ ته شي. داشليدل د څلور سرې عضلې او د Patela د قريبه برخې په ساحه کې، د Patela او Rentinacular په وسعت کې ، د Patela په اړيطه کې او د Patela د نښتلو په ځای کې يا د Tibia د توبرکل په ساحه کې رامينځ ته کيږي د Patelar ليګامنت ته ځينې وخت Patelar tendon وايي.

www.ketabton.com

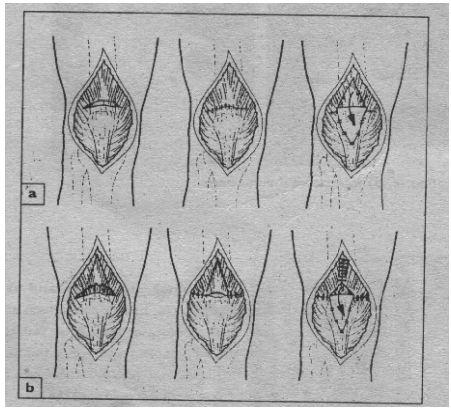

30-1
دځلور سرې عضلې د وتر دځيرې کيدلو رغول.
A : ناڅاپي ځيرې کيدل په دوديزه توګه د ځلور سرې عضلې دوتر ديوې قسمي پيرې
B: نو غونچ شوې نهايات ديو پوره پيړ
V شکله Flap پواسطه سره يو ځای کيږي

د Patela په ټول مستقيمو کسرونو کې د ټپ ميخانيکيت يو شان دی. د زنګون ناڅاپي استرخا د ټينګار په مقابل کې اويا ناڅاپي Passive flexion په داسی حال کې چې ځلور سرې عضله تقلص لري ټپ رامينځ ته کوي - ناروغ په زينه د ختلو تاريخچه وايي يا د پښې دنښتلو تاريخچه وايي اويا وايي چې په ختو ککړ درونده او کلک فوټبال يې په لغته وهلی دی. ناروغي د پرمختګ تلونکي عمر سره يو ځای پيښيدو ته ميلان لري. دبلوغ په پړاو کې د Tibia دتوبرکل د Avulsion کسرونه پيداکيږي ځوان بالغ Sportmans د Patela اړيطه ځيری کوي د منځني عمر بالغان د Patela کسر ورکوي او زړو خلکو کې په ناڅاپي توګه د Quadricep د وتر (Tendon) ځيروالی پيداکيږي

Rupture of the Quadraceps tendon

ناروغ په دوديز ډول زوړ وي او کيدای شي د DM او Rheumatoid ناروغيو تاريخچه ولري او يا کيدای شي د Corticosteroid پواسطه درملنه شوی وي

www.ketabton.com

همدارنګه په ځوان لوبغاړي کې په ناڅاپي توګه ځیرې کیدل رامینځ ته کیدای شي دزخم څخه وروسته شدید درد پیداکیږي او زنګون خپله دنده له لاسه ورکوي. Bruising او ځایي حساسیت موجود وي ځینی وخت د Patela قریبه برخه کې یو خالی ځای جس کیږي چی داخالی ځای د ځیرې کیدلو په مانا ده ناروغ Leg ته Extension نه شي ورکولی چې د بشپړ ځیرې کیدو په معنی ده اویا ضعیفه Extension ورکولای شي چې د نیمګړی ځیرې کیدو په معنی ده تشخیص یې د MRI پواسطه تصدیق کیږي.

درملنه:

۱ - Partial tears : غیر عملیاتي درملنه کفایت کوي د ۲ اونیو لپاره Plaster cylinder تطبیقیږي چې دفزیوتراپي پواسطه تعقیبیږي اود فزیوتراپي موخه د زنګانه د Flexion فعالول او د څلور سرې عضلې قوي کول دي.

۲- Complete tears : مقدم عملیات ته اړتیا ده او که ترسره نه شي نو ځیرې شوي فایبرونه Retract کوي نو رغونه به بیا ډیره ګرانه وي. د Quadriceps د Tendon دیوې مثلثي ټوټې پواسطه چې قسمي پیړوالی لري. End to end ګنډل ترسره کیږي. که Tendon د Patela دقریبه قطب څخه لیرې شوی وي نو باید بیرته د کشش کوونکو سچورونو پواسطه ورسره وګنډل شي.

وروسته د عملیات څخه زنګون د بسط په حالت کې ۲ اونۍ په Cast کې ساتل کیږي او د فزیو تراپي پواسطه تعقیبیږي د ځنډني Rupture ترمیم ډیر ګران دی ځکه چی نهایات غونج شوي وي د انسي او وحشي نهایاتو د ټرلو پواسطه د دوي تر منځ فاصله کمیدای شي اوپاتې شوی مرکزي خالی ځای د څلور سرې عضلې د

www.ketabton.com

وتر د پوره پيړ V.flap پواسطه پوښل کيږي. بهرته راويستل شوی يا Cerclage wire د رغونې ساتنه کوي.

د رغونې پايلې په بيړنۍ رغونه کې ښه دی او ډيری ناروغان په پوره قوت، پوره حرکت لاسته راوړي اويا به لږه غوندی عځيدلی پاتی شي د موخړې رغونې په اړوند وړاندوينه نه شي کيدای.

Rupture of the Patellar ligament

دايو غير دوديز ټپ ده چې په ځوانو لوبغاړو کې ليدل کيږي او ځيرې کيدل هميشه په قريبه او يا بعيده تماسی نقاطو کې مينځ ته راځي ناروغ کيدای شي Tendinitis او ځايي کورتيزون انجکشن کارولي وي. ناروغ د ناڅاپي درد تاريخچه وايي چې د زنګانه دبسط په وخت کې ورته پيداکيږي او د Bruising پواسطه تعقيبيږي. د Patela په ښکتنۍ څنډه اويا بعيده برخه کې حساسيت او پړسوب شتون لري. په X-ray کې Patela لوړه ښکاري او ښکاري چې دهډوکی يوه پارچه د اړيطې د تماس په قريبه يا بعيده برخو کې شته ده MRI دنيمګړې او بشپړې ځيرې کيدنې توپير کوي.

درملنه :

دنيمګړې ځيرې کيدنې درملنه د Plaster cylinder د تطبيق پواسطه کيږي بشپړ ځيرې کيدنه عملياتي رغونې يا دهډوکي دوباره تماس د Tendon سره عمليات ته اړتيا لري. Patela باندې بايد ښکته خواته ديو Wire پواسطه فشار واچول شي او دقصبې دTubersity خواته راکش شي ددې له کبله د Suture په

www.ketabton.com

لیکه باندی فشار کمیږي. وروسته له عملیات څخه زنګون ۲ اونۍ دبسط په حالت کې بی حرکته ساتل کیږي. دموخرو پیښو درملنه ګرانه ده ځکه چې Patela پورته خوا Retract شوې وي کیدای شي دوه پړاویز عملیات ته اړتیا پیداشي. لومړی باید غونج شوی انساج راخوشې شي او مستقیما په Patela کې ترکشن واچول شي اوپه وروستی پړاو کې د Patela اړیطه رغیږي او د Fascia lata پواسطه قوي کیږي. دلته هم یو Wire ته اړتیا ده چې فشار له مینځه یوسي وروسته له عملیات څخه په پښه کې یو اوږد Cast استعمالیږي او زنګون ۲ اونۍ بسط حالت کې ساتل کیږي اوداکار د Brace پواسطه تعقیبیږي تر څو زنګون بشپړ مستحکم شي دناڅاپي ځیرې کیدلو مقدمه رغونه ښې پایلې ورکوي. موخره رغونه لړه کامیابي لري او کیدای شي دناروغ پښه مستقله د بسطه په حالت کې پاتی شي.

Fracture of the tibial tubercle

د Tibia د توبرکل کسر یا Avulsion په ځوانانو کې د سپورت د ټپ په ډول پیداکیږي. کله چې څلور سري عضله دتقلص په حال کې وي او زنګون په ناڅاپي توګه په Flexion مجبورشي نو د توبرکل څخه یوه پارچه یاکله کله apophysis له هډوکي څخه جداکیږي. تشخیص د تاریخچې پواسطه وړاندیز کیږي د Tubercal دپاسه ساحه پرسیدلې او حساسه وي اودفعال بسط له کبله درد پیداکیږي. په جنبي X-ray کې کسر ښکاري ځینی وخت Patela پورته شوی وي او د اتصال بعیده نقطه یې پریښی وي یو نیمګړی کسر په پښه کې د اوږده Cast پواسطه د ۲ اونیو لپاره درملنه کیدای شي بشپړ کسر په خلاصې ارجاع او د Pins او Screw

www.ketabton.com

پواسطه د تثبیت له لاری درملنه کیږي او Cast د ۲ اونیو لپاره تطبیق کیږي.

Osgood – schlatter's disease

که د Patela په اربطه باندې بیا بیا کشش او فشار شتون ولري. نو ددې له کبله د قصبې د توبرکل د پاسه درد، حساسیت او پرسوب لیدل کیږي. داحالت په هغو بالغانو کې زیات دی کوم چې د سپورت مینه وال دي. درملنه یې د ګیلو تر ورکیدلو پورې د سپورت پریښودل دي.

Fractuerd Patella

Patela یو Sesamoid هډوکی دی چې د Quadriceps د وتر او Patelar ligament سره په تماس کې دی د Patela په جنبی څنډو پورې د Vastus medialis او Latralis برخې هم نښتې دی. بسطی پټې دانسي او وحشي بسطي Retinaculum پواسطه بشپړه شویده کوم چې د Patela څخه تیریږي او په قریبه Tibia پورې نښلي د Patela میخانیکي دنده داده چې د زنګون د تدور د مرکز څخه بسطي پټې لیږي وساتي او قدامي Lever arm اوږد کړي او دځلور سری عضلی فعالیت زیات کړي. د Patela دکسرددرملنې لپاره باید په ټول بسطي میکانیزم بشپړ پوه شو. که بسطی Retinaculum خپل تماس له لاسه ورنه کړي نو د Patela د کسر سره سره زنګون فعال بسط کولای شي.

Mechanism of injury & Pathological anatomy:

Patella کیدای شي چې دمستقیمې قوې پواسطه چاود وکړی لکه Tile چې د څټک د ضربې لاندی راشي اویا دغیر مستقیم کش کیدونکې قوت پواسطه کسر

www.ketabton.com

ورکړي او هډوکی سره جداشي. کله کله ورسره Extensor شکیږي.

۱- نیغ په نیغه ټپ: په دوديز ډول په زنګون باندې رالویدل اویا زنګون د موټر سره لګیدل یو پر ځای Crack پیداکیږي یا Comminuted کسرمینځته راوړي (Stellate) خو بسطي جوړښتونوته کوم شدید زیان نه رسیږي.

۲- indirect injury

داټپ هغه وخت پیداکیږي کله چې یو څوک خپله پښه دلویدو د مخنیوي په خاطر کلکه ونیسي نو څلور سری عضله قوي تقلص کوي او کسر پیداکیږي. دایو مستعرض کسر دی چې دپارچو ترمنځ یې واټن شتون لري.

کلینیکي بڼه :

دځانګړو ټپونو څخه وروسته زنګون پرسیدلی او دردناک وي. دبند په ټنډه باندې Bruising یا Abrasion شته وي. Patella حساس وي او ځینې وخت یو خالي ځای په کې احساس کیدای شي. دزنګون فعال بسطی حالت باید وکتل شي. که ناروغ په غځولي حالت کې خپله پښه پورته کولای شي نوځلور سرې عضله تر اوسه پورې فعاله ده که دامانوره ډیره دردناکه وي نو فعال بسط په داسې حالت کې ترسره کیدای شي چې ناروغ په یو ارخ باندې پروت وي. که Effusion شته وي نو دبذل پواسطه وینه او شحمي څاڅکي په کې معلومیږي.

X-Ray :

X-ray کې کیداې شي یو یا څو کسري خطونه دبې ځایه والي څخه پرته، ډیر کسرونه دغیر منظم بې ځایه والي سره اویا داسې مستعرض کسرونه چې دپارچو

www.ketabton.com

ترمینځ یې واټن شته وي ولیدل شي نورمال حالت دغیر نورمالو څخه دتوپیر کولو لپاره باید د دواړو زنګونو پرتلیزه X-ray واخیستل شي.

د Patella کسرونه د مستعرض، طولاني، قطبي اوڅو پارچه یي کسرونو په ډول ډل بندي شوي. په دوي کې هر یو کیدای شي بیځایه شوی اویا پر ځای وي. دپارچو جداوالی ارزښت لري ځکه که دا د Patella د بند سطحی له پاسه وي همداراز په مستعرضو کسرونو کې هم اهیمت لري. خو د ۳ ملي مترو څخه کمه فاصله اهمیت نه لري. یو کسري خط چې په مایله توګه د Patella په علوي وحشي کونج کې غځیدلی وي باید دیوه هموار او منظم او نورمال Patellar line سره غلط نه شي. مخالف زنګون هم وګوری، که چیرې Bipartite patela وي نو په نورمال زنګون کې به هم شته وي.

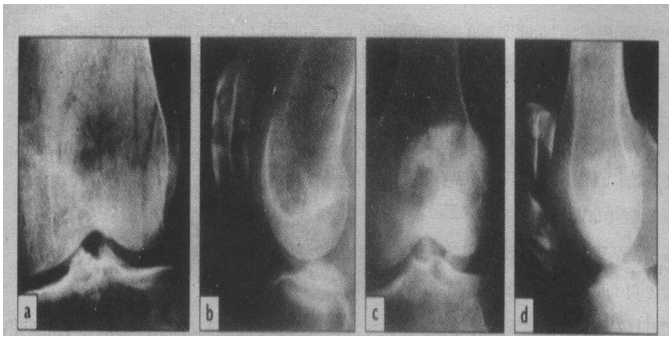

30,13

د *Stellate Patella z*

A.b هغه کسر چې په کمه اندازه اویا هیڅ نه وي بې ځایه شوی کیدای شي د خلفي Slab plaster پواسطه یې درملنه و شي کوم چې د ورځې C.d . په شدید Commutation کې د Patella ویستل غوره درملنه ده ځینې جراحان فکر کوي چې ځینې پارچې باید په خپل ځای کې که ممکن وي خوندي وساتل شي.

په بیلا بیلو وختونو کې دفعال تمري

www.ketabton.com

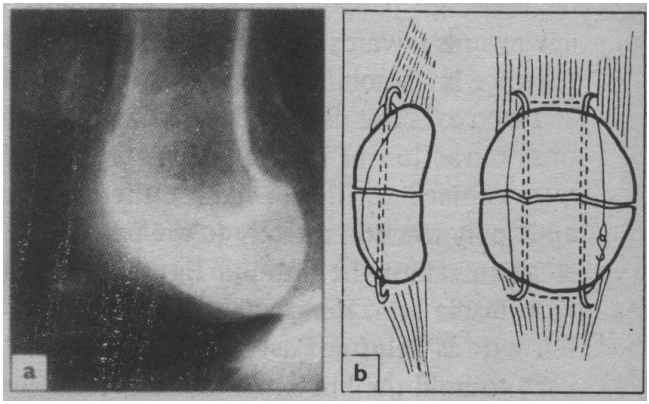

30,14

د *Patella* مستعرض کس

جداشوی پارچی

A: د K.wire پواسطه له دواړو طرفونو تثبیت شویدی اوقات کیدونکي وایر د K.wire دوتلو نهایاتو څخه چاپیره شویدي او د Patella په سطح کلک ترې شوي دي.

ن کولو لپاره خوشې یا ایسته کیږي.

درملنه

۱- په ځای اویا لږ بې ځایه شوي کسرونه: که بند کې وینه شته وي نو بذل ترسره کیږي. بسطی میخانیکیت په خپل حال دی او درملنه یې ساتونکي ده یو Plaster cylinder چې زنګون نیغ ساتي ۳-۴ اونیو لپاره اغوستل کیږي او په دی موده کی دځلور سرې عضلې تمرینات هره ورځ ترسره کیږي.

۲- Comminuted or stellate fracture

extensor expansion ښه سالم وي او ناروغ خپله پښه پورته کولای شي خود patella ښکتنۍ مفصلي سطح غیر منظمه وي او د Patella او د ورون بند ته د زیان د رسیدلو خطر شته وي. له همدې کبله ځینې خلک د Patelectomy طرفداران دي او د بې ځایه والي چندان پرواه نه کوي. نورو پوهانو ته داخبره په

www.ketabton.com

ځای ښکاري چې که پارچې ډیرې نه وي بې ځایه شوي نو Patella باید خوندي وساتل شي. یو شاتنی Slab باید تطبیق شي خو دتمرین لپاره باید دورځې څو ځلي لیری شي ترڅو پارچی سره یو ځای شي اوفعالیت اعاده شي.

۳- Displaced transver fracture

وحشي جوړښتونه ځیرې شوي او بسطی میکانیزم خرابه شوی. عملیات یې لاړم دی د Longitudinal incision په واسطه پارچی ارجاع کیږي او د دوه سختو K.wire پواسطه تثبیت صورت نیسي. نرم وایر له دې وروسته د K.wire د وتلو برخو څخه کلک تاویږي او د Patella نه هم تاوویږي په بسطی جوړښتونو کې ځیریوالی لدی وروسته رغول کیږي. د خلف له خوا یو Slab پلستر تر هغې ور اغوستل کیږي تر څو چی د زنګون فعال بسط لاس ته راشي. خلفي Slab پلستر کیدای شي هره ورځ لیرې شي تر څو زنګون ته دفعال Flexion حرکاتو اجازه ورکړی. د مفصلي سطحې پاتې شونی زیږوالی باید د فعالو حرکاتو پواسطه ښویه شي. که چیری وروسته شدیدې ګیلې او ښنې پرمختګ وکړي نو Patella کیدای شي لدې وروسته وویستل شي د Post traumatic patellectomy په پرتله پدې حالت کې زنګون په تیزی سره رغیږي.

Out come

ناروغان په دودیزه توګه خپله دنده بیرته لاس ته راوړي خو د زخم په شدت پورې اړه لري. ددې وروسته تر ټولو ارزښتناکه پیښه د Patela او Femur د Osteoarthritis پیښیدل دي.

www.ketabton.com

د Patella خلع

داچی د Patella هډوکی په طبعي ډول په وحشي طرف تیله کیدلو ته میلان لري ځکه چې زنګون په نورمال ډول په کمه اندازه د Va lgus په حالت کې کوږوالی لري. د Patella وحشي کوږوالی د زنګانه د بسط په مهال کله چی د Quadricep عضله تقلص کوي دیو شمیر فکتورونو پواسطه ساتل کیږي چې دغو فکتورونو کې اول داچې Patella د کونډیلونو ترمنځ په میزابه کې واقع ده اولږ وحشي خواته غاړه یې نیولی ده. د Extensor عضلاتو د تقلص پواسطه په میزابه کې ساتل کیږي او دوهم داچی کله Patella د کونډیلو تر منځ په میزابه کې حرکت کوي نو Extensor retinaculum او Patello femural lig یې دمرکز خواته رهنمایي کوي. په انسی خوا کې انسي Patellofemural اربیطه تر ټولو اهمه څارونکې اربیطه ده. د Patella دعلوي انسي غاړې څخه دانسي ورون کونډیل ته لږ اویا ډیر واضح ساختمانونه په ژور ډول Vastus medialis څخه غځیدلي دي. په اضافي توګه د انسي Patello mensical، Patellotibial lig او دانسی Retinacular ریشو پواسطه patella ته قوت ورکړل شوی. په نورمال زنګون کې کافي قوې ته اړتیا ده چې Patella دخپل ځای څخه واړوي خو لدې سره سره که د کونډیلونو تر منځ میزابه پرته یانی ډکه وي یا Patella دخپل نورمال موقعیت څخه پورته موقعیت لري یا لیګامنتونه سست وي خلع واقع کیدای شي.

www.ketabton.com

دجرحي ميخا نكيت:

كله چې زنګون د Flexion په حالت کې وي او څلور سرې عضله د استرخاء په حالت کې وي نو کیدای شي د مستقمی ضربی پواسطه Patella وحشی خواته ټیله شي خوداکار نادراً پیښیږي په ډیری تروماتیکو پیښو کې خلع د غیر مستقیمی قوی په واسطه پیداکیږي چې په دې حالت کې زنګون غځیدلی او Valgus او خارجی تدوری حالت کې وي اوځلور سرې عضله په ناڅاپي توګه شدید تقلص کوي په ځانګړی توګه داکار د لوبوپه میدان کې پیښیږي کله چی منډه وهونکی یوې خواته کوږ شي patela جنبي خواته بی ځایه کیږي او انسي Patellofemural اربیطه او Retina cular fiber کیدای شي ځیرې شي. مساعدکوونکی فکتورونه د اناتومیک تغیراتو لکه Genovalgum ، د قصبې (High Tibiac torsion او دکوټډیلونو تر منځ ډکه میزابه ده همدارنګه د عضلاتو (riding patela کمزورتیا اوداربطو د سستوالي له کبله د Patella دحرکاتو د حدود زیات والی هم مساعد کوونکی فکتور دی.

کلینیکي بڼه :

د خلعی په لومړی وخت کې ناروغ د ځیرې کیدلو احساس کوي او داسی فکر کوي چې زنګون د بند ځخه وتلی دی او د منډې په مهال په ځمکه رالویږي. ډیری Patella په خپل سر خپل ځای ته ځي خو که بې له ارجاع پاتې شي نو واضح سوء شکل لري بی ځایه شوی Patella چی د زنګون په جنبی خوا کې یې ځای نیولې دی په اسانی سره نه شي مشاهده کیدای خو د ورون انسی کونډیل برجسته وي او د

www.ketabton.com

Patella سره غلطیږي. فعال او منفعل دواړه حرکات امکان نه لري په نادرو داخل مفصلي خلعو کې Patella د کونډیلونو تر منځ ننښتې وي او د زنګون په مخ واضحه برجستګي لیدل کیږي. که خلع په خپل سر ارجاع شي نو زنګون به پرسیدلی او Bruising ولري اوپه انسي اړخ کې به یې حساسیت شته وي که په بند کې مایع شته وي نو په بذل کې وینه راځي او که شحم په کې راغله نو هډوکینی غضروفي تخریب به شته وي. که خلع بیا بیا پیداکیږي نو ګیلپ او ننښې ډیرې څرګندې نه وي خوښه انزار نه لري د خپل سري ارجاع وروسته زنګون نورمال ښکاري خو د ادراک په واسطه معلومیدای شي.

تصویر:

دقدامي خلفي، جنبي او X-ray Tangential په کار ده چې واخیستل شي. په غیر ارجاع شوې خلع کې Patella جنبي خواته بې ځایه شوې اویاکو ږ شوې وي خو په ۵% پیښو کې ددې سره هډوکینی غضروفي کسر شته وي. د MRI پواسطه د رخوه انساجو افات د مفصلی غضروف افات او د هډوکي افات ښه معلومیدای شي.

درملنه :

په ډیرو پیښو کې Patella له ستونزې پرته شاخواته ټیله کیدای شي بې هوشۍ ته همیشه اړتیا نه شته په غیر د داخلي مفصلی خلعی (intracondylar) چې وازې ارجاع ته اړتیا لري. که چیرې د رخوه انساجو د ځیری کیدلو ننښې نه وي پرسوب کم وي Bruising نه وي او لږ غوندې حساسیت شته وي نو په دودیز ډول Cast splintage کفایت کوي. بند باید بذل شي او بیا د بسط په حالت کې بې حرکته شي. د Patela په جنبي اړخ کې که لږه غوندی ټوټه کیښودل شي نو رخوه

www.ketabton.com

انساج د استرخاء په حالت کې ساتي. Cast باید ۲-۳ اونیو پورې کیښودل شي او له دې وروسته ناروغ باید ۲-۳ میاشتو پورې دځلور سری عضلی تقویوی تمرینات پیل کړي همدا طریقه د شدیدو خلعو لپاره هم استعمال کارول کیږي که Bruising ، پړسوب او په انسي خوا کې حساسیت ډیر زیات وي نو غالبا Patellofemural اربیطه او Retinacular انساج به ځیری شوي وي نو باید دبیړنۍ جراحي پواسطه ارجاع او دبیا خلعی څخه مخنیوی وشي.

جراحي درملنه :

ساحه د انسي شق دلارې خلاصیږي. که Patello femural اربیطه د ورون څخه بې ځایه شوې وي (Avulsion) نو په مناسبه طریقه بیرته ځنبلول کیږي او که منځنۍ برخه یې ځیرې شوی وي نو ګنډل کیږي. په همدې وخت کې که وحشي Retinaculum سخت وي باید سست کړل شي او که غټ ټپ وي نو په ځای باید تثبیت شي. عضروفي هډوکینه پارچه که وړه وي باید لیرې شي. د عملیات څخه وروسته زنګون ته دبسط په حالت کې Cylindral cast تطبیقیږي. د اتر ۲ اونیو پورې ساتل کیږي او چې پړسوب کم شو نو بدلول کیږي. د وزن وړل اجازت لري د Cast له لیرې کولو څخه وروسته د څلور سری عضلی تمریناتو ته هڅول کیږي.

www.ketabton.com

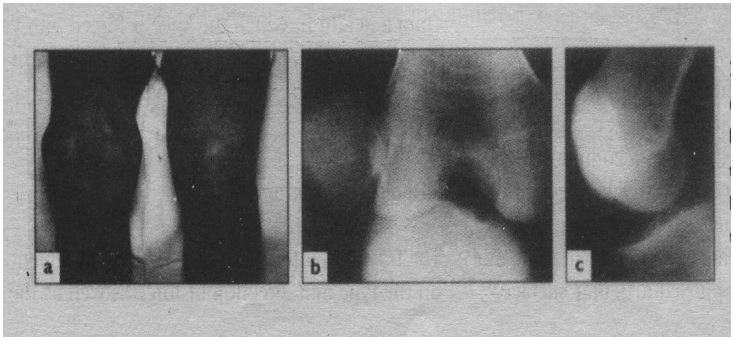

۱۵ ـ ۳۰ د Patella خلع

A ښي خوا Patella جنبي خواته بې ځایه شویده او هموار ښکاره کیدل یې ځانګړنه ده.

c.d : د Patela د تروماتیکي خلعې قدامي خلفي او وحشي فلمونه.

غټ اختلاط بې د خلع پیا پیا پیښیدل دي. هغه ناروغان چې اوله خلع یې په غیر عملیاتي طریقه درملنه کیږي ۱۵ - ۲۰% واقعاتو کې پیا خلع ورکوي دا په دې پورې اړه لري چې نورې مساعدونکې ابنارملتي ګانې شته او که نه. د خلعو مخنیوی د ټولو شته او مساعدکوونکو فکتورونو په له مینځه وړلو سره کیدای شي.

اختلاطات :

Osteo chondaral injuries

هډوکینی غضروفي کسرونه او Osteochondritis dissecans د مفصلی سطحو Subchondral هډوکو یو ډول ټپونه دي دواړو حالتونو لپاره د زنګون بند یو دودیز ځای دی. افت په دودیزه توګه د وروون په کونډیلونو، د کونډیلونو تر منځ

www.ketabton.com

په میزابه کې اویا د Patella په انسي مخ باندې پیداکیږي او داسې فکر کیږي چې په مفصلی سطح باندې د Patella د سولیدو له کبله پیداکیږي.

Chondral fractures

ناروغ د Patela د خلعی اویا دزنګون دپاسه د ضربی تاریخچه وایي مفصل پرسیدلی وي اوپه بذل کې وینه لرونکی مایع چی د شحم د څاڅکو سره یوځای وي راوځي. په معیاري قدامي خلفي او وحشي X-ray کې ابنارملتیې په ندرت سره معلومیدلی شي. که د تشخیص ګمان راځي نو په Tunnel او د Patella په Skyline منظرو سره باید X-ray واخیستل شي خو بیا هم د کسر لیدل ستونزمن دي ځکه چې افت په داخل مفصلی غضروف کې شتون لري. MRI او Arthroscopy په تشخیص کې ډیره مرسته کوي

درملنه :

وړې پارچې باید وویستل شي ځکه چې ګیلی پیداکوي، هغه غټې پارچې چې دوزن وړلو په نقاطو کې واقع وی باید بیرته د هموارو Pins یا Screw پواسطه سره ونښلول شي د عملیات څخه وروسته د ۲ اونیو لپاره په پښه کې یو اوږد Cast تطبیقیږي.

ځینې وخت د کوندیلونو تر منځ په قدام کې د Cartillage د نقصان یوه غټه ساحه یا یوه کنده پیداکیږي. پخوا داسې فکر کیده چی ددغو برخو د تورلو څخه پرته هیڅ هم نه شي کیدای په اوسني وخت کې په دې ځایونو کې د غضروف پیوند لګول کیږي او ښې پایلې یې ورکړیدي.

www.ketabton.com

Osteo chondritis dissecans

په Teen agers او ځوانو بالغانو کې چې دزنګون د وقفوي درد څخه ګیله کوي لیدل شویدي چې د ورون دانسی کونډیل په وحشی اړخ کې په دودیزه توګه په یوه ټوټه ځای کې هډوکینی غضروفي نیکروزس شته وي. داغالباً یو تروماتیک افت دی چې د Overlying Patela دتماس اویا دقصبی د Lateau pدمجاورې څنډې د شکیدو له کبله پیداکیږي.

Tibial plateau fractures

کله چې د محوري وزن وړلو سره د Varus یا Valgus قوی په یو ځای شي نو په قصبي Plateau کې کسرونه پیداکیږي. دا پیښه ځینې وخت چې کله یو سړې پیاده روان وي او دموټر په واسطه ووهل شي (نو ځکه ورته Bumper هم وایي). خو په ډیری پیښو کې کله چې یو څوک دیوې لورې ځای څخه په دا سي حالت کې راوغورځیږي چې زنګون په Varus او یا Valgus مجبور شي د Tibia کونډیل د ورون د کونډیل پواسطه میده کیږي اویا جلا کیږي خو سره تماس لري.

Pathological anatomy

دکسر اندازه او دبی ځایه کیدنې درجه د قوې په سمت او دقصبې په پورتنې نهایت کې د هډوکي په ځانګړنو پورې اړه لري. تر ټولو غوره ډل بندي د Schatzker تصنیف بندی ده چې په لاندې ډول بیان شویدی.

1- Type 1 : Vertical split of the lateral condyle

داهغه کسر دی چې په دودیزه توګه په ځوانانو او په متراکم هډوکي کې پیداکیږي. داکیدای شي چې په عمودي توګه په ځای وي اویا د فاني په شکل د کونډیل پارچه ښکته خواته ټیله شوې او کږه شوی وي. تخریب شوی وحشي Meniscus

www.ketabton.com

کیدای شي چې په غاړه کې نښتی وي.

2- Type II : Vertical split of the lateral condyle combined with depression of adjacent load bearing part of the condyle.

ترجمه : دوحشي کونډيل عمودي کسر چی د کونډيل د وزن وړونکې برخې تر فشار لاندې راتللو سره یوځای واقع شي:

د فانې په شان پارچه چی جسامت يې د کونډيل د غاړی د وړې توټې څخه واخله د کونډيل تر يوې غټې برخې پورې توپير کوي شتون لري او وحشي خواته بې ځايه شوې وي ، بند پراخه شوی وي او که ارجاع نه شي نو په وروسته وخت کې د Valgus سوء شکل پيداکوي (دلته هم يوه مفصلي پارچه ښکته راغلې او هم وحشي مفصلي سطحه جدا شوی وي)..

3- Type III : Depression of the articular surface with an intact condylar rim

ترجمه : دکونډيل د غاړی د اتصال په موجوديت کې مفصلی سطحی تر فشار لاندی راتلل:

داکسر د Plataeu تر ټولو دوديز کسر دی چې په زوړ Osteoporotic خلکو کې پيداکيږي داد دوديزې تروما پواسطه مينځ ته راځي بند به په دوديزه توګه ثابت وي او حرکات زغملای شي.

4- Type IV : Fructure of the medial tibial condyl

په دې ډله کې دوه ډوله کسرونه شامل دي

A : په زړو Osteoporoitc خلکو کې د رالويدو فشاري کسرونه.

B: دزياتی قوې په واسطه پيداشوي کسرونه چې کونډيل په کې مات شوی وي او ماتيدل په مايله توګه د کونډيلونو د برجستګۍ څخه تر انسي Cortex پورې دوام

www.ketabton.com

کوي د Varus کوږ حالت کیدای شي په شدیده توګه وحشي Collateral اربیطه څیرې کړي او دکشش له کبله Peroneal عصب ته زیان ورواړوي.
ددې کسرونو دشدت اندازه نه شي مالومیدای.

5- Type V: Fracture of both condulys

دواړه کونډیلونه ماتیږي او دقصبې جسم د دوي تر منځ د فاني یا Wedge په شکل معلومیږي.

6- Type VI: Combined condylar & subcondylar fractures.

دا د زیاتې قوې د کارونې له کبله پیداشوی ټپ ده چی شدید Commutation مینځ ته راوړي. د قصبې جسم په ښکاره توګه دقصبې د کونډیلونو څخه جداشوی وي.

کلینیکي بڼه:

زنګون پرسیدلی اوکیدای شي سوء شکل ولري وسیع Bruising شته وي او په بند کې د وینې د تولیدو له کبله انساج په جس سره د خمیرې په شکل احساس کیږي.

په احتیاط سره ازموینه (دبې هوشۍ لاندی ازموینه) کې لیدل کیږي چې انسي اویا وحشي بې ثباتي شته تولە پښه باید په احتیاط سره د رګونو او عصبی ټپونو لپاره وکتل شي د Peroneal او Tibial عصب ټپونه دودیز دي او دا ډیر ارزښت لري چې له عملیات مخکې له دې ټپونو څخه خبر اوسو.

X-Ray

قدامي خلفي، وحشي او مایله X-ray عموماً کسر ښیي خو د Communation مقدار اویا د Platue تر فشار لاندې راتلل د Tomography څخه

www.ketabton.com

په غیر نه لیدل کیږي د CT د کتنی پواسطه له هره محوره عکس اخیستل کیدای شي باید چې د زیاتی قوی په کونډیل کسرونو کې خلفی کونډیلی برجستگی له نظره پټه پاتی نه شي ځکه چې دا ممکن د Int. Fixation لپاره جدا خلفي انسیی یا خلفي وحشي خلاصولو ته ضرورت ولري. ځینی وخت فشاری منظری د کسر دثبات د درجی د معلومولو لپاره مرسته کوي که وحشي کونډیل تخریب شوی وي نو انسی اربطه روغه وي خو دانسی کونډیل د تخریب سره وحشي اربطه اکثراً څیری شوی.

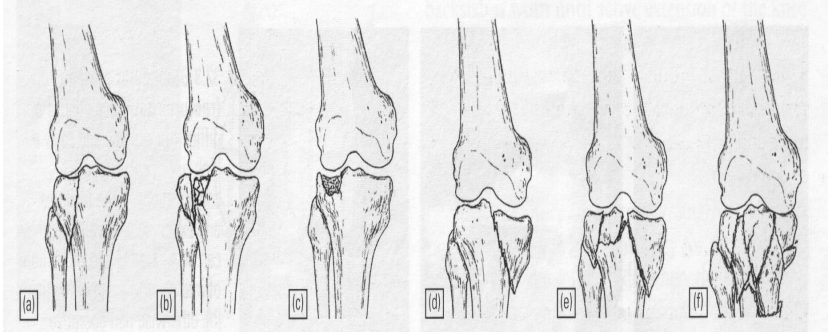

30,16

د *Tibia* د *Plateau* کسرونه

A: Type I دوحشي کونډیل ساده کسر

B: Type I د وحشي کونډیل کسر چې د مرکزی ساحی تخریب ورسره یوځای دی.

C: Type III دوحشي کونډیل تخریب چې غاړه یې روغه ده.

D: Type IV د انسي کونډیل کسر

E: Type V د دواړو کونډیلونو کسر چې د Metaphys مرکزي برخه د Tibia د جسم سره نښتی ده.

F: Type VI د کونډیل او Subcondyl مشترک کسرونه Metaphys د جسم څخه په واضحه توګه جدا شویدی.

www.ketabton.com

درملنه:

د ټرکشن په واسطه تداوي ساده ده او ددې له کبله د زنګون حرکات بیرته اعاده کیږي خو کوږوالی هم عام دی له بلی خوا د جراحی عملیه ده چی ټوټه شوی سطح بیرته خپل حالت ته راولي او په X-Ray کې ښه منظره ورکوي خوپه دې کې هم د زنګون شخوالی یوه لویه لانجه ده په ځانګړې ډول کله چې د عملیات څخه وروسته زنګون د ډیر وخت لپاره بی حرکته پاتی شي.

۱- د Type - 1 کسرونو درملنه:

په ځای Type-1 کسرونه په محافظوي طریقه تداوي کیږي په مفصل کې موجوده وینه بذل کیږي او فشاري بینداژ تطبیقیږي. پښی ته د Continus passive motion (CPM) ماشین پواسطه استراحت ورکول کیږي او د زنګانه حرکات شروع کیږي څه وخت چې درد او پړسوب له مینځه لاړل یو چپ راس Cast brace تطبیق کیږي او ناروغ ته د پاڅیدلو اجازه ورکول کیږي خو تر ۳ اونیو پورې وزن باید پرې رانه شي له دې وروسته په قسمی توګه وزن پرې راوړي خو مکمل وزن باید له ۸ اونیو وروسته پرې راوړي بی ځایه شوي کسرونه باید د خلاصی ارجاع او Int Fixation پواسطه تداوی شي کوندیلی سطحی باید معاینه شي ننښتی پارچی ازادی او یا راوویستل شي د مکملی ارجاع هدف د حصول په خاطر په عمومي توګه په Fixation کې دوه Screw ته ضرورت دی.

۲- Type-II کسرونو تداوي:

که تخریب لږ وي یانی د 5mm څخه کم وي او زنګون ثابت وي یا ناروغ زړو او

www.ketabton.com

Osteoprotic وي نو کسر په ټرلی طریقه د تحرکیت او دندی د اعاده کولو لپاره تداوي کیږي او اناتومي په نظر کې نه نیول کیږي. دبذل او فشاري بنداژ د تاوولو څخه وروسته دیو (رخه دار) Pin پواسطه چې په Tibia کې د کسر څخه (7cm) اووه سانتي لاندې تیر شوی وي Skeletal ترکشن تطبیقیږي. د کونډیلونو اصلی شکل ته د راوستلو کوشش باید وشي وروسته زنګون ته Flexion ورکول کیږي او ددې په خاطر چې پورتنې قصبه په مخالف فخذی کونډیل باندی ځای (mold) ونیسي څو واری بسط ورکول کیږي. پښه د بالښتونو دپاسه ایښودل کیږي او د 5kg وزن په موجودیت کې هره ورځ فعال تمرینات اجراکیږي. په متبادله توګه زنګون له بهر څخه د CPM په ماشین تداوي کیږي او حرکات هره ورځ زیاتیږي. له دې یوه اونۍ وروسته ماشین لیری کیږي او فعال تمرینات پیل کیږي. کله چې کسر سره یوځای شي (3-4w) نو د ترکشن Pin لیری کیږي او پر ځای (دچپ راس لرونکی) Cast brace تطبیق کیږي ناروغ د Crutches سره ګرځیدای شي خو تر نورو شپږو اونیو باید مکمل وزن په طرف رانه وړي. په ځوانو ناروغانو کې یا په هغو ناروغانو کې چې مرکزي فرورفتګي د 5mm څخه زیات وي د Platue دپورته کولو سره یوځای خلاصی ارجاع او د Buttress palate سره Int. Fixation ته ضرورت دی.

دانسي شق له لارې ساحه ډیره ښه خلاصیږي او ددې په څنګ کې د ارجاع د خواصو دکتلو لپاره او دمفصل د داخلی برخو د کافی لوڅولو لپاره د mid line incision سره د وحشي Meniscus لاندی مستعرضه Arthrotomy اجراکیږي د پورته شوو توټو د ثبات لپاره د هډوکي graft د پورته شوي توټې د تقوی لپاره ضروری دی. کسر د Buttress plate پواسطه تثبیت کیږي خو که دوه

www.ketabton.com

Cannulated screws د Sub chondral هډوکي لاندې او یوه Screw د وحشي فانوی پارچې په څوکه ولګول شي هم تثبیت تر سره کیدلای شي د عملیات څخه وروسته زنګون په CPM ماشین تداوي کیږي یو څو ورځې وروسته فعال تمرینات شروع کیږي او دوه اونۍ وروسته په Cast brace کې دپورته کیدو اجازه ورکول کیږي Cast brace باید د کسر تر التیام پورې موجود وي.

۳- Type III کسرونو تداوي:

ددې کسرونو تداوی د Type II کسرونو د تداوي په اصولو تر سره کیږي. ځرنګه چې د کونډیل وحشي غاړه روغه وي. نو عموماً زنګون ثابت حالت لري او اطميناني نتایجو وړاندوینه کیدلای شي. هغه ښکته شوی پارچه دهغه کړکۍ د لارې چې په Metaphyis کې جوړه شوی جګیږي. ارجاع باید د X-ray اویا Arthroscopy پواسطه وکتل شي. پورته شوی پارچی د Bone graft پواسطه تقویه کیږي او ټول Segment د Screw اویا Butterss plate پواسطه په خپل موقعیت کې تثبیت کیږي دعملیات څخه وروسته څومره ژر چې ممکنه وي تمرینات پیل کیږي او دوه اونۍ وروسته ناروغ ته Cast brace تطبیق کیږي چې د کسر تر جوړیدلو پورې دوام کوي.

۴- Type IV کسرونو تداوي:

دانسي Plateu د Osteoprotic میده شوو پارچو ارجاع مشکله ده د اوږد وخت لپاره ناروغ باید تر یو څو درجو Varus سوء شکل سره پریښودل شي. د تداوي اصول یې د وحشي Plate د Crush fracture په شان دي د انسي کونډیل کسرونه

www.ketabton.com

اکثر په ځوانانو کې د قوي تروما پواسطه پیدا کیږي. مخکی له ارجاع څخه باید دوحشي اربطی زیان ته پام وکړو ځکه چې ترمیم ته کیدای شي ضرورت پیدا کړي.
کسر د لیدلو پواسطه لږ خو په حقیقت کې ډیر پیچلی وي کیدای شي په خلف کې یو دوهم کسر موجود وي چې په معیاري قدامی لاره نه شي تثبیت کیدای د کسر د انداز د معلومولو لپاره ښی جنبي X-Ray او CT ته ضرورت دی. که کسر بی ځایه شوی نه وي نو په ټرلی طریقه تداوی کیږي او که بی ځایه شوی وي خلاصی ارجاع او Int.fixation ته ضرورت لري. که لاړمه وي په عین وخت کې باید وحشي اربطه هم ترمیم شي.

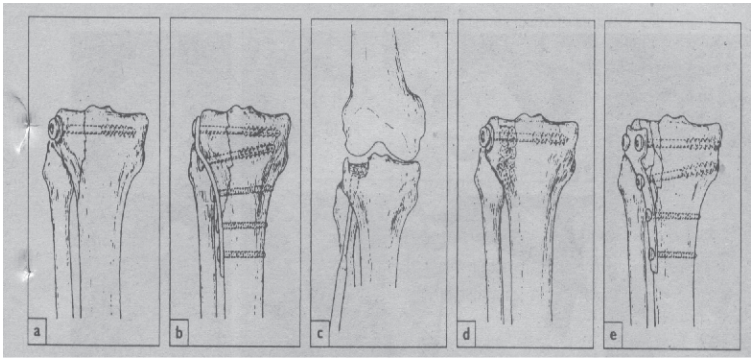

30,17
دکسرونو تداوی.
A-D : ددې کسرونو په ارجاع کې د قصبی څخه لږ لاندې د ترکشن اچول ډیره موثره طریقه ده په ځانګړې ډول کله چې مقدم حرکات اجراشي کیدای شي لږ غوندې کوږوالی په کې مینځ ته راشي خو دکلینیک له نظره ډیر اهمیت نه لري.
E-F : متبادله طریقه یې داخلي تثبیت دې چې د X-Ray نتیجه یې

www.ketabton.com

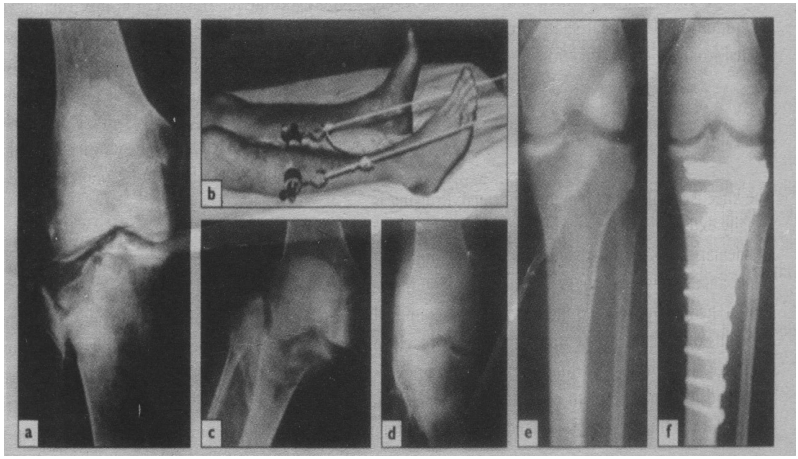

30,18

د Tibia د Plateau د کسرونو Fixation

A: دساده کسر لپاره یو یادوه Screw کفایت کوي اګر چې

B: Plate او Screw کارونه ډیره محفوظه طریقه ده.

C: هغه Type II کسرونه چې د پنځه ملي مترو څخه زیات تخریب ولري له لاندې څخه دپورته کولو پواسطه تداوي کیږي او

D: دهډوکي د Graft او تثبیت پواسطه ثابت ساتل کیږي.

E: Type III کسرونه د ترمیم لپاره دواړو تخنیکونو ته ضرورت مستقیمه ارجاع د تخریب شوي ساحې پورته کول دهډوکي Graft او د Buttress plate پواسطه تثبیت ټول کارول کیږي.

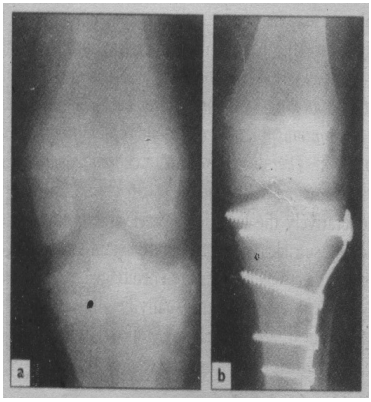

30,19

د Tibia د Plateau کسرونو Fixation

A: د Tomograph پواسطه ډیر تخریب اویو څه وحشی بې ځایه والی لیدل کیږي.

B: خلاصه ارجاع او داخلي تثبیت ترسره شویدی.

www.ketabton.com

۵- Type V & VI Fractur Treatment

داشدیدی جرحی دي چې د Compartment سندروم خطر په کې موجود وي. د دواړو کونډیلونو ساده کسر په زاړه ناروغ کې ترکشن پواسطه ارجاع کیدای شي او ناروغ له دې وروسته د Type II جرحو په شان تداوي کیږي چې کیدای شي تر یو څه حده کوږوالی ورکړي. هغه کسرونه چې پیچلی او څو پارچه یې وي خصوصاً په ځوانانو کې د عملیات په واسطه ښه تداوی کیدای شي خو خطر یې دادې چې دواړو کونډیلونو ته د رسیدو په خاطر د زیاتی ساحی خلاصولو ته ضرورت دی اوثباتی رخوه انساج په کې له منځه ځي د همدی له کبله زخم خرابیږي Nonunion او Malunion ورکوي. دوه عدده Buttress plate باید ونه کارول شي ددې پر ځای Screw حلقوي Ext.fixation سره یوځای وکارول شي.

Principles of reduction & Fixation

دکسر دخلاصولو څخه پرته د زیاتی ارجاع په خاطر باید کش کول تر سره شي داعمل د زنګون په دواړو خواوو کې د هډوکی دکش کوونکو الاتو پواسطه (Bone distractor) ترسره کیدای شي اویا د Traction table له پاسه د ترکشن د تطبیق کولو له لارې اجراکیدای شي ډیری پارچی چې په رخوه انساجو پورې ننښتی وي په دې طریقه په خپل سره ارجاع کیږي. که مستقیمی ارجاع ته ضرورت وي نو باید په احتیاط سره عملیات ته ترتیب ونیول شي په صحیح توګه دکسر د مالومولو لپاره وصفي عکسونو ته اړتیا ده د Platue دکسرونو تثبیت کول باید اسان ونه ګڼل شي عملیات باید هغه وخت تر سره شي چې لازم مهارتونه او الات په لاس کې ولري. معیاری طریقه د Para patellar له لاری د طولاني شق اجرا کول دی. مکسوره Platue باید لوڅه شي او Meniscus باید وساتل شي او داکار د

www.ketabton.com

Meniscus لاندې د مستعرض Capsular شق پواسطه مفصل ته د ننوتو له لارې ترسره کیدای شي.

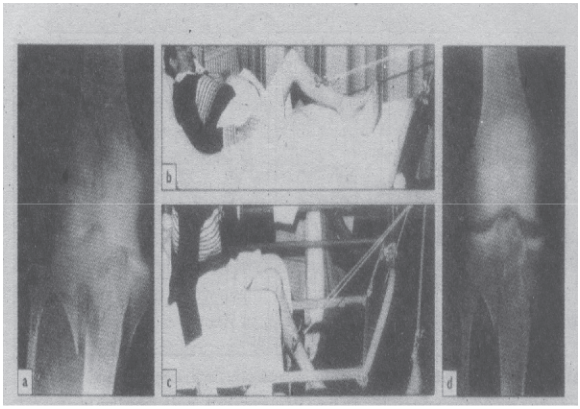

30,20

د Plateau د پیچلو کسرونو غیر عملیاتي درملنه

A: د دواړو کونډیلونو په دغه پیچلي کسر کې غیر عملیاتي طریقه د

B.C: د Pin traction او مقدم حرکات ممکن دی.

D: لس ورځې وروسته X-Ray ډیره ښه ارجاع ښیي او پایله یې ډیره ښه ده.

که دوحشي او انسی دواړو Comparaments لوڅولو ته ضرورت وي نو Patellar tendon باید د (Z) په طریقه قطع شي یوه غټه واحده پارچه باید خپل وضعیت ته راوړل شي او د Screw او واشر پواسطه ټینګه شي Buttress plate هم د ښی محافظی دپاره تثبیت شي څو پارچه یي ښکته شوی کسرونه یا د پارچو کتله له ښکته څخه پورته خواته د اوچتولو پواسطه ټیله شي عظمی مفصلی سطح د Cortico concellous graft پواسطه ثابته ساتل کیږي graft د پارچی څخه په پاتی شوی خالي ځای کې اینښودل کیږي چې د Iliac fossa څخه اخیستل شوی وي او د ټینګولو لپاره یې د هډوکی په اړخ کې Screw او Butterss plate لګول کیږي.

www.ketabton.com

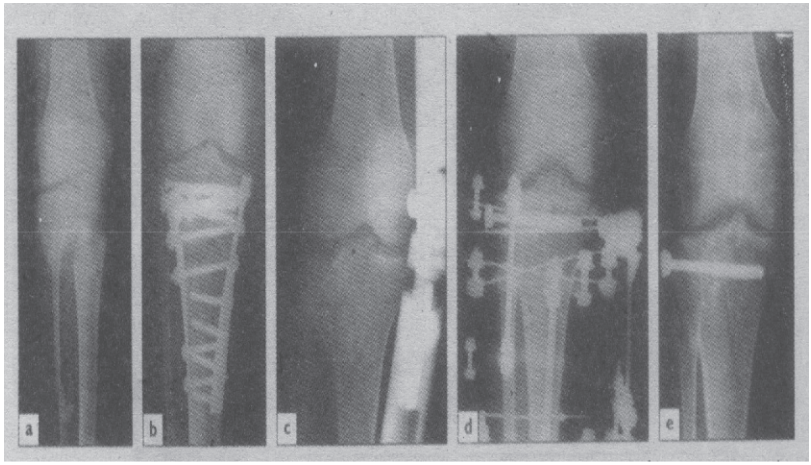

30,21

د Tibia د Plateau د پیچلو کسرونو Fixation :د زیاتی قوی له کبله په پیدا شوو کسرونو کې

A.B : که دوه Plates وکارول شي نو د X-Ray پایله یې ښه ده خو په دې واقعه کې زخم تخریب شوی او په انتان اخته شوی ښه طریقه داده چې د ارجاع غیر مستقیم تخنیکونه وکارول شي یو خارجی Fixter په موقتی توګه دمفصل له پاسه ایښودل شوي.

C: داد رخوه انساجو پرسوب کنترولوي او Compartment سندروم په اسانی سره نیګراني کوي وروسته تخریب شوی پارچی پورته شوی دی د هډوکي Graft اجراشوی دی او د پښو د Screw پواسطه او خارجی Fixeter پواسطه تثبیت اجراشوی دی.

D: دغه تطبیق شوی طریقه د زنګون مقدمو حرکاتو ته اجازه ورکوي ددې زخم رغیدلو څوارلس اونۍ اخیستی.

د محفظی د ترمیم په وخت کې باید Meniscus که څیری شوی وي په خپل ځای کې وګنډل شي په Sagital او Coronal پلان کې د بی ځایه شوو کسرونو د قدامی طریقی پواسطه ارجاع او تثبیتول مشکل دی باید له یو دوهم خلفی انسی یا خلفی وحشي لارې څخه کار واخیستل شي. د زیاتو Communated کسرونو وسیع خلاصول ځینی وخت د داکتر دماتی معنی لري داکسرونه کیدای شي چې په ټرلی طریقه په ترکشن کې ارجاع شي اویا د خارجی Fixation پواسطه چې حلقوی

www.ketabton.com

خارجی چوکاټ ولري ښه تداوی شي دعملیات طریقه اهمه خبره نه ده چې په هره لار کې چې کیږي ثبات اهمه خبره ده چې باید مفصل ته د مقدمو حرکاتو اجازه ورکړی. که X-ray ښه نتیجه ښي او زنګون شخ شي نو دابی ګټی کار دی . د عملیات څخه وروسته طرف میزا به او پورته ساتو تر څو پرسوب له مینځه لاړشي حرکات او فعال تمرینات څومره ژر چې ممکنه وي پیل کیږي د شپږمی اونی په اخر کې ناروغ د Crutches سره قسمی وزن وړای شي مکمل وزن د زخم تر جوړیدو یانی د ۱۲-۱۲ اونی وروسته وړای شي.

اختلاطات

داکسرونه دوه ډوله اختلاطات ورکوي.

۱- مقدم اختلاطات

۲- موخر اختلاطات

۱`- مقدم اختلاطات : پدې اختلاطاتو کې Compartment سندروم شامل دی چې په ټرلو Type 5-6 کسرونو کې د پښی په داخل کې د وینې بهیدنی او پرسوب له کبله پیداکیږي ټوله پښه باید په متکرر ډول د اعراضو او علایمو لپاره وکتل شي.

۲- موخر اختلاطات : په موخرو اختلاطاتو کې لاندې اختلاطات شامل دي:

الف: Joint Stiffness : په شدیدو Communated کسرونو او د پیچلو عملیاتو څخه وروسته د زنګون د شخیدو شدید خطر موجود دی له دې څخه د غیر متحرک کیدلو د وخت د رالنډیدو او د فعالو تمریناتو هر څومره ژر چې ممکنه

www.ketabton.com

وي شروع شي..

ب: Deformity : که کسر مکمل اویا قسمی ارجاع شوی وي او یا د درملنی په دوران کې بیرته بې ځایه شوی وي نود Varus او Valgus سوء اشکال عام دی. په لږه اندازه سوء شکل کې دنده ښه تر سره کیدای شي خو که په یوه برخه (Compartment) زیات فشار راشي نو په وروسته ژوند کې د Osteoarthritis خطر موجود دی.

ج: Osteoarthritis : که د تداوی په اخر کې د Plateau شدید ټیټ والی موجود وي زنګون سوء شکل ولري او یا د اربطی بی ثباتی موجود وي 10-5 کاله وروسته Osteoarthritis پیداکیږي چې بیا د تداوي لپاره جراحی ته اړتیا لري.

Fracture Separation of the Proximal Tibial Ephiphisis

دایوه غیر معموله جرحه ده چې شدید فرط بسط او د Valgus د فشار له کبله پیداکیږي.Ephyphysis قدام او وحشي خواته بی ځایه کیږي او کله کله Metaphys یوه وړه ټوټه له ځان سره جداکوي (Salter harris type 2 injury) څرنګه چی Popliteal شریان د قصبی په خلف کې واقع دی نو ددی شریان د زخمی کیدو خطر موجود دی.

www.ketabton.com

کلینیکي بڼه

زنګون پرسیدلی اوډیر زیات حساس وي که Epiphysis بی ځایه شوی وي نو د Valgus او یا فرط بسط سوء اشکال لیدل کیږي ټول حرکات له مینځه تللی دی.

X-Ray

Salter hariss Type I-II زخمونه کیدای شي نه وي بی ځایه شوي او په X-ray کې یې لیدل ستونزمن دی. د Epiphysis سره نږدی یو څو وړی پارچی کیدای شي ولیدل شي په ډیرو شدیدو جرحو کې د Tibia ټول پورتنی Epiphysis کیدای شي قدام یا جنب خواته کوږ شوی وي.

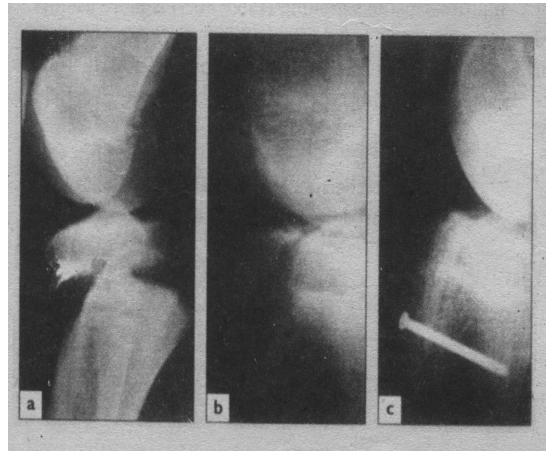

30,22

دکسر پواسطه دقریبه قصبی د Epiphysis جداوالی.

A : دفرط بسط دغه کسر عاجلی ارجاع ته ضرورت لري ځکه چې Poplital شریان تر خطر لاندی دی.

B : د Flexion له کبله پیداشوی کسر چی د Salter hariss type–4 کسر ته ورته دی په دې حالت کې ارجاع د Int.Fixation پواسطه ساتل شوید

www.ketabton.com

درملنه :

دبی هوشی لاندې په ټرلی طریقه ارجاع لاس ته راوړای شو د کوږوالی سمت د جرحی میخانیکیت ښي. په احتیاط سره د ترکشن پواسطه چې د عامله قوی په مخالف جهت صورت نیسي کیدای شي ارجاع شي. که کسر بی ثباته وي نو د صاف K.Wire اویا Screw پواسطه Fixation ته ضرورت دی. کله چی د Tibia ټول Ephiphysis په ټرلی طریقه نه شي ارجاع کیدای نو د عملیات پواسطه خپل ځای ته راوستل کیږي او د Screw پواسطه ساتل کیږي د Salter hariss type 3-4 کسرونه هم خلاصی ارجاع او Fixation ته ضرورت لري.دټرلی او خلاصی ارجاع دواړو څخه وروسته په پښه کې یو اوږد Cast تطبیق کیږي دفرط بسط په کسرونو کې پښی ته ۳۰ درجی Flexion ورکول کیږي او د Flextion او Varus په جرحو کی چې ډیر واقع کیږي پښه په Hyperextension حالت کې (نیغه) ساتل کیږي. Cast ۶-۸ اونیو پورې پا تي کیږي او ناروغ قسمی وزن وړای شي کله چې Cast لیری شي د زنګون حرکات بیرته اعاده کیږي.

اختلاطات

په ځوانو ماشومانو کې د Epiphysis کسرونه ځینی وخت د علوی برخی زاویوي کوږوالی او سو شکل پیداکوي چې وروسته بیا عملیاتي اصلاح ته ضرورت لري. که په لوړه درجه جرحه رامینځ ته شوی وي نو د قریبه قصبی د ودی په تپه د دریدو خطر موجود دی. که له 2.5cm څخه زیات لنډوالی رامینځ ته شي نو کیدای شي د قصبی اوږدوالی اویا د بل طرف Epiphysiodesis ته ضرورت

www.ketabton.com

پیداشي.

Fracture of the Proximal end of the Fibula

د Fibula د قریبه نهایت کسر د مستقیمی جرحی اویا د ښکتنی طرف د غیر مستقیمی تاویدونکی جرحی پواسطه پیداکیږي. په یواځی ډول د قریبه Fibula کسر نادر دی. دا کسر د پښی د وسیع تدوری جرحی څخه پیداکیږي دAnkle دکسرونوبا عث ،اویا اربطو ته په کی نقصان رسیږي. دتل لپاره باید د قدم X-ray واخیستل شي ، کسر ډیر لږ حرکت لري او تداوی ته ضرورت نه لري خو نوری جرحی ورسره غالبا موجودی وي او دوامداری بی ثباتی پیداکوي.

اختلاط:

په دې کسرونو کې د کسر سره نوری جرحی پیداکیږي چې په لاندې ډول دي.

۱- د Ankle صدمات.

۲- د Perioneal عصب صدمه.

۳- د Colletral lig جرحه.

۴- Peroneal nerve entrapment

پورتنی ټول حالات خاصی تداوی ته ضرورت لري.

Dislocation of the Proxiaml Tibiofibular Joint

ضربه اویا تاوه وونکی جرحه کیدای شي د قریبه Tibio fibular joint خلع یا نیمه خلع رامینځ ته کړي - یوه جرحه نادره وي - دا خلعی د پراشوټ پواسطه د راکیوتلو په دوران کې پیداکیږي ځینی وخت د اربطو د سستوالی له کبله په

www.ketabton.com

عادتی توګه خلعی پیداکیږي. د Fibula سر پورته خواته قدامی وحشي اویا خلفی انسی خواته بی ځایه کیږي. درد او حساسیت موجود وي د زنګون په وحشي اړخ کې ابنارملتی لیدل کیږي ، کله چی دواړه زنګونونه د ۹۰ درجو په حالت کې قبض وي ناروغ پروت وي د زنګون په وحشي کې یوه غیر نورماله څنډه وکتل شي د Peroneal عصب جرحه باید په نظر کي ونیول شي.

X-Ray

دزنګون په قدامی خلفی X-ray کې د Fibula سر د Tibia وحشی کونډیل ته ورغاړی وتلی ښکاری په خلع کی ځینی وخت د Fibula سر د Tibia څخه واضح ښکاري په اړخیزه منظره د Fibula سر قدام خواته بی ځایه شوی.

درملنه :

زنګون ته ۹۰ درجی Flextion ورکول کیږي او Fibula دلاس د فشار پواسطه ارجاع کیږي Cylinder پلاستر باید تر ۴ اونیو پورې تطبیق شي که بیا بیا خلع پیدا کیږي د Fibula سر باید غوڅ شي.

Fractures fo the Tibia and Fibula

څرنګه چی قصبه دپوستکی لاندی واقع دي نو دقصبی کسرونه ډیر عمومیت لري او په عمومی توګه دنورو اوږدو هډوکو په نسبت خلاص کسرونه په کې ډیر مینځ ته راځي.

Mechanism of the injury

یوه تاوه وونکی قوه د دواړو پښو په هډوکو کې په مختلفو سطحو حلزونی کسر پیداکوي همدارنګه زاویه وئي قوه په همدی سویه مستعرض او لنډ مایل

www.ketabton.com

کسرونه پیداکوي غیر مستقیمی جرحی عموما د کمی قوی د استعمال په اساس مینځ ته راځي چې حلزونی یا اوږده مایل کسرونه پیداکوي . د هډوکی پارچی کیدای شي پوستکیسوري کړي ددا خل نه بیر ون ته. مستقیمی جرحی د کسر لپاسه پوستکی تخریب اویا سره جلا کوي داعموماً د زیاتی قوی د استعمال له کبله پیداکیږي او دموټرسایکلونو په ټکرو کې زیات لیدل کیږي.

Pathological Anatomy

ددې جرحو ځانګړتیاوی او دتداوی انتخاب په لاندیو فکتورونو پورې اړه لري.

A: د رخوه اقسامو حالت : د اختلاطاتو خطر او دکسر د رغیدلو پر مخ تګ دواړه په مستقیمه توګه د رخوه انساجو په زیان پورې اړه لري ټرلی کسرونه Tscherne's په ډیره ښه طریقه تصنیف بندی کړیدی.

خلاص کسرونه Gustilo په مفیده طریقه په ۱۹۹۰ کال کې تصنیف بندی کړیدی - د انساجو د تخریب او داتتان وقوعات په Gastilo type 1 کې یو فیصد او په Type 3c کې دیرش فیصده دی.

B: The Severity of the bone injury

د زیاتی قوی له کبله پیداشوی کسرونه ډیر زیان پیداکوونکي او دکمی قوی د کسرونو په پرتله په اوږده وخت کې التیام کوي- او داپه دې پورې اړه نه لري چې کسر خلاص دی که ټرلی. دکمی قوی څخه پیداشوی کسرونه ټرلی حلزونی او Gustilo type1-2 کسرونه دي. دزیاتی قوی د استعمال له کبله پیداشوی کسرونه چې عموماً د مستقیمی تروما له کبله پیداکیږي خلاص مستعرض او (Gustilo IIIB or III C) W comminuted دي

C: Stability of the Fractur

www.ketabton.com

اوږده مایل کسرونه لنډیدوته میلان لري او هغه کسرونه چې Butterfly پارچی یې ورکړی وي د Butterfly خواته کږېږي شدید Communated کسرونه تر ټولو زیات بی ثباته کسرونه وی او میخانیکي تثبیت ته اړتیا لري.

کلینیکي بڼه :

پښه باید په احتیاط سره د رخوه انساجو د تخریب Brusing ، شدید پړسوب ، د پوستکي د میده کیدلو ، د خلاصی جرحی د دوراني تغیراتو ، دکمزوري یا معدوم نبض او د حسیت کمیدو د مینځه تللو او د ګوتو دخوځولو د عدم توانایي له پاره وکتل شي هر سوء شکل باید مشاهده شي او کسر ته باید حرکت ورنه کړل شي دتل لپاره باید Compartment سندروم د پیداکیدو لپاره ځیرک اوسو.

X-Ray

د Tibia او Fibula ټول اوږدوالی او ددې سره د زنګون او پوندې مفصلونه باید په X-Ray کې وکتل شي دکسر نوعه سویه- د زاویی درجه او بی ځایه والی باید Record شي تدوری سوء شکل د Tibia او Fibula تر مینځ د کسر نه لاندې او پورته دفاصلی د مقیاس په اساس معلومیږي. حلزونی کسرونه چې Communation نه لري د لږی قوی د استعمال له کبله پیداکیږي. مستعرض لنډ مایل او څو پارچیی کسرونه خصوصاً چې بې ځایه شوي وي دزیاتی قوی داستعمال له کبله پیداکیږي.

Management

دتداوي غټ اهداف په لاندې ډول دي.

۱- درخوه انساجو دزیان راکمول او دپوستکي چې عظم پټ کړای شي.

۲- Compartment swiling پیژندنه او ورڅخه مخنیوی.

www.ketabton.com

۳- دهډوکي داستقامت حصول او دهغی ساتنه.
۴- دوزن مقدم وړل (فشار ترمیم سریع کوي)
۵- څومره ژر چې امکان ولري دمفصل حرکات اجراکول.
لومړی باید د زخم د خواصو په اړه هر څه روښانه شي چې ځینی خلک ورته دکسر مشخصات وایي Uncommunated حلزونی کسرونه چې د رخوه انساجو د ډیر لږ زیان سره یوځای وي (including opein injuries up to gustilo II) دتکلیف څخه پرته په ډیر کم وخت کې رغیږي او ترڅو چې دجراحی واضح استطباب نه وي موجود په محافظوي ډول تداوي کیږي هغه کسرونه چې د رخوه انساجو د شدید زیان سره یوځای وي هغه که خلاص او که تړلی وي د اختلاطاتو دمخنیوي په خاطر محتاطي توجه ته ضرورت لري.

۱- دکمی قوی د استعمال له کبله پیداشوي کسرونه

A: محافظوي تداوي : دکمی قوی داستعمال له کبله پیداشوي کسرونه په شمول د Gastilo 1-2 زخمونو ته د توجه وروسته په محافظوي طریقه تداوي کیږي که کسر بی ځایه شوی نه وي اویا لږ غوندی بی ځایه شوی وي نو په داسی حال کې چې زنګون لږ Flexion لري او پونده په قایمه زاویه وي د پورتنی ورون د Metatarsal تر غاړو پورې پوره اوږد Cast تطبیقیږي. د Fibula دکسر بی ځایه والی ډیر اهمیت نه لري که کسر بی ځایه شوی وي نو د عمومي بی هوشی ورکولو او د X-ray کنترول لاندې ارجاع کیږي هډوکی باید یو بل ته مخامخ صحیح ځای پر ځای شي استقامت باید مکمل یا مکمل ته نږدی وي (د ۷ درجو څخه زاویه باید زیاته نه وي) او تدور یي باید مطلق مکمل وي یواوږد د Cast دغیر بی ځایه شوو کسرونو دپاره تطبیق کیږي که د Ankle زاویه صفر شي د کسر بی ځایه والی

www.ketabton.com

لامل ګرځي نو بهتره ده که لږ شانته Equinus حالت ولري. وضعیت د X-ray په واسطه کنټل کیږي که لږ غوندی کوږوالی پیداشوی وی نو په Cast کې مستعرضه کړکی جوړول کیږي او دهغی له لارې غلطی اصلاح کیږي. پښه باید جګه شي او ناروغ د ۴۸-۷۲ ساعتو پورې تر مشاهدی لاندی نیول کیږي که ډیر زیات پرسوب رامینځ ته شو نو Cast جلاکیږي ناروغان په دوهمه اودریمه ورځ ګرځیدای شي او د Crutch سره قسمی وزن هم وړای شي په عاجل ډول باید پلاستر ونه لګول شي که د پوستکی اروا مشکوکه وي په دې حالت کې دیو څو ورځو لپاره Skin traction ګټه رسوي دوه اونۍ وروسته وضعیت د X-ray پواسطه کنټل کیږي. Cast د زخم تر التیام پورې سست شوی وي قوي کیږي چې په ماشومانو کې اته هفتی او په غټانو کې څوارلس هفتی وخت نیسي.

په ثابتو کسرونو کې ۴-۶ اونۍ وروسته د پوره اوږد Cast ځای دزنګون لاندې وظیفوي Cast یا Brace لګول کیږي کوم چې په Mold شوی Tibia په علوی برخی یا Patela. Tendon باندې وزن راشي. دا زنګون ازادوي او وزن وړلو ته اجازه ورکوي باید په سسته طریقه وتړل شي او څومره چې پرسوب له مینځه ځي پتی یې تینګول کیږي له ابتدا څخه ناروغ ته د پښې قدم او زنګون تمرینات توصیه کیږي کله چې ناروغ راپورته شي نو دپلستر د پاسه یو بوټ (Rocker پونده داره) وراغوستل کیږي او دهماغه پواسطه ناروغ ته سم ګرځیدل ښودل کیږي کله چې پلاستر لیری شو نو Crepe بنداژ تطبیق کیږي او دهمدی سره ناروغ ته دپښې جګول تمرینات او ګرځیدل ښودل کیږي ناروغ باید ډیر زیات هسی ونه کړی چې پښه ځوړنده وساتي.

B: Skeletal Fixation استطبابات:

www.ketabton.com

په هغو روغتونو کې چیرته چې دعملیاتی Skeletal fixation لپاره اسانتیاوی وي او طبی مهارت موجود نه وي نو په غیر عملیاتي تداوی نه یواځی داچی اسانه ده بلکه ایجاب هم کوي په دې خبره باید پوه شو چې دعملیاتي تداوی په نسبت ناروغ په روغتون کې لږ وخت پاتی کیږي خو تعقیب یې زیات او باید د اوږد وخت لپاره وشي په محافظوي تداوی کې د موخر تعضم او Malunion خطرونه هم موجود دي. که یو څوک په غیر عملیاتي طریقه تداوي شي او د X-ray نتایج یې اطمیناني نه وي پلاستر باید لیری کړل شي او کسر باید ارجاع او تثبیت شي ډیر جراجان داسی فکر کوي چې غیر ثابت کسرونه دخارج له خوا د Skeletal fixation پواسطه ښه تداوي کیدای شي.

C: Closed intramedulary nailing

دا د داخلی تثبیت لپاره انتخابی طریقه ده کسر د X-ray کنترول لاندې ارجاع کیږي. د Tibia قریبه برخه لوڅیږي او مخی قنات ته یو لارښود تیریږي او کانال ریم کیږي دمناسب سایز او شکل یو nail د قریبه نهایت څخه دکسر ساحی ته ورتیریږي او په قریبه او بعیده نهایاتو کې بندونکی مستعرض Screw لګول کیږي د عملیات څخه ورسوته ناروغ په قسمی ډول وزن څومره چې ممکنه وي وړای شي د Diaphis په کسرونو کې په ۹۵% واقعاتو کې د Union توقع کیدای شي. د Nailing طریقه د هډوکی د نهایاتو په کسرونو کې ډیره مناسبه طریقه نه ده.



30,25
د Tibia او Fibula په کسرونو کې داخل مخی

www.ketabton.com

Nailing
د قصبی دبې ثباته کسرونو په تداوي کې د تړلی داخلی مخی Nail کارول غوره طریقه ده د کسرونو د X-Ray دغه سلسله مخکې او وروسته د Nailing دحالت ښودنه کوي دعملیات څخه وروسته قسمی وزن وړنه او فعال حرکات پیل شویدي.

Plate fixation :D

Plate د Metaphys په هغو کسرونو کې چې د Nailing لپاره مناسب نه وي بهتر انتخاب دی او ځینی وخت په ماشومانو کې دکمی قوی د استعمال له کبله د پیداشوو بی ثباته کسرونو په تداوی کې هم کارول کیږي disadvantages یي په لاندې ډول دي:

۱- د کسری ساحی د لوڅولو ضرورت

۲- دعظم د کسری ساحی ګرد چاپیره لوڅول د رڅوه انساجو څخه.

۳- د انتاناتو د نتوتلو د خطر زیاتیدل.

۴- ضعیفه تثبیت او دوزن په وړلو کې تاخیر.

۲-۸ اونۍ وروسته ناروغ په قسمي ډول وزن وړای شي خو دالتیام د مکمل کیدوپورې باید ساتونکی Cast واغوندی.

External Fixation :E

دا دتړلی Nailing د طریقی یوه ښه متبادله طریقه ده دا دکسری ساحی د لوڅولو څخه مخنیوی کوي او د نورو تطابقاتو لپاره لار برابروي په قسمی توګه دوزن وړل مجاز دی او کله چی د Union نښی ولیدل شي د خارجی Fixeter پر

www.ketabton.com

ځای Functional brace عوض کیږي په جدیدو Fixeters کې په عمومي توګه دې خبری ضرورت نه شته ځکه چې په کسری ساحی دوزن راتلل د Fixeter پواسطه کنترولیږي.

۲- دزیاتی قوی د استعمال له کبله پیداشوي کسرونه :

په ابتدایي توګه تر ټولو اهمه خبره چې په نظر کې نیول کیږي د ماوفه رخوه انساجو د ژوندی والې او دهغی لاندې هډوکی ته د رسیدلی زیان څخه عبارت دی دکسر څخه ګرد چاپیره انساج چې څومره لږ ممکن وي تخریب شي او د خلاصو عملیاتو څخه باید ډډه وشي په غیر دهغی که یو خلاص زخم د مخکی څخه موجود وي. مستعرض کسرونه عموماً د ارجاع وروسته ثابت وي داکسرونه په ټرلی طریقه تداوی کیږي خو داختلاطاتو اعراض او علایم په احیتاط سره تر مشاهدی لاندی نیول کیږي څو پارچه ي او Segmental کسرونه او هغه کسرونه چې د هډوکی ضیاع په کې موجوده وي اوهغه کسرونه چې دزیاتی قوی د استعمال له کبله غیر ثابت وي مقدم جراحی استحکام ته ضرورت لري په خلاصو کسرونو کې Ext. Fixation انتخابی تداوي ده. دټرلو کسرونو لپاره خارجي تثبیت او ټرلی Nailing دواړه یو قسم اهمیت لري په دواړو واقعاتو کې دکسر ګردچاپیره انساجو سره کار نه لري کیږي که دهډوکي ضیاع مینځ ته راغلی وي نو باید د هډوکي د موخر Graft پواسطه اصلاح شي خو که د هډوکی دضیاع ساحه لویه وي نو باید د هډوکي د Transport اویا Compression destruction په طریقه د خارجی Fixeter له لارې تداوي کیږي دقصبی دخلاصو کسرونو دتداوي لپاره یو پرله پسی طریقه په لاندې ډول ده.

www.ketabton.com

۱- Antibiotics

۲- Debredment

۳-Stabilization

۴- Soft tissue Cover

۵-Rehabilitation

انتي بيوتيک په عاجله توګه ورکول کيږي د Gastilo 1-3A زخمونو لپاره دوهم جنيريشن سفالوسپورين مناسب انتي بيوتيک دي.همدارنګه د شديدی درجی کسرونه Gram negative infection د Aminoglycoside لکه Gentamicin په واسطه تداوي کيږي که زخم دکرنی په ځمکه يا دکرنی د الاتو له کبله پيداشوی وي نو Metronidazol ناروغ ته ورکړل شي د قصبی په خلاصو کسرونو کې د انتي بيوتيک ورکړه مختلفه ده خو اکثر جراحان دمکملی تداوی کورس توصيه کوي.

۳-۵ ورځو پورې انتي بيوتيک ورکړه غوره ګڼي په عاجل اطاق کې بايد د Polarid کمری پواسطه په اول معاينه کې د زخم عکس واخيستل شي او بيا په معقمه طريقه Dressing اجراشي لازياته ارزيابي په عمليات خانه کې دميز په سر اجراکيږي. که ابتدايي زخم ته وسعت ورکړل شي نو صحيح Debredment امکان لري خو ددې سره سره د پوستکي ډيره لږه برخه بايد غوڅه شي او دزخم پراخول بايد دپلاستيکی جراح سره تر مشوری وروسته اجرا شي. چې دپوستکی پيوند ته که موضعي اويا Fre skin flap که ضرورت ښکاري نودپلاستيکي جراح مشوری ته بايدغوږ کيښودل شي دعلاج ښه طريقه به هغه وي په کومه کې چې عمليات اورتوپيدی جراح او پلاستيکي جراح په يوځای ترسره کړی ټول مړه او خارجی

www.ketabton.com

اجسام باید لیری شي په دې کې هغه هډوکی هم شامل دی کوم چی رڅوه انساج پرې نه وي نښتی مشکوک انساج دکتلو دپاره تر نورو ۴۸ ساعتو پورې پریښودل کیږي.

له دې نه وروسته زخم او کسری ساحه په زیات مقدار سلین منځل کیږي که شدید جروحات موجود وي نو ۱۰ لیتره سالین استعمالیږي. د باکتریایي کلچر لپاره Swab اخیستل کیږي او که ضرورت وو د عملیات څخه وروسته د زیات مناسب انتي بیوتیک شروع کیږي. داخبره باید په یاد ولرو چې کیداې شي هغه انتان چې په زخم کې نمو کوي د کلچر دانتان سره توپیر ولري نو باید په متکرر ډول Swabs دکلچر لپاره ولیږل شي د Gastilo اولی درجی جرحی په ابتداي توګه بندولای شي او دټرلو جرحو په څیر تداوي کیږي. شدیدی جرحی خلاصی پریښودل کیږي او ۴۸ساعتو نه وروسته بیا کتل کیږي که ضرورت موجود وو بیایې Debredement اجراکیږي. په عمومي توګه هدف باید ۳-۴ ورځو کې دزخم ټرل وي اوداکار د پوستکي د Grafting (free flaps, fasciocutaneous flaps or local muscle flaps) اویا د Flap cover پواسطه تر سره کیدای شي دکسر مستحکم کول ډیر اهمیت لري د Gastilio په ډول د وهم او 3A زخمونو کې Locked intramedullary nailing په مخصوصو Unites کې د 3B درجی کسرونه هم کامیابی سره د Locked nailing پواسطه تداوی شوي دي خو هغه Unites چی د شدیدی درجی د خلاصو کسرونو په تداوی کې پوره تجزیه نه لري باید دخارجي تثبیت څخه کار واخلي. او زخم باید د کتلو اودرملنې لپاره ازاد پریږدي.

www.ketabton.com

دعملیا ت څخ وروسته اهتما مات :

دقصبی دکسرونو څخه وروسته پړسوب عام دی حتی د Skeletal fixation څخه وروسته رخوه انساج دځو ورځو لپاره پړسیږي پښه باید پورته شي او هر وخت باید د Compartment سندروم د ننبو لپاره وکتل شي د مستعرضو او لنډو مایلو کسرونو د Nailing لپاره وکتل شي. دمستعرضو او لنډو مایلو کسرونو د Nailing څخه وروسته دوزن وړل په یوځو ورځو کې پیل کیږي. که کم وزن وړل ښه د تحمل وړ وه ورو ورو په طرف وزن زیات ترځو مکمل وزن په طرف راوړل شي په Communated او Segmental کسرونو کې تر څو چې په X-ray کې Collus ونه لیدل شي نو قسمی وزن باید په طرف راوړل شي ځکه چې ټول وزن په Nail راځي. که د پلیټ په واسطه تثبیت اجراشوی وي نو د Cast په واسطه نور هم باید تقویه او بیا قسمی وزن په طرف راوړل شي. اوکه نه وي نو باید تر ۲ اونیو پورې وزن ونه وړل شي. هغه کسرونه چې دداخلی مخی Nail پواسطه تداوی شوی په هغو کی Collus ډیر وروسته لیدل کیږي نو باید په طرف د وزن وړل ژر زیات نه شي هغه ناروغان چې Ext.fixation او خارجی تثبیت په کې اجراشوی وي او دهډوکي کومه ضیاع ونه لري په قسمی توګه وزن په مقدم ډول ورای شي ځکه چی په هغو Ext.fixation کې چې Controled dynamization لرونکی دوزن سیالی ته اجازه ورکوي په غیر دهغی چې طول او یا Alignmnet په کې ضیاع شي نه عظم لنډیږي اونه کږیږي. کله چې په X-ray کې Collus ولیدل شي نو په قصبه باندی دوزن وړل په تدریجې توګه زیاتیږي او کله چې Collus په Consolidation پیل وکړي نو د Ext.Fixation مکمل Dynamic کیږي او ترڅو چې Collus کې یو څه Collaps

www.ketabton.com

منځته راشي دهغه وروسته Ext. Fixation ليرى کيږي اودهغى پر ځاى وظيفوي Brace اچول کيږي که د Pin ځايونه په خراب حالت کې وي اويا سست وي وظيفوي Brace ډيره مرسته کوي.

اختلاطات :

د Tibia جرحى او کسرونه په دوه ډوله اختلاطات ورکوي.

۱- مقدم اختلاطات

۲- موخر اختلاطات

۱- مقدم اختلاطات : په مقدمو اختلاطاتو کې لاندې اختلاطات شامل دي.

الف : Vascular injury : دقصبى د قريبه نيمايي برخى کسرونه کيداى شي Popileteal شريان زخمى کړي دايوه عاجله واقعه ده چې چټک خلاصولو اوترميم ته اړتيالري.

ب : Compartment syndrome : دقصبى ټول خلاص او ترڼى کسرونه او د داخل مخى Nail تطبيقول په پښه کې د Compartement سندروم عمومي اسباب دي. د انساجو اذيما او د عضلاتو په داخل کې وينه بهيدنه د عضلاتو په کمپارتمنت کې دپرسوب لامل ګرځي او ددې له کبله Ischemia ته زمينه برابريږي. اضافي خطرى فکتورونه يې دځوانو ناروغانو شديدو جرحو، په درملنه کې تاخير هيموراژيک شاک، اوږده او سخت عملياتونه او دعمليات په وخت کې د Traction څخه عبارت دي. په کلينيکي اساس يې تشخيص مشکوک دى دکمپارتمنت سندروم خبرونکى اعراض د زياتيدونکى درد، دکلکوالي او Bruising احساس، او په leg يا پښه کې د Numbness څخه عبارت دى دا شکايات بايد جدى واخيستل

www.ketabton.com

شي او دمحتاطی او متکرری معاینی پواسطه تعقیب شي د عضلاتو رابنکل او Lose of sensibility باید وکتل شي. د Compartment syndrome مقدم تشخیص ډیر زیات اهمیت لري. همدا علت دی چې ځینی جراحان په دې عقیده دي چې دقصبی په ټولو کسرونو کې باید په پر له پسی ډول دکمپارتمنت فشار تر مشاهدی لاندی ونیول شي دا کار په هغو ناروغانو کې چې زیاتی جرحی ولري، بی هوشه پراته وي اویا معمولي واقعاتو کې هم ددې فشار معلومول د مقدم خبرونکی معنی لري د پښی په قدامی Compartment کې یو Split tip 20 gauge کتیتر ننویستل کیږي او کسری ساحی ته نږدی فشار اندازه کیږي که چیرې د Diastolic فشار او د Compartment فشار تر منځ د 30mm تر منځ لږ توپیر موجود وي نو دا یو خطرناک حالت دی او د Compartment دفشار دلیری کیدو لپاره یو استطباب ګڼل کیږي فشار باید په ټولو څلورو واړو Compartments کې وکتل شي خو دا عملي طریقه نه ده که کلینیکي حالت د Compartment سندروم ښودنه کوي او د قدامی Comp فشار نورمال یا نورمال ته نږدی وي نو باید په نورو Comparments کې فشار اندازه شي.

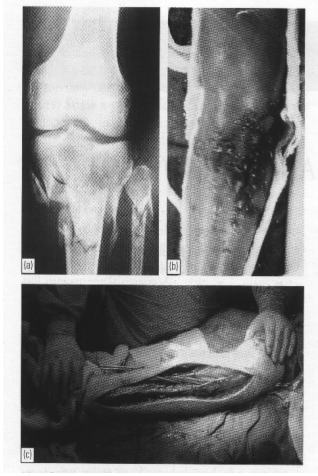

30,26

Compartment Syndrome

A : په دې ډول کسر کې جراح باید په مستقیمه توګه د Compartment syndrom ښښو ننبانو ته متوجه وي دا ناروغ د پلاستر پواسطه تداوی شوی وو درد یې شدید شو او کله چې پلاستر لیری شو نو پښه پرسیدلی وه.

B: دقصبی د Compartment د فشار رابنکته کول.

C: په پښه کې د هر Compartment د لازمی Fascictomy ښودنه

www.ketabton.com

Fasciatomy & Decompresion

کله چې تشخیص وضع شو نو باید بې له ځنډه Decompresion اجراشي او ټول څلور واړه Compartments په اول عملیات کې Decompress شي او داعملیه په ښه طریقه د دوه شقونو یانی قدامی وحشي اوخلفي انسی له لاړې تر سره کیدای شي قدامی وحشي شق د قدامی او وحشي Compartment ترمنځ په بین العضلی حجاب کې ترسره کیږي چې د Fibula له غاړې څخه تر وحشي Mallelus پورې ازادیږي. Fascia د هر Comp په اوږدو کې غوڅیږي او Perional عصب باید د تخریب څخه وساتل شي همدارنګه یو شق په خلف کې د Tibia د Medle crest پ خلف کي اجراکیږي د سطحی خلفی کمپارتمنټ Fascia غوڅیږي او د سطحی Compartment عضلات خلف ته کش کیږي ددې له کبله د ژور خلفی کمپارټمنټ Fascial لفافه لوڅیږي هغه شریانونه چې د قصبی شریان څخه منشاء اخلي او Fascia سوری کوي باید دپوستکي د موضوعی Flap لپاره روغ وساتل شي - شق خلاص پریښودل کیږي ښه Dressing اجراکیږي او پښه په طبعی وضیعت کې میزابه کیږي -کسر د Grade III خلاصی جرحی په شان د Ext.Fixation په واسطه تداوي کیږي شق د موخر ټرلو اویا د Skin graft په واسطه تداوي کیږي.

outcome

هغه Comp .Syn چې فشار یې د اعراضو د شروع کیدو په 6hr دننه کې راکم کړای شي مکمل صحت یافت کیږي په ځنډ سره دفشار راکمول د دایمي Dysfunction لامل ګرځي چې حدود یې دمعمولی حسی او حرکی زیان څخه واخله تر شدید عضلی او عصبی نقصان پورې رسیږي مفصل تقلصی حالت نیسي او په پښه کې تغیرات پیدا کیږي.

www.ketabton.com

ج : Infection (انتان)

خلاص کسرونه تر خطر لاندې دې یوه وړوکی خلاصه ساحه هم باید په ښه طریقه تداوي، Debrid او وروسته زخم وتړل شي که تشخیص مشکوک وي د زخم څخه باید Swab یا دوینې Simple واخیستل شي او د بهتر داخل وریدي انتي بیوتیک له لارې باید تداوي شي.کله چې د لابراتوار نتایج راشي ناروغ ته بیا همغه خاص انتي بیوتیک ورکول کیږي. که System ثابت وي او Infection منځ ته راغلی وي نو Skeletal Fixation باید لیرې نه شي که Fixation په ښه طریقه اجراشوی وي نو دانتان کنترول او دکسر التیام دواړه په یو شان پرمخ درومي که غرس شوی الات سست وي باید لیرې شي او پرځای یې Ext.Fixation اجراشي.

۲- موخر اختلاطات

په موخرو اختلاطاتو کې لاندې اختلاطات شامل دي.

الف : Malunion

لږ لنډوالی لږ مشکلات پیښوي خو تدور او د زاویوی سوء شکل اګر چې په ظاهره لږ ښکاري خو معذورونکی دی ځکه چې زنګون او قدم په یو پلان کې حرکت نه شي کولای Angulation څخه باید په هره مرحله کې مخنیوی وشي د ۷ درجو څخه زیات کوږوالی چې د قدم د شخوالی سره یوځای وي په کسری ساحه باندې د ګرځیدو په وخت کې شکوونکی فشار راولي او دهمدی له کبلهRefractur اویا Non union مینځ ته راځي. د Varus او Valgus زاویه Ankle او زنګون د وزن دوړلو محور بدلوي اوپه مفصل کې په ځینو نقاطو زیات فشار راځي او دهمدی له کبله په ثانوي ډول Osteoarthritis پیداکیږي. خصوصاً چې دازاویه مفصل ته نږدې کیږي. خو اوږدو مطالعاتو ښودلی ده چې د هډوکی په

www.ketabton.com

منځنی دریمه برخه کې په Modrat سوء اشکالو کې پورتنی عمل مینځ ته نه راځي تدوری سوء شکل باید نه وي اویا نورمال ته نږدی وي دا کار د ټرلو طریقو سره لاس ته نه راځي او دداخلی مخی Nail له کبله منځ ته راتللی شي موخر سوء اشکال که واضح وي د قصبی د Osteotomy پواسطه اصلاح کیږي.

30,27

د Compartment دفشار د ښکته کولو لپاره Fasciactomy د تګلاری ښودنه

a : لومړی شق عموما قدامی وحشي دی چې قدامی او وحشي Compartment ته لاره پیداکوي خو کافي نه دی ځکه چې سطحی او خلفي Comps هم باید خلاص شي د دوی وضعیت په B کې ښودل شویدي.

b: دپښې عرضاني مقطع دایو دوهم شق ته ضرورت لري.

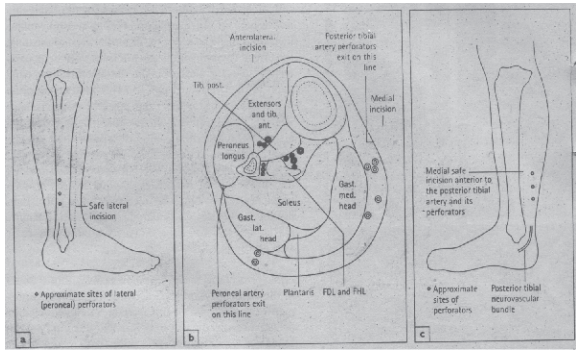

b.c : داشق د ګوتی د عرض په اندازه د قصبی په خلفي انسي برخه کې اجراشوی دواړه شقونه لکه څرنګه چې ښودل شوي باید یو له بل څخه ۷ سانتي مترہ لیری وي تر څو د پوستکي پواسطه بندولو ته اجازه ورکړي.

ب: Delyed Union :

دزیاتی قوی پواسطه منځ ته راغلی کسر چې په تاخر سره رغیږي او رغیدو ته میل لري او که Nail استعمال شي نو Fatigue failur ته به لاړ شي. همدا وجه ده چې دمخنیوي په توګه د رخوه انساجو د رغیدو وروسته د هډوکي Graft اجراکیږي. یو متبادله طریقه یې داده چې که په ۱۲ اونیو کې هم دقصبي په

www.ketabton.com

شاوخوا د X-Ray په فلم کې د Callus ننبې ونه لیدل شي نو Nail باید بدل شي. کانال برمه کیږي او دپخواني Nail پر ځای غټ Nail تطبیق کیږي که Fibula د Tibia څخه مخکی التیام وکړي نو دکسری پارچو د بهتری مخامخ کیدو او په فشار سره د نړدې کیدو لپاره باید Osteomatized Fibula شي.

ج: Non Union

کیدای شي Non union د هډوکي د ضیاع، د ژور انتان او عموماً د غلطی تداوی څخه وروسته مینځ ته راشي. کیدای شي میزابه ژر لیری کړای شوی وي اویا نارغ په داسی حال کې حرکت کړی وي چې قدم یې شخ او پښه یې Eqinus حالت ولري او زخم یې په همدغه وخت کې التیام کړی وي نو ددې ټولو له کبله Nonunion پیدا کیږي.

Hyper tropic nonunion د داخلی مخی Nail او فشاری Plate پواسطه تداوي کیږي او Atropic non union د پورتنیو شیانو سره د هډوکي Graft ته هم اړتیا لري. که Fibula التیام کړی وي نو دقصبی پارچو فشار ته داجازی لپاره باید د Fibula یوه وړه برخه غوڅه او لری شي. Intrctable واقعات په هیڅ شي سره ځواب نه وایي په غیر د Radical ilizarove تخنیک څخه.

د: Joint stiffness

په Cast کې د اوږدې مودی لپاره بې حرکته کول دقدم او پښې شخوالی رامینځ ته کوي چې دفعالو تمریناتو سره سره دولس میاشتی دوام کوي که د Cast پر ځای (4-6w) اونیو کې وظیفوي Brace ولګول شي نو ددې اختلاط څخه مخنیوی کیدای شي.

www.ketabton.com

هـ : Osteoprosis

دبعیده پارچو Osteoprosis دهری تداوي سره سره دومره عام دي چې اوس د قصبی دکسرونو یوه نورمال نتیجه ګڼلای شي محوری وزن برداری په قصبه کې ډیر اهمیت لري او څومره ژر چې امکان ولري وزن باید په ټولو نقاطو یو برابر راشي. داوږد مهاله Ext.Fixation څخه وروسته د بعیده پارچی د فشاری کسر د مخنیوي لپاره باید ځانګړی پاملرنه وشي.

و : Algo dystrophy

دبعیده دریمی برخی په کسرونو کې Algo dystrophy یو عام اختلاط دی د تداوي په ټوله موده کې ناروغ باید تمریناتو ته وهڅول شي.

په ټرلو کسرونو کې د پوستکي د افاتو لپاره د T.Schern تصنیف بندي

IC1	No skin lesion
IC2	No skin Laceration but contusion
IC3	Circumscribed degloving
IC4	Extensive closed degloving
IC5	Necrosis form contusion

www.ketabton.com

دخلاصو کسرونو لپاره د Gastilo تصنیف بندي

Grade	Wound	Soft tissue injury	Bone injury
I	Less than 1cm long	Minimal	Simple low energy fractures
II	Greater than 1cm long	Moderate,some muscle damage	Moderate comminution
IIIA	Usually greater than 1cm long	Sever deep contusion, ± Compartment syndome	High energy fracture possible
IIIB	Usually greater than 10cm long	Severe loss of soft tissue cover	Requires soft tissue reconstruction for cover
IIIC	Usually greater than 10cm long	All IIIB with need for Vascular repair	Requires of tissue reconstruction for cover

www.ketabton.com

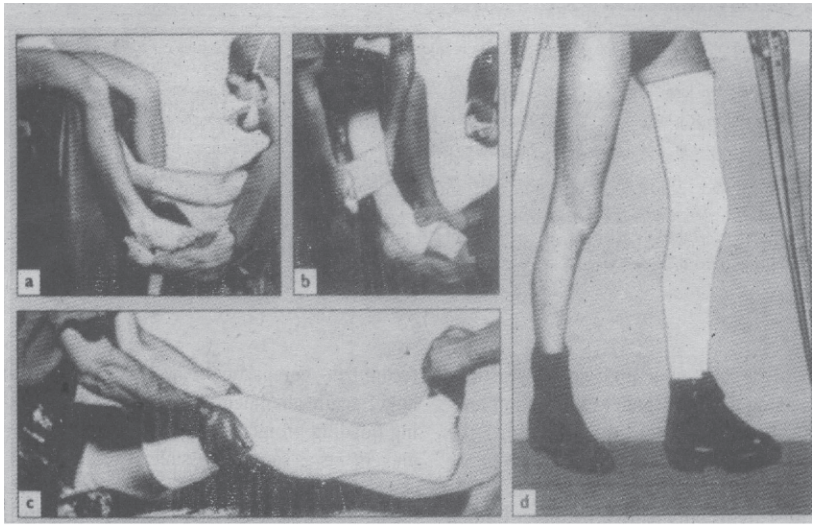

30,23

د Tibia/او Fibula دکسرونو ترڼی تداوي.

a : دمیز له پاسه د زنګون دکڼلو پواسطه ارجاع ته اسانتیا ورکول شوی ده نورماله پنبه د مقایسی لپاره په څنګ کې ورسره ځورنده وه.

b : جراح وضعیت نیولی مرستیال یې ښکته په زنګون کې پلاستر تطبیق کوي.

c: کله چې پلاستر ولګول شو پنبه نیغیږي او دپورتنې زنګون پلاستر مکمل دی.

d : پنبه Plentigrade ده زنګون لږ غوندې راقات شوی او د پلاستر د Patela له ګرد چاپیره تاوشوی او په پنبه کې د ګرځیدو لپاره د لوړ تلی لرونکی بوټ په پښو کړای شویدی.



www.ketabton.com

دقصبی او Fibula دکسرونو ترڅنګ تداوي:

a : د تیروبیر هډوکي د ارجاع لپاره Skeletal ترکشن کارول شوی او د متیممی تداوي په خاطر دپوستکی لپاره پلاستر تطبیق شوی وروسته د 30,23 شکل تخنیکونه کارول شویدي یواځی Skeletal pin د پلاستر تر برابریدو پورې نه دې لګول شي.

c,d : دحلزوني او مستعرضو کسرونو مثالونه ښودلي شویدي.

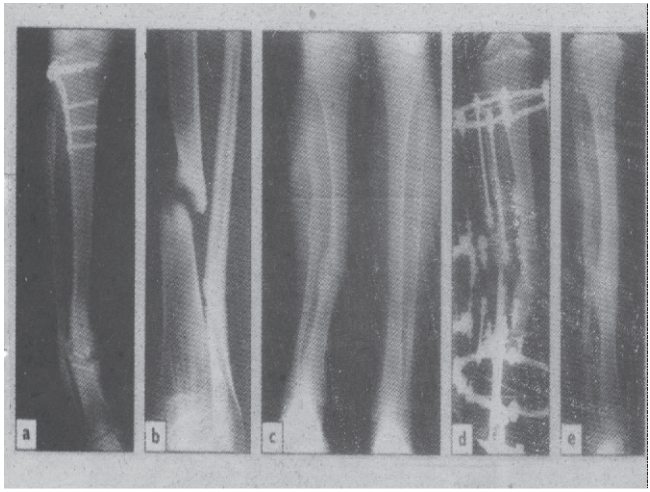

دمکسوره قصبی او Fibula موخر اختلاطات

a : Hypertropic non union دبې کاره Callus جوړیدل اودکسر د رغیدلو مایوس مراحل

b: Atropic Nonunion په مکسوره ساحه کې دحیاتي فعالیت ډیر لږ علایم لیدل کیږي.

c : Mal union : په تدریجي توګه په d او e کې د ILL Zerov Fixeter پواسطه اصلاح شوی.

Fracture of the Tibia Alone

مستقیمه ضربه لکه په لغته وهل اویا په لرګي (ډنډه) وهل کیدای شي په لګیدلي ځای کې په قصبه کې مستعرض یا لږ غوندې مایل کسر پیداکړي ماشومان ځنې وخت د تاوه وونکي صدمی له کبله حلزوني کسرونه پیدا کوي

www.ketabton.com

خودا پیښه په بالغانو کې نادره ده. موضوعي ګریدل او پرسوب واضح وي خو د زنګون او قدم حرکات اجراکیدای شي. هغه ماشومان چې حلزوني کسرونه ولري په پښه ودریدای شي کسر په قدامي خلفي عکس کې غالبا نه لیدل کیږي باید په دوه مناظرو عکس واخیستل شي که نه وي نو کسر له نظره پټ پاتی کیږي څو ورځې وروسته میندې خپل ماشومان دیوې غوټې سره چې Callus وي داکتر ته راوړي مستعرض او مایل کسرونه په X-ray کې په اسانې سره لیدل کیږي خو بی ځایه والی ډیر لږ لیدل کیږي.

درملنه :

که کسر بې ځایه شوی وي نو دارجاع لپاره یې باید کوشش وشي د زنګون له پورته د دواړو هډوکو د کسر په څیر پلاستر تطبیق کیږي. لومړی هغه پلاستر چې مینځ کې په اوږدو قطع شویدی او وروسته مکمل پلاستر تطبیق کیږي دقصبی یواځینی کسر دالتیام لپاره هومره وخت نیسي لکه دواړه هډوکي چه مات شوي وي نو Consolidation یې د ۱۲ اونیو اویاله دې زیات وخت ته ضرورت دي.
دماشومانو حلزوني کسرونه ۲ اونیو ته ضرورت لري او ښه کیږي که د قصبی د جسم په منځنی برخه کې مستعرض کسر موجود وي نو جراح د زنګانه نه پورته پلاستر په لنډ پلاستر بدلوي (که ارجاع صحیح وي)

اختلاطات :

الف :Delyed union

یواځی دقصبی کسرونه چې په لاندنی دریمه برخه کې واقع وي ژر نه یوځای کیږي حتی لږ غوندې بې ځایه والی هم په تاخیر سره Union کوي نو خلاصی

www.ketabton.com

ارجاع او Int.Fixation ته غالباً ترجیح ورکول کیږي. که دکسر رغیدل په ځای ودریږي نو ځینې وخت ۲.۵ سانتي متره Fibula باید غوڅ شي تر څو د Tibia پارچو ته د کلک تماس اجازه ورکړي.

Fractur of the Fibula alone

د Fibula یواځینی حلزوني کسرونو ته باید د شک په نظر ونه کتل شي ځکه چې دا دنورو جرحو سره یوځای وي نو ښه به داوي چی د X-ray په فلم کې قدم او زنګون راوستل شي. مستعرض اولنډی مایل کسرونه د مستقیمی ضربی له کبله پیداکیږي موضوعي حساسیت موجود وي خو ناروغ په زنګون او قدم ودریدای او حرکت کولای شي درد د Analgisic دوا پواسطه کنترولیږي او ناروغ د الاستیک بنداژ څخه زیات څه ته ضرورت نه لري چې دا زنګون څخه تر ګوتو پورې د ۲-۳اونیو لپاره تاوشي په ځینو واقعاتو کې چې درد ډیر شدید وي د زنګون نه لاندی باید Cast تطبیق شي په ځینو ناروغانو کې چې Osteomylitis او دهډوکي تومورونه لري د Fibula پتالوژیک کسرونه پیداکیږي چې د تداوي له نظره دعامل په نظر کې نیولو سره کوم تشخیص شویدی تداوي شي.

www.ketabton.com

Fatique Fracturs

متکرر فشار په قصبه او Fibula کې د Fatique کسرونو د پیداکیدو سبب ګرځي داکسرونه د وسله وال فوځ په سرتیرو، دمنډې وهلو په لوبغاړو او مسلکي نڅاګروکې زیات لیدل کیږي داخلک د پښې له درد څخه ګیله کوي لږ غوندې پرسوب او موضوعي حساسیت موجود وي داحالت کیدای شي د Comp. syndrome سره غلط شي.

X-Ray

په اولو څلورو هفتو کې په X-ray کې هیڅ غیر نورمال شي نه ښکاري خو دهډوکي Scan کې دفعالیت زیاتوالی لیدل کیږي څو اونی وروسته د Periost په واسطه نوی هډوکی جوړیدل لیدل کیږي چې په Cortex کې وړوکی مستعرضه نقیصه موجود وي د X-Ray دغه تظاهرات د Osteosarcoma سره غلطیږي چې دردناک نتایج لري. که دفشاري کسرونو تشخیص په ذهن کې وساتل شي له دغی غلطی څخه مخنیوی کیدای شي.

www.ketabton.com

درملنه :

ناروغ ته توصیه وکړي چې د ثقیلو فعالیتونو څخه ځان وساتي معمولاً ۲-۱۰ اونیو کې اعراض دمنځه ځي یو لنډ پلستر چې ورسره وګرځیدای شي او د راحت لپاره تطبیق کیدای شي.

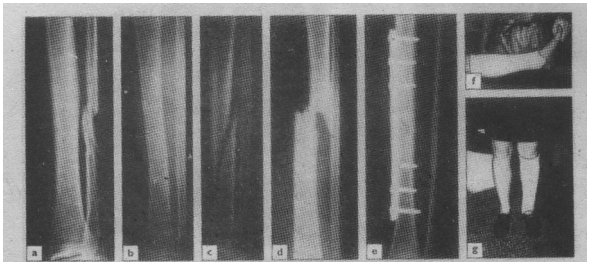

یواځی دیوه هډوکي کسر

A: د Fibula یواځینی کسر

B.C : ددې ماشوم په پښه کې حلزوني کسر دقصبی په یوه منظره کې ښکاري.

D: په یو بالغ د قصبی مستعرض کسر چې Plates په کې لګول شوی.

E: اوس دومره ثابته شویده چې د پلاستر یوه وړه توټه تري تاوشوی.

F.G : یواځی ساتنی ته ضرورت دی نن سبا دداخلي مخی nail کارول د تثبیت غوره طریقه ده.

www.ketabton.com

REFERENCES AND FURTHER READING

Apley AG (1979) Fractures of the tibial plateau. *Orthopedic Clinics of North America* 10, 61-74

BOA/BAPS Working Party Report on Severe Tibial Injuries (1993) The early management of severe tibial fractures: the need for combined plastic and orthopaedic management. British Orthopaedic Association, London

Conlan T, Garth WP Jr, Lemons JE (1993) Evaluation of the medial soft-tissue restraints of the extensor mechanism of the knee. *Journal of Bone and Joint Surgery* 75A, 682-693

Daniel DM, Stone ML, Barnett P, Sachs R (1988) Use of the quadriceps active test to diagnose posterior cruciate ligament disruption and measure posterior laxity of the knee. *Journal of Bone and Joint Surgery* 70A, 386-391

Feagin JA, Cooke TDV (1989) Prone examination for anterior cruciate ligament insufficiency. *Journal of Bone and Joint Surgery* 71B, 863

Fruensgaard S, Johannsen HV (1989) Incomplete ruptures of the anterior cruciate ligament. *Journal of Bone and Joint Surgery* 71B, 526-530

Galway HR, MacIntosh DL (1980) The lateral pivot shift: a symptom and sign of anterior cruciate ligament insufficiency. *Clinical Orthopaedics and Related Research* 147, 45-50

Gustilo RB, Merkow RL, Templeman D (1990) The management of open fractures. *Journal of Bone and Joint Surgery* 72A, 299-304

Heckman MM, Whitesides TE Jr, Grewe SR, Rooks MD (1994) Compartment pressure in association with closed tibial fractures. The relationship between tissue pressure, compartment and the distance from the site of the fracture. *Journal of Bone and Joint Surgery* 76A, 1285-1292

Hooper GJ, Keddell RC, Penny JD (1991) Conservative management or closed nailing for tibial shaft fractures. A randomised prospective trial. *Journal of Bone and Joint Surgery* 73B, 83-85

Keating JK, Blachut PA, O'Brien PJ, Court-Brown CM, (2000) Reamed nailing of Gustilo grade-IIIB tibial fractures. *Journal of Bone and Joint Surgery* 82B, 1113-1116

Losee RE, Johnson TR, Southwick WD (1978) Anterior subluxation of the lateral tibial plateau. A diagnostic test and operative repair. *Journal of Bone and Joint Surgery* 60A, 1015-1030

McQueen MM, Christie J, Court-Brown CM (1996) Acute compartment syndrome in tibial diaphyseal fractures. *Journal of Bone and Joint Surgery* 78B, 95-98

Merchant TC, Dietz FR (1989) Long-term follow-up after fractures of the tibial and fibular shafts. *Journal of Bone and Joint Surgery* 71A, 599-606

Sandberg R, Balkfors B, Nilsson B, Westlin N (1987) Operative versus non-operative treatment of recent injuries to the ligaments of the knee: a prospective randomized study. *Journal of Bone and Joint Surgery* 69A, 1120-1126

Sarmiento A, Gersten LM, Sobol PA *et al* (1989) Tibial shaft fractures treated with functional braces. *Journal of Bone and Joint Surgery* 71B, 602-609

Schatzker J (1987) Fractures of the tibial plateau. In *The Rationale of Operative Fracture Care* (eds Schatzker J, Tile M). Springer, Berlin, pp279-296

Trickey EL (1987) Soft tissue injuries of the knee - clinical evaluation. *Current Orthopaedics* 1, 135-139

Tscherne H (1984) The management of open fractures. In *Fractures with Soft Tissue Injuries* (eds Tscherne H, Gotzen L). Springer, Berlin, pp10-32

Watson JT (1994) Treatment of unstable fractures of the shaft of the tibia. *Journal of Bone and Joint Surgery* 76A, 1575-1584

www.ketabton.com

د قدم دبنداو پښي جروحات

پونده زلفی (اوسپنی قلف) ته ورته ترلی ساختمان دی چې دوه برخی لري او دواړه برخې يې يو بل کې ننښلی يا بنديږي. پورتنی برخه يې د قصبی او Fibula دبعيده نهايـاتو پواسطه او ښکتنی برخه يې د Talus دهډوکي دبرنې برخی پواسطه جوړه شويده پورتنې هډوکی د SyndISmusis په څير د بين العظمی بعيده Tibofibular اربطو پواسطه کلک شويدی او د Talus هډوکي د ښويدو څخه د انسی او وحشي Lig Collateral او د مشترکه کپسول پواسطه مخنيوی کيږي يعنی په خپل ځای ټينګ نيول کيږي.

پونده يواځی Flexion او Extension کولای شي او جنبی حرکات د Mallulus او Colletral اربطو پواسطه مخنيوی کيږي که Tallus په تدور يا قاتيدو مجبور شي نو اربطی يا Mallelus اويا دواړو ته تاوان رسيږي. کله چې د Mallulus کسر وليدل شي نو ارو مرو د اربطو جرحی هم په نظر کې نيول کيږي.

دقدم دليګا مينځو نو جروحات:

اګر چې دپوندې د اربطو جرحی د سپورټ په فعاليتونو کې منځ ته راځي په عامه توګه داجرحی د پخو د تکليف لرونکو ډيرو ګرځيدونکوکوم چی زينه باندې ختووخت کې ټکان خوري عامی دي. دپوندې ناڅاپه تاويدل دمفصل د ګردچاپيره ساختمانونو په کشيدو کې زياتوالی راولي، ددې له کبله د رخوه انساجو شديده تاويدنه مينځ ته راځي چې دې ته Sprined پونده وايي که چيرې ډيره شديده قوه پرې تطبيق شي نو کيداې شي چې اربطی د څيرې کيدلو تر نقطی پورې کش شي په قسمی څيرې کيدنه کې اربطه روغه پاتی کيږي او کله چې جوړه شوه نو د وجود

www.ketabton.com

وزن منلی او تحمل کولای شي په مکمله څیرې کیدنه کې کیدای شي اربطه جوړه شي خو اصلي شکل ته بیرته نه راځي او مفصل به غالبا بې ثباته وي.

Functional Anatomy:

په وحشی جنبی اربطو کې قدامی Talofibular ، خلفی Tulofibular او (د دوی تر منځ) Calcanufibular اربطی شاملی دي قدامی Talofibular لیګامنت د وحشي Mallulus دغاړې څخه تر Tallus پورې په قدامی غاړه کې په افقي توګه غځیدلی دی. دا اربطه په Dorsi Flexion کې استرخاء کوي او په Planter flexion کې تر فشار لاندې راځي.

Calcanufibular اربطه د وحشي Mallelus له څوکی څخه د Calcanus دخلفی وحشی برخی پورې غځیدلی ده او د Sub talar مفصل په استحکام کې کومک کوي د پوندې په Dorsi Flexion او Enversion کې دشدید فشار لاندې راځي خلفيTalofibular اربطه د وحشي Malelus د خلفي غاړې څخه د Talus تر خلفی برخی پورې غځیدلی ده انسی جنبی اربطه د Deltoid lig په سطحی او ژورو برخو ویشل شویدي. سطحی الیاف یې د پکي په شان د انسی Malelus څخه په قدام کې تر Naviculare پورې او په سفلي سطح کې د Calcanus او Talus پورې غځیدلی دی ددې اصلی دنده د خلفی پښی د Eversion څخه مخنیوی کول دي. ژوره برخه یې داخلی مفصلی ده چې مستقیماً د انسی Malulus څخه د Talus په انسی سطح باندې ارتکاز کوي ددې اساسي دنده د Talus د خارجی تدور څخه مخنیوی دي. څرنګه چې انسی Colletral اربطه د پوندې د Eversion او Ext. rotation څخه مخنیوی کوي نو د Ankle مفصل د

www.ketabton.com

ترلو زياته ثباتی اربطه ده بعيده Tibofibulo مفصل دځلورو ليګامنتونو پواسطه په خپل ځای کې نيول شوی چې په ترتيب سره د قدامی، خلفي، سفلي مستعرض او بين العظمی ليګامنتونو څخه عبارت دي چې بين العظمي ليګامنت يې په وضعيت کې د interoseos membrane ضخيمه برخه ده.

دليګامنتونو دغه قوی جوړښت د Tibofibula مفصل ته د Flexion او Extension په دوران کې يو څه حرکاتو ته اجازه ورکوي.

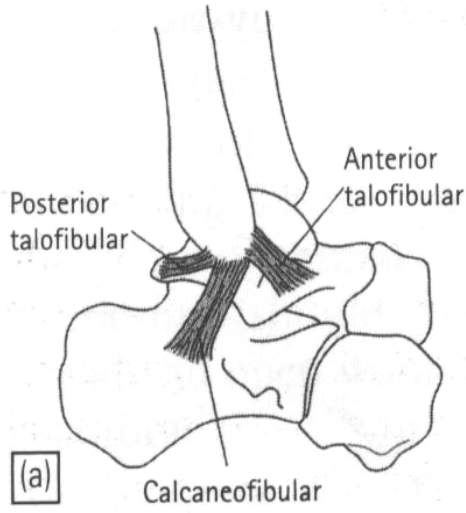

31,1

دپوندې دپوندې Lateral ليګامنتونه

دپوندې درې غټ ليګامنتونه په جنبي خواکې قدامي Talofibular اربطه خلفي Talofibular اربطه او د دوی ت دی. که قدامي Talofibular اربطه څيری شي نو جنبي

په مينځ کې Calcano fibular ليګامن

قدامي خلفي بی ثباتي رامينځته کيږي ثبات په خپل ځای کې پاتی کيږي خو.

www.ketabton.com

Injuries of the Lateral Ligaments

د اربطو په (90%) واقعاتو کې جنبي Complex ته چې عموماً قدامي Talofibular او Calcanofibular اربطې په کې شاملې دي زیان رسیږي. یواځې په ډیرو شدیدو جرحو کې خلفي Talofibular اربطه څیري کیږي.

Mechanism of the Injury & Pathology

کله چې پونده Planter flexion او inversion په حالت کې وي نو که غیر متوازن وزن پرې راشي تاویږي او جرحه پیداکوي لومړي قدامي Talofibular lig او وروسته Calcanofibular اربطه تر فشار لاندې راځي ځینې وخت Talocalcano lig هم زخمی کیږي که الیاف وشلیږي نو په رخوه انساجو کې وینه بهیدنه مینځ ته راځي او په ځینو واقعاتو کې Perioneal tendon هم زخمی کیږي.

کلینیکي بڼه :

دتاوه وونکی جرحی تاریخچه چې د درد او پړسوب پواسطه تعقیب شوی وي. دمعمولي Sparin څخه واخله تر کسر پوری حالت لپاره وړاندوینه کوي که ناروغ ګرځیدای شي او لږ غوندې Brusing یې په پوستکي کې ښکاري نو دا غالبا یو Sparin مینځ ته راغلی که ډیر زیات Brusing موجود وي او ناروغ په پښه وزن نه شي زغملای نو دا دیوی شدیدی جرحی علامه ده حساسیت اکثرا د جنبی malleal په Distal او لږ غوندې قدامی قسمت کې موجود دی. که پوندې ته لږ غوندې Inversion passive ورکړای شي نو شدید دردناکه وي دموضوعي او عمومي بې هوشي څخه پرته معاینه ناممکنه ده تر څو غیر نورمال حرکات ولیدل شي. دپوندې په ټولو جرحو کې باید مکمله پښه وکتل شي ځکه چې د Fibula پر

www.ketabton.com

ځای کسرونه (undisplaced) او Metatarsal هډوکو کسرونه په اسانی سره له پامه پټ پاتی کیږي همدارنګه د بعیده Tibofibular مفصل او Perioneal tendon داسې اعراض ورکوي چې د اربطو کشش ته ورته وي.

X-ray

په ټولو واقعاتو کې باید قدامي خلفي جنبي او په ۳۰ درجی مایل منظره X-ray واخیستل شي خو په ډیرو عادي واقعاتو کې ۴۵ درجی مایله منظره هم مرسته کوي د رخوه انساجو موضوعي پرسوب او په ځینی واقعاتو کې د وحشي Mallulus دځوکی یا د Talus دقدامي وحشي سطحو بی ځایه کیدل د جنبي اربطو د جرحی نښی دي په تفریقي تشخیص کې د fibula په ځای کسرونه او د Tibo fibular syndesmisis د Diastasis حالت باید په نظر کې ونیول شي که حساسیت تر پښې پورې خپور شوی وي اویا پرسوب دومره شدید وي چې دپښې صحیح معاینه نه شي کیدای نو د پښی باید اضافي X-Ray واخیستل شي په حادو واقعاتو کې د بې ثباتی دمعلومولو لپاره دفشاري Stress ته اړتیا نشته مګر هغه وخت چې دعملیات په واسطه ترمیم په نظر کې وي عمومي او موضوعي بی هوشي ته ضرورت دی.

MRI

دجنبي اربطو ناڅاپي ټیری کیدنه د MRI پواسطه معلومیداې شي خو دا عملیه باید هغه وخت اجراشي کله چې ابتدایي ترمیم ته ضرورت وي.

درملنه :

www.ketabton.com

۱- Sprain او Strain : Partial Tear دفعالیت پواسطه تداوي کیږي یو الاستیک بنداژ تطبیقیږي او ژر تر ژره فعال حرکات شروع کیږي اودپوره حرکاتو تر لاسته راتلو پورې دوام ورکول کیږي. ناروغ دپښې څخه باید تر هغی پورې بنداژ لیرې نه کړي تر څو پرسوب نه وي له مینځه تللی که ناروغ ګرځیدای شي نو دوزن وړلو اجازت شته ناروغ ته باید وښودل شي چې په سمه توګه د پوندی او پنجی په انداز وګرځي د اوږد مهاله درد یو معمول سبب دپښو بې ثباته جوړښت یا د عضلاتو د کمزورتیا له کبله متکرر فشار دی.

۲- Complet tear : په نڅاګرو او پیژندل شوو لوبغاړو کې د ځیري شوي اربطی عملیاتي ترمیم ښه خبره ده په اکثرو ناروغانو کې جرحه د Cast په واسطه د غیر متحرک کیدلو له کبله چې دزنګون څخه ښکته د پښې تر پنجی پورې غځیدلی وي تداوي کیږي که پرسوب موجود وي نو Cast لیري کیږي او چی پرسوب ختم شي بیا اچول کیږي شپږ اونی وروسته د Cast پرځای لیرې کیدونکی Brace تطبیق کیږي او فزیوتراپي شروع کیږي د اربطی جوړیدل ۱۰ اونۍ وخت نیسي لس اونۍ وروسته میزابه لیرې کیږي او ناروغ نورمال فعالیت تر سره کولو دپاره هڅول کیږي.

www.ketabton.com

Out come

په اکثره واقعاتو کې اربطه رغیزی او اعراض په تدریجی ډول له مینځه ځي خو ځینی ناروغان د فشار پواسطه د پوندې د درد څخه شکایت کوي کیدای شي په Perioneal tendon کې کمزورتیا پاتی شي تر ټولو جدی اختلاط یې دپوندې مزمنه بی ثباتی ده.

Recurrent Lateral instability

کلینیکي بڼه :

ناروغ د Sprian پوندې تاریخچه وایي چې هیڅ کله نه وي روغه شوی ناروغ وایي کله چې په ځیږه سطح باندې روان وي نو دبی ثباتی احساس کوي دا د جنبي وحشي اربطی د څیرې کیدو په ۲۰% واقعاتو کې لیدل کیږي. پونده نورماله ښکاري او غیر فعال (Passive) حرکات یې صحیح وي فشاري ټستونه په Sagital پلان کې د جنبي اربطی سستوالی او د Talus کوږوالی ښیي او په Coronal پلان کې قدامي بی ځایه والی ښیي په مزمنو حالاتو کې دا ټست بی درده وي او دلاس پواسطه اویا دیو خاص ماشین فشاری الی پواسطه اجرا کیدای شي نورماله او غیر نورماله دواړه پوندې باید د پرتلی لپاره وکتل شي.

د Talar tilt test : پدې ټستې کې پونده طبعي وضعیت لري معاینه کوونکي د یو لاس پواسطه د پښې دنیولو لاړې قصبی ته ثبات ورکوي او دبل لاس پواسطه پوندې ته د زیات نه زیات inversion ورکوي د حرکاتو توان د کلینیک له نظره اندازه کیږي او دنورمالي پوندې سره مقایسه کیږي د Talus د کوږوالي صحیح درجه د X-ray پواسطه معلومیدای شي چې دپوندې په ۳۰ درجی داخلي تدور

www.ketabton.com

کې اخیستل کیږي کـه Talus ۱۵ درجی کـوږ وي نـو پونـده غیـر نورمالـه ده د Inversion سسـتوالی د Calcanofibular او قـدامي Talofibular اربطـو د جرحـو ښودنه کوي.

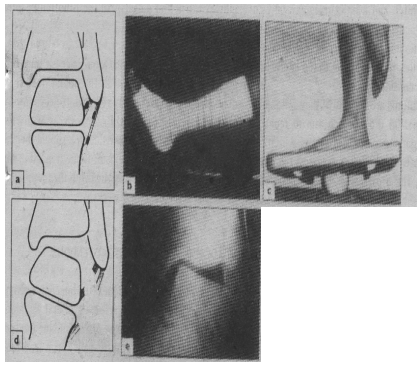

31,2

دپوندې Sprain

معمولترینه جرحه د جنبي اربطی قسمي څیري کیدل دي.

a: تداوي کې یو Crap bandage

b: د ښښتونکی Strap په پرتله ښه دنده ترسره کوي متوازنه تخته.

c: دعضلاتو دقوی کولو لپاره یو کټوره طریقه ده د جنبی اربطی مکمله څیری کیدنه.

dT: کیدای شي دنده په کې له لاسه لاړه شي په یو Strain عکس کې د alus کږیدل ښودل شویدي.

۲- Anterior Drawer test : دناروغ زنګون مکمل Flextion حالت کې نیول کیږي او پونده لس درجی Planter flexion حالت لري دیو لاس پواسطه ښکتنی پښه نیول کیږي او دوهم لاس پواسطه د ناروغ پوندې ته قدام خواته د Tibia لاندې تیل وهل کیږي د Tallus وضعیت د جنبی X-ray پواسطه کتل کیږي د 10mm په اندازه قدامي بی ځایه والی د قدامي Talofibular اربطی د غیر نورمال حالت ښودنه کوي په یواځی ډول قدامی Talofibular اربطه څیری شوي وي نو کیدای شي د Drawer test مثبت وي او د Talus غیر نورمال کوږوالی نه وي موجود.

www.ketabton.com

درملنه :

د وظیفې د لاسه د ورکولو مخنیوی دپوندې د خارجی اړخ د پورته کولو او وحشي خواته د غځولو پواسطه تر سره کیږي د Perional د عضلاتو د قوت له پاره دپوندې تمرین مرسته کوي او د فشاري فعالیتونو په وخت کې باید یو سپک Brace واغوستل شي که ددې اقداماتو سره سره ناروغ بیا هم بی ثباتی احساسوي نو باید جنبي اربطه ورغول شي ډیر عملیاتونه ذکر شویدي او په عمومي ډول په دوه ګروپونو ویشل شویدي.

الف : هغه عملیاتونه چې هدف یې د اربطی ترمیم او کلک کول وي.

ب: هغه عملیاتونه چې د بې ثباته حرکاتو څخه د مخنیوي لپاره د نګراني په ډول اجرا کیږي.

Brostromkarlsson عملیات لومړی ډول عملیات دې قدامي Talofibular او Calcanofibular اربطی د لوڅولو څخه وروسته ترمیمیږي په دوهم ډول عملیات کې د Peroneus brevis څخه یوه اربطه جوړیږي چې د Tendoesis په څیر عمل کوي او د Varus د ناڅاپي حرکت څخه مخنیوي کوي وروسته د عملیات څخه پونده د دوه اونیو لپاره بی حرکته کیږي او د نورو څلورو اونیو لپاره د زنګون لاندې Cast تطبیقیږي په دې دوران کې ناروغ وزن وړای شي او تمرینانو ته تشویقیږي دري میاشتی وروسته brace لیری کیږي. خو د سپورتی فعالیتونو لپاره بیرته اغوستل کیدای شي.

www.ketabton.com

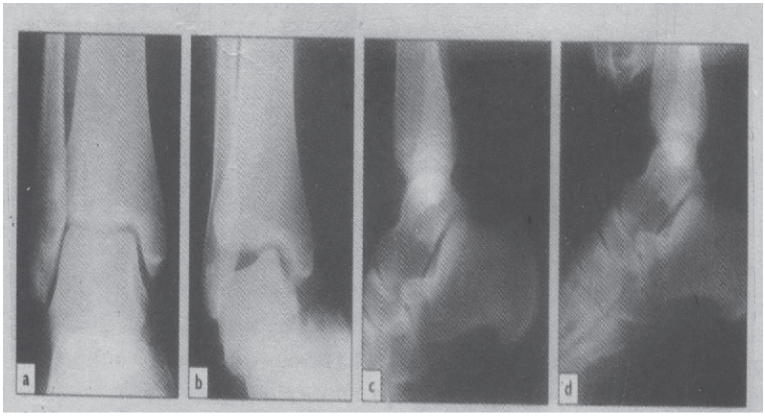

31,3

دپوند دبې ثباتی تېستیونه

د Talus دکړیدلو ټست فشاري X-ray د Talus وضعیت ښیي اهم

a: په خپل ځای کې

b: دقوي فشار له کبله د Inversion په حالت ۱۵ درجی کوږوالی تشخیصیه اهمیت لري قدامی Drawer ټست Tallus قدام ته د بی ځایه کولو لپاره پونده په قدم کې د Tibia لاندې راکش شویده جنبي X-ray وضعیت ښیي.

c: په خپل ځای کې.

d : دقدامي Traction په دوران کې د Tallus بی ځایه والی دنورمال وضعیت سره په مقایسوي ډول وګوری.

Deltoid ligament tears

د Deltoid lig ځیری کیدنه په عمومی ډول د Fibula د بعیده برخی د کسر اویا د Tibofibular اربطی د بعیده برخی دځیری کیدلو سره یو ځای لیدل کیږي ددې له کبله Talus بې ثباته کیږي او په Eversion او خارجی تدور کې حرکت کوي تشخیص د X-ray پواسطه سرته رسیږي دمفصل په انسی برخه کې پراخوالی موجود وي. ځینی وخت د Talus کوږوالی موجود وي او کیدای شي چې په Tibofibular مفصل کې Diastasis واضح وی.

www.ketabton.com

درملنه :

ددې سره سره چې کله د انسی مفصل تر مینځ ساحه راکمه شي اربطه رغیږي د Fibular کسر Diastasis باید په صحیح توګه ارجاع شي او که ضرورت وي نو د خلاصی ارجاع او Int.Fixation څخه ګټه واخیستل شي ځینی وخت د انسي مفصل تر منځ فاصله نه ارجاع کیږي نو ددې له خاطره باید ساحه خلاصه شي او که رخوه انساج په کې نښتی وي باید د وویستل شي د زنګون نه لاندې Cast باید تطبیق او تر ۸ اونیو پورې وساتل شي.

www.ketabton.com

Dislocation of the Peroneal tendon

د Peroneal tendon ناڅاپي خلع کیدای شي د جنبي لیګامنت د فشار سره مغالطه او یا کیدای شي ورسره یوځای رامینځ ته شي په X-ray کې د وحشي Malullus مایل کسر چې Telltate ننبه په کې مثبته وي لیدل کیږي او یا په جنبي برخه کې پرته دهډوکي یوه وړه پارچه لیږې لیدل کیږي که د زنګون لاندې د ۲ اونیو لپاره Cast تطبیق شي نو په نیمایي واقعاتو کې کامیابي تر لاسه کیږي پاتی نور ناروغان یې د اعراضو څخه ګیله من وي. متکرری خلعی نه غلطیږي ځکه چی ناروغ دا ښودلی شي چې Perioneal tendon د Eversion او Dorsi Flexion په وخت کې له Fibula له پاسه قدام خواته بی ځایه کیږي. تداوي یې عملیاتي ده اوپه دی مشاهده ولاړه ده چی د Fibula په مخ د Periost سره د Retinaculum نښتل یو له بل څخه لیری کیږي یو خالی ځای په کې مینځ ته راځي او Tendon په همدې کې بی ځایه کیږي په هډوکې کې د سوري د ویستلو پواسطه او دغیر قابل جذب تار د سچورونو پواسطه نارمله اناتومي بیرته اعاده کیږي او نقیصه له مینځه ځي.

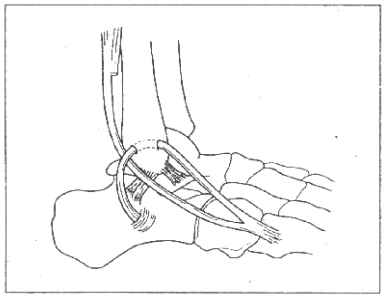

31,4
دمتکرری جنبی بې ثباتي عملیاتي تداوي.
دجنبي اربطی دقوی کولو یوه لار داده چې
Peroneus braves وتر په ښه لار راتاو کړای شي
او د نګران په توګه دنده اجراکړي.

www.ketabton.com

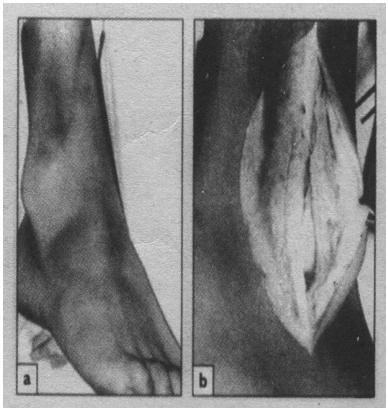

31,5
د Peroneal tendon خلع
a: دپوندې دحرکت پواسطه Peroneal وتر دوحشي mallus لپاسه قدام خواته ښو: دیږي.
b قدامي برخ Retina culum ه بیرته رغول شوی ده.

Tears of the inferior tibofibular ligaments

سفلي Tibofibular اربطه کیدای شي څیری شي اوپه Tibofibular مفصل کې قسمي اویا مکمل بی ځایه والی رامینځ ته کړي په مکمل بې ځایه والي کې قدامي او خلفي دواړه ډوله الیاف څیری کیږي او یو شدید Abduction فشار رامینځ ته کوي په قسمی بی ځایه کیدنه کې چې یواځې قدامي الیاف څیری شوي داد خارجي تدوری قوت له کبله پیداکیږي دا جرحی کیدای شي په جدا ډول واقع شي.خوپه عمومي توګه د Malullus دکسرونو او د Colletral لیګامنت د څیری کیدو سره یو ځای وي.

کلینیکي بڼه :

دیوې تاووه ونکی جرحی څخه وروسته ناروغ د پوندې په قدام دجرحی څخه ګیله کوي د سفلي Tibofibular مفصل له پاسه پرسوب او واضح حساسیت موجود وي کله چې په پښه باندې دپوندې له پاسه کلک فشار وارد شي نو ناروغ د

www.ketabton.com

Sandymosis له پاسه درد احساسوي دی ته Squeeze test وايي نو د Test د اجراکولو مخکې کسر ته بايد پام شي ځکه چی دکسر په موجوديت کې ټسټ نه اجراکيږي.

په قسمي څيری کيدنه کې Fibula خپل ځای کې وي او X-ray نورماله ښکاري په مکمله څيری کيدنه کې Tibofibular joint جداشوی وي او د Ankle څنډی پراخه شوی وي ځينی وخت کله چی د abduction په حالت کې په ښينګری ښه فشار راوړل شي نو پورتنی پراخوالی واضح ښکاره کيدای شي له دې سره له بعيده Tibia اويا Fibula کسرونه اويا لږ پورته يواځی د Fibula کسر موجود وي.

درملنه:

قسمی څيری کيدنه د ۲-۳ اونيولپاره په صحيح توګه د بنداژ د تاوولو پواسطه تداوي کيږي اوله دې وروسته تمرينات شروع کيږي مکملی جرحی د مفصل دپاسه د مستعرض Screw پواسطه د Int. Fixation له لارې تداوي کيږي داعمليه زرتر زره بايد تر سره شي ځکه چې په Tibofibular ساحه کې Hematom او Fibrosis tissue تشکل کوي که ناروغ په وروستيو مراحلو کې رجوع کړي وي اوښينګری ښه دردناکه او بې ثباته وي نو په خلاصه طريقه باندې د Sandymosis پاکول او مستعرض Screw Fixation بايد اجراشي پونده د ۸ اونيو لپاره په پلاستر کې بې حرکته ساتل کيږي څلور اونۍ وروسته Screw ليږې کيدای شي تر څه حده پورې بې ثباتی دايمي پاتی کيږي.

Fractur of the Ankle

دښينګری بند کسرونه او کسر دبی ځايه والي سره عام دی. داسې يوه جرحه په ۱۷۲۸ کال د Percivl poot پواسطه ذکر شوی وه او د اوږد وخت لپاره يې دی

www.ketabton.com

جرحو ته د Poot's کسرونه ویل کیدل داجروحات ډیر واضح دیو یا دواړه Mallelus کسرونه دي که اربطه ورسره یوځای ځیری شوي وي د تشویش وړ خبره ده.

Mechanism of Injury

کسر په داسې حالت کې پیداکیږي چې ناروغ په ځمکه راولویږي پښه یې وننبلي او جسم یې قدام خواته لاړ شي. پونده تاویږي او Tallus په خپله زلفي (Mortise) کې تدور کوي او په یو یا دواړه Malellus کې یو وړوکی کسر پیداکیږي کیدای شي د اربطو جرحی ورسره یو ځای وي یا نه که Mallelus ته ټیله ورکړل شي نو مایل کسر په کې پیداکیږي او که راکش شي نو مستعرض کسر په کې پیداکیږي د کسر اصلي نقشه الف : د پښې په وضعیت ب: دجرحی په وخت کې دقوی په سمت پورې اړه لري کیدای شي چې Pron اویا Supin وضعیت ولري اود Talus له پاسه قوه د تبعد ، تقرب او خارجي تدور په طریقه وارده شي.

Pathological Anatomy

دپوندې دکسرونو یقني او مکمله تصنیف بندي نه شته Lauge Hanson دغه جرحی د پښې د وضعیت او دکسر په وخت کې دقوی د سمت په اساس او دکسر سره یوځای د اربطو د جرحو ښودنه کوي خو ځینی خلک فکر کوي چې دایوه پیچلی تصنیف بندي ده Denes او weber په ۱۹۹۱ کې یو ساده تصنیف بندي وړاندې کړه چې د Fibula په کسرونو متمرکزه ده Type-A کسرونه د Tibial مستعرض کسرونه دي چې د Tibofibular syndimasis څخه لاندې واقع کیږي او د Medal malellus مایل او عمودي کسرونه ورسره یوځای موجود وي دا

www.ketabton.com

تقریباً یوه تقربي جرحه ده . Type B په Sagital پلان کې د Fibula مایل کسرونه دي چې د Syndemosis په سویه واقع ده او په انسی خوا کې یوه Avulsion جرحه موجوده وي دا غالباً یوه خارجي تدوری جرحه ده چې دقدامي Tibofibular lig دځیرې کیدو سره یوځای وي. Type C ډیر شدیدی جرحی دي چې د Syndemosis له سویې پورته واقع دي او د Tibofibular lig او بین العظمي غشا یوه برخه ځیری شوي وي دا د شدید Abduction اویا د Abduction او Ext rotation له کبله پیداکیږي له دې سره دانسي Malellus د Avulsion کسر او دخلفي Malellus کسر او Tibofibular joint جداوالی موجود وي.

کلینیکي بڼه : دپوندې کسرونه د Skie په لوبغاړو، فوټبالرانو او دغره په ختونکوکې لیدل کیږي همدارنګه په Post menophosal زړوښځو کې لیدل کیږي دیوې شدیدي تاویدني تاریخچه چې د شدید درد پواسطه تعقیب کیږي موجود وي ناروغ په پښه نه شي ودریدای. ښینګری پرسیدلی وي ، سوء شکل یې واضح وي حساسیت ډیر اهمیت لري که په انسي او وحشي دواړو خواوو کې حساسیت موجود وي نو دهغوکي او اربطی په دواړو جرحو باندې باید مشکوک شو.

www.ketabton.com

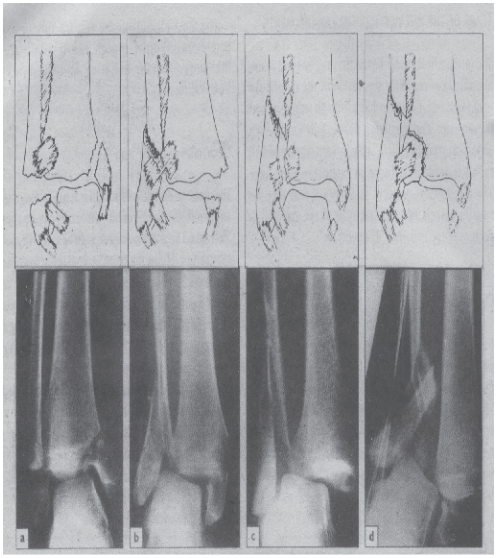

31,6

تولګی ویشنه

د Danis weber تصنیف بندی اساس د Fibula د کسرونو سویه یا سطح ده

Type A :a

Ankle fracture

a: د Syndemosis نه لاندې د Fibula کسر او د انسي Malellus مایل کسر کوم چې په قوت سره د پښی د Supination او adduction له کبله پیدا شوی.

b: Type B : په Syndismosis کې کسر زیات وخت د Tibiofibular اربطی د قدامي الیافو د څیری کیدلو او دخلفي کسر یا د انسي Mallelus کسر یادانسي اربطی د څیری کیدلو سره یوځای وي کو م چې د فشاري Supination او Ext.rotation پواسطه پیدا شوی.

c: Type C د Syndemosis دپاسه د Fibula کسر چې د Tibio fibular اربطی ورسره لازماً څیری شوی وي یا نور.

d: داربطی پواسطه دقصبی وړی پارچی تاویږي دلته بیا د مفصل په انسي طرف کې تخریب یا دانسي Mallela کسر یا د Deltoid lig څیری کیدنه پیدا کیږي.

www.ketabton.com

X-Ray

د X-ray لپاره قدامي خلفي، جنبي او ۳۰ درجی مایلو منظرو ته ضرورت دي د Fibula د کسر سویه په جنبي عکس کي ښه لیدل کیږي Diastasis په ۳۰ درجی مایله منظره کې ښه لیدل کیږي د Fibula د قریبه برخې دکسر د لیدلو لپاره نورو X-ray ته ضرورت دي د X-ray د دقیقي مطالعی څخه دجرحی په میکانیزم پوهیدای شو.

درملنه :

دتداوي څلور لارښود اصول په لاندې ډول دي:

۱- ځنډ مه کوی.

۲- یواځی کسر نه بلکه ټوله جرحه تداوي کړی.

۳- صحیح ارجاع تر سره کړی.

۴- ارجاع بیا وګوری او بر قراره یې وساتی.

پړسوب عموماً سریع او شدید وي که جرحه په یو څو ساعتونو کې تداوي نه شي نو کیدای شي بیا دتداوي لپاره ډیر وخت وغواړي ځکه چی تر څو پړسوب موجود وي تداوی نه شي ترسره کیدای د پړسوب د کموالي لپاره پښه باید پورته ونیول شي او د Foot pump څخه کار اخیستی شو کسرونه په X-ray کې واضح وي خو اربطی ډیری واضح نه وي هر عمل څخه مخکی باید د Tibofibular joint پراخوالی د Talotibial ساحی غیر متناظر والی دانسې مفصل د ساحی پراخوالی او د Talus کوږوالی په نظر کې ونیول شي -دنورو د اخل مفصلي جرحو په شان دښینګری کسرونه هم باید صحیح ارجاع شي او په خپل ځای کې وساتل شي تر

www.ketabton.com

څو میخانیکي وظیفوي خرابوالی له مینځه لاړ شي د Talus مستقل بی ځایه والی اویا په مفصلی سطح کې لږ نتوتل فشار زیاتوي او په پای کې په ثانوي ډول Osteoarthritis پیداکوي دارجاع دسموالي د ارزیابي لپاره څلور شیان ضروري دي

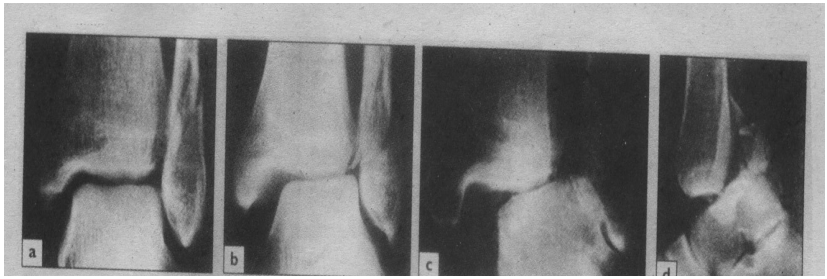

31,7

د Ankle باثباته یا بې ثباته کسرونه

a: باثباته کسر په دغه Danis werber type B کسر کې Tibofibular syndemosis یې نیولی دي. د Tibia او Talus سطح په صحیح توګه موازی دي او دمفصل مصافی پراخوالی په علوی انسی دواړو خواو کې منظم دی.

b: لږه غوندې نیمه یا شبه خلع : Syndemosis روغ دی خو Talus د Fibula د بعیده پرچی سره وحشي خواته حرکت کړیدی دمفصل انسی ساحه ډیره پراخه ده او د Deltoid اربطی څیری کیدنه ښیي دارجاع څخه وروسته د Fibula کسر دانسي مفصلی ساحی نارمل حالت کتل حیاتي اهمیت لري. که داسې ونه شي نو اربطه په مفصل کې ننښتی پاتی شي د Talus دمکمل وضعیت ورکولو لپاره اربطه باید ازاده شي.

c: Fractur dislocation: پدې لوړ Fibular کسر کې Syndemosis له مینځه تللی دی انسي Colletral لیګامنت څیری شوی. Talus بې ځایه شوی او کوږ دی Fibula باید په خپل ټول اوږدوالی کې تثبیت شي او Tibofibular مفصل باید دپوندې څخه مخکی مستحکم شي.

d: خلفي کسری خلع : که د Tibia خلفي غاړه ماته شوي وي نو Talus به پورته خواته بې ځایه شوي وي پارچه باید پر ځای او Fix ش.

www.ketabton.com

۱- Fibula باید په خپل ټول اوږدوالي کې په خپل ځای شي.
۲- Talus باید خپلی زلفی (Mortis) ته ورسیږي اود Talus او Tibia مفصلی سطح باید موازی وي.
۳- دانسي مفصل ساحه باید نورمال عرض ولري چې د Tibotular ساحی سره برابروي.
۴- په مایله X-ray کې باید ولیدل شي چې د Tibia او Fibula تر مینځ Distasis وجود نه لري دپوندې کسرونه اکثراً بی ثباته وي که ارجاع او تثبیت په هره طریقه هم اجرا شوی وي وضعیت باید د رغیدلو په وخت کې د X-ray پواسطه وکتل شي.

۱- Undisplaced fractures

په اوله مرحله کې باید دافیصله وشي چې کسر ثابت که بی ثباته دی یو جدا په خپل ځای A–Weber Type کسر ثابت دی او که نه کمی میزانبی ته ضرورت لري دکسر د رغیدلو او ارام لپاره یو صحیح بنداژ او پلاستر Slab ضرورت دی.
پرځای Type B کسرونه چې Tibofibular lig ورسره ځیری شوی وي یا Aulsion یي کړی وي اویایي دکسر سره یو ځای دانسي اړخ جرحه موجود وي نو یوې بې ثباته کسر دی.که داکسر موجود وي نو دزنګون لاندې یو Cast تطبیقیږي او پونده په طبعی وضعیت کې وي. کله چی پرسوب له مینځه لاړ شي پلاستر لیری کیږي دوه اونۍ وروسته د کسر په ځای والی او بی ځایه والی لپاره یوه X-ray اخیستل کیږي او یو لوړ بوټ د پښو کولو وروسته ناروغ ته د ګرځیدو چل ښودل

www.ketabton.com

کیږي Cast د ۶-۸ اونۍ وروسته لیري کیږي فعال تمرینات شروع کیږي پښه باید بې کاره پرې نه ښودل شي باید پورته شي او تمرین وکړي په ځای Type C کسرونه غولوونکي کسرونه دي په ظاهره ښه ښکاري خو په حقیقت کې دانسي مفصل د ساختمانو تخریب Tibofibular syndemiasis او د داخل العظمی غشا تخریب ورسره یوځای وي دانقیصی هغه وخت ښه تظاهر کوي کله چې کسر د Cast په دننه کې بې ځایه شي همداسبب دی Type-C کسرونه له بهر څخه ښه تثبیت کیږي.

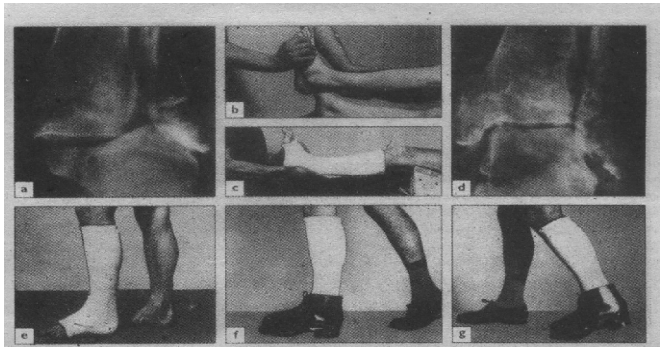

31,8

دپوندې د کسرونو ترلی تداوي

یو Supin خارجی تدوری کسر

a: دهغه ترکشن چې د داخلي تدور پواسطه تعقیب شوی ارجاع شویده.

b: د زنګون لاندې پلاستر تطبیق شوی او تر کامل برابریدو پورې همالته پاتی شوي.

c: ارجاع د X-ray پواسطه بیا کتل شوی.

d: پلاستر باید Plantegrade شي.

e: دلوړ بوټ پواسطه نورمال تګ ښودل شویدی.

f.g:

www.ketabton.com

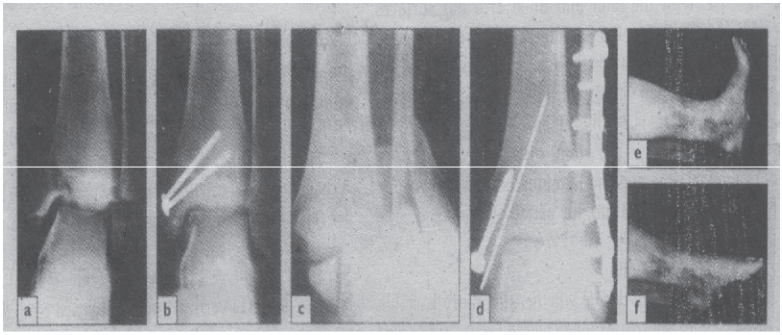

31,9

د پوندې د کسرونو خلاصه تداوي

a.b: Danis weber type A اکثراً محافظوي تداوي کيږي خو که دانسي Mallelus پارچه دمفصلی سطحی غټه برخه جوړه کړي وي نو بهتره ده چې دخلاصی ارجاع او داخلي Fixation پواسطه تداوي شي.

c.d: يوه بې ثباتـه کسري خلع چې همیشه خلاصی ارجاع او int.fixation ته ضرورت لري Fibula باید په ټول اوږدوالي کې صحیح تثبیت شي په دې واقعه کې انسي Mallelus هم Int.Fixation شویدی.

E او F د عملیات څخه وروسته د پوندې د حرکاتو اندازه ښودل شویده

۲- Displaced fracturs

پدې کسرونو کې له هر ډول تداوی څخه مخکې باید ارجاع اجراشي که د کسر اسباب معلوم وي نو د ټرلی ارجاع د اجراکولو په طریقه کې مرسته کوي.. دارجاع د ساتلو لپاره Int. Fixation ته ضرورت دی خو دارنګه ټول کسرونه جراحی ته ضرورت نه لري.

A : بې ځایه شوی Weber Type A کسرونه :

دانسي Malellus کسر تقریباً عمودی وي او دټرلی ارجاع وروسته بې ثباته پاتی

www.ketabton.com

کیږي نو باید د Malelus دپارچو له پاسه دښینګری د مفصل سره موازی یوه یا دوه Screws پواسطه Int.Fixation اجراشي د مکملی ارجاع هدف دادی چې د Tibia مفصلی سطح بیرته خپل ځای ته راشي سستي عظمی پارچی لیری کیږي دوحشي Malellus کسر تر هغه چی مخکی نه په صحیح توګه ارجاع او ثابت وي باید د Plate او Screw د Tension wire پواسطه تثبیت شي د عملیات څخه وروسته د شپږو اونیو لپاره Walking cast تطبیقیږي.

B: بې ځایه شوي Weber type B کسرونه :

په دې ډله کې تر ټولو عام کسرونه د Fibula حلزوني کسر او د انسي Malellus مایل کسر دی سبب یې په داسې حال کې چې پښه په Supin وضعیت نیول شوی وي د پوندې خارجی تدور دی ترڅو ارجاع یې ترکشن او بیا د پښې داخلي تدور ته اړتیا لري. که ترڅو ارجاع کامیابه شوه نو Cast تطبیق کیږي که ترڅو ارجاع ناکامه شوه نو په هغه صورت کې چې انسي ار بطه څیری شوی او د Talus او انسي Maliol په منځ کې قرار ولري نو بیا عملیاتي تداوي ته ضرورت دی. Type B کسرونه د abduction پواسطه هم پیداکیږي چې اکثراً د Fibula وحشي اړخ Communated وي او کسري خط افقي وي د صحیح ارجاع سره سره دا کسرونه بې ثباته او په Cast کې نه کنترولیږي نو داخلي تثبیت ته اړتیالري.

C`: بې ځایه شوي د Weber type C کسرونه :

د Fibula کسر د Syndemosis له پاسه وي او اکثراً د Malellus د خلفي او انسي پارچو سره یوځای وي.

که په یواځی ډول د Fibular type C کسر موجود وي نو په Syndemosis کې

www.ketabton.com

دیو غټ لیګامنت د څیری کیدو شک زیاتیږي تقریباً ټول Type C کسرونه بې ثباته وي. خلاصی ارجاع او Int.Fixation ته ضرورت پیدا کوي.

په لومړی مرحله کې باید Fibula ارجاع او اوږدوالی او استقامت یې وساتل شي او کسر باید د Plate او Screw پواسطه مستحکم شي که په انسي برخه کې هم کسر موجود وي تثبیتیږي. وروسته دیوې کونډې پواسطه Fibula وحشي خواته کش کیږي او Syndemosis کتل کیږي که مفصل بیخي خلاص وي معنی یې داده چې ار بطه څیری شویده د Tibia او Fibula تر مینځ Screw لګول کیږي د Screw د دنتویستلو په وخت کې باید ښینګری ۱۰درجی Dorsi Flexion وضعیت ولري.

www.ketabton.com

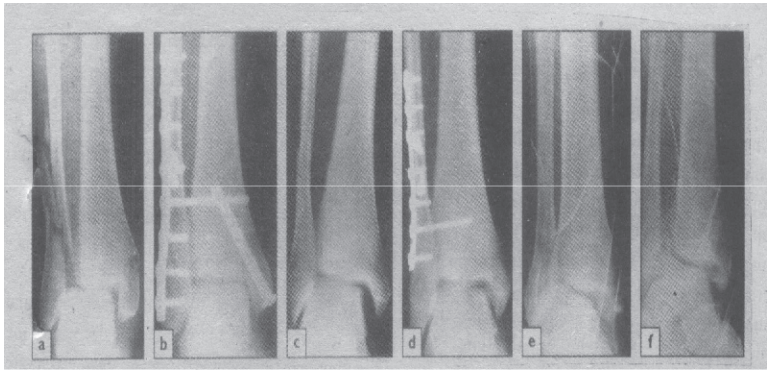

31.

,10

دپوندې دبې ځایه شکسرونو خلاصه تداوي.

a : په دغه Type B کسر کی بعیده Tibofibular syndemosis په قسمي توګه تخریب شوی.

b: تداوي يې د انسي او وحشي تثبیت او Tibiofibular screw پواسطه اجراشوی.

c: یو Type کسر چی Tibofibular lig څیری کوي پدې واقع کې انسي Mallelus صحیح دی خو Deltoid اربطه څیری شویده.

d: د Screw پواسطه Fibular کسر Fix شوی پونده په مکمله توګه ارجاع شوی او د Deltoid اربطی تفتیش ته ضرورت نه شته.

e: دې ناروغ له زخم وروسته ۵ ورځی تیری کړیدی د Diastasis سره يې Deltoid اربطی تخریب هم درلوده.

f: په دې واقعه کې دپوندې د ارجاع *کسرونو خلاصه تداوي.*

. صحیح دی خو Deltoid اربطه څیری شویده.

d: د Screw پواسطه Fibular کسر Fix شوی پونده په مکمله توګه ارجاع شوی او د Deltoid اربطی تفتیش ته ضرورت نه شته.

e: دې ناروغ له زخم وروسته ۵ ورځی تیری کړیدی د Diastasis سره يې Deltoid اربطی تخریب هم درلوده.

f: په دې واقعه کې دپوندې د ارجاع *کسرونو خلاصه تداوي.*

www.ketabton.com

ځنډول شوی درملنه :

په خلع شوی کسرونو چې ډیوې اونۍ څخه زیاته موده تیره شوی وي ارجاع یې ستونزمن بریښي علت یې په Syndesmas

Post operative management

دښینګری د کسرونو د خلاصې ارجاع او ثتبیت څخه وروسته مخکې له دې چې دزنګون لاندې Plaster cast ولګول شي باید حرکات لاس ته راشي ناروغ د Crutches سره قسمي وزن وړای شي دکسر تر Consolidation پورې Cast برقرار ساتل کیږي (۲-۱۲ هفتې) که مستعرضه Tibofibular screw لګول شوی وي باید درې میاشتی وروسته لیرې شي.

Open Fracture

دښینګری خلاص کسرونه خاص پرابلمونه مینځ ته راوړي. که کسر ارجاع نه شي او په اوله مرحله کې ثابت پاتی نه شي نو اناتومي بیرته لاس ته نه راځي له همدې کبله بې ثباته جرحی باید د Int.Fixation پواسطه تداوي شي که خلاصه جرحه هم موجود وي خوکه رخوه انساج ډیر تخریب نه وي او جرحه منتنه نه وي که int.Fixation خطرناک ښکاري نو باید Ext.Fixation څخه کار واخیستل شي د درملنې نور اساسات په ۲۳ چپتر کې ذکر شوي.

www.ketabton.com

اختلاطات :

داکسرونه دوه نوعه اختلاطات ورکوي.

۱- مقدم اختلاطات.

۲- موخر اختلاطات.

۱- مقدم کې لاندې اختلاطات شامل دي.

الف:: Vascular injury : په شدیده کسری خلع کې نبضونه ورک کیږي ښینګری باید په عاجله توګه ارجاع شي او د ځانګړی تداوي تر شروع پورې باید میزابه کې وساتل شي.

ب: Wound break down & infection : د Diabet ناروغان په لوړه کچه د زخم د غاړو د Necrosis او ژور انتان تر خطر لاندې دي د بې ځایه شوو کسرونو په درملنه کې دغه خطرونه ته Conservative درملنې په پرتله خاصه توجه وشي دپوستکي په پرابلمونو کې Cast هم برخه لري که چیرې دغه Cast ښه ونه ټړل شي که په صحیح طریقه تطبیق نه شي نو Malunion پیدا کیږي.

۲- Delyed Complication

الف: incomplet reduction: دا اختلاط عام دې او ترڅو چې Talus په خپله کونډه کې ونه ښښلي Degenarative تغیرات پیداکیدای شي د اصلاحي Osteotomy پواسطه یې مخنیوي کیدای شي.

ب: Non Union : ځینې وخت انسي Malellus - union نه کوي ځکه چې د Periost یوه ټوټه د قصبی او انسي Malellus تر منځ ښښلي له دې څخه د عملیاتي ارجاع او د Screw د تثبیت پواسطه مخنیوی کیدای شي.

ج: Joint Stiffness : کله چې د ښینګری بند په تداوي کې رخوه انساج له نظره

www.ketabton.com

وغورځول شي نو پرسوب او شخوالی پیداکیږي ناروغ باید په پلاستر کې صحیح وګرځي او کله چې پلاستر لیری شو نو Crap بنداژ بایدواغوندي پښه باید پورته کړی فزیوتراپي هم مرسته کوي.

د: Algo dystrophy اکثره دپوندې د کسرونو په تعقیب پیداکیږي ناروغ په پښه کې د درد څخه شکایت کوي پرسوب او خپور حساسیت موجود اوبالاخره شدید Osteoprosis د dystrophic تغیراتو سره یوځای پیداکیږي.

هـ: Osteoarthritis: د Malunion او نا مکملی ارجاع څخه وروسته په دوهمی ډول دښینګری بند Osteoarthritis پیداکیږي که اعراض شدید شو نو Arthrodesis ته ضرورت پیداکوي

PILON FRACTURES

دتاوه وونکو جرحو برخلاف چې په پونده کې عام کسرونه پیداکیږي دپوندې داکسر هغه وخت واقع کیږي څه وخت چی یوه غټه قوه Talus پورته د قصبی خواته ټیله کوي لکه په هوان توپ کې چې مرمی واچول شي او بیرته په فشار تري راووځی مفصلی غضروف ته ډیر زیات زیان رسیږي او دغضروف لاندې هډوکی په څو پارچو ماتیږي او Communation تر څو حده د قصبی جسم ته رسیږي.

www.ketabton.com

کلینیکي بڼه :

په ابتدايي توګه لږ غوندې پړسوب موجود وي چې په تیزی سره په کې بدلون راځي او په مکسوره ساحه کې به ځای پر ځای پړسوب موجود وي ښینګری به سوء شکل لري او بې ځایه شوی به وي په تیزی سره باید ارجاع شي.

X-Ray

دا دقصبی د بعیده نهایت یو څو پارچه یي کسر دی چې دپوندې تر مفصل پورې غځیدلی دی داکسر د بې ځایه والي او Communation په اساس تصنیف بندي کیدای شي او د CT سکن پواسطه بند تعریف کیدای شي Ruedi type-1 یو داخلي مفصلی کسر دی چې پارچې یې لږ یا هیڅ بی ځایه والي نه لري. په Type II کسر کې مفصلي سطحی زیاتی تخریب شوی وي او واضح Communation په کې نه لیدل کیږي. په Type-III کسر کې شدید Communation موجود وي پارچی بې ځایه شوی وي او دمفصل غیر منظم والی په سترګو لیدل کیږي په شدیدو جرحو کې د CT څخه په غیر د پارچو صحیح توضیح ناممکنه ده باید درې اړخیزه CT سکن اجراشي.

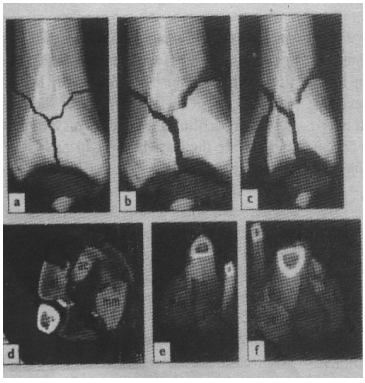

د Pilon د کسرونو عکسونه

a: پر ځای Type-1 کسر.

b: لږ غوندی بی ځایه شوی Type-III کسر.

c: ډیر بی ځایه شوی Type-III کسر.

d: په قدامي وحشي قدامي وسطی کې او قدامی انسی کې پنځه ګټی قصبی پارچی ښودل شوي. همدارنګه انسي Malullus او خلفي پارچه هم ښودل شویده دغه شیان د درې اړخیزی CT معاینی پواسطه ښه لیدل کیدای شي.

www.ketabton.com

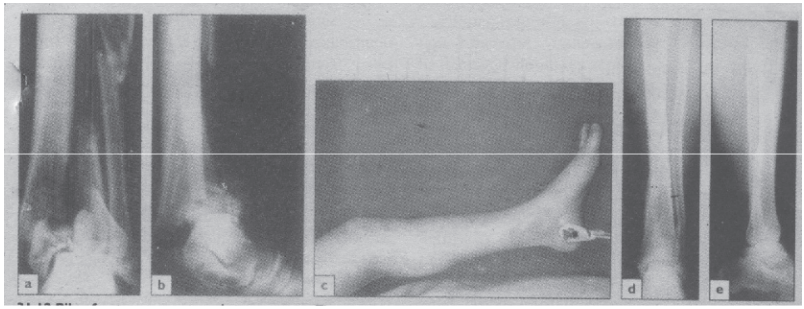

د Pilon دکسرونو محافظوي تداوي

دغه مغلق کسر a.b تداوي شوی وو.

c: Traction او حرکاتو پواسطه په دولسمه اونۍ کې کسر جوړ شو.

d.e : دکسر یوکال وروسته X-ray ښودل شوی ده.

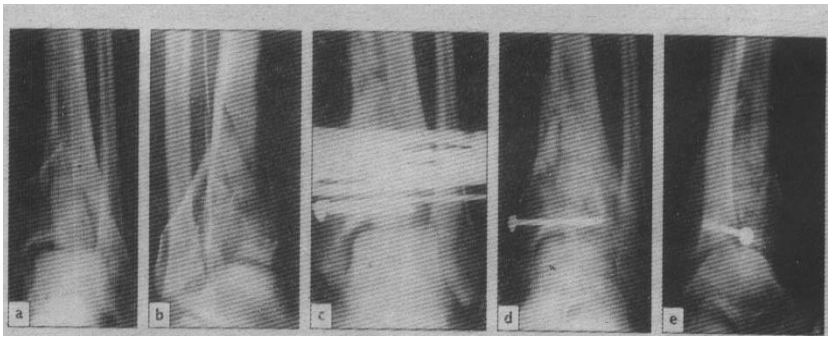

31,13

د Pilon دکسرونو عملیاتي تداوي

دزیاتی قوی داستعمال له کبله د Pilon کسرونه a.b دخلاصی ارجاع او plate پواسطه تداوی شي نو د زخم دتخریب او انتان خطر موجود دی دا ارجاع غیر مستقیم تخنیک د لږ داخلي تثبیت سره ښه زغملای شوی دی داکار د ګرد چاپیره خارجي Fexeter سره یوځای تر سره کیدای شي.

c: د Union تر وقوع پورې ارجاع برقراره ساتل شوی.

d.e : په دې واقعه کې تداوي ۱۴ اونۍ دوام کړی.

www.ketabton.com

درملنه :

په لومړي قدم کې باید درخوه انساجو پرسوب کنترول شي او داکار د Calcanal د ترکشن کولو او د ښینګری مفصل دپاڅه Ex-Fixation د تطبیق کولو له لارې ترسره کیدای شي داکار ۲-۳ اونۍ وخت اخلي چې په همدې وخت کې د بې ځایه کسرونو لپاره د جراحي عملي ترتیبات نیول کیږي.

له بده مرغه په اکثرو واقعاتو کې ارجاع او تثبیت ته ضرورت پیدا کیږي یوځل چې پوستکی جوړشو نو بیا خلاصه ارجاع او د Plate او Screw پواسطه تثبیت ممکن دی. ډیری شدیدی جرحی د Plate لګولو اوږدی جراحی عملي نه شي زغملای دزخم د بیا خرابیدلو او انتان کچه د ۱۸-۳۷% پورې ده. دغیر مستقیمی ارجاع د تخنیکونو پواسطه دښو نتایجو راپور ورکړ شویدی په موجوده وخت کې دا جراحی دغیر مستقیمی ارجاع او د Screw پواسطه د مفصلی پارچو د نیولو له لارې په کامیابی سره تداوی شویدی. په Methaphysis کې د نقیصو د اصلاح لپاره دهډوکي د Graft څخه ګټه اخیستل شوی او د Tibia د استحکام لپاره د ګرد چاپیره fixitor څخه کار اخیستل شوی ددې جرحو په تعقیب لږماً د رخوه انساجو پرسوب پیدا کیږي د تثبیت څخه وروسته د پښې پورته کول او مقدم حرکات د پرسوب په کمولو کې مرسته کوي که دپښې تلی ته وریدي شریانی موجی اله تطبیق شي داهم مرستندویه ده کسرونه د رغیدو لپاره د ۱۲-۱۲ اونۍ وخت نیسيpilon د دپرسوب دکموالي او حرکاتو لپاره بایدفزیوتراپي اجراشي په لومړیو اونیو کې باید وزن ونه وړل شي ځکه چې دبې ځایه کیدو خطر موجود دی. که چیرې کسر د ګرد چاپیره خارجی Fexeter پواسطه تداوي شوی وی نو له شپږمی اونۍ وروسته په قسمي توګه دوزن وړلو اجازت شته چې په دې وخت کې

www.ketabton.com

مفصلي پارچو کافي رغيدنه سرته رسيدلي وي او دبې ځايه والي خطر کم شوی وي Plate شوی کسرونه د اوږدی مودی لپاره دوزن پورته کولو اجازت نه لري.

پايلی :

پورته ذکر شوو طريقو غټو اختلاطاتو لکه انتان او Nonunion خطر راکم کړيدی خو داوږدی مودی پايلی لا تر اوسه نه دی معلومی هډوکی Union کړيدی خو دمفصل تقدير د غضروف په زيان پوري تړلی دی په ثانوي ډول Osteoarthritis په اکثرو واقعاتو کې موخر اختلاط دی.

Ankle fracturs in Children

Physealجروحا ت په ماشومانو کې ډيری عام دي چې دريمه برخه يې دقدم په شاوخوا کې واقع کيږي.

Mechanism of injury

پښه په ځمکه تثبيت وی اويا په يوشي کې ونښلي يوی يا بلی خواته تاو شي د قصبی اويا (Physis (Fibula هم تاوشي او په پای کې Salter haress type-I يا Type-II کسر پيداکيږي د شديد خارجي تدور يا تبعد له کبله د Fibula په قريبه برخه کې هم کسر پيداکيږي د Tibia د ميتافيز خلفي برجستگي کيدای شي هم له خلفي، وحشي او خلفي انسي له خوا ماته شي موقعيت يې د جرحی د ميخانيکيت پواسطه معلوميږي او د ارجاع د طريقي لاره رانښيي په تقربي جرحو کې د Fibula سر کيدای شي له خپله ځايه ليری شي Type-3 او Type-4 کسرونه غيرمعمول دي داکسرونه د تقربي Supin قوی له کبله پيداکيږي Epiphysis په

www.ketabton.com

عمودی توګه چاود کوي او کیدای شي یوه ټوټه یې بی ځایه شي د وده کوونکي Ankle غیر معمولي جرحی د Tillaux او Notorious triplane کسرونو څخه عبارت دي د Tillaux کسر دقدامي tibofibular اربطی پواسطه دقصبی د یوی پارچی د لیری کولو له کبله مینځ ته راځي په ماشومانو یا بالغانو کې دغه پارچه د Epipysis وحشي برخه جوړوي او له همدې کبله دایو Salter haress type III کسر دی. دTriplane کسر دقصبی په انسي مخ باندې پیداکیږي او دا د Salter haress type II-III کسرونو مجموعه ده. کسري خطونه په Coronal ، Sagital او Transver دري واړو پلانونو کې ښکاري. د Physis دجرحی له کبله کیدای شي غیر متناظر نشوونما مینځ ته راشي او یا په ټپه ودریږي.

کلینیکي بڼه

دیو Sprian په تعقیب پونده دردناکه وي پرسیدلی وي Brusing لري او په ناڅاپي توګه حساسیت پیداکوي کیدای شي واضح سوء شکل موجود وي خو ځینی وخت جرحه معمولی ښکاري او سړی په غلطی کی اچوي.

X-ray

د Physis په ځای کسرونه په ځانګړي ډول هغه چې په بعیده Fibula کې پیداشوي وي په اسانی له نظره پټ پاتی کیږي که په Physel کې د پراخیدو معمولی اشاره هم ولیدل شي باید د شک په نظر ورته وکتل شي او ماشوم یوه هفته بعد بیا X-ray شي په شیدو خوړونکو ماشومانو کې Physel حالت یواځی په تقریبي توګه اندازه کیدای شي خو یو څو اونۍ وروسته کیدای شي د نوی

www.ketabton.com

Periost هډوکي جوړيدل وليدل شي په Triplane کسرونو کې کيدای شي د Epiphysis Tibia په يو پلان کې مات شوی او Metaphys په بل پلان کې نو په X-ray کې د دواړو کسرونو ليدل ستونزمن کيږي CT سکن په دې کسرونو او نورو Type-3 کسرونو کې مرسته کوي

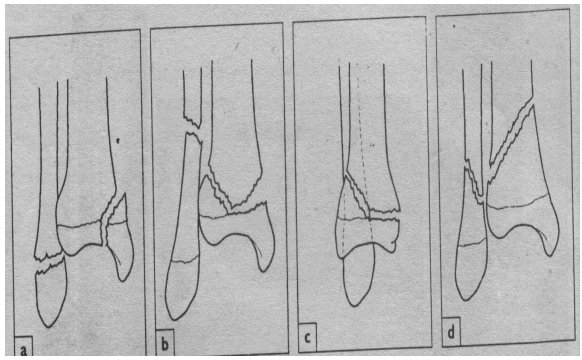

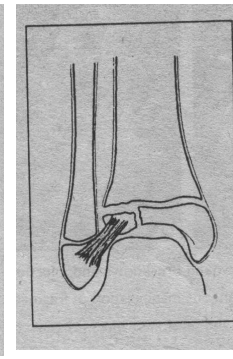

31,14

31,15

stillaufracturx دياګرام چه غير معمو جر

حه په کې ښو دل شوي ده.

31,16

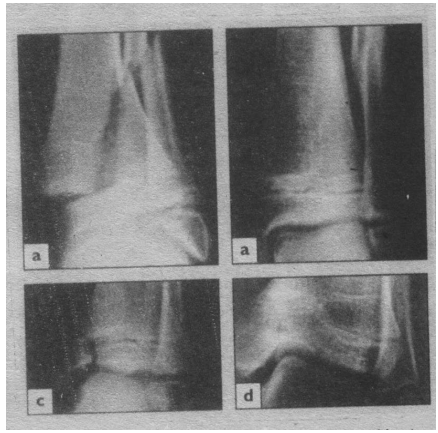

په ماشومانو کې د Ankle کسرونه

a: د ارجاع څخه وروسته Salter harriss جرحه

b: په نارمله توګه وده مخ په پر وړاندی تللی.

c: Salter harris type-3 جرحه.

d : د Epiphysis انسی برخی په بی مودی ډول سره نښتی وي چې نتيجه يې د ودی خرابوالی

www.ketabton.com

دی.

درملنه :

Salter harress type I-II جرحی په ټرلی طریقه تداوي کیږي که بی ځایه شوی وي نو د عمومي بی هوشی لاندې په ورو ډول ارجاع کیږي او پښه د دریو اونیو لپاره په پوره اوږد Cast کې بې حرکته کیږي او د نورو ۳ اونیو لپاره د زنګون لاندې دګرځیدو Cast تطبیق کیږي خو که د Periost پارچه موجوده او صحیح ارجاع څخه مخنیوی کوي باید جراحی ته اقدام وشي Type 3-4 کسرونه که بی ځایه شوي نه وي په همدی طریقه تداوي کیږي خو ددې په خاطر چې پارچی له خپله ځایه کخیدلی نه وي دښینګری بند باید هر ۵ ورځی وروسته X-ray شي بی ځایه شوی کسرونه ځینی وخت دهغه قوی د لیری کولو پواسطه چی کسر یې مینځ ته راوړی ارجاع کیدای شي خو که ټرلی ارجاع ناکامه شوه نو کسر باید په خلاصه طریقه ارجاع او د Screw پواسطه باید تثبیت شي چې د Physis سره موازی لګول کیږي. وروسته له عملیات څخه پښه د زنګون لاندې Cast کې د شپږو اونیو لپاره بې حرکته کیږي د Tillaux کسرونه د Type-3 کسرونو په شان تداوي کیږي Triplane کسرونه که بی ځایه شوي نه وي په ټرلی طریقه تداوي کیږي خو د وروستنی بی ځایه والي لپاره چابکی ارزیابي ته اړتیا لري بی ځایه شوي کسرونه باید ارجاع او تثبیت شي.

www.ketabton.com

اختلاطات :

۱ - Mal Union : نا مکمله ارجاع کیدای شي په پونده کې سوء شکل او Valgus پیداکړي هغه ماشومان چې له لسو کلو کم عمر لري په هغو کې د معمولي سوء اشکالو سره دودې او Modelling پواسطه توافق کیږي خو په غټو ماشومانو کې سوء شکل باید Supra mallular closing wedge osteotomy پواسطه اصلاح شي.

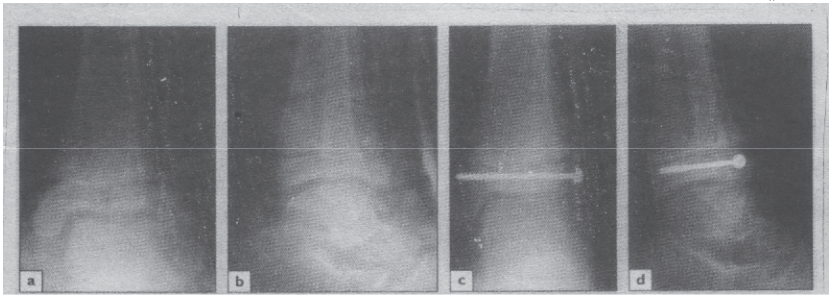

31,17

د *Tilluax* کسر

د Physis دوحشي برخی دغه Aulsion کسر ارجاع شوی او تثبیت شویدی.

www.ketabton.com

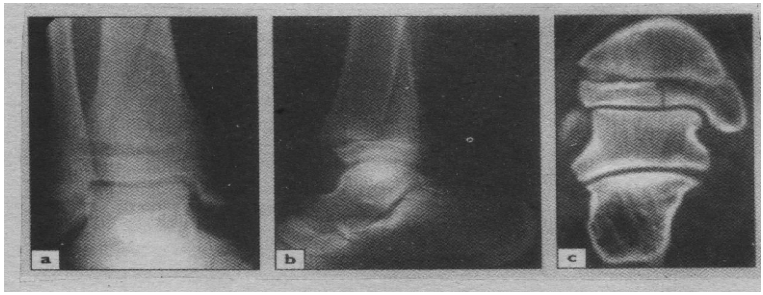

۱۸ ـ ۳۱

The triplane fracturدري نوع کسرونه چه په يوه کليشه کي نه ښکا ري خوپه څو تصوي
رونو کي کتلا ي شودغه تصوير کي دنشوو نما غضروف يوا ځي پهcorpnal planکي وا ضحه ښکا ري.

۲- Asymetrical growth : د Ephiphysis کسرونه کيدای شي په موضوعي توګه Physis سره ونښلوي، هډوکينی پول د Growth plate په انسي نيمايي کې واقع دی نو وحشي نيمايي برخه يې وده کوي او بعيده Tibia په تدريجي ډول Varus پيداکوي او د MRI او CT سکن پواسطه هغه ځايونه ډير ښه ښودل کيږي چيرته چې د Epiphysis وده په ټپه ولاړه ده.

که هډوکنی پول وړوکی وي د Physeal د عمومي عرض د ۳% څخه کم وي بايد غوځ شي او ددې په ځای د شحم يوه ټوټه په دې اميد کيښودل شي چې Physel وده بيرته پيل شي که Ephiphysis نيمايي برخې څخه زياته په افت اخته شوی اويا ماشوم د ودې په اخری مرحله کې وي نو Supra Malleular colosing wedge osteotomy استطباب لري.

۳- Shorting يا لنډوالی:

www.ketabton.com

هغه ماشومان چې د بعیده قصبی جرحی ولري تقریبا په ۲۰% واقعاتو کې Epiphysis یې په مقدم ډول ټړل کیږي. له نیکه مرغه دپښی لنډوالی ډیر معمولی وی. که لنډوالی د ۲سانتي مترو څخه زیات وي او ماشوم وړوکی وي نو په مخالفه پښه کې قریبه قصبی د Ephiphysodesis پواسطه اصلاح کیږي که سوء شکل ډیر زیات وي اویا ماشوم د ودی په اخري پړاو کې وي نو دهمدې پښې اوږدوالی استطباب لري.

د Triplne (triplne کسر)

ددی کسر پلانونه په یوه X-ray کې نه شي لیدل کیدای خو دڅو عکسونو په یو ځای کولو سره لیدل کیدای شي په دې واقعه کی د Ephiphysis کسر په واضحه توګه د CT سکن پواسطه په Coronal پلان کې لیدل کیږي.

Principles in managing injuries of the foot

دپښو له جرحی څخه وروسته زیات پاتی شونی اعراض او د دندې ضیاع پیداکیږي چې دابتدایي تروما څخه زیات وي. شدیدي جرحی ټوله پښه اغیزمنه کوي که هر هډوکی هم مات شوی وي ددې جرحو د درملنې لپاره یوې سمی تګلارې ته ضرورت دی او هدف یې باید دادوی چې له درد پرته په پښه پوره وزن یورې شي.

کلینیکي ارزیابي:

که جرحه په هره نقطه کې وي خو ټوله پښه باید په Systemic ډول وکتل شي Multiple کسرونه او د کسرونو او خلعو یو ځای والی اکثره له نظره پټ پاتی کیږي اروا او اعصاب باید په احتیاط سره ارزیابي شي که پښه بی حسه یا

www.ketabton.com

Ischemic پاتی شي نو ښه ارجاع شوی کسر هیڅ معنی نه لري که کسرونه او خلعی کیدای شي پوستکی میږي میږي کړی دادتل لپاره یوه بده نښه ده ځکه که په ارجاع کې تاخیر وشي نو دپوستکي د Necrosis خطر موجود دی.

Imaging:

دپښې باید قدامي خلفي جنبي او مایلی X-ray په روتین ډول واخیستل شي که د Talus یا Calcanus په کسر اویا دپښې د منځنی Tarsal مفصل کسر او بې ځایه والی باندی شک وشي نو خاص تدابیر باید ونیول شي د Calcanus دکسرونو په ارزیابي کي CT سکن ګټوره معاینه ده او د Talus د عظمی غضروفي کسرونو د تشخیص لپاره MRI مرسته کوي د پښې د وروستنی برخی دکسرونو د تشخیص لپاره د Talus او Calcanus له اناتومي ځان خبرول لازمي دی.

www.ketabton.com

درملنه:

پړسوب د تل لپاره یوه ستونزه ده داځکه چې نه یواځی چې کلینیکي معاینه مشکله وي بلکه په خاصه تداوی کې هم ځنډ راولي کله کله د درملنې ځانګړی لحظه هم له منځه ځي په پړسیدلي پښه کې د کسرونو اوخلعی ارجاع مشکله ده با ید په تیزی سره کار وکړي پښه میزابه کړی نیغه (پورته) یې کړي او وربانديې د واوری ټوټې کیږدي- تشخیص وکړی څومره زر چې ممکن وي پرځای علاج تر سره کړی . که پښه مو بی حرکته کړه نو ازادو مفاصلو ته تمرین ورکړي څومره زر چی ناروغ یي زغملی شي وزن پرې یوسی پدې شرط چې د وزن وړل ارجاع په خطر کې وانه چوي که د یو Removable Splint پواسطه دا مقصد تر سره کیدای شي نو وي کړی نو کوشش وشي چې ژر تر ژره د وزن څخه غیر تمرین شروع د اوږدی مودی لپاره د پښې بی حرکته کول Osteoprosisاو Reflex symphathetic dystropy ته زمینه مساعدوي.

Injuries of the Talus

دتالوس کسرونه او د بی ځایه والی پیښې نسبتا کمی دی. داپه عمومي توګه دزیاتی شدیدی ضربی له کبله د موټرو په ټکرو کې پیداکیږي. په ټکر و کې ناست خلک مخامخ د موټر په Fram لږیږي او کسر پیداکیږي د ارتفاع څخه غورځیدل او په شدت سره دپوندی تاویدل هم

www.ketabton.com

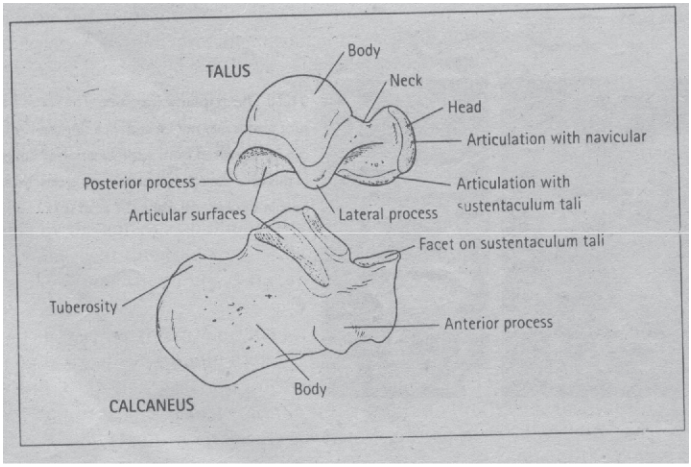

31,19

د Talus/او Calcanus ټبودنه

ددی دوه هډوکو غټی برخی او د دوی ترمنځ اړیکی ټبودل شویدي.

د تالوس کسر منځ ته راوړي پدې کې د تالوس د سر، غاړی ، جسم او هډوکنی بارزو کسرونه شامل دی همدارنګه د تالوس د ګرد چاپیرو مفاصلو عظمی غضروفي کسرونه د پورتنی مفصلی سطحی کسر او Avolsion کسرونه هم په کې دي په ډیرو شدیدو جرحوي اهمیت د دوه دلایلو په اساس د ارزښت وړ دی.

الف: Talus تر ټولو غټ وزن وړونکی ساختمان دی (دمفصل علوی سطح د بدن نورو ټول قسمتونو په پرتله د وزن اخستلو نسبت په هر ساحه Load/unit باندې منې.

ب: د Talus دوینې اروا زیاته ده نسبتا د Truma څخه وروسته Ischemia ،

www.ketabton.com

Necrosis لپاره مساعد ځا ی دی د وینې اوعیی هډوکی ته د قدامي قصبی شریان خلفي قصبی شریان او Peroneal شریانونو څخه رانتوزي همدارنګه د ګردچاپیره کپسول او اربطو څخه هم تفممیي شریانونه هډوکی ته رانتوزی د Talus سر په لوړه کچه د بین العظمی اوعیو پواسطه اروا شویدی د Talus جسم دهغو شریانونو پواسطه د تالوس د غاړی څخه Tarsal کنار اوله قدامي څخه خلفی خواته سیر کوي اروا شویدی د Talus د غاړی په کسرونو کې د غه اوعیی شکیږي که کسر بیځایه شوی وي نو خارجی عظمی Plexus هم زیانمن کیږي او د Talus جسم په Ischemia اخته کیږي.

Mechanism of injury

د Talus دغاړی کسر دپوندی بند د شدید فرط بسط (hyperextension) له کبله پیداکیږي د Talus غاړه د قصبی په قدامی څنډه لګیږي که قوه همداسی دوام وکړي کسر بی ځایه کیږي اوګرد چاپیره مفاصل هم لږ بی ځایه کیږي اویا مکمله خلع کیږي د Talus دجسم کسر عموماً یو فشاری کسر دی چی د ارتفاع څخه د رالویدو له کبله پیداکیږي Aulsion کسرونه د Ankle په ګرد چاپیره کې د اربطو د Starin سره یوځای وي.

کلینیکي بڼه:

ناروغ عموماً د موټر ټکر کړی وي یا دیوی ارتفاع څخه رالویدلی وي پښه او دپښې بند (Ankle) پرسیدلی او دردناک وي که کسر بی ځایه شوی وي نو واضح سوءشکل موجود وي اودپاسه پرې پوستکی هم کیدای شي شلیدلي وي د

www.ketabton.com

پوستکی پرسیدل یوه خطرناکه ننبه ده که کسر یا خلع په ډیره بیړه ارجاع نه شي نو پوستکی کیدای شي احتقاني او منتن شي نبض باید وکتل شي او دروغی پښی سره پرتله شي.

X-Ray

د Talus په کسرونو کې قدامي خلفي جنبي او مایلی منظری لاڑمی دي. دپښې او Ankle د نورو جرحو د ردولو لپاره باید په نورو مناظرو هم X-Ray واخیستل شي په X-ray کې باید دواړه Mallelus هډوکی د Ankle زلفی Talus اوله دوی سره Tarsal هډوکی د لیدلو وړ وی. په ځای کسرونه او دهغوی لیدل اسان کار نه دی او ځینی وخت خو بی ځایه شوی کسرونه هم ځکه له نظره پټ پاتی کیږي چې ډاکتر په X-ray کې دپښی د نورمال ظهور سره بلدتیا نه لري. د Talus د جسم د کسرونو لپاره CT مرستندویه معاینه ده د Talus د سر کسرونه نادر دی او عموماً د Talu navicular بند په کسر کې اخته کیږي د Talus د غاړی کسرونه په لاندې توګه تصنیف بندی شویدي.

www.ketabton.com

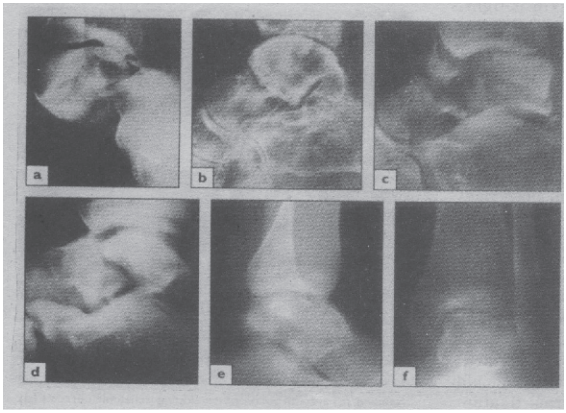

31,20

د Talus د جرحو X-ray

a: Talocalcaneal کسر او خلع

b: د Talus دغاړې پر ځای کسر

c: د غاړې Type-3 کسر.

d: د Talus د جسم بی ځایه شوی کسر.

e: دجسم ددغه کسر په اړه فکر کیده چې شه ارجاع شوی خوپه قدامی خلفي منظره کې.

f: دوه یو دبل دپاسه خطونه لیدل کیږي له دې څخه ظاهریږي چې پارچی تدور کړی دی

۱ - Type-I په ځای کسرونه.

۲ - Type- II که څه هم ډیر کم وي خو دا بی ځایه شوي کسرونه دي چې د Sub. Talar joint د خلعی او Subluxation سره یوځای وي.

۳ - Type-III بی ځایه شوي کسرونه چې د Ankle joint څخه د Talus د جسم د خلعی سره یوځای وي.

د Talusدجسم کسرونه غیر معمول دي دا اکثره بی ځایه وي او د Talocalcanus مفصل د تخریب سبب ګرځي د X-ray plaine دمعاینی پواسطه د پارچو تدوری بی استقامی لیدل ګران کار دی. داسوء شکل د درې اړخیزی CT

www.ketabton.com

سکن معاینی پواسطه ښه لیدل کیږي د خلفي او وحشي بارزو کسرونه عموماً د Ankle د اربطو د Strain سره یوځای وي. ځینی وخت د خلفي بارزی د کسر او د نورمال هډوکني Trigonum تر منځ تفریقي تشخیص مشکل وي یو ساده قاعده په دې اړه داده چې که اعراض یې نه وي ورکړي او ناروغ نه په عذابوي نو دهر ځای کسر چې وي مهم نه دی. د تروما څخه وروسته په عمومي توګه عظمی غضروفي کسرونه د Talus د ګنبدی په وحشي برخه کې پیداکیږي په لومړی ځل باندې تشخیص نه کیږي تشخیص یواځی د CT سکن او MRI پواسطه کیږي.

درملنه :

دپښې د تداوي عمومي اصول مخکی بیان شویدي د Talus د کسرونو په تداوي اوس رڼا اچوو:

۱- Undisplaced fractur

دزنګون تر لاندې پورې پلاستر تطبیق کیږي اوبیا په کی درز جوړیږي چې ټول عمق پلستر یې نیولی وي کله چې پرسوب له منځه لاړ نو ددې پر ځای یو مکمل Cast په داسی حالت کې اچول کیږي چې پښه Planter flexed وي د اولو څلورو اونیو لپاره دوزن وړل منع دی له دې وروسته پلاستر لیری کیږي د کسر وضعیت د X-ray پواسطه لیدل کیږي نوی Cast تطبیق کیږي او په تدریجي ډول وزن وړلو ته اجازه ورکول کیږي په نورو پلاسترونو کې پښه په ورو ډول Plantegrade وضعیت ته راوړل کیږي په ۸ اونیو کې Cast لیری کیږي او دپښی دنده دنورمال ورځنی استفادی له طریقه اعاده کیږي.

۲- Displaced fractur of the neck

لږ غوندې بی ځایه والی کسر هم Type-2 کسر کې راځي چې ارجاع ته ضرورت

www.ketabton.com

لري که پوستکی د پاسه کلک وي نو ارجاع باید عاجله اجراشي ځکه د پوستکي د نیکروزس خطر موجود دی ارجاع باید مکمله وي ځکه چې :

الف: داخبره یقیني کړی چې Sub talar مفصل په میخانیکي توګه قوی دی.

ب: چې د Avascular necrosis مواقع راکمی کړي.

په Type-2 کسرونو کې باید ترڅی ارجاع دعمومي بی هوشی لاندې اجرا شي په داسې حالت کې Traction تطبیق کیږي چې Ankle Planter flexion حالت لري له دې وروسته پښه د Eversion یا Inversion حالت ته راوړل کیږي تر څو هغه بی ځایه والی چې په X-ray کې لیدل کیږي اصلاح شي.

ارجاع د X-ray پواسطه بیا کتل کیږي او هیڅ اناتومیکي لنډوالی د منلو وړ نه دی د زنګون لاندې Cast تطبیق کیږي او د څلورو اونیو لپاره د وزن وړل مجاز نه دي له دې وروسته د Cast د بدلولو په مهال پښه تدریجاً Plantegrade حالت ته راوړل کیږي خو وزن وړل مجاز نه دي تر څو چې د Union د جوړښت څخه مطمین شو ۸-۱۲ اونۍ پوري که ترڅی ارجاع ناکامه شي خلاصه ارجاع لازمه ده دیو قدامي انسي شق له لارې کسر خلاصیږي اوخپل وضعیت ته راوړل کیږي د انسي Mallulus د Osteomytisation پواسطه په پراخه توګه کسری ساحی ته رسیده ګې کیږي د هډوکي وضعیت د X-ray پواسطه کتل کیږي او کسر د دوه K.wire اود پښې د Screw پواسطه تثبیت کیږي دعملیات څخه وروسته د زنګون لاندې Cast تطبیقیږي د (۸-۱۲) اونیو لپاره زور نه شي وړای. Type-III کسرونه او خلعی عاجلی خلاصی ارجاع او Int.Fixation ته ضرورت لري کسر ته د رسیدو لپاره دخلفي انسي لارې څخه کار اخیستل کیږي انسی Mallelus دیو AO Mallolar screw لپاره له مخکی څخه برمه کیږي او د Osteomatized کیږي او د

www.ketabton.com

Deltoid اربطی د زخمی کولو څخه پرته دواړو خواو ته کش کیږي دغه پراخه خلاصونه لازمه ده ترڅو په Ankle مفصل کې پارچې راوویستل شي او د سترګو تر نظر لاندې د Talus بې ځایه شوی جسم ارجاع شي وضعیت د X-ray پواسطه کنټل کیږي او وروسته کسر د K.wire او Screw پواسطه Fixed کیږي که د پوستکي د حالت په باره کې لږ شک هم موجود وي نو کسر باید واز پریښودل شي او ابتدایي ټرل په پنځمه ورځ اجراشي د عملیات څخه وروسته پښه میزابه کیږي او تر هغی پورته ساتل کیږي ترڅو چې پړسوب له مینځه لاړشي له دې وروسته د Type-2 کسرونو د درملنې په څیر د زنګون لاندې Cast تطبیق کیږي.

۳- Displaced fracturs of the Body

د Talus د جسم کسرونه په عمومي توګه بی ځایه شوي څو پارچه یي او د Ankle او Talocalcanal مفصل سره یوځای وي. ځینی وخت خو پارچی په مکمله توګه بی ځایه شوي وي لږغوندې بی ځایه والی د منلو وړ دی د زنګون لاندې Cast د ۲- اونیو پورې تطبیقیږي خو د وزن وړل مجاز نه دي له دې وروسته د نورو څلورو اونیو لپاره وزن وړونکی Cast تطبیقیږي افقی کسرونه چې د Ankle او Subtalar کسرونو سره یو ځای نه وي د ټرلی ارجاع او Cast پواسطه دغیر متحرک کیدلو له لارې تداوي کیږي.

دمتعلقو مفاصلو د خلعی سره یوځای بې ځایه شوي کسرونه باید په صحیح طریقه ارجاع شي په ټولو واقعاتو کې خلاصی ارجاع او Int.Fixation ته ضرورت دی د Talus د سم لوڅوالی لپاره دانسي Osteotomy mallolus بایداجراشي Mallolus د Osteotomy څخه مخکی برمه کیږي او وروسته د Talus دکسر د

www.ketabton.com

درملنی څخه په خپل موقعیت کې بیرته لګول کیږي. ددې کسرونو انزار ډیر خراب دي Malunion دمفاصلو بی نظمي Avascular نیکروزس او د Ankle یا Talo calcanal مفصل Secondry osteoarthritis په لوړه کچه پیدا کیږي.

۴- Displaced fractur of the head

غټه مسله د Talonavicular مفصل جرحه ده که پارچی غټی وي نو وازه ارجاع او Int.Fixation پواسطه تداوي اجراکیږي که زیات Communation موجود وي نو بهتره ده چې ډیرې وړې پارچی لری شي د عملیات څخه وروسته د Talus د نورو کسرونو په شان پښه بی حرکته کولای شي.

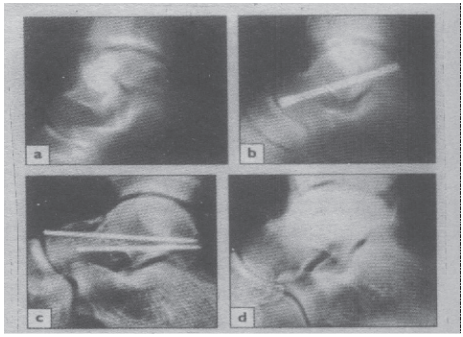

31,21

د *Talus* د کسرونو تداوي

a: دابی ځایه شوي کسر ارجاع شوی او د Counter sunk seveen په واسطه تثبیت شوی.

b: یوه مکمله نتیجه یې ورکړې د غاړی کسرونه که بنه هم ارجاع شوي.

c: د Ischemic نیکروزس تر خطر لاندې دی.

۵- Fractur of the Talar Process

که چیرې کسري پارچه کافي اندازه لویه وي نو خلاصه ارجاع او د Krisher wire یا کوچني Screw په واسطه Fixation یې غوره درملنه ده کوچني پارچی هغه وخت ویستل کیږي چې اعراض پیدا کړي.

www.ketabton.com

۶- Osteo chondral fracturs

دا د Talus د ګنبدی برخی واړه سطحی کسرونه د Ankle په Sprain او Sub talar خلعو کې منځ ته راځي. اکثراً حاد افات د ۴-۶ اونیو لپاره دغیر متحرک Cast پواسطه تداوي کیږي ځینې بی ځایه شوي کسرونه ډیر غټ وی او د Herberts screw پواسطه int.Fixation ته ضرورت لري که عظمی پارچه ډیره وړه وي اوله خپل بستر څخه جداشوی وي نو باید لری شي لوخ هډوکی بیا برمه کیږي ترڅو د Fibrocartillage د تنبهه پواسطه تداوي شي.

۷- Open Fracturs

د Talus کسرونه اکثره دپوستکي د شلیدلو جرحو سره یو ځای وي ځینی واقعاتو کې کله چې پرسیدلي پوستکی وچوي نو کسر خلاصیږي په دې کسرونو کې دانتان خطر زیات او د مخنیوي لپاره یې باید انتي بیوتیک وکارول شي جرحه د عاجلی واقعی په توګه تداوي کیږي د عمومي بی هوشی لاندی زخم پاک Debred کیږي او Necrotic انساج لیری کیږي له دې وروسته زخم د ټرلو جرحو غوندې تداوي کیږي خو په ځینو واقعاتو کې خلاص پریښودل کیږي او د موخرو سچورونو اویا د پوستکي د Graft پواسطه د ۵-۷ ورځی وروسته کله چې پرسوب له مینځه لاړ شي ټرل کیږي او داخبره یقیني کیږي چې انتان نه شته ځینی وخت په خلاصو جرحو کې Talus مکمل جداشوی اوپه جرحه کې پروت وي وروسته له پاکولو او Debrredment څخه Talus په خپله کونډه کې ولګول شي او د K.wire پواسطه ټینګ شي.

www.ketabton.com

اختلاطات :

لاندې اختلاطات ورکوي

۱- Mal union : په صحیح ارجاع باندې زیات ټینګار کیږي Malunion مفصلی سطح تخریبوي حرکات محدودوي او دوزن د پورته کولو په وخت کې درد پیداکوي که په تعقیب X-ray کې دپارچو بی ځایه والی ولیدل شي نو ارجاع باید بیا ترسره شي اوږدمحالی malunion د Osteoarthritis لپاره زمینه مساعدوی.

۲- Avascular necrosis : د Talus د جسم Avascular نیکروزس د Talus د غاړې په بی ځایه شوو کسرونو کې پیداکیږي واقعات یې د بی ځایه والي دزیات والي پورې مربوط دي په Type-1 کسرونو کې له لس فیصد څخه لږ په Type II ۳۰-۴۰ % پورې په Type III کې د ۹۰% فیصد څخه زیات وي.

په مقدمه X-ray تر ۲ اونیو پورې د Avascular برخی کثافت زیات شوی وي په حقیقت کې ټول Talus دعدم استعمال له کبله سوری سوری ښکاري او Avascular برخه نه متاثره کیږي او کثیفه په نظر راځي که د Talus ګنبده Osteoprotic شي او دا د اروا معنی لري نو Osteonecrosis په کې نه پیداکیږي دا Hawkin sign اساس دی چې د جرحی نه ۲-۸ اونی وروسته پیداکیږي که Osteonecrosis واقع شي نو دنوی هډوکي د جوړیدو له کبله د Talus جسم بالاخره متکاثف او Sclerotic کیږي چې په Sعکسوي شکل د نوی هډوکی د جوړیدو له سببه سره له دې چې نکروزس منځته راغلی وي هډوکی ممکن جوړ شي او دمداخلی له کبله په کې مزاحمت ونه شي په هر حالت دوزن ورړل باید په ځنډ واچول شي ځکه چی د هډوکی سطح تر اوسه پورې هواره نه ده. که Talus هموار وي یا پارچی ولري که درد ولري او معذورتیا تری پیدا شي نو کیدای شي Ankle

www.ketabton.com

arthrodosis ته ضرورت پیدا شي.

۳- Secondary Osteoarthritis

هغه ناروغان چې د Talus د غاړې کسرونه ولري په ۵۰% کې يې د جرحې څخه څو کاله وروسته په Ankle او Sub talar joint کې Osteoarthritis پیدا کیږي داځو وجوهات لري لکه دابتدايي تروما څخه وروسته د مفصلی سطح تخریب، Malunion او Avascular necrosis درد اوشخوالی په عمومي توګه د مناسبو انلجزیکو دواګانو په ورکولو او ارتوپیډکو تمریناتو اصلاح کیږي عملیاتي تداوي څخه باید ډډه وشي ځکه چې دیوه مفصل Fusion په بل مفصل کې داعراضو د پیدا کیدو لامل ګرځي.

. دکلکا نوس ماتید نه:

Calcanus په قدم کې تر ټولو زیات ماتیدونکی هډوکی دی په ۵-۱۰% واقعاتو کی دواړه پوندی په یو ځای زخمی کیږي د ټکر جرحی اګر چی په حیاتي طریقه جوړیږي خو په تعقیب يې د اوږدی مودی معذورتیا رامینځ ته کیږي.

دجرحي میخا نکیت:

په اکثرو واقعاتو کې ناروغان دیوې ارتفاع څخه رالویږي چې اکثراً د زینی څخه په یوه اویا دواړو پوندو رالویږي Calcanus پورته خواته د Talus سره لګیږي کسر په کې پیدا کیږي یا میده کیږي چې د ۲۰% څخه زیاتوناروغانو کې ددې سره د Pelves, Spin او Hip جرحی هم موجودی و ي. ځینی وخت د Avulsion کسرونو

www.ketabton.com

په تعقیب د Aschel وتر او Ankle اربطو دکشیدو له کبله پیداکیږي اوکله کله هډوکی د مستقیمی ضربی په واسطه میده میده کیږي

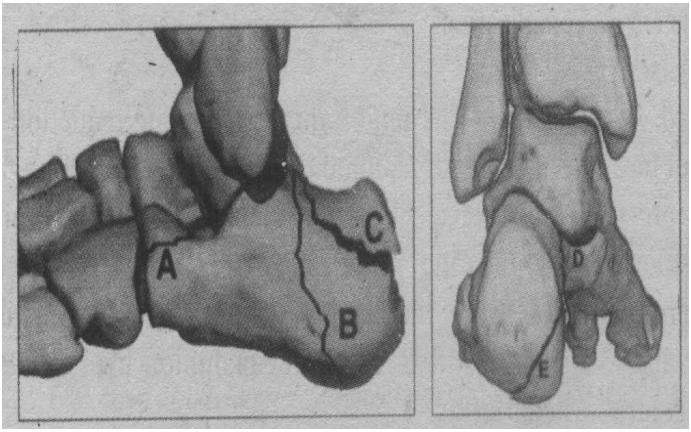

۲۲،۳۱

Calcanus خارجي مفصلي کسرونه.

کسر کیدای شي چې:

a: دقدامی بارزی له لارې.

b: د جسم له لارې.

c: د Tuberosity له لارې.

d: د Sustentaculumtali له لارې.

e: د انسي Tubercul له لارې واقع شي.

که پارچه غټه او بی ځایه شوی نو ترلی تداوي ته ضرورت لري او بیرته باید په خپل موقعیت کې تثبیت شي

Patholoical Anatom

په ۱۹۴۸کال کې د Palmer اوپه ۱۹۵۲ کې د Aessex lopresti دکار په اساس د رواج په توګه د Calcanus کسرونه په دوه ډوله ویشل شویدي چې لومړی یې خارج مفصلي چې دهغه سره د Calcanus مختلف Process او جسم هغه برخه چې

www.ketabton.com

د Talocalcan مفصل خلف ته واقع دی متاثره کیږي او دوهم یې داخلی مفصلي دې چې د Talocalcanus د مفصل سره جداکیږي.

۱- Extra articular fracturs

داکسرونه د Calcanus دجرحو ۲۵% واقعات جوړوي داکسرونه په ساده انداز واقع کیږي چې په کسر کی دقدامي بارزی - The - Sustentaculum tali tuberity or interomedial process کسرونه معمولاً منځ ته راځي. دجسم دخلفی برخی کسرونه دفشار پواسطه مینځ ته راځي دخارجی مفصلی کسرونو تداوي اسانه ده او بنه انزار لري.

Intra articular fracturs

داجرحی ډیری پیچلی اودپایلو وړاندوینه یې نه شي کیدای پدې کسر کې کسري خط په مایله توګه دخلفي مفصلي اړخ پوری اودجسم دخلفی انسي خخه تر قدامي وحشي پورې غځیدلی وي. څه وخت چې کسر پیداشي نو خلفي مفصلي اړخ د زور راوړلو له پاره دپښې په وضعیت پورې اړه لري که پونده د Valgas په حالت کې وي نو کسر په وحشي برخه کې دې او که پونده د Varus په حالت کې وي نو کسر ډیر انسی دي داکیدای شي د ټولی جرحی مکمل حدود وي پورتنی کسر د خلفی وحشي غټی ټوټی او قدامي انسي وړی ټوټی درلودونکی دی. ډیرو واقعاتو کې په خلفي وحشي ټوټه کې یو دوهمی کسري خط ښکاره کیږي چې کسر په دریو برخو ویشي دا دوهمی کسر په عمومي توګه د دوه کسری خطونو تر مینځ یو هډوکی جوړوي. چې Tongue type ورته ویل کیږي او دمفصل فشاري کسرونه هم ورته وایي په Tongue typ کسر کې چاود په خلفي توګه د Crucialangle څخه

www.ketabton.com

Tuborosity ته غځيدلی وي او په جنبي X-ray کې ژبی ته ورته جوړښت جوړوي.
په مفصلي فشاري کسر کې چاود د مفصلي اړخ څخه راچاپيره کيږي او د Calcanus د هډوکي Thalmic برخه ديوې وړې ټوټې په شکل د مفصلی اړخ وحشي برخی سره يوځای کيږي په دواړو نوغو کسرونو کې جنبي X-ray کوږوالی اويا د Calcanus د Thalamic برخی له پاسه فشار ښئي وحشي ټوټه خلفي وحشي خواته تاويږي - د Calcanus جسم پورته خواته کش کيږي او انسي Sustanticular پارچه د Talus سره برقرار ی اړيکی لري. وحشي پارچه کيدای شي ځينی وخت د Calcanus په جسم کې ننښتی وي او د ارجاع لپاره د جسم وحشي جدار بايد چې Osteomatized شي د Calcanus جسم پورته خواته بی ځايه والی په X-ray کې د فشاري کسر کلاسيکه نښه Depressed Fructure ورکوي دخلفي مفصلی سطحی اودپورتنی سطحی تر منځ زاويه هواره وي. د CT سکن انکشاف او د عملياتي ارجاع اوتثبيت ميلان د Calcanus کسرونو اړوند ه ستو نزي کمي کړيدي ځکه چې د دغه پيچلو کسرونو په اړه زمونږه په پوهه کې زياتوالی راغلی دی په اکثرو واقعاتو کې د دريو څخه زياتی پارچی موجود دی چی د بی ځايه والي اندازه يې متغيره وي کسر اکثراً د قدامي مخ څخه تر Calcanocubiod مفصل پورې غځيدلی وي د Calcanus
وحشي جدار کيدای شي Comunated وي او خلفي مفصلی سطح ځينی وخت په دريو يا زياتو ټوټو جداشوی وي د جسم جنبی بی ځايه والي پونده پراخوي او د دې له کبله د Fibula څو که وحشي جدار خواته ټيل وهل کيږي او په Perioneal tendon باندې فشار راوړي.

www.ketabton.com

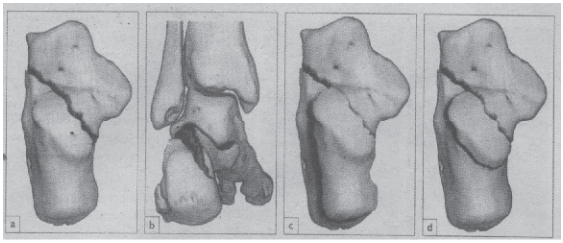

۲۳،۳۱

د Calcanus داخلي مفصلي کسرونه

دکسر ابتدايي خط

a.b په Talus باندې د Calcanus دکيناستلو په نقطه کې دی او دخلفي انسي څخه قدامي وحشی ته غځيدلی دی دوهمي کسري خطونه د Tongue شکل جوړوي.

c: فشاری مفصل چې تخريب شوی.

d: دکسر په اندازه کې تغيرات.

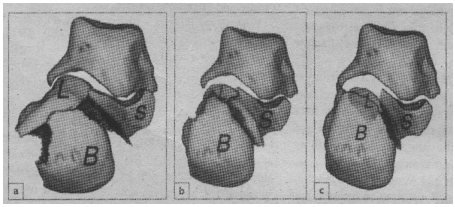

31,24

د Calcanus داخلی مفصلي کسرونه

د CT سکن معاينې پواسطه دکسر په اناتومي بڼه پوهيدای شو د Coronal CT پواسطه په اکيرو داخل مفصلي کسرونو کې درې غټی پارچې پيژندل کيږي چې (L) يې Lateral (S) يې Sustoin triculumtali (B) يې د Body پارچی دی.

a: دمفصل وحشي پارچه په Valgus کې خو جسم په Varus کی دی په Type-2 کسرونو کی.

b: Sustantaculum tali په Varus کې دی وحشي مفصلي پارچه پورته شوی ده په Type-3 کسرونو کې.

c: وحشي مفصلي توټه په خپل ځای دجسم په توټه کې غرس شويده.

www.ketabton.com

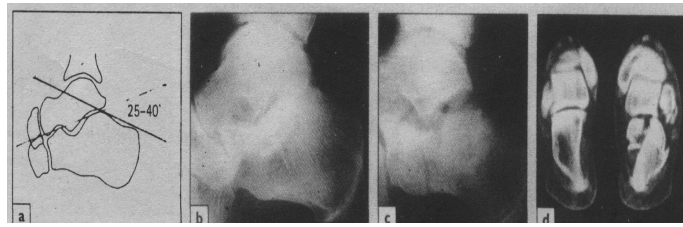

31,25 د Calcanus دکسرونو عکسونه a.b د

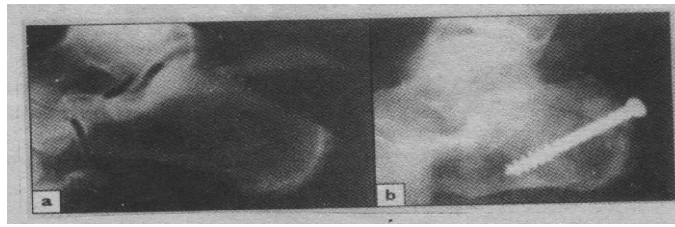

Bohler د زاويي اندازه کول او د نورمال پښې د X-ray پواسطه ښودل.

c: په مکسوره Calcanus کې د Bohler دزاويي هموارواالی.

d: د CT سکن دمعاينې پواسطه ښودل شوی دی چې مفصلي پارچې څنګه يو له بله جدا دی.

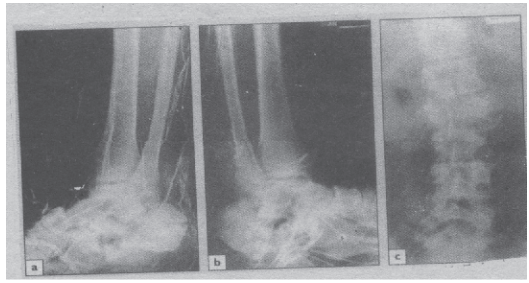

31,26

د Calcanus دکسر عکسونه

د دوه طرفه Calcanus کسرونه دي

ab: دا کسرونه ديوې ارتفاع څخه په پوندو باندې درالويدو له کبله يا له ښکته څخه دپورته جګيدو ورو بيرته درالويدو له کبله پيدا شوي دي په هر حالت کې فقرات مات شويدي.

c:c

www.ketabton.com

A 31,27دخلفي علوي برخي اولژن کسرو نه
Bچه دسکرو په واسطه تثبیت شوي دي
دکلکا نوس دخارج مفصلي کسرونو تدا وي

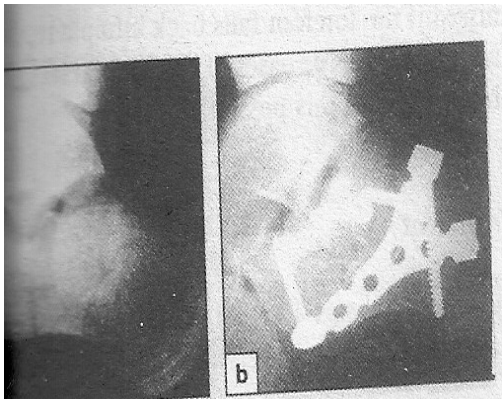

31,28

دکلکا نوس کسرونه –جرا حي تداويa،دکلکا نوس په دي بي ځايه شوو کسرو نو کي دبو لر زاويه مکملا همواره شويدهB،دواز عمليا ت اوداخلي تثبيت ځخه وروسته نو رما له بيرته خپل حا لت ته راغله.

کلينيکي بڼه :

که ناروغ په هوش کې وي نو ديوې ارتفاع ځخه د رالويدو تاريخچه وايي په زړو Osteoprotic خلکو کې يوه وړه صدمه د Calcanus کسر مينځ ته اوړای شي پښه دردناکه پرسيدلی او دپوندې په وخشي اړخ کې ډير شينوالي موجود وي پونده پراخه ښکاري ګردچاپيره انساج حساس وي اودوخشي mallolus مقعريت له مينځه تللی وي. Sub talar مفصل حرکت نه شي کولای خو Ankle مفصل حرکت کولای شي دتل لپاره پښه د Comp. Syn دنښو لپاره ولټوی.

www.ketabton.com

X-Ray

په X-ray Plain کې بايد وحشي، مايل او محوری منظری راوويستل شي خارجي مفصلي کسرونه واضح وي او داخلي مفصلی کسرونه هم اکثره په عکس کي پيژندل کيږي - که د پارچو جداوالی موجود وي نو په جنبي منظره کې Tuber joint زاويي bhr anglle همواری ليدل کيږي دداخلي مفصلی کسرونو لانور معلوماتو لپاره CT لازمه معاينه ده ځکه چې دا معاينه دکسرهندسه واضحه ښيي او دداخلي مفصلي کسرونو تشخيص ته پری رسيږو په شديدو جرحو په ځانګړی ډول دوه اړخيزو کسرونو کې لازمه ده چی د زنګون، حوصلی او X-ray Spin واخيستل شي.

درملنه :

دغينی ډيرو وړو جرحو څخه پرته ناروغ په روغتون کې بستر کيږي پښه يې پورته کيږي او د واورو د تهوتو پواسطه تداوي کيږي تر څو پرسوب له مينځه لاړ شي ددې عمل له کبله د X-ray او CT سکن لپاره هم وخت په لاس راځي.

۱ - Extra articular کسرونه :

دخارجی مفصلي کسرونو په تداوي کې اصلی ټکی دادې چې حرکت او دنده داناتوميک وضعيت څخه زيات اهميت لري. ډير ناروغان په غير عملياتي طريقه او دفشاری بنداژ د واوری د تهوتو او پرسوب تر ختميدو پوری د پښې د جګولو پواسطه تداوي کيږي په اولو څلورو اونيو کې دوزن تحمل کولو اجازت نه شته خو

www.ketabton.com

په وروستیو څلورو اونیو کې قسمی وزن وړای شي له پورتنی لارې څخه د تداوي بدلون د جرحی په خواصو پورې اړه لري.

الف : Fractur of the Anterior process

اکثره یې Aulsion کسرونه دي او د Ankle د Sprian سره مغالطه کیږي د مایل X-ray پواسطه کسر ښودل کیږي چې دتل لپاره Calcanocubiod مفصل په کسر کې دخیل وي. که لویه بی ځایه شوی پارچه موجود وي نو داخلي تثبیت ته ضرورت دی چی دټرلو دمعمول طریقی پواسطه سرته رسیږي.

ب : Fracturs of the Tuborosity

داد Achel وتر له کبله پیداشوی Aulsion کسرونه دي. کلینیکي علایم د Achel وتر څیروالی ته ورته دی. که پارچه بی ځایه شوی وي باید ارجاع د Screw پواسطه تثبیت شي اوپه Achel وتر باندې دفشار کمولو په خاطر پښه بی حرکته کړای شي څلور اونی وروسته د وزن وړل مجاز دی.

ج : Fracturs of the body

په دې کسرونو کې Sub talar مفصل نه دی دخیل نو انزار یې ښه دي او کسر د معمول ټرلی طریقی پواسطه تداوي کیږي خو اړخیز بی ځایه والي او دپوندی پراخوالی زیات وي نو دلاس پواسطه د ټرلی ارجاع لپاره باید هڅه وشي ۲-۸ اونیو لپاره وزن نه شي وړای.

www.ketabton.com

د Cast پواسطه بی حرکته کولو ته ضرورت نه شته خو په هغه حالت کې چې دواړه پوندې په کسر اخته شوی اویا ناروغ د Crutch سره په یوه پښه نه شي ګرځیدای باید Cast تطبیق شي

۲- Intra articular fracturs

الف : Undisplaced fractur

اکثراً داکسرونه دخارجی مفصلی کسرونو په شان تداوي کیږي یانی دفشاري بنداژ ترڼل، دیخ توتی په تعقیب تمرین د پښې پورته کول او د ۲-۸ اونیۍ دوزن نه وړل په تداوي کې شامل دي. که له عمودی فشار څخه داوږد وخت لپاره وساتل شي نو کسر نه بی ځایه کیږي د Cast پواسطه بی حرکته کولو ته ضرورت نه شته کیدای شي چې تاواني ثابت شي ځکه چی د شخوالي او Reflex sympathetic dystrophy خطر زیاتوي په یوه پلټنی کې چې په ۱۹۹۳ د Crosboy او Fitzigobon پواسطه سرته رسیدلي او د CT سکن په واسطه تعقیب شوي ښودل شوي- چې دغه کسرونه په ۹۰% واقعاتو کې ښه نتیجه ورکوي.

ب : Displaced fracturs

کله چې پرسوب له مینځه لاړ شي نو بی ځایه شوی کسرونه خلاصی ارجاع او Int. Fixation پواسطه ښه تداوي کیږي CTسکن ددې تګلارې سره ډیره مرسته کوي ځکه چې انسي او وحشي پارچی په اسانی سره ښکاري او دمناسبو نقشو پواسطه د جراحی عملیی لپاره محتاطانه پلان نیول کیدای شي.

عملیات په عمومي توګه دیو واحد پراخه وحشي شق له لارې رسیده ګې کیدای شي ارجاع ترسره کیدای شي اودیوال بیرته رغیدای شي مختلفی پارچی د Screw

www.ketabton.com

پواسطه نیول کیږي اودنقایصو داصلاح لپاره دهډوکي Graft څخه ګټه اخیستل کیږي د Calcanus قدامي او Calcanocubiodal مفصل هم پاملرنی ته اړتیا لري.
پارچی ارجاع او تثبیت کیږي وروسته د ټولو پارچو د نیولو لپاره د conter plat څخه ګټه اخیستل کیږي اودا د Calcanus په وحشي برخه کې ایښودل کیږي تر څو ټولی پارچی ونیول شي.
زخم وتړل شي او درن کیښودل شي دایوه تخصصی جراحی عملیه ده چې بی تجربی جراح باید ګوتی په کې ونه وهي.
دعملیات څخه وروسته پښه میزابه کیږي او لږه غوندې پورته کیږي (۲-۳ اونۍ) وروسته چې درد له مینځه لاړ شي نو تمرین باید پیل شي او Cotches سره تللی شي او وزن باید یونه سي وزن هغه وخت ورلی شي چې کسر مکمل جوړ شي چې دا موده تقریبا تر دولس اونیو پورې رسیږي د دندی بیرته لاس ته راتلل ۲-۱۲ میاشتو ته اړتیا لري.

Out come

خارج مفصلی او پرځای داخلي مفصلی کسرونه که په ښه طریقه تداوي شي ښی پایلی ورکو ي -خو ناروغ باید وپوهول شي چې دوظیفی اعاده کیدل ۲-۱۲ میاشتو ته اړتیا لري. په ۱۰% واقعاتو کې کله چې ناروغ په خپل کار پیل وکړي یا په ځیږو سطحو اویا په غیر متوازن حالت کې په زینو وخیژي ځینې پاتی شونی اعراض رابرسیره کیږي .د داخلي مفصلی بی ځایه شوو کسرونو دپایلو په اړه وړاندوینه نه شي کیدای د عملیاتي تداوي پایلی په لوړه کچه د کسر په شدت او جراح په مهارت پورې اړه لري -د باتجربه لاسونو لپاره دا د انتخاب طریقه ده او په ۷۰% واقعاتو کې ښې پایلی لري ترڅو چې مناسب مهارتونه او اسانتیاوی په لاس

www.ketabton.com

کې ونلرو ناروغ باید ځانګړی مرکز ته ولیږو . که څه هم ددې کسرونو بله تداوي ټرلی ارجاع ده خوښي پایلی نه لري په هغه څیړنه کې چې د Krosbay او Fitzgibotis (۱۹۹۳) کې ترسره شوي په ۳۰ ناروغانو کې چې ټرلی ارجاع ورته اجراشو ه ولیدل شو ددغو ناروغانو ۵۰% چې د جرحی نه وروسته د څلورو کالو په موده کې ورته Arthrodesis اجراشو. یوائی په ۱۰ ناروغانو کې دوه ناروغان ښې پایلی لري. هغه ناروغان چې Communicated کسر ونه لرل حتی حالات یې خراب هم شو او د ټولو پایلی ښې نه وی.

اختلاطات :

داکسرونه دوه نوعه اختلاطات ورکوي .

الف : مقدم اختلاطات ب : موخر اختلاطات

۱- مقدم اختلاطات : دا اختلاطات په لاندې ډول دي:

الف: Swelling & Blistering

شدید پړسوب او ټناکی عملیاتي تداوي په خطر کې واچوي پښه باید له ځنډ پرته پورته شي.

ب: Compartment Syndrom

په لس فیصدو ناروغانو کې دشدید فشار اعراض پیداکیږي -د مکمل Compartment syndrom خطر دمقدمی درملنی پواسطه کمیدای شي- که دعملیات په وخت کې دفشار د راکمولو کوشش وشي نو کسر به ښه او سم جوړ شي.

۲- موخر اختلاطات : لاندې اختلاطات په کې ګډون لري:

www.ketabton.com

الف: Malunion : دبی ځایه شوو کسرونو ترڼی تداوی کی او یا دخلاصی ارجاع وروسته بی اندازی وزن پورته کول د Malunion سبب ګرځي پونده پراخه کيږي او په ناروغ کې څپلی تنګيږي پښه د Valgus حالت ته راځي او په تګ کې مشکلات پيداکيږي.

ب: Peroneal tendon impengeroent : د Calcanus دجسم وحشي خواته بيځاي کيد ل کيدای شي- Peroneal tendon دوحشي Malleolus سره ولګو تر فشار لاندې راشي او شديد دردبه کوي.

تداوي يې دعمليات د لارې د Calcanus دوحشي جدار سره د Proturberunt جوړه کول دي.

ج: Achill tendon insuffency : دپوندې د لوړوالي ضياع داشيل Tendon د فعاليت دکموالي سبب کيږي چې په تګ کې مشکلات پيداکوي. تداوي يې دهډوکي د بلاک پواسطه Subtalar Arthrodosis دی د: Talo calcaneal stiffness and osteoarthritis

بيځايه شوی داخل المفصلي کسرونه دمفصل شخوالی په اخر کې Osteoarthritis ورکوي داپه محافظوي طريقه تداوي کيدای شي خو د شديد درد په حالاتو کې بايد Subtalar arthrodosis بايد تر سره شي کله که Calcano cubide مفصل هم په افت کې دخيل وي نو Triple arthrodoses ته ضرورت پيداکوی،

Mid Tarsal Injuries

ددې ساحی جرحی د وړی کش کيدنی څخه واخله تر شديدو کسری خلعو پورې

www.ketabton.com

چې د پښې ژوند ته تاوان رسوي تغير کوي. ميخانيکيت يې د سليمو تاوونکو جرحو څخه واخله تر ميده کوونکی قوی پورې چې په رخوه انساجو کی شديد زيان رامنځ ته کوي بدلون مومي. دپښې په Facial compartment کې خونريزي کيدای شي د وصفي Compartment syndrom سبب شي د Navicular-coniform يا Cubid هډوکو يوازنی جرحی نادری دي ددې ساحی جرحی په ګډه ډول واقع کيږي او يا د جرحی سره يو ځای خلعی موجودی دي.

Pathalogical anatomy

ددې کسرونو په اړه تر ټولو اهمه تصنيفبندي په ۱۹۷۵ کې Main او Jowett کړيده چې د جرحی په ميکانيزم ولاړه ده انسي فشاري جرحی دپښې د شديد Inversion پواسطه پيداکيږي چې شدت يې د Mid tarsal مفصل د Sprin څخه واخله تر کسر اويا د خلعی او کسر پورې چې په Talo navicualr مفصل کې يا Mid tarsal مفصل کې پيداکيږي تغير کوي. طولاني فشاري جرحی ډيری عامی دي دا په داسی حال کې چې پښه په Planter flexion حالت کې وي د شديدی طولاني قوی پواسطه رامنځ ته کيږي Nevaculer د Coniform او Talus تر منځ د فشار لاندې راځي چې په نتيجه کې د Nevacular کسر او د Mild tarsal مفصل نيمه خلع پيداکيږي. وختي فشاري کسرونه عموماً د داسې غورځيدو له کبله پيداکيږي چې پښه په کې په Valgus مجبوره شوی وي پدې جرحو کې د Cobid کسری خلع او Calcanus د قدامی برخی کسر او دپښی په انسي برخه کې Avolsion کسرونه شامل دي Planter فشاری کسرونه د داسې غورځيدو له کبله پيداکيږي چې پښه په کې تاو ه شي او د وجود لاندې ونښلي پدې کسرونو کې

www.ketabton.com

ظهري Avolsion جرحی اویا کسرونه او د Calcancubid مفصلکسری Subluxation شامل دی په میده کوونکو جرحو کې د Mid tarsal ساحی Communated کسرونه شامل دی.

کلینیکي بڼه :

پښه شنه او پړسیدلی وی. په منځنی برخه کې حساسیت موجود وی د Mid tarsal انسي Disluction دناڅاپي پیداشوی Clubfoot په شان وي او وحشي Dislucation د Valgus دسوء شکل په شان وي په طولاني فشاری کسرونو کې واضح سوء شکل نه لیدل کیږي حرکت دردناک وي بعیده Ischemia او .Comp Syn لپاره باید تفتیش وشي.

X-Ray

دجرحی د وسعت دمعلومولو لپاره په ډیرو مناظرو X-ray ته ضرورت دی ځان باید یقیني کړو چې ټول Tarsal هډوکی واضح ښکاري که پښه خلف خواته لاړه شي نو د Tarso meta tarsal مفاصلو خلعی له نظره پټی پاتی کیږي که چیری په Tars هډوکو کی اویا د Meta tars په قاعدو کې کسرونه ولیدل شي نو باید جراح خلعی هم له نظره ونه باسي.

درملنه:

دتداوي له نظره داکسرونه په لاندې ډولو ویشل شویدي۱- Ligamimtus starin : د درد تر ختمیدلو پورې پښه باید په بنداژ وټړل شي او لدې وروسته

www.ketabton.com

ناروغ حرکاتو ته تشویق کیږي.

۲- Undisplaced fructures : د پرسوب د مقابلی له پاره پښه باید پورته وساتل شي دري نه تر څلور ورځی وروسته د زنګون لاندې Cast تطبیق کیږي او ناروغ د Crutch سره ګرځیدای او قسمي وزن ورړی شي پلاستر د ۴-۲ اونیو لپاره برقرار ساتل کیږي.

۳- Displaced fructures : بی ځایوالی د Navicular او Cubid په هډوکو کی پیداکیږي او باید د خلاصی ارجاع او Screw fixation پواسطه تداوي شي.

۴- Fructur dislucation : داشدید زخمونه دې چې د عمومي انستیزي لاندې معمولاً کیدای شي د ټرلی مانوری پواسطه خلع ارجاع شي خو دارجاع ساتل به ستونزمن وي که چیری په کمه اندازه میلان دوباره بی ځایه کیدني ته موجود وي د جلد د مفصل څخه K.wire تیریږي ترڅو هډوکي خپل وضعیت کې تثبیت شي. پښه د زنګون لاندې Cast پواسطه د ۲-۷ اونیو پورې بی حرکته ساتل کیږي تمرین لدې وروسته شروع کیږي او باید منظم عملی شي کیدای شي ۲-۸ میاشتو نه مخکی وظیفه دوباره اعاده شي که چیرې سمه ارجاع د ټرلی مانور پواسطه حاصله نشي لدې وروسته خلاصی ارجاع او Screw fixation ته ضرورت دې د اناتومیکي ارجاع په اهمیت باندې بایدزیات تاکید ونشي.

له نظره پټ پاتی شوي کسرونه دخلاصی ارجاع پواسطه په هغو ناروغا نو کې چې روغتون ته وروسته مراجعه کوي (۳ اونۍ وروسته د جرحی څخه) د اصلاح د نه رامنځته کیدو یو پټ سبب دی.

۵- Communited fructrues

شدید Communited کسرونه د ارجاع مانع ګرځي رخوه انساجو ته باید خاصه

www.ketabton.com

پاملرنه وشي ځکه چی د Ischemia خطر موجود دی پښه په ښه وضعیت کې میزابه کیږي او د پرسوب تر ختمیدو پورې پورته ساتل کیږي د طولاني قوس د ساتلو سره سره دمقدم Arthrodysis مشوره ورکړل شویده.

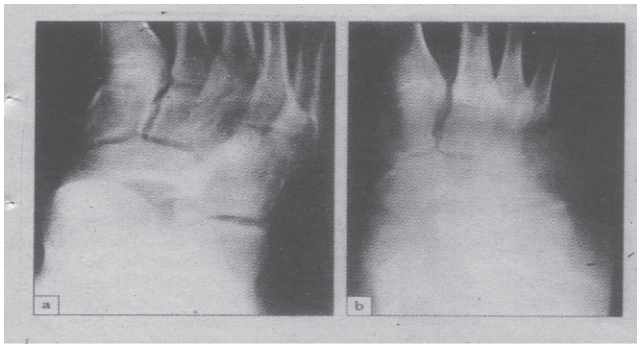

۲۹ ـ ۳۱

Tarso meta tarsal جرحی

د دوه ناروغانو ایکسری چی

A: Talo nevicular خلعه او

B: د Nevicular هډوکی کې طولاني فشاري کسر ښودنه کوي.

Out come

په Mid tarsal جرحو کې یو لوی مشکل دادی چې په اوله معاینه کې په کثرت سره کسرونه او خلعی له نظره پټی پاتی کیږي او ښی پایلی نه لري د mid tarsal په کسرونو او خلعو کې د صحیح ارجاع سره سره په ۵۰% ناروغانو کې د تروما څخه وروسته Osteo artritis پیداکیږي او ناروغان نارمل حالت لاس ته نه راوړي که اعراض دوام وکړي او ناروغ په تکلیف کې وي Arthrodysis استطباب لري.

www.ketabton.com

Tarso meta tarsal injuries

پنځه Tarso meta tarsal مفصلونه یو مغلق ساختمان جوړوي چې قسمي ډول دګوتو تر منځ د مفصل پواسطه او په قسمي ډول د Meta tars هډوکو تر منځ اربطو پواسطه سره کلک تړل شویدی اوهمدارنګه د پښی دمنځنی برخی د Tars هډوکو سره ټینټی دي ددې هډوکو Sprains عام دی خو خلعی یې نادری دي معمولي اسباب تاویدونیکي او میده کوونکی جرحی دي د سریع موټر د ټکر څخه وروسته هغه خلک چې په پښه کې درد او پړسوب ولري مونږ باید په هغو کې د Tarso meta tarsal خلعو لپاره شکمن واوسو د ایکسری پواسطه توضیح مشکله ده ځینی وخت په ایکسری کی یو شی غلط ښکاري خو مونږ نه شو ویلای دا څه شی دی د مختلفو منظرو ایکسری باید واخیستل شي او دنارملی پښی سره مقایسه شي په دریم او څلورم Meta tars باندې په معاینه کې زیات فشار راوستل شي د دویم میتاتارس انسي غاړه باید د دویم Coniform سره په یوه لیکه کې وي او د څلورم میتاتارس انسي غاړه باید د Cubid هډوکي انسی غاړی سره په یوه لیکه کې وي که کسر دخلعی سره موجود وي کیدای شي په خپله ارجاع شي.

درملنه:

دتداوي طریقه د جرحی په شدت پورې اړه لري په ځای Sprins د ۴-۶ اونیو لپاره د Cast پواسطه بی حرکته کولو ته ضرورت لري خلعي او نیمه خلعی صحیح ارجاع ته ضرورت لري او داکار د بی هوشی لاندې د Traction او مانورو پواسطه تر سره کیدای شي وضعیت د پوستکي لاندې K.Wire یا Screw کارول کیږي کله

www.ketabton.com

چې پرسوب له منځه لاړ شي په Cast بدليږي ۲-۸ اونيو لپاره وزن وروسته لری کيږي او بيا د رغونی لپاره تمرين اجراکيږي که ترلی ارجاع ناکامه شي نو خلاصه ارجاع لازمی ده د کاميابي کلی دوهم Tarso metarsal مفصل دی د يو طولاني شق پواسطه دوهم ميتاتارس قاعده خلاصيږي او دلاس پواسطه مفصل ارجاع کيږي دپاتی حصو ارجاع ډير مشکل کار نه دې هډوکی د پوستکي لاندې K.wire يا Screw پواسطه تثبيت کيږي او پښه بی حرکته کيږي که ثبات لاس ته رانغی نو Ext. Fixation ته اړتياده.

اختلاطات:

Compartment Syndrom : يوه شديده پرسيدلی پښه کيدای شي Comp. Synd ورکړي او ددې له کبله Ischemic، غونجيدل منځته راشي که ددې په اړه شک پيداشو نو بايد د Comp په داخل کې فشار اندازه شي تداوي بايد په منډه او

www.ketabton.com

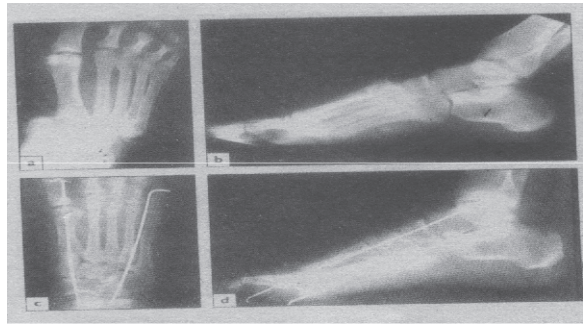

31,30

Tarsometatarsal جرحی

ab: دپښی X-ray چې د Tarso metatarsal کسری خلع په کې ښودل شویدي دغه جرحه د خلاصی ارجاع او K.wire پواسطه د Int.Fixation له لارې تداوي شویدي.

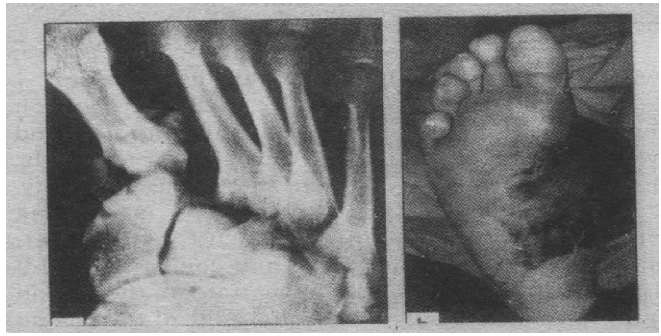

31,31

د Tarsometatarsal جرحو اختلاطات

a: دغه شدیده جرحه د پښی په رخوه انساجو کې وینه ورکوي.

b: په دې ناروغ کې Compartment. Syndrom پیداشو او د Volkman ischemia خطر یې درلود د عاجل شق او Decompression پواسطه د افت څخه مخنیوی وشو.

موثره وي دیو انسي طولاني شق دلارې باید Compartment ته ځان ورسوو او

www.ketabton.com

فشار يې کم کړو زخم د پرسوب تر ختميدو پورې خلاص پرېښودل کيږي او پوستکی بايد دفشاره خلاص شي.

دمیتا تارس جروحات:

Metatarsal کسرونه نسبتاً کم او په څلورو ډولو ويشل شوي دي.

۱- دمستقیمی ضربی پواسطه میده کړی شوی کسرونه.

۲- دتاوه وونکی جرحی پواسطه دجسم حلزوني کسرونه.

۳- د اربطو د Strain پواسطه Avolsion کسرونه.

۴- د متکرر فشار پواسطه د عدم کفایی کسرونه.

کلینیکي بڼه :په ناڅاپي (حادو) جرحو کې د پښې درد پرسوب او شینوالی واضح ليدل کيږي په فشاري کسرونو کې اعراض او علايم ډير واضح نه وي پښه بايد په معمول ډول قدامي خلفي، مايل او جنبی X-ray شي پر ځآی کسرونه ليدل مشکل کار دی او فشاری کسرونه هيڅ نه ښکاری تر څو پورې چې يو څو اونۍ ونه وځي.

درملنه:

تداوی د کسر په نوعی دجرحی په ځای او دبی ځايه والي په درجی پورې اړه لري.

۱- Undisplaced & minimaly displaced fracturs

داکسرونه د زنګون لاندې Cast ، بی حرکته کولو د ۳ اونيو لپاره دوزن نه وړلو او دنورو دريو اونيو لپاره دوزن وړونکی ميزابی پواسطه تداوي کيږي ددې په اخر کې ناروغ نورمال فعاليت ته هڅول کيږي که دا طريقه خپله شي نو ناروغ د ۴۸

www.ketabton.com

ساعتونو لپاره مشاهدې لاندې ساتل کیږي ترڅو درخوه انساجو پرسوب او زیان وکتل شي یوه متبادله تګلاره یې د مقدم حرکت او وظیفوي فعالیت هدف لري.
پښه میزابه او پورته کیږي په عاجله توګه حرکات پیل کیږي او چې پرسوب له مینځه لاړ صحیح پتې تری چاپیره کیږي ناروغ ته غټ بوټ ورکول کیږي او ګرځیدلو ته هڅول کیږي یوځل چې حرکت شروع شو لږ غوندې Malunion نادراً معذورتیا منځته راوړي.

۲- Displaced fracturs

بی ځایه شوي کسرونه په ټرلی طریقه تداوي کیږي د پرسوب ترختمیدو پورې پښه پورته کیږي کسر د بی هوشی لاندې د ترکشن پواسطه ارجاع کیږي پښه په Cast کې بی حرکته کیږي او د څلورو اونیولپاره د وزن وړل مجاز نه دي.
ددې وخت په اخر کی د قسمی وزن وړلو اجازت شته خو Cast د دوه نورو اونیولپاره برقرار ساتل کیږي او یا هم د کسر د جوړیدو پورې که دوهمه ارجاع ناکامه شوه نو د دوهم او پنځم Metatars د بی ځایه والي په Coronal plane کیدای شي ونیول شي او پورته ذکر شوی ټرلی تداوی کفایت کوي.
خوکه په Sagital پلان کې ډیر زیات بی ځایه والي مینځ ته راغلی وي نو باید خلاصه ارجاع او د K.wire پواسطه Int.Fixation تداوي ترسره شي د زنګون لاندې Cast تطبیقیږي او د ۳ اونیو لپاره وزن نه شي وړای او پښه د نورو څلورو اونیو لپاره په وزن وړونکی میزابه کې اچول کیږي لدې وروسته K.w لیری کیږي د Metatars د غاړی کسرونه بی ځایه کیدلو او بیا بی ځایه کیدلو ته میلان لري نو که تداوی په ټرلی طریقه ترسره شوی وي نو باید وضعیت په تکراري ډول وکتل شي وضعیت د پوستکی لاندې د K.wire پواسطه ساتل کیدای شي خو که دی

www.ketabton.com

طریقی هم کار ورنه کړو نو خلاصه ارجاع او داخل مخی K.wire پواسطه باید Int.Fixation ترسره شي دري اونۍ پورې په Cast کې بی حرکته ساتل کیږي Traction injury د قوی پواسطه دپښی Inversion د پنځم Metatars د قاعدی Avolsion مینځ ته راوړي. د Ankle د Sprain درد کیدای شي ددې درد سره مغالطه شي د پنځم Metatars د برجستګی مستقیمه معاینه (حساسیت) په تفریقي تشخیص کې مرسته کوي ځکه په همدې ځای کې د جس پواسطه درد موجود وی X-ray د Metatars په قاعده کې یو مستعرض کسر ښئي او یوه وړه غوندې پارچه لږه غوندې بی ځایه شوی وي ځینی وخت یو وړوکی نارمل Perionealossicl په همدې ساحه کې دکسر سره غلطیږي خو د بلی نارملی پښې د X-ray پواسطه توپیر واضح معلومیږي ځکه هلته هم عین منظره په X-ray کې موجوده وي. که چیری درد شدید اوسي د څو ورځو لپاره پښه بی حرکته او پورته ساتل کیږي وروسته له دې ناروغ هڅول کیږي چې په نارمله طریقه وګرځي او حتی کولای شي په عادي بوټانو کی وګرځي مکمله بی درده وظیفوي اعاده ډیر ژر صورت نیسي.

که چیرې بی ځایه شوی پارچه ښکاره جداشي دردناک Malunion منځ ته راتلای شي چې دغه حالت د Inter fragmentary screw د Fixation په واسطه تداوی کیدای شي. که پارچه ډیره بی ځایه شوی وي نو د Screw پواسطه تثبیت کیدای شي stress fracture یا March fracture په ځوانو بالغانو کې خصوصاً دوسله وال پوځ په نوو داخل شوو سرتیرو کې اویا په نرسانو کې کیدای شي پښه دزیات استعمال له کبله دردناکه او لږه غوندی وپړسیږي د Metatarsal هډوکی په جسم په Mid برخه کې یوه حساسه غوټه د جس وړ وی. دوهم Metatars زیات اغیزمن

www.ketabton.com

کیږي X-ray په اول سر کې نورماله وي خو Radio istopscan دزیات فعالیت ساحه په هډوکي معلوموي په وروسته وخت کې د ویښته په څیر نری چاود یا د callus کتله لیدل کیږي.

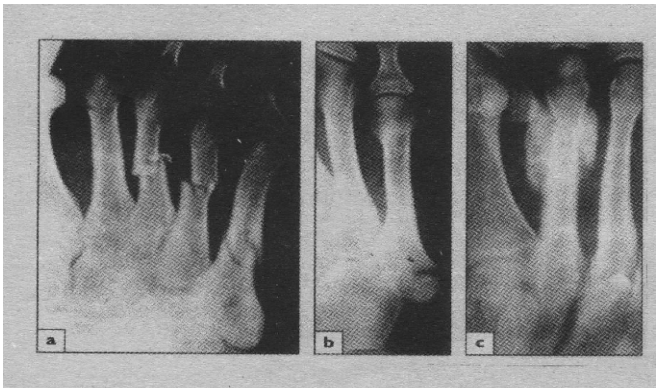

31,32

د *metatars* جرحی

a: د درې Metatars هډوکو دجسم کسرونه چې مستعرض کسری خط لري.

b: د پنځم Metatars د قاعدی Avulsion کسر چې Robert jons کسر هم ورته وایي.

c: د دوهم Metatars فشاری کسر او Callus

په زړو Osteoprotic خلکو کې یو نامعلوم درد کیدای شي له همدې کبله مینځ ته راشي د X-ray پواسطه تشخیص مشکل دی ځکه Metatars په امتداد کې د نازکه پریوست عکس العمل پرته بل څه نه ښکاري د Keller دعملیات څخه وروسته دنږدی Metatars د فشاری کسر له کبله کیدای شي په بل Metatars کې درد پیداشي چې پښه نوره هم د فشار سره مخ کوي هیڅ بی ځایه والی نه واقع کیږي هیڅ ارجاع او میزابی ته ضرورت نه شته د قدامی پښی څخه باید بنداژ

www.ketabton.com

تاوشي او ناروغ په نورمال ډول وګرځي.

Injuries of the Metatarso phlangeal joints

ددغو مفاصلو Sprians او خلعی په نڅاګرو او لوبغاړو کی عامی دی یو ساده Sprian د سپکی میزابی یادیوی اونۍ لپاره دپښی څخه پتی تاوه ولونه زیات څه ته اړتیا نه لري. که پنجه بی ځایه شوی وي نو د ټرکشن او لاس پواسطه باید ارجاع شي او وروسته دیو څو اونیو لپاره په لنډ Cast کې وساتل شي ناروغ ګرځیدای شي.

Fractured toes:

که یو درونډ جسم په پنجه راولویږي نو په Plalanges کې کسر پیداکیږي که پوستکی تخریب شوي وي باید په معقمه توګه Dressing اجراشي کسر ته پاملرنه نه کیږي او ناروغ په بوټانو کې ګرځیدای شي که درد زیات شو نو پنجه باید د ۲-۳ اونیولپاره د پتی تاوه ولو پواسطه میزابه شي.

Fractured sesamoid:

د Sesamoid څخه یو چې عموماً انسي کیدای شي د مستقیمی جرحی پواسطه اویا دناڅاپي ټرکشن پواسطه په کسر اخته شي مزمن او متکرر فشار په نڅاګرو او منډه وهونکو کې زیات لیدل شوی او د همدې له کبله د اضافي هډوکي کسر پیداکیږي ناروغ مستقیماً د Sesamoid دپاسه درد احساسوي په همدې ځای کی حساسه نقطه موجوده وي او ځینی وخت د پښی د منفعل بسط پواسطه درد

www.ketabton.com

زیاتیږي X-ray عموما کسر ښیي smoth edge bipartits sesmoid څخه فر ق کیداي شي- تداوي ته اکثراً ضرورت نه پیداکیږي د درد لپاره په موضوعي توګه Lignocain زرق کیږي که ناارامي زیاته شوه پښه باید د ۲-۳ اونیو لپاره په یو لنډ ګرځیدونکي Cast کې واچول شي که بیا بیا اعراض پیداکیدل نو هډوکی باید غوڅ شي باید فکر مو وي چې دغتی proximal - flexor atachment pha جوړښتونو ته زیان ونه رسیږي او که ورسیده نو کیدای شي چې په پنجه کې Valgus ، Varus او یا Cock up سوء شکل په غټه ګوته کی پیدا شي.

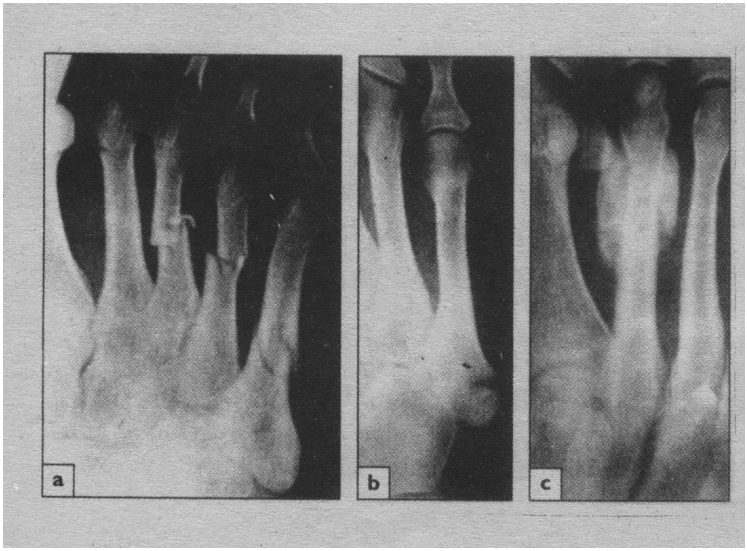

31,32

www.ketabton.com

REFERENCES AND FURTHER READING

Ström L (1966) Sprained ankles. Surgical treatment of 'chronic' ligament ruptures. *Acta Chirurgie Scandinavica* 132, 551-565

...ey RE, Meek RN (1992) Comparison of open versus closed reduction of intra-articular calcaneal fractures: a matched cohort in workmen. *Journal of Orthopaedic Trauma* 6, 216-222

...n OD, Snook GA (1969) Reconstruction of lateral ligament tears of the ankle: an experimental study and clinical evaluation of seven patients treated by a new modification of the Elmslie procedure. *Journal of Bone and Joint Surgery* 51A, 904-912

Colville MR (1994) Reconstruction of the lateral ankle ligaments. *Journal of Bone and Joint Surgery* 76A, 1092-1102

Crosby LA, Fitzgibbons T (1993) Intra-articular calcaneal fractures: Results of closed treatment. *Clinical Orthopaedics* 290, 46-54

Das De S, Balasubramaniam P (1985) A repair operation for recurrent dislocation of the peroneal tendons. *Journal of Bone and Joint Surgery* 67B, 585-587

Dias LS, Tachdjian MO (1978) Physeal injuries of the ankle in children. *Clinical Orthopaedics* 136, 230

Eastwood DM, Gregg PJ, Atkins RM (1993a) Intra-articular fractures of the calcaneum. Part 1: Pathological anatomy and classification. *Journal of Bone and Joint Surgery* 75B, 183-188

Eastwood DM, Langkamer VG, Atkins RM (1993b) Intra-articular fractures of the calcaneum. Part 2: Open reduction and internal fixation by the extended lateral transcalcaneal approach. *Journal of Bone and Joint Surgery* 75B, 189-195

Essex-Lopresti P (1952) The mechanism, reduction technique and results in fractures of the os calcis. *British Journal of Surgery* 39, 395-419

Hawkins LG (1970) Fractures of the neck of the talus. *Journal of Bone and Joint Surgery* 52A, 991-1002

Hopkinson WJ, St Pierre P, Ryan JB *et al* (1990) Syndesmosis sprains of the ankle. *Foot Ankle* 10, 325

Karlsson J, Bergsten T, Lansinger O *et al* (1989). Surgical treatment of chronic lateral instability of the ankle joint. A new procedure. American Journal of Sports Medicine 17, 268-274

Langdon IJ, Kerr PS, Atkins RM (1994) Fractures of the calcaneum: the anterolateral fragment. *Journal of Bone and Joint Surgery* 76B, 303-305

Lauge-Hansen N (1950) Fractures of the ankle. II. Combined experimental-surgical and experimental-roentgenologic investigations. *Archives of Surgery* 60, 957-985

Lowrie IG, Finlay DB, Brenkel IJ, Gregg PJ (1988) Computerised tomographic assessment of the subtalar joint in calcaneal fractures. *Journal of Bone and Joint Surgery* 70B, 247-250

Main BJ, Jowett RL (1975) Injuries of the midtarsal joint. *Journal of Bone and Joint Surgery* 57B, 89-97

Müller ME, Allgöwer M, Schneider R, Willeneger H (1991) *Manual of Internal Fixation* 3rd edition. Springer, Berlin, pp598-600

Palmer I (1948) The mechanism and treatment of fractures of the calcaneus. *Journal of Bone and Joint Surgery* 30A, 2-8

Rüedi TP, Allgöwer M (1979) The operative treatment of intra-articular fractures of the lower end of the tibia. *Clinical Orthopaedics* 138, 105-110

Sanders R, Gregory P (1995) Operative treatment of intra-articular fractures of the calcaneus. *Orthopaedic Clinics of North America* 26, 203-214

Teeny SM, Wiss DA (1993) Open reduction and internal fixation of tibial plafond fractures. *Clinical Orthopaedics* 292, 108-117

Vander Griend R, Michelson JD, Bone LB (1996) Fractures of the ankle and distal part of the tibia. *Journal of Bone and Joint Surgery* 78A, 1772-1783

www.ketabton.com

Message from the Ministry of Higher Education

In history, books have played a very important role in gaining, keeping and spreading knowledge and science, and they are the fundamental units of educational curriculum which can also play an effective role in improving the quality of higher education. Therefore, keeping in mind the needs of the society and today's requirements and based on educational standards, new learning materials and textbooks should be provided and published for the students.

I appreciate the efforts of the lecturers and authors, and I am very thankful to those who have worked for many years and have written or translated textbooks in their fields. They have offered their national duty, and they have motivated the motor of improvement.

I also warmly welcome more lecturers to prepare and publish textbooks in their respective fields so that, after publication, they should be distributed among the students to take full advantage of them. This will be a good step in the improvement of the quality of higher education and educational process.

The Ministry of Higher Education has the responsibility to make available new and standard learning materials in different fields in order to better educate our students.

Finally I am very grateful to German Aid for Afghan Children and our colleague Dr. Yahya Wardak that have provided opportunities for publishing textbooks of our lecturers and authors.

I am hopeful that this project should be continued and increased in order to have at least one standard textbook for each subject, in the near future.

Sincerely,
Prof. Dr. Farida Momand
Minister of Higher Education
Kabul, 2016

www.ketabton.com

Publishing Textbooks

Honorable lecturers and dear students!
The lack of quality textbooks in the universities of Afghanistan is a serious issue, which is repeatedly challenging students and teachers alike. To tackle this issue, we have initiated the process of providing textbooks to the students of medicine. For this reason, we have published 223 different textbooks of Medicine, Engineering, Science, Economics and Agriculture (96 medical books funded by German Academic Exchange Service, 100 medical with 20 non-medical books funded by German Aid for Afghan Children and 4 non-medical books funded by German-Afghan University Society) from Nangarhar, Khost, Kandahar, Herat, Balkh, Kapisa, Kabul and Kabul Medical universities. It should be mentioned that all these books have been distributed among the medical and non-medical colleges of the country for free. All the published textbooks can be downloaded from www.ecampus-afghanistan.org.

The Afghan National Higher Education Strategy (2010-2014) states:

"Funds will be made available to encourage the writing and publication of textbooks in Dari and Pashto. Especially in priority areas, to improve the quality of teaching and learning and give students access to state–of–the–art information. In the meantime, translation of English language textbooks and journals into Dari and Pashto is a major challenge for curriculum reform. Without this facility it would not be possible for university students and faculty to access modern developments as knowledge in all disciplines accumulates at a rapid and exponential pace, in particular this is a huge obstacle for establishing a research culture. The Ministry of Higher Education together with the universities will examine strategies to overcome this deficit."

The book you are holding in your hands is a sample of a printed textbook. We would like to continue this project and to end the method of manual notes and papers. Based on the request of higher education institutions, there is the need to publish about 100 different textbooks each year.

www.ketabton.com

I would like to ask all the lecturers to write new textbooks, translate or revise their lecture notes or written books and share them with us to be published. We will ensure quality composition, printing and distribution to Afghan universities free of charge. I would like the students to encourage and assist their lecturers in this regard. We welcome any recommendations and suggestions for improvement.

It is worth mentioning that the authors and publishers tried to prepare the books according to the international standards, but if there is any problem in the book, we kindly request the readers to send their comments to us or the authors in order to be corrected for future revised editions.

We are very thankful to **Kinderhilfe-Afghanistan** (German Aid for Afghan Children) and its director Dr Eroes, who has provided fund for this book. We would also like to mention that he has provided funds for 100 medical and 20 non-medical textbooks in the past.

I am especially grateful to **GIZ** (German Society for International Cooperation) and **CIM** (Centre for International Migration & Development) for providing working opportunities for me during the past five years in Afghanistan.

In our ministry, I would like to cordially thank Minister of Higher Education Prof Dr Farida Momand, Academic Deputy Minister Prof M Osman Babury, Deputy Minister for Administrative & Financial Affairs Prof Dr Gul Hassan Walizai, and lecturers for their continuous cooperation and support for this project.

I am also thankful to all those lecturers who encouraged us and gave us all these books to be published and distributed all over Afghanistan. Finally I would like to express my appreciation for the efforts of my colleagues Hekmatullah Aziz, Ahmad Fahim Habibi and Fazel Rahim in the office for publishing books.

Dr Yahya Wardak
CIM-Expert & Advisor at the Ministry of Higher Education
Kabul, Afghanistan, April, 2016
Office: 0756014640
Email: textbooks@afghanic.org

www.ketabton.com



نوم: سید بهاء (کریمی)

د پلارنوم سید کریم

د ننگراهار ولایت د بهسود و ولسوالی او سیدونکی او فعلاً د جلال اباد ښار ۳ ناحیه

علمی رتبه: پوهندوی

زیږیدو کال: ۱۳۳۲

فراغت کال د ننگرهار عالی لیسی څخه په ۱۳۵۴ کال او د ننگرهار د طب پوهنځی څخه ۱۳۶۳ د ننگرهار په صحت عامه د جراحی په څانګه کی وظیفه تر سره کړی. ۱۳۷۵ کال کی د جراحی سرویس په کدر کی داخل شویم.

American orthopedic overcis ۱۳۷۱ کال کی تقیب کړی او فعلاً د ننگرهار پوهنتون تدریسی روغتون د ارتوپیدی څانګه کی وظیفه اجرا کوم

www.ketabton.com

Book Name	Orthopaedics
Author	Prof Dr Sayed Baha Karimi
Publisher	Nangarhar University, Medical Faculty
Website	www.nu.edu.af
Copies	1000
Published	2016, First Edition
Download	www.ecampus-afghanistan.org

This Publication was financed by German Aid for Afghan Children, a private initiative of the Eroes family in Germany.

Administrative and technical support by Afghanic.

The contents and textual structure of this book have been developed by concerning author and relevant faculty and being responsible for it. Funding and supporting agencies are not holding any responsibilities.

If you want to publish your textbooks please contact us:
Dr. Yahya Wardak, Ministry of Higher Education, Kabul
Office 0756014640
Email textbooks@afghanic.org

All rights reserved with the author.

Printed in Afghanistan 2016

Sahar Printing Press

ISBN 978-9936-620-14-8

www.ketabton.com