

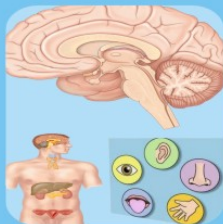اناتومي

دریم جلد

(عصبی سیستم، حواس او اندوکرین غدوات)

Afghanic

پوهنمل ډاکټر محمد ناصر نصرتی



ننگرهار طب پوهنځی

Pashto PDF
2014

Funded by
Kinderhilfe-Afghanistan

Anatomy III

(Nervous System, Sense Organs & Endocrine Glands)

Dr M Nasir Nasraty

Download: www.ecampus-afghanistan.org

www.ketabton.com

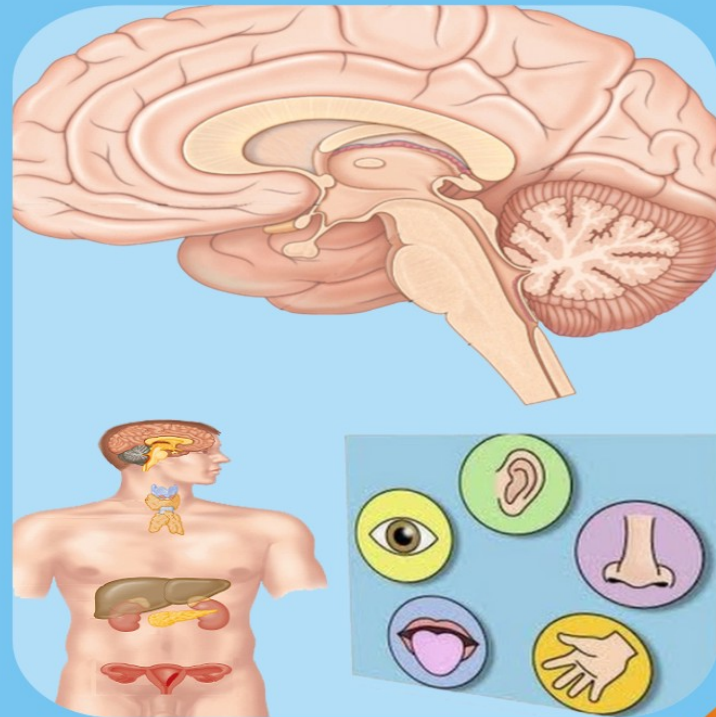


ننگرهار طب پوهنځی

اناتومي

دریم جلد

(عصبی سیستم، حواس او اندوکرین غدوات)



پوهنمل ډاکټر محمد ناصر نصرتی

۱۳۹۳



اناتومي

دریم جلد

(عصبی سیستم، حواس او اندوکرین غدوات)

Anatomy III

(Nervous System, Sense Organs & Endocrine Glands)

پوهنمل ډاکټر محمد ناصر نصرتی

۱۳۹۳



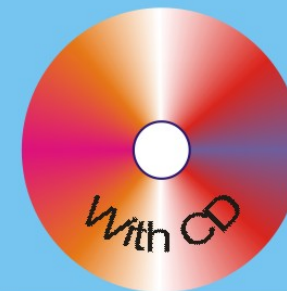
Nangarhar Medical Faculty

Dr M Nasir Nasraty

Anatomy III

(Nervous System, Sense Organs & Endocrine Glands)


Funded by
Kinderhilfe-Afghanistan



Afghanic



2014



اناتومي

دريم جلد

(عصبى سيستم، حواس او اندوڪراين غدوات)

دوهم چاپ

۱۳۹۳

پوهنمل دوكتور محمد ناصر نصرتى

د کتاب نوم اناتومي دريم جلد (عصبی سیستم، حواس او اندوکراین غدوات)

لیکوال پوهنمل دوکتور محمد ناصر نصرتی

خپرنډوی ننګرهار طب پوهنځی

ویب پاڼه www.nu.edu.af

چاپ شمېر ۱۰۰۰

د چاپ کال ۱۳۹۳، دوهم چاپ

ډاونلوډ www.ecampus-afghanistan.org

چاپ ځای افغانستان تایمز مطبعه، کابل

دا کتاب د افغان ماشومانو لپاره د جرمني کمیټې په جرمني کې د Eroes کورنۍ یوې خیریه ټولني لخوا تمويل شوی دی. اداري او تخنیکي چارې یې په آلمان کې د افغانیک لخوا ترسره شوې دي. د کتاب د محتوا او لیکنې مسؤلیت د کتاب په لیکوال او اړونده پوهنځی پورې اړه لري. مرسته کوونکي او تطبیق کوونکي ټولني په دې اړه مسؤلیت نه لري.

د تدریسي کتابونو د چاپولو لپاره له موږ سره اړیکه ونیسئ:

ډاکټر یحیی وردک، د لوړو زده کړو وزارت، کابل

تیلیفون ۰۷۵۶۰۱۴۶۴۰

ایمیل textbooks@afghanic.org

د چاپ ټول حقوق له مؤلف سره خوندي دي

ای اس بی ان ۷-۳۹-۹۴۱۴۰۴-۸-۹۷۳



د لوړو زده کړو وزارت پیغام

د بشر د تاریخ په مختلفو دورو کې کتاب د علم او پوهې په لاسته راوړلو کې ډیر مهم رول لوبولی دی او د درسي نصاب اساسي برخه جوړوي چې د زده کړې د کیفیت په لوړولو کې مهم ارزښت لري. له همدې امله د نړیوالو پیژندل شویو ستندردونو، معیارونو او د ټولني د اړتیاوو په نظر کې نیولو سره باید نوي درسي مواد او کتابونه د محصلینو لپاره برابر او چاپ شي.

د لوړو زده کړو د مؤسسو د بناغلو استادانو څخه د زړه له کومې مننه کوم چې ډېر زیار یې ایستلی او د کلونو په اوږدو کې یې په خپلو اړوندو څانگو کې درسي کتابونه تألیف او ژباړلي دي. له نورو بناغلو استادانو او پوهانو څخه هم په درنښت غوښتنه کوم تر څو په خپلو اړوندو برخو کې نوي درسي کتابونه او نور درسي مواد برابر کړي څو تر چاپ وروسته د گرانو محصلینو په واک کې ورکړل شي.

د لوړو زده کړو وزارت دا خپله دنده بولي چې د گرانو محصلینو د علمي سطحې د لوړولو لپاره معیاري او نوي درسي مواد برابر کړي.

په پای کې د افغان ماشومانو لپاره د جرمني کمیټې او ټولو هغو اړوندو ادارو او کسانو څخه مننه کوم چې د طبي کتابونو د چاپ په برخه کې یې هر اړخیزه همکاري کړې ده.

هیله مند یم چې نوموړې پروسه دوام وکړي او د نورو برخو اړوند کتابونه هم چاپ شي.

په درنښت

پوهاند ډاکټر عبیدالله عبید

د لوړو زده کړو وزیر

کابل، ۱۳۹۳

د درسي کتابونو د چاپ پروسه

قدرمنو استادانو او گرانو محصلينو!

د افغانستان په پوهنتونونو کې د درسي کتابونو کموالی او نشتوالی له لویو ستونزو څخه گڼل کېږي. یو زیات شمیر استادان او محصلین نوي معلوماتو ته لاس رسی نه لري، په زاړه میتود تدریس کوي او له هغو کتابونو او چپترونو څخه گټه اخلي چې زاړه دي او په بازار کې په ټیټ کیفیت فوتوکاپي کېږي.

د دې ستونزو د هوارولو لپاره په تېرو درو کلونو کې مونږ د طب پوهنځیو د درسي کتابونو د چاپ لړۍ پیل او تر اوسه مو ۱۳۶ عنوانه طبي درسي کتابونه چاپ او د افغانستان ټولو طب پوهنځیو او نورو ادارو لکه عامې روغتیا وزارت، د علومو اکاډمي، روغتونونو او نورو... ته استولي دي.

دا کړنې په داسې حال کې تر سره کېږي چې د افغانستان د لوړو زده کړو وزارت د (۲۰۱۰-۲۰۱۴) کلونو په ملي ستراتیژیک پلان کې راغلي دي چې:

"د لوړو زده کړو او د ښوونې د ښه کیفیت او زده کوونکو ته د نویو، کره او علمي معلوماتو د برابرولو لپاره اړینه ده چې په دري او پښتو ژبو د درسي کتابونو د لیکلو فرصت برابر شي د تعلیمي نصاب د ریفورم لپاره له انگریزي ژبې څخه دري او پښتو ژبو ته د کتابونو او درسي موادو ژباړل اړین دي، له دې امکاناتو څخه پرته د پوهنتونونو محصلین او استادان نشي کولای عصري، نویو، تازه او کره معلوماتو ته لاس رسی پیدا کړي".

د افغانستان د طب پوهنځیو محصلین او استادان له ډېرو ستونزو سره مخامخ دي. نویو درسي موادو او معلوماتو ته نه لاس رسی، او له هغو کتابونو او چپترونو څخه کار اخیستل چې په بازار کې په ډېر ټیټ کیفیت پیدا کېږي، د دې برخې له ځانگړو ستونزو څخه گڼل کېږي. له همدې کبله هغه کتابونه چې د استادانو له خوا لیکل شوي دي باید راټول او چاپ کړل شي. د هیواد د اوسني حالت په نظر کې نیولو سره مونږ لایقو ډاکترانو ته اړتیا لرو، ترڅو وکولای شي په هیواد کې د طبي زده کړو په ښه والي او پرمختگ کې فعاله ونډه واخلي. له همدې کبله باید د طب پوهنځیو ته لا زیاته پاملرنه وشي.

تراوسه پورې مونږ د ننگرهار، خوست، کندهار، هرات، بلخ او کاپيسا د طب پوهنځيو او کابل طبي پوهنتون لپاره ۱۳۶ عنوانه مختلف طبي تدریسي کتابونه چاپ کړي دي. د ننگرهار طب پوهنځی لپاره د ۲۰ نورو طبي کتابونو د چاپ چارې روانې دي. د یادونې وړه چې نوموړي چاپ شوي کتابونه د هیواد ټولو طب پوهنځيو ته په وړیا توگه ویشل شوي دي.

ټول چاپ شوی طبي کتابونه کولای شي د www.ecampus-afghanistan.org ویب پاڼې څخه واخلو او لولو کړي.

کوم کتاب چې ستاسې په لاس کې دي زمونږ د فعالیتونو یوه بېلگه ده. مونږ غواړو چې دې پروسې ته دوام ورکړو، ترڅو وکولای شو د درسي کتابونو په برابرولو سره د هیواد له پوهنتونو سره مرسته وکړو او د چپټر او لکچر نوټ دوران ته د پای ټکی کېږدو. د دې لپاره دا اړینه ده چې د لوړو زده کړو د موسساتو لپاره هر کال څه نا څه ۱۰۰ عنوانه درسي کتابونه چاپ کړل شي.

د لوړو زده کړو د وزارت، پوهنتونونو، استادانو او محصلینو د غوښتنې په اساس په راتلونکې کی غواړو چې دا پروگرام غیر طبي برخو لکه ساینس، انجنیري، کرهڼې، اجتماعي علومو او نورو پوهنځيو ته هم پراخ کړو او د مختلفو پوهنتونونو او پوهنځيو د اړتیا وړ کتابونه چاپ کړو.

له ټولو محترمو استادانو څخه هیله کوو، چې په خپلو مسلکي برخو کې نوي کتابونه ولیکي، وژباړي او یا هم خپل پخواني لیکل شوي کتابونه، لکچر نوټونه او چپټرونه ایډېټ او د چاپ لپاره تیار کړي. زمونږ په واک کې یې راکړي، چې په ښه کیفیت چاپ او وروسته یې د اړوندې پوهنځی استادانو او محصلینو په واک کې ورکړو. همدارنگه د یادو شویو ټکو په اړوند خپل وړاندیزونه او نظریات زمونږ په پته له مونږ سره شریک کړي، ترڅو په گډه پدې برخه کې اغیزمن گامونه پورته کړو.

له گرانو محصلینو څخه هم هیله کوو چې په یادو چارو کې له مونږ او ښاغلو استادانو سره مرسته وکړي.

د یادونې وړه چې د مولفینو او خپرونکو له خوا پوره زیار ایستل شوی دی، ترڅو د کتابونو محتویات د نړیوالو علمي معیارونو په اساس برابر شي، خو بیا هم کیدای شي د کتاب په محتوی کې ځینې تیروتنې او ستونزې وجود ولري، نو له درنو لوستونکو څخه

هيله مند يو تر څو خپل نظريات او نيوکې مولف او يا مونږ ته په ليکلې بڼه را وليږي، تر څو په راتلونکې چاپ کې اصلاح شي .

د افغان ماشومانو لپاره د جرمني کميټې او د هغې له مشر ډاکټر ابروس څخه ډېره مننه کوو چې د دغه کتاب د چاپ لگښت يې ورکړي دي دوی په تيرو کلونو کې هم د ننگرهار د طب پوهنځي د ۴۰ عنوانه طبي کتابونو د چاپ لگښت پر غاړه درلود.

په ځانگړي توگه د جي آي زيت (GIZ) له دفتر او (CIM) Center for International Migration & Development چې زما لپاره يې په تېرو څلور کلونو کې په افغانستان کې د کار امکانات برابر کړي دي هم د زړه له کومې مننه کوم.

د لوړو زده کړو له محترم وزير ښاغلي پوهاند ډاکټر عبیدالله عبید، علمي معين ښاغلي پوهنوال محمد عثمان بابري، مالي او اداري معين ښاغلي پوهنوال ډاکټر گل حسن وليزي، د ننگرهار پوهنتون رييس ښاغلي ډاکټر محمد صابر، د ننگرهار طب پوهنځي رييس ښاغلي ډاکټر خالد يار، د ننگرهار طب پوهنځي علمي مرستيال ښاغلي ډاکټر همايون چارديوال، د پوهنتونو او پوهنځيو له ښاغلو رييسانو او استادانو څخه هم مننه کوم چې د کتابونو د چاپ لړۍ يې هڅولې او مرسته يې ورسره کړې ده.

همدارنگه د دفتر له همکارانو احمد فهيم حبيبي، سبحان الله او حکمت الله عزيز څخه هم مننه کوم چې د کتابونو د چاپ په برخه کې يې نه ستړې کيدونکې هلې ځلې کړې دي.

ډاکټر يحيی وردگ، د لوړو زده کړو وزارت

کابل، فبروري ۲۰۱۴

د دفتر ټيليفون: ۰۷۵۶۰۱۴۶۴۰

ايميل: textbooks@afghanic.org

wardak@afghanic.org

سرليکنه

په مخکې چاپ کې نوموړې کتاب د مفاصلو عضلاتو عصبي سيستم او حسي غړو تر عنوان لاندې ليکل شوی وه دا چې د طب پوهنځي د نوي کوریکولوم له مخې د هډوکو مفاصلو او عضلاتو برخه د اول صنف په اول سمستر همدارنگه قلبي وعائي، هضمي، تنفسي، بولي تناسلي سيستمونه د اول صنف په دويم سمستر او عصبي سيستم، حسي غړي او اندوکرين غدوات د دويم صنف په اول سمستر کې تدريس کيږي نو د همدې ضرورت له مخې ما د دريم ځل چاپ لپاره د اناټومي ټولي برخې د سمستر په حساب ترتيب کړي او انشاء الله په نږدې راتلونکي کې به د هر سمستر درسي مفردات د طب پوهنځي د نوي درسي نصاب مطابق د گرانو محصلينو - محصلاتو او د طب مينه والو ته ددوی د علمي سطحې د لوړوالي په خاطر چې له نوو ټکس کتابو څخه په کې استفاده شوی وړاندې شي ددې کتاب اول چاپ د افغانستان اسلامي پوهنتون د طب پوهنځي له مالي بوديجې او دوهم چاپ ئې زما په خپل شخصي لگښت او د دريم ځل چاپ د افغان ماشومانو لپاره د جرمني کميټې په جرمني کې د Eroes کورني له خوا تمويل شوی مننه تری کوم.

ددې کتاب په ليکنه، تشويق او تشکيلاتو کې له ماسره محترم استاد پوهنوال دوکتور حبيب الرحمن (يوسفزي) زياته همکاري کړې له ده څخه د زړه له کومې مننه اداء کوم او هم محترم پوهاند دوکتور شيرزاد (يعقوبي) د نوموړې کتاب ټولي برخې په پوره غور سره کتلي او زه ئې د اول ځل چاپ لپاره تشويق کړي وم مننه تری کوم او هم مرحوم پوهاند دوکتور عبدالواحد الکوزي چې زه ئې ددې کتاب ليکلو ته هروخت متوجه کړي او په اصلاح کې ئې راسره مرسته کړې د الله (ج) له درباره دده ددې بڼه نيت په لرلو سره د مغفرت غوښتونکي يم الله (ج) دی دده هغه جهان په خپل نهائي مرحمت بنايسته کړي ددې کتاب د دريم ځل چاپ په ترتيب او تنظيم کې له ماسره زما زوی دوکتور جان اغا (نصرتي) او د کتاب په کمپوز کې زما بل زوی وثيق الله (نصرتي) پوره همکاري کړې مننه تری کوم.

کيدای شي په نوموړې کتاب کې طباعتی او يا تخنيکی نیمگړتياوی موجود وه اوسې نوهر هم مسلک ورور يا خور چې دا کتاب مطالعه کوی له دوی څخه زما هيله

دادہ چی د کتاب نیمگریٹیا ماتہ را پہ گوته کری ترخو زہ خپلو نیمگریٹیاو تہ متوجہ شم
اوپہ وروستی چاپ کی ہغہ اصلاح کرم.

پہ درنبت

پوهنمل دوکتور محمد ناصر (نصرتی)

فهرست

مخ	عنوان
1	د عصبی سیستم عمومیات
	اول فصل
6	مرکزی عصبی سیستم
	دویم فصل
84	محیطی عصبی سیستم
	دریم فصل
135	اندوکراین غدوات
	خلورم فصل
150	د حسی غرو اناتومی

NERVOUS SYSTEM) عصبي سيستم

عموميات

د عصبي سيستم تصنيف بندي

د اناتومي له نظره عصبي سيستم دوه برخي لري چي عبارت دي له مركزي عصبي سيستم او محيطي عصبي سيستم څخه.

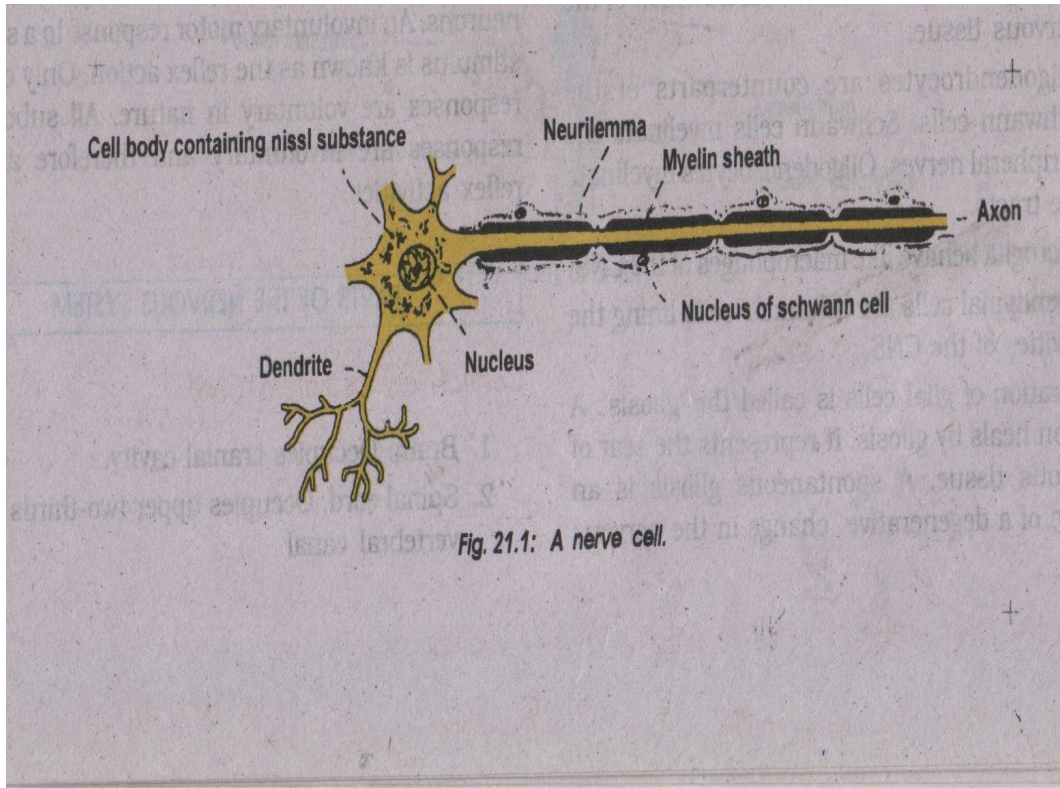
په مركزي عصبي سيستم كې Brain او Spinal Cord او په محيطي عصبي سيستم كې قحفي اعصاب او شوكي اعصاب شامل دي. د عصبي سيستم ساختماني او وظيفوي واحد د عصبي حجري يا نيورون پنوم ياديري عصبي حجرات د مخصوص منضم نسج پواسطه چه د Neuroglia په نوم ياديري تقويه كيږي. هره عصبي حجره د Cell body نه چه په مركز كې ئي هسته (Nucleus) قرار لري تشكيل شويده د هري عصبي حجري جسم د يو تعداد برامدگيو (Process) لرونكي دي چه نوموړي برامدگي د Dendrites پنوم ياديري. ددي برامدگيو له جملي څخه يوه برامدگي لږ څه اوږده ده چه د Axon په نوم ياديري. د Axon او نورو برامدگيو (Dendrites) ترمينځ د وظيفي له نظره عمده فرق داده چه نوري برامدگي گاني د عصبي حجري جسم ته تنبهات راوړي او Axon د عصبي حجري له جسم نه تنبهات انتقالوي.

د ساختمان له نظره Axon د نورو برامدگيو (Dendrites) نه اوږد دي او اكثريت ددوي د Myelin sheath پواسطه پوښل شوي دي.

دغه شپټ د مخصوصو حجراتو نه چه د Schwann cells پنوم ياديري جوړ شويده چه دا Sheath له بيرون نه د Neurolema پواسطه پوښل شويده.

د نيورون يا عصبي حجري شكل نظر په تعداد د Dendrites فرق كوي يعني هغه عصبي حجرات چه څو عدده Dendrites او يو Axon ولري د Multipolar پنوم او هغه عصبي حجري چه يو Axon او يو Dendrites ولري د Bipolar پنوم او ځيني عصبي حجري صرف يوه برامدگي لري چه دغه عصبي حجرات د Unipolar په نوم ياديري.

د عصبي حجري د Axon برخي نهايت په څو شعبو ويشل كيږي چه د بلي عصبي حجري سره يوځاي كيږي چه ددواړو د يوځاي كيدو محل ته Synaps ويل كيږي په مركزي عصبي سيستم كې د هميشه لپاره Axon د بلي عصبي حجري سره Junction كيږي لاکن د مركزي عصبي سيستم نه بيرون Axon په عضله، غده او يا هم په محيطي Ganglion باندي ختميري.



شکل -1

GREY MATTER & WHITE MATTER

که د Spinal cord او یا د Brain نه یوه مقطع واخیستل شي نو دا مقطع دوه واضح برخي بنښي چه د Grey matter او White matter په نومو یادیري ددغه دواړو برخو موقعیت په Brain او Spinal cord کي سره فرق لري په Spinal cord او Brainstem کي ددي دواړو برخو ترتیب داسي ده چه White matter ئي بیرون خواته او Grey matter ئي یو یا خو کتلي جوړوي چه د White matter پواسطه پوښل شوي دي.

په Cerebrum او Cerebellum کي یوه نازکه طبقه چه د کور تکس پنوم یادیري وجود لري او دا طبقه د Grey matter نه جوړه شویده ددي پردي لاندې White matter قرار لري لکن په White matter کي خو عدده کتلي چه یوله بل څخه جدا دي قرار لري او دا کتلي د Grey matter نه جوړي شوي دي.

په مرکزي عصبي سیستم (C.N.S) کي دا کتلي د Nuclei (جمع د Nucleus دي) پنوم یادیري چون د عصبي حجراتو جسمونه په Grey matter کي قرار لري او هم په Grey

matter کي د عصبي الیافو (Axon او Dendrites) شروع او یا ختم د لیدلو وړ دي چه Unmyelinated دي له بلي خوا په White matter کي چه عصبي الیاف قرار لري لرونکي د Myelin شیت دي لکه څنگه چه Grey matter د عصبي حجراتو له جسمونو او له هغه بارزونه چه د عصبي حجري له جسم نه نشئت کوي او یا هم ورباندي خاتمه پیدا کوي جوړه شويده نو په همدې وجه مونږ ویلای شو چه د دماغ په نسج کي Nuclei د یو گروپ Cell bodies له تجمع څخه عبارت دي او کولای شو چه د همدې عصبي حجراتو د جسمونو تجمع د مرکزي عصبي سیستم نه بیرون هم پیدا کړو چه د مرکزي عصبي سیستم نه بیرون د عصبي حجراتو د جسمونو تجمع ته Ganglia وائي.

Axon د مرکزي عصبي سیستم د Grey matter په یوه Mass کي شروع او په بل Mass خاتمه پیدا کوي یعنی Axon د Grey matter دوه کتلي سره مرتبطوي.

د څو عدده Axons له یوځای کیدو نه Bundle جوړیږي چه دغه Bundle د Tract په نوم یادېږي.

د عصبي الیافو اوږده بندلونه چه د Cerebrum یا Cerebellum نیمي کري د Brain stem سره مرتبطوي د Peduncle په نوم یادېږي

د دماغ او Spinalcord په داخل کي خلاوي

د دماغ په داخل کي خلاوي وجود لري چه د دماغ د برخو له جملې په Cerebrum کي یوه وسطي خلا ده چه د دریم بطين په نوم او دوه جنبي خلاوي چه د Cerebrum په دواړو نیمو کړو کي موقعیت لري د Lateral Ventricles پنوم یادېږي دواړه جنبي بطينات د دریم بطين سره د مربوطه Interventricular foramen پواسطه ارتباط لري دریم بطين خلف ته د یو ساختمان پواسطه امتداد پیدا کوي چه دا ساختمان Cerebral aqueduct نومېږي دا ساختمان د Midbrain له مینځه تیر او فووه ئي څلورم بطين ته خلاصیږي څلورم بطين د Pons او بصلي په خلف او د Cerebellum په قدام کي موقعیت لري دا بطين په سفلي کي د Central canal سره چه د Medulla oblongata د سفلي قسمت او Spinal cord په مابین کي عبور کوي ارتباط لري د بطيناتو داخلي برخي د مخصوص Epithelium پواسطه چه د Ependyma پنوم یادېږي فرش شويدي. د بطيناتو جوفونه د C.S.F نه ډک دي.

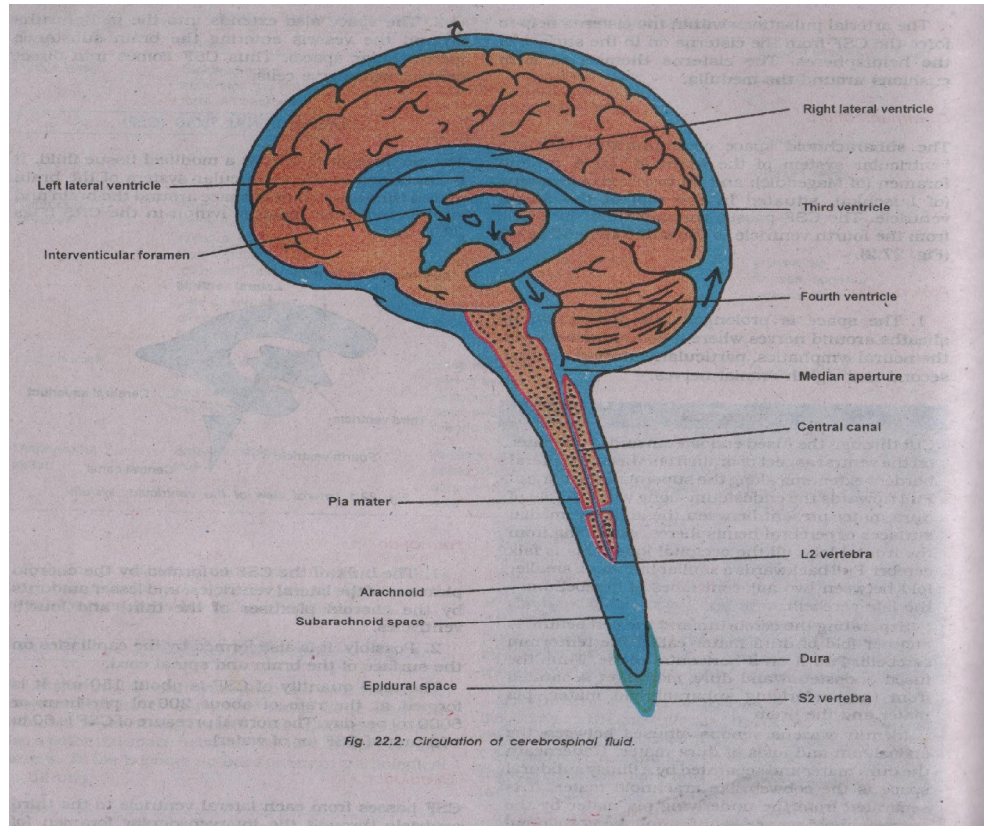


Fig. 22.2: Circulation of cerebrospinal fluid.

2- شکل

THE MENINGE

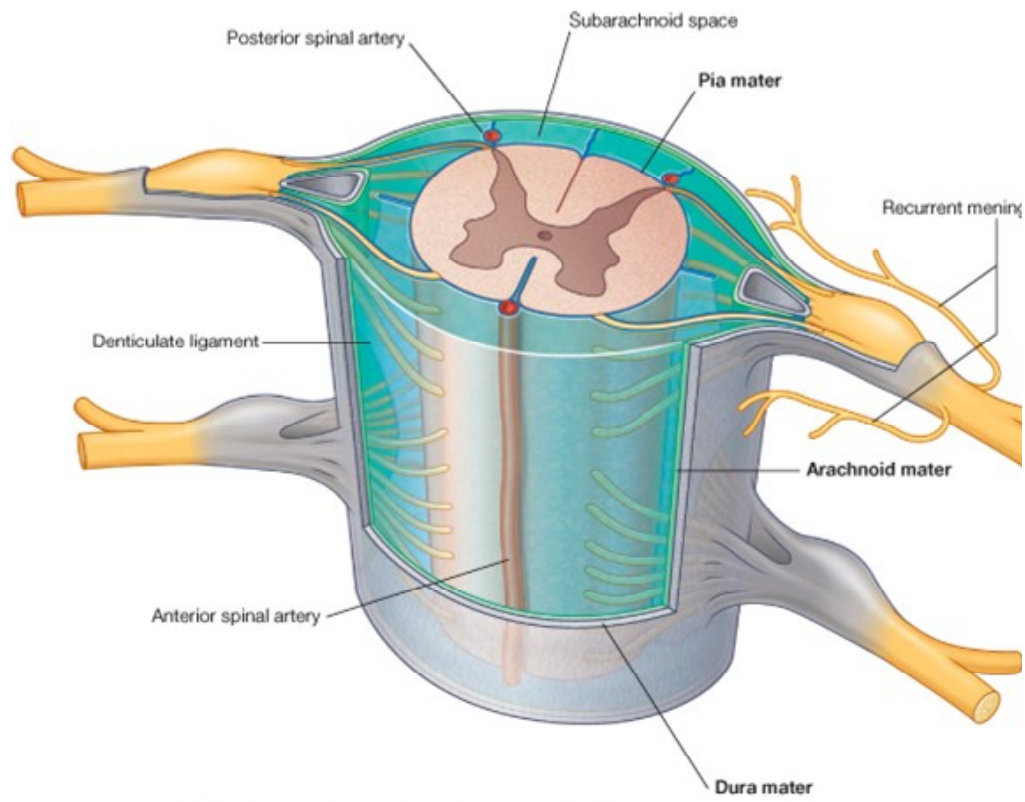
دماغ او Spinal cord خارجاً د یوې پردې پواسطه پوښل شوي چې دا پرده د Meninge یا سحایا پنوم یادېږي دغه پرده له خارج نه داخل خواته د درې طبقاتو نه جوړه شوي چې دغه طبقات عبارت دي له:

Dura mater -1

Arachnoid mater -2

Pia mater -3

اوس مونږ په ترتیب سره اول د مرکزي عصبي سیستم برخې او په تعقیب ئې د محیطي عصبي سیستم برخې تر بحث لاندې نیسو.



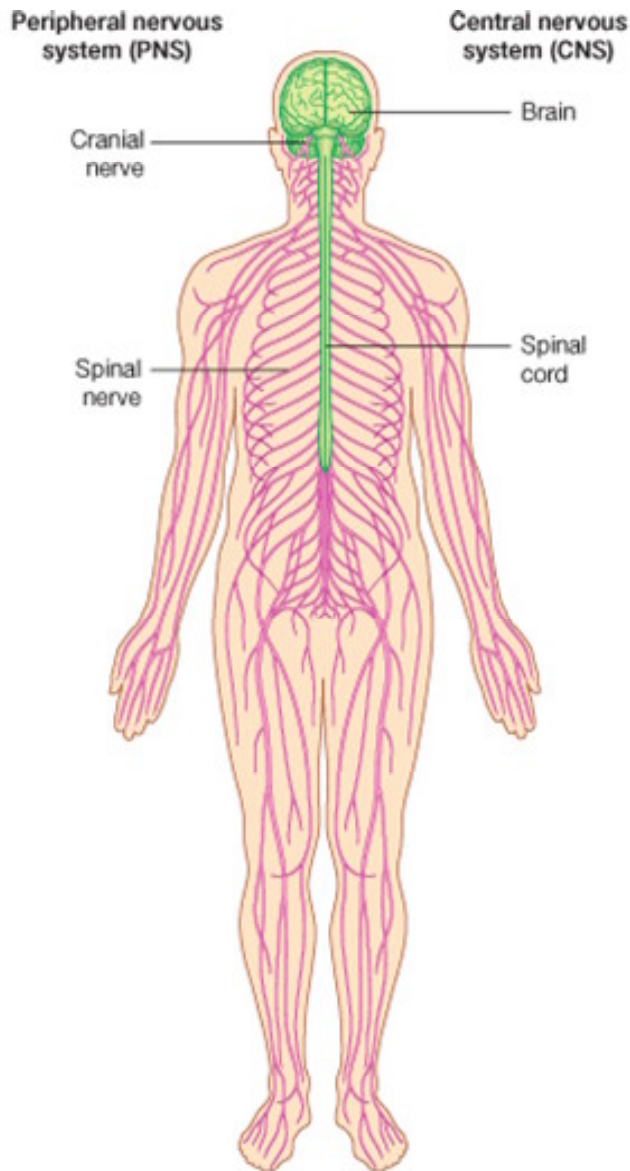
© Elsevier. Drake et al: Gray's Anatomy for Students - www.studentconsult.com

شکل -3

اول فصل

مرکزي عصبي سيستم (THE CENTRAL NERVOUS SYSTEM)

لکه څنگه چه مخکي مونږ وويل چه مرکزي عصبي سيستم له دوه برخو نه متشکل دي چه د Spinal cord او Brain پنومو ياديري مونږ په ترتيب سره اول Spinal cord او بيا د Brain مختلفي برخي تر څيرني لاندې نيسو.



© Elsevier. Drake et al: Gray's Anatomy for Students - www.studentconsult.com

4 - شکل

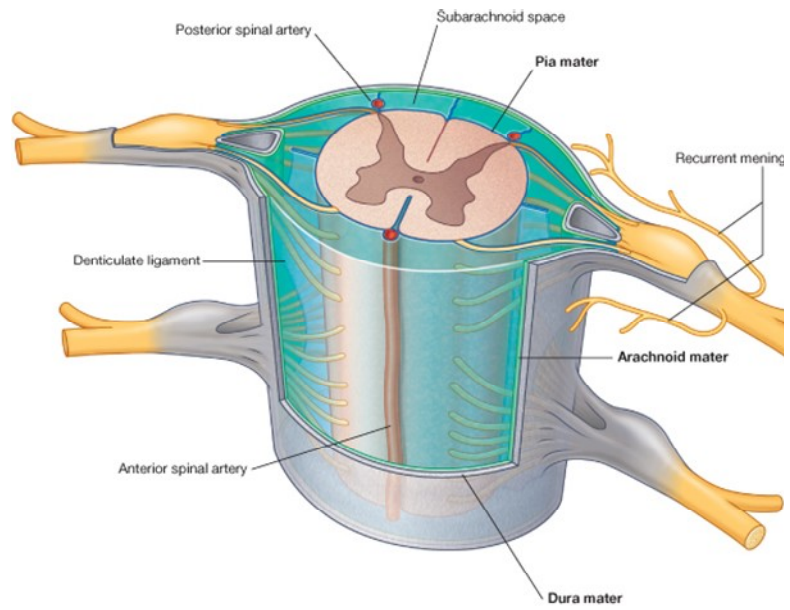
نخاع شوکي (THE SPINAL CORD)

Spinal cord د C.N.S سفلي طولاني برخه ده چه سلنډريک شکل لري طول ئي په يو کاهل شخص کي تقريباً 45cm او وزن ئي 30g او د 2/3 Vertebral canal علوي برخه اشغاليوي يعني د اطلس فقري د علوي کنار نه شروع او د L1 تر سفلي کنار پوري او يا هم د L2 تر علوي کنار پوري امتداد لري د Spinal cord سفلي نهايت مخروطي شکل لري او د Conus medularis په نوم يادېږي د Conus شوکه بنسکته خواته امتداد پيدا کوي چه دغه امتداد يافته برخه ئي د Filum terminalis پنوم يادېږي. Spinal cord په خپل ټول امتداد کي په دوه ځايو کي لږ څه توسع لري چه يوه ئي په Cervical ناحيه کي او بله ئي په Lumbar ناحيه کي دي.

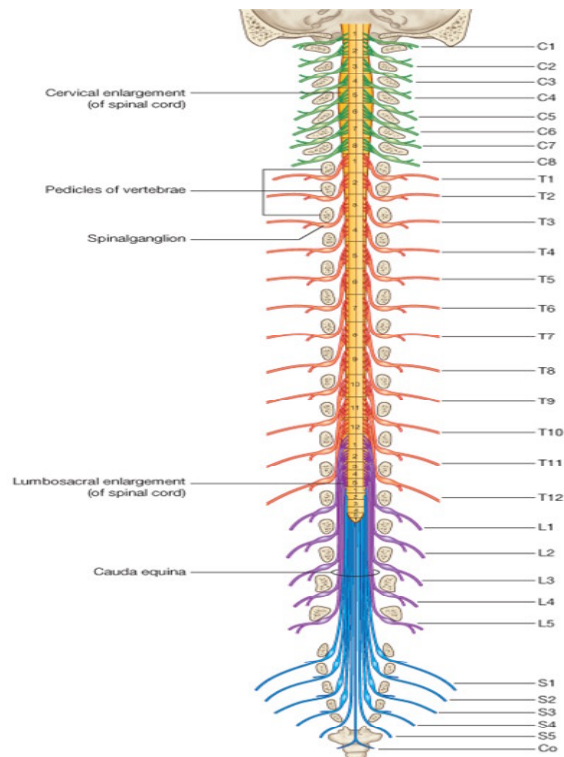
له Spinal cord نه 31 جوړي اعصاب نشئت کوي چه 8 جوړي Cervical , 12 جوړي Thoracic , 5 جوړي Lumbar , 5 جوړي Sacral او يوه جوړه Coccygeal دي.

هر يو د شوکي اعصابود دوه جذرونو پواسطه د Spinal cord سره نښتي دي ددغه دوه جذرونو له جملې څخه يو جذر ئي چه د Spinal cord له خلف نه نشئت کوي حسي دي او بل ئي چه د Spinal cord له قدام نه نشئت کوي حرکي دي.

دغه دواړه جذرونه سره يوځاي کيږي او په نتيجه کي د شوکي عصب جذع جوړوي چه بيا دغه جذع ډير ژر په دوه شاخونو چه عبارت دي د Dorsal ramus او Ventral ramus څخه ويشل کيږي د Spinal cord له سفلي نهايت نه لاندي د شوکي اعصابو جذرونه يو بنډل جوړوي چه د Cauda equina پنوم يادېږي.



© Elsevier. Drake et al: Gray's Anatomy for Students - www.studentconsult.com



© Elsevier. Drake et al: Gray's Anatomy for Students - www.studentconsult.com

شکلونه - 5 - A,B

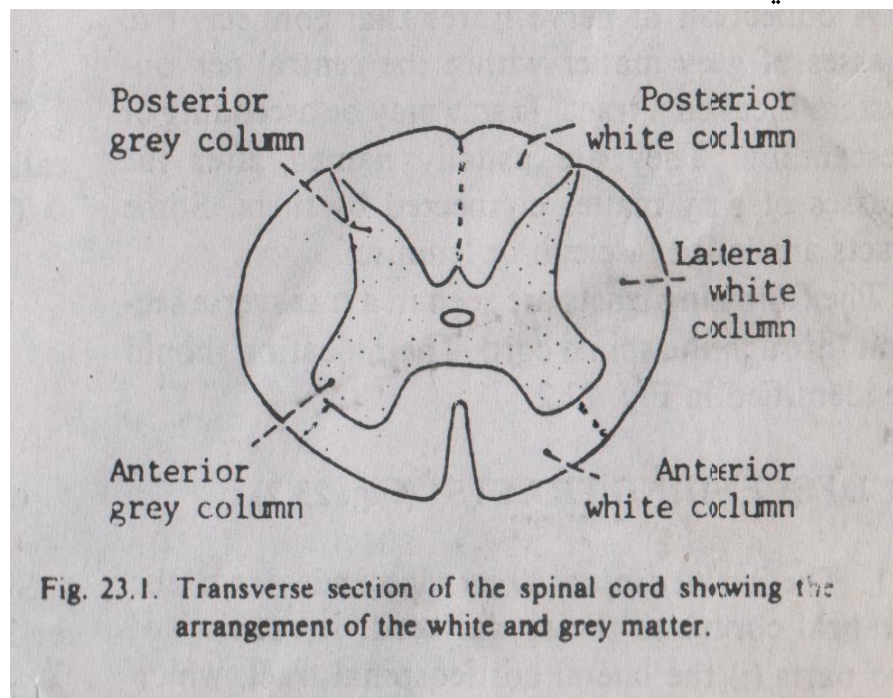
د Spinal cord داخلي ساختمان : که د Spinal cord نه يوه عرضاني مقطع واخيستل شي و به ليدل شي چه د شوکي نخاع Grey matter د H د توري په شان يوه کتله جوړوي ددي کتلي قدامي شاخونه د Anterior grey columns پنوم او خلفي شاخونه ئي د Posterior grey columns په نوم ياد يږي د Spinal cord د دواړو طرفو Grey matter د Mid line په استقامت د Grey commissure پواسطه چه په مابين کي ئي Central canal قرار لري يوځاي شويدي. د حرام مغز يا شوکي نخاع White matter په قدام کي د Anterior median fissure او په خلف کي د Posterior median septum پواسطه په بني او چپو برخو ويشل شوي دي بيا هر طرف د White matter په لاندې برخو ويشل شوي.

The posterior white column or posterior funiculus - A

The lateral white column or lateral funiculus - B

The anterior white column or anterior funiculus - C

چون د Spinal cord اوږدوالي د Vertebral column نه ډير لنډ دي په همدي وجه Spinal segments (د Spinal cord هغه برخه چه يوه جوړه Spinal nerves له هغي نه نشئت کوي د Spinal segment په نوم ياد يږي) د مربوطه فقري بالمقابل سره سمون نه خوري چه د Spinal cord د سگمنتو او د Vertebral column د فقراتو تر مينځ څه تفاوت وجود لري .



6- شکل

TRACTS OF THE SPINAL CORD

اصلاً Tract د عصبي اليافو (Axons) له تجمع نه عبارت دي چه په C.N.S کې د Grey matter دوه کتلي سره نښلوي يعني د عصبي اليافو تراکتونه د C.N.S په White matter کې قرار لري. د عصبي اليافو بندلونه په نخاع کې کيداي شي چه Ascending (حسي)، Descending (حرکي) او يا Intersegmental واوسي. د شوکي نخاع Descending بندلونه (Tracts): د شوکي نخاع Descending tracts په لاندي ډول دي.

1- The corticospinal tract: نوموړي Tract چه له Cerebral cortex نه Spinal cord ته رابښکته کېږي لرونکي د دوه برخو دي.

* Lateral corticospinal tract: مقطع ئي په Lateral funiculus کې موقعيت لري.

* Anterior corticospinal tract: مقطع ئي په Anterior funiculus کې موقعيت لري

Corticospinal tract د Pyramidal tract په نوم هم يادېږي.

2- The rubrospinal tract

3- The olivospinal tract

4- The vestibulospinal tract

5- The tectospinal tract

6- The lateral & medial reticulospinal tracts

7- Medial longitudinal bundle

د شوکي نخاع ASCENDING TRACTS

1- Tracts in the posterior funiculus

(Medially) Fasciculus gracilis -a

(Laterally) Fasciculus cuneatus -b

2- Tracts in the lateral funiculus

Lateral spinothalamic tract -a

Anterior/posterior spinocerebellar tract -b

Spinoolivary tract -c

Spinothalamic tract -d

3- Tract in the anterior funiculus

Anterior spinothalamic tract -a

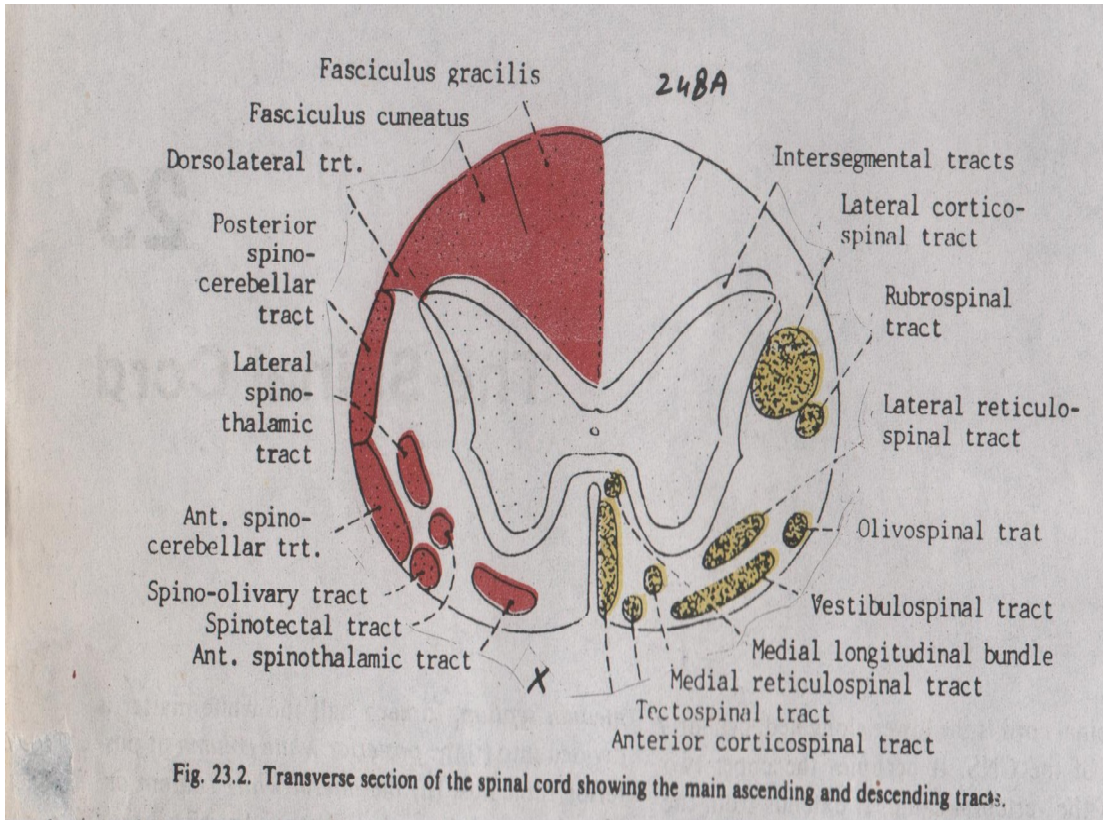
INTERSEGMENTAL TRACTS: نوموړي عصبي الياف د نخاع له يوې برخې نه بلې

برخې ته عصبي تحركات انتقالوي دغه الياف له نخاع نه نه خارجېږي او عبارت دي له:

1- Anterior intersegmental tract

2- Lateral intersegmental tract

3- Posterior intersegmental tract



شکل-7

دماغ (THE BRAIN)

دماغ له Brainstem (د دماغ ساقه)، Cerebellum (مخيخ) او Cerebrum نه تشکيل شويده اوس نوموړي ساختمانونه په ترتيب سره تر څپرني لاندې نيسو.

THE BRAINSTEM

Pons, بصله او Midbrain په گډه د دماغ ساقه جوړوي چه مونږ پدې ځاي کې هريو په ترتيب سره تريح لاندې نيسو

THE MEDULLA OBLANGATA

د دماغ د ساقې (Brainstem) بنکتنې قسمت د Medulla oblangata څخه عبارت دي چه د حدبې (Pons) له سفلي کنار نه تر اول Cervical nerve پوري او يا په بل عبارت د Post. Cranial fossa له قدامي قسمت نه تر Foramen magnum پوري امتداد لري چه له دي بعد د Spinal cord په شکل بنکته امتداد پيدا کوي، Medulla oblangata د ناک په شان شکل لري چه طول يې 3cm، عرض يې 2cm او ضخامت يې 1.25cm دي. Medulla oblangata په قدام کې د قحف له Basilar (Clivus) part او Meninge سره او په خلف کې د Cerebellum له Vallicula سره ارتباط لري (Vallicula عبارت له يو ژور Notch څخه دي چه د Cerebellum په سفلي وجه کې قرار لري) د Medulla oblangata خارجي منظره: د Medulla oblangata خارجي منظره په لاندې ډول دي.

1- Medulla د قدامي او خلفي Median fissures پواسطه په دوه برخو (بني او چپ) تقسيمېږي هريو ددي نيمائي برخو د Anteriolateral او Posteriolateral ميزابو په واسطه په قدامي، وحشي او خلفي برخو ويشل کېږي.

2- قدامي قسمت يې د يوي طولاني برامدگي شکل لري چه Pyramid ورته وائي Pyramid له Corticospinal اليافو نه جوړ شويده د Medulla په سفلي قسمت کې د بني او چپ طرف Pyramid زياد تره الياف د Midline په استقامت يو له بل سره تصالب کوي چه په نتيجه کې Pyramidal decussation جوړوي.

3- ځيني الياف د Pyramid په پورتنې قسمت کې په عرضاني ډول سير لري چه دغه الياف د Anterior external arcuate fibres په نوم يادېږي.

4- د ميدولاد وحشي برخي علوي قسمت يوه بيضوي ماننده برامدگي بنسې او په حقيقت کې دا برامدگي د Grey matter د هغي کتلې په وجه چې د همدې قسمت لاندې قرار لري مينځ ته راغلي ده دغه برامدگي ته Oliva وائي.

5- د Hypoglossal nerve ریشه په Anteriolateral sulcus کې د Olive او Pyramid تر مینځ ساحه کې رابنکاره کیږي.

6- د نهم او لسم قحفلي ازواجو او د Accessory nerve ریشي په Posterolateral sulcus کې د Olive شاته رابنکاره کیږي.

7- د میدولاد خلفي برخي په پورتنی برخه کې V ماننده فرورفتگی لیدل کیږي چه له دي فرورفتگی لاندې د Midline په هره خوا کې دري عدده طولاني برامدگی گاني لیدل کیږي دا برامدگی گاني په هر طرف کې له انسي نه وحشي ته عبارت دي له:

Fasciculus gracilis -A

Fasciculus cuneatus -B

Inf. Cerebellar peduncle -C

8- د Medulla oblongata د خلفي برخي په بنکتنی قسمت کې یوه بله برامدگی وجود لري چه د Tubercinerium په نوم یادېږي او دا برامدگی اصلاً د Grey matter د یوي کتلي پواسطه چه د Trigeminal nerve د Spinal nucleus په نوم یادېږي مینځ ته راځي .

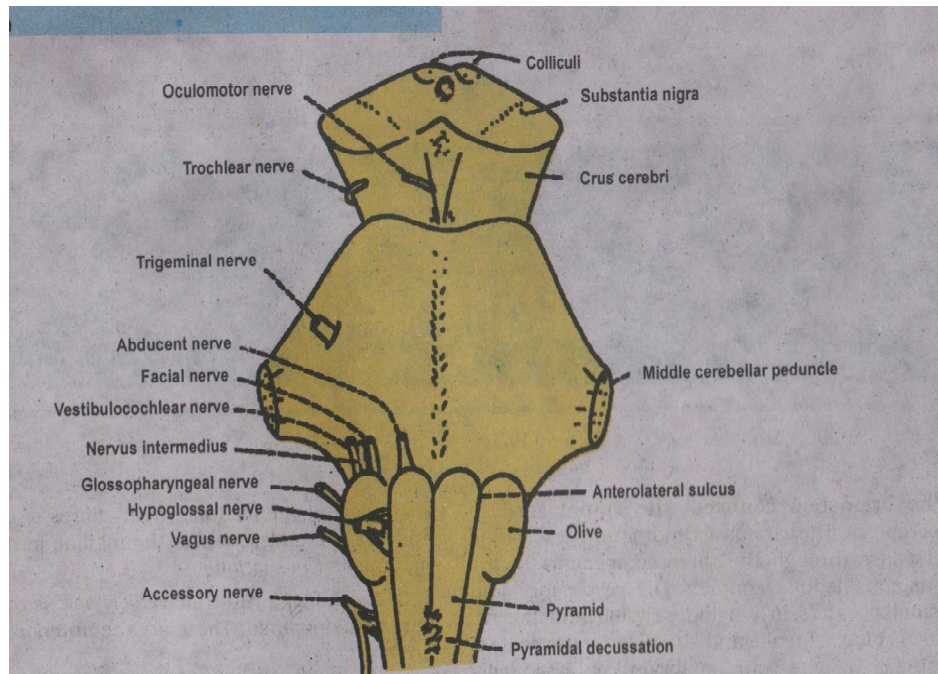


Fig. 24.1: Surface features of the brainstem as seen from the front.

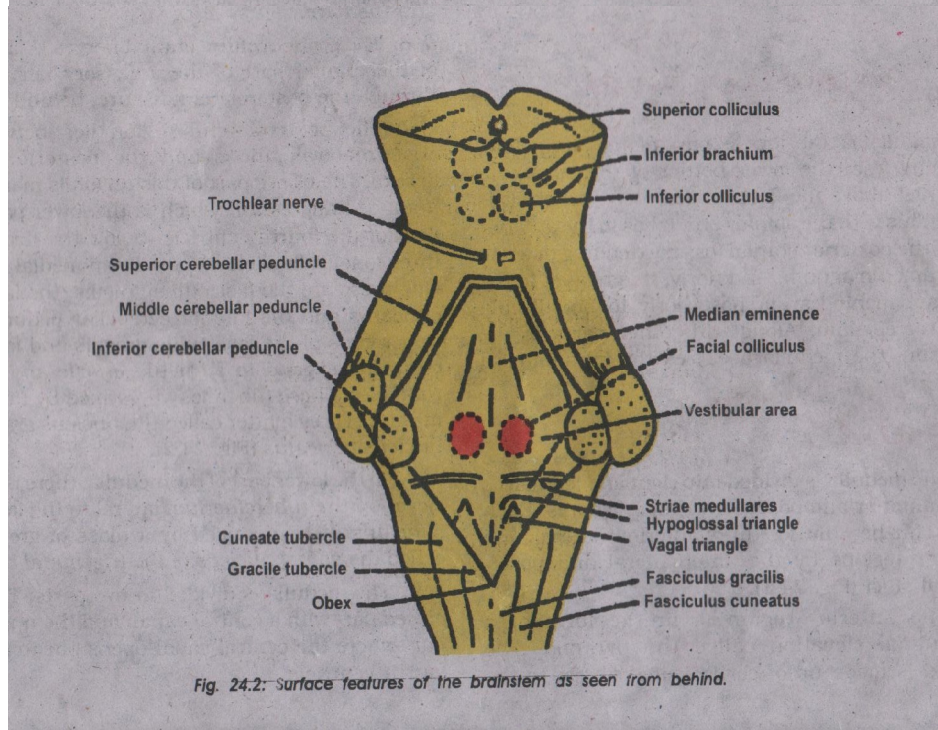


Fig. 24.2: Surface features of the brainstem as seen from behind.

8-A,B - شکلونه

د Medulla oblongata داخلي ساختمان: د میدولاد داخلي ساختمان د پوهیدو لپاره مونږ د میدولاد داخلي ساختمان په دري ناحیو کې تر بحث لاندې نیسو یعنی له علوي

وسطی او سفلی قسمتو څخه ئی عرضانی مقطع اخلو او ددی عضوی داخلی ساختمان په هره برخه کی په جداگانه ډول گورو

1- د میدولاد سفلی برخي عرضانی مقطع: که د میدولاد سفلی برخي څخه عرضانی مقطع واخیستل شي نو پدی مقطع کی د میدولاد داخلی ساختمان د Spinal cord سره شباهت لري یعنی عینا لکه نخاع غوندي د میدولاد پدی برخه کی دري عدد Funiculi او لکه Spinal cord غوندي د عصبي الیافو بندلونه پکی موجود دي د بنه وضاحت لپاره د میدولاد ددي برخي Grey matter او White matter په تفصیل سره تر بحث لاندی نیسو

A- White matter: د White matter په قدامی برخه کی ئی د Pyramida tracts دیکوزیشن قرار لري چه د Medula oblangata پدی برخه کی د هر طرف Pyramidal الیاف خلفی وحشی خواته سیر لري ترڅو د Spinal cord وحشی White column ته ورسیري نوموړي الیاف بیا د Spinal cord د White matter پدی برخه کی Lateral corticospinal tract جوړوي د Medulla د White matter ددي برخي نور ساختمانونه د Spinal cord د عرضانی مقطع د White matter پشان دي

B- Grey matter

1- په دي ځای کی Decussating pyramidal fibres د Grey matter قدامی شاخونه له Central gray matter نه جدا کوي چه د قدامی شاخو همدا جداشوي برخي د مربوطه Accessory nerve نخاعي هسته او د مربوطه اول Cervical nerve د حرکی الیافو لپاره Supraspinal nucleus جوړوي.

2- Central grey matter په دي برخه کی شاته تپله شوي.

3- د Medulla په دي برخه کی Nucleus gracilis او Nucleus cuneatus د Central grey matter په امتداد قرار لري.

4- Central grey matter په دواړو خواو کی د دوه هستو په شکل چه دا د مربوطه Trigeminal nerve د Spinal tract هستي دي امتداد پیدا کوي د عصبي الیافو هغه بندل چه د مربوطه هستي لاندی قرار لري د Trigeminal nerve نخاعي Tract جوړوي.

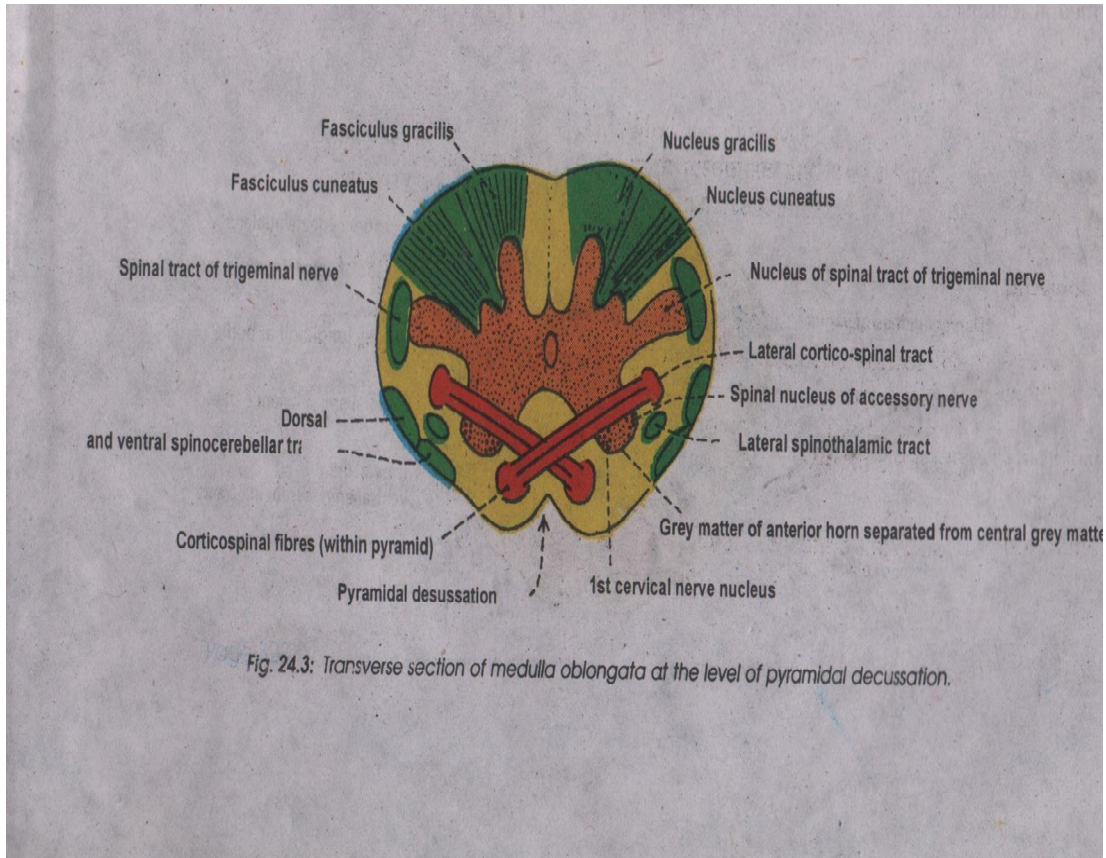


Fig. 24.3: Transverse section of medulla oblongata at the level of pyramidal decussation.

9- شکل

II- د Medulla د متوسط قسمت عرضائي مقطع

:Grey matter –A

1- د Mudulla پدي برخه کي Nucleus gracilis او Nucleus cuneatus د Central grey matter نه جدا دي په دي هستو باندي Fasciculus gracilis او Fasciculus cuneatus خاتمه پيدا کوي.

2- د Nucleus cuneatus په وحشي برخه کي Accessory cuneate nucleus قرار لري.

3- د Trigeminal nerve د Spinal tract هسته هم د Central grey matter نه جدا قرار لري.

4- د Medulla پدي مقطع کي Central grey matter د لاندي ساختمانو لرونکي ده.

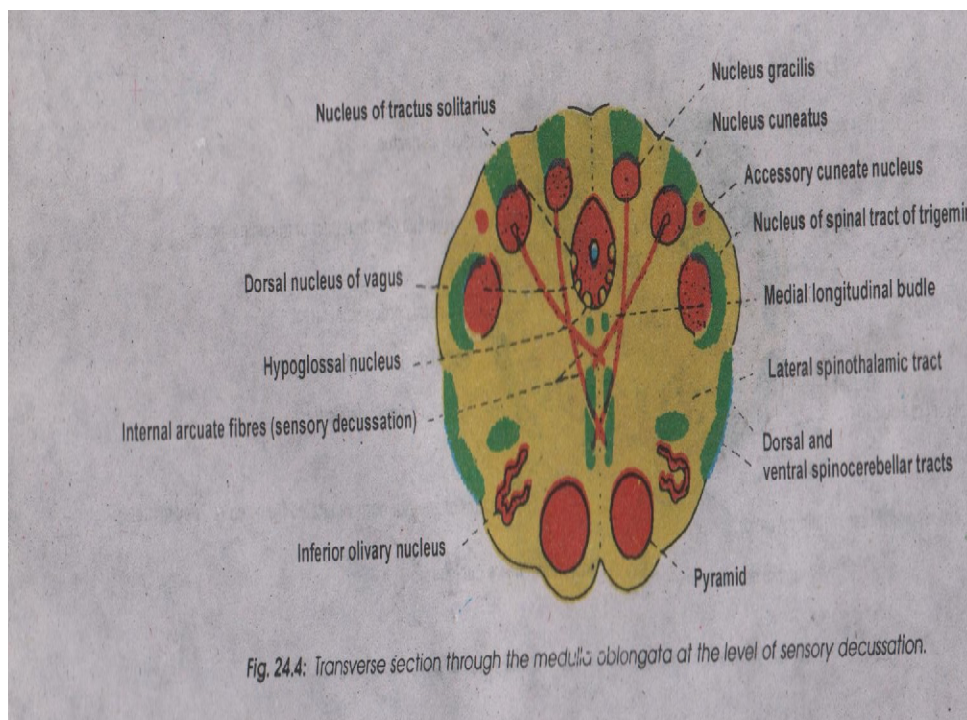
Hypoglossal nucleus –a

Dorsal nucleus of the vagus –b

Nucleus of tractus solitarius –c

:White matter –B

- 1- د White matter پدي برخه کي د Internal arcuate fibres په نوم الياف د Nucleus gracilis او Nucleus cuneatus نه نشئت کوي چه وروسته له منشاء نه نوموړي الياف سره تصالب کوي چه ددوي د تصالب په نتیجه کي د عصبي اليافو يو Bound جوړيږي چه د Medial lemniscus پنوم ياد يږي.
- 2- د White matter په قدامي برخه کي Pyramidal tracts قرار لري.
- 3- د Medial longitudinal bundle د Medial lemniscus په خلف کي قرار لري.
- 4- د Spinocerebellar tracts او Lateral spinothalamic tract د Medulla د White matter په قدامي وحشي قسمت کي قرار لري.



شکل 10-10

III- د Medulla د علوي قسمت عرضائي مقطع: دغه مقطع د څلورم بطين د سطحي له وسطي قسمت نه تير يږي.

A - Grey matter:

1- د قحفي اعصابو څو عدده هستي د Medulla ددې برخي په عرضائي مقطع کي چه د څلورم بطين د ځمکي له وسطي قسمت سره سمون خوري وجود لري چه په لاندي ډول سره دي.

Hypoglossal nucleus -a

The dorsal nucleus of the vagus -b

- The nucleus of solitary tract –c
 The inferior and medial vestibular nuclei –d
 2-Nucleus ambiguus: دغه هسته د Medulla د Reticular formation لاندې قرار لري.
- 3- قدامي او خلفي Cochlear هستې د Inf. Cerebellar peduncle د سطحې لپاسه قرار لري چه د Cochlear اعصاب نوموړو هستو ته رسېږي.
- 4- د Trigeminal nerve د Spinal tract هسته د Medulla ددي مقطعي د Grey matter برخې په خلفي وحشي قسمت کې قرار لري.
- 5- Inf. Olivary nucleus د Grey matter يوه غټه کتله ده چه د Medulla پدې مقطع کې قرار لري.
- 6- Arcuate nucleus د Medulla پدې مقطع کې د Pyramidal tract په قدامي انسي قسمت کې ليدل کېږي.
- A- White matter: د Medulla ددي برخې White matter لاندې منظره ښيي.
- 1- Inf. Cerebellar peduncle د Medulla ددي برخې خلفي وحشي برخه اشغالوي.
- 2- Olivocerebellar tract چه په شکل کې نه دي ښودل شوي معمولاً د Medulla پدې مقطع کې قرار لري.
- 3- Striae medullares د ميدولا پدې برخې (خلورم بطين ځمکه) کې ليدل کېږي.

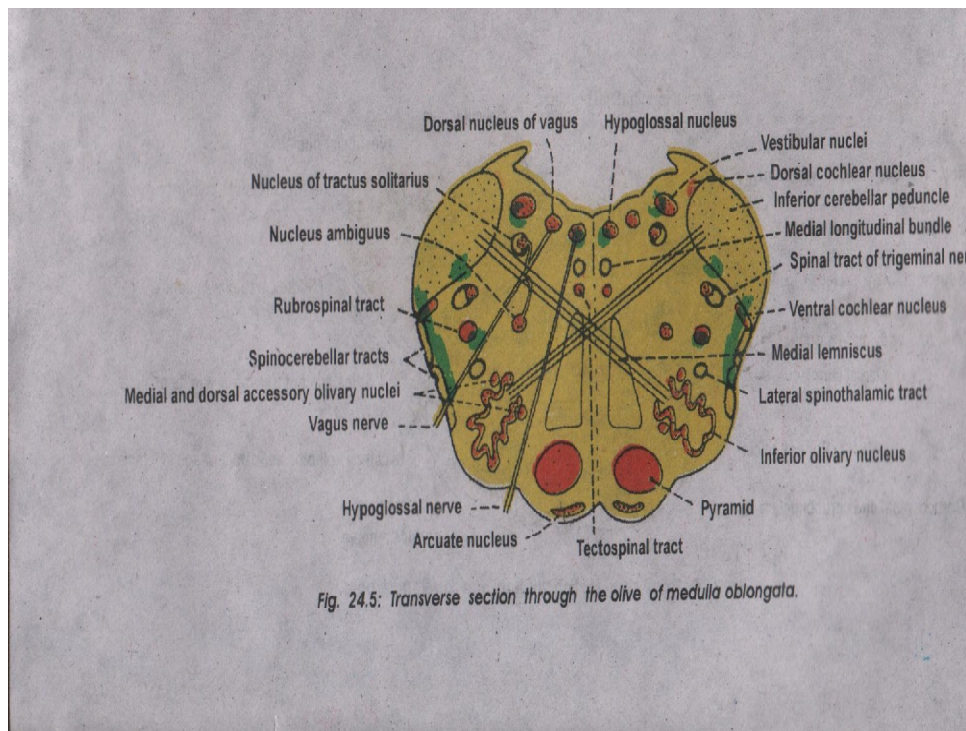


Fig. 24.5: Transverse section through the olive of medulla oblongata.

11- شکل

THE PONS

داد Brainstem وسطي قسمت دي چه Midbrain له Medulla سره نښلوي. د حدي (Pons) خارجي منظره: حديه لرونکي ددوه سطحو (قدامي او خلفي) دي قدامي سطحه ئي په وسطي قسمت کي يوه عمودي ميزابه لري چه د Basilar sulcus په نوم ياديږي او په دي کي Basilar art سير لري په وحشي کي نوموړي سطحه تر Middle cerebellar peduncle پوري امتداد لري او Trigeminal nerve د Pons د قدامي سطحې له هغه ځايه نشئت کوي په کوم ځاي کي چه Pons له Peduncle سره يوځاي کيږي. د Facial ، Vestibulocochlear او Abducent اعصابو ريشي د Pons د قدامي وجهي له سفلي کنار نه نشئت کوي د حدي خلفي وجه د Cerebellum پواسطه پته شوي او د څلورم بطين د سطحې نيمائي علوي قسمت جوړوي. د حدي داخلي ساختمان: که د حدي نه يوه عرضاني مقطع واخلو وبه گورو چه حديه دوه برخي لري قدامي (Ventral) برخه چه د Basilar part پنوم او خلفي برخه ئي د Tegmental part پنوم ياديږي مونږ اول Basilar part او په تعقيب ئي Tegmental part مطالعه کوو.

I – Basilar part of the pons: دا برخه د حدي په ټول امتداد کي سره يوشان ده لکن Tegmental part ئي د حدي په علوي او سفلي قسمتو کي سره فرق لري.

A – Grey matter: د حدي د Basilar part په دي برخه کي يو تعداد هستي چه د Pontine nuclei پنوم ياديږي او د طولاني او عرضاني اليافو په مينځ کي په منتشر ډول قرار لري موجودي دي. Pontine nuclei په حقيقت کي د Corticoponto cerebellar Pathway مهمه برخه جوړوي ددغه ټولو هستو نه عصبي الياف د Cerebellum بالمقابل طرف ته ورځي يعني تصالب کوي.

B – White matter: د حدي د Basilar part دا برخه د طولاني او عرضاني اليافو لرونکي ده طولاني الياف ئي عبارت دي له:

a – Corticospinal tract

b – Corticopontine fibres چه په Pontine nuclei باندي خاتمه پيدا کوي عرضاني الياف ئي عبارت دي د Pontocerebellar fibres څخه چه د يو طرف Pontine nuclei نه شروع کيږي او د مقابل طرف Cerebellum نيمائي کري ته د Inf. Cerebellar peduncle له لاري ورځي.

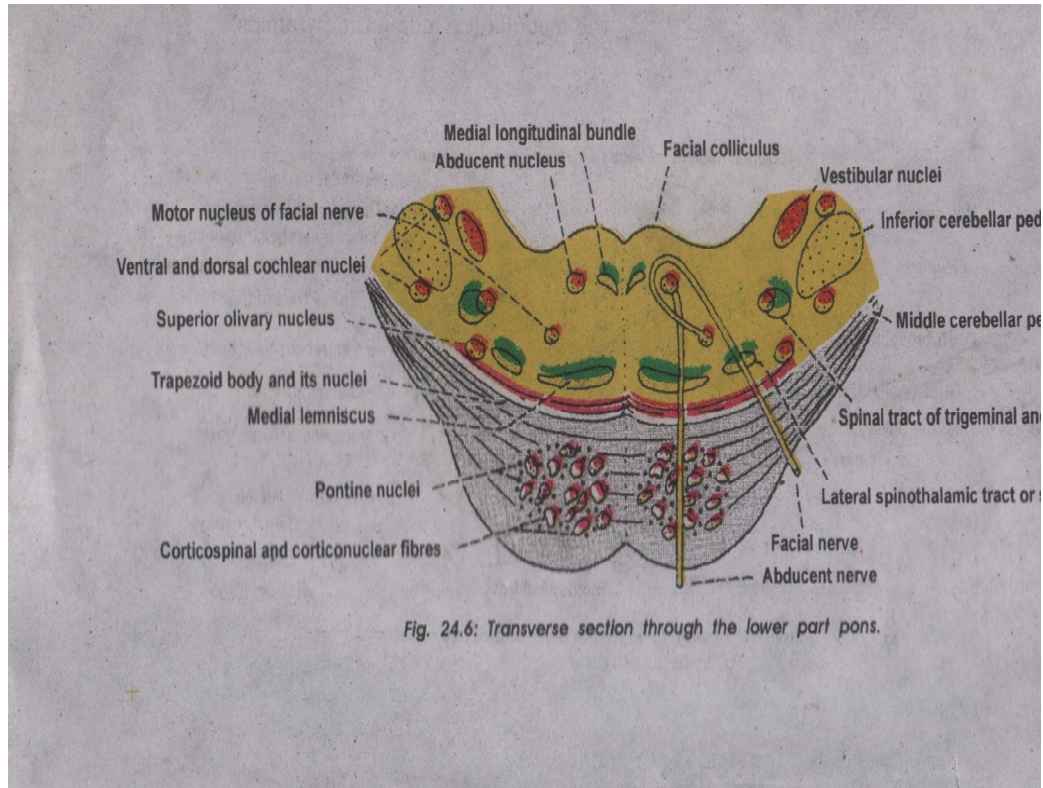


Fig. 24.6: Transverse section through the lower part pons.

12-شکل

Tegmentum part of the pons –II
 د Pons په علوي او سفلي عرضي مقطعو کي سره فرق لري نو په همدې وجه د پوره معلوماتو د ترلاسه کولو په منظور په دواړو مقطعو کي د Pons د Tegmentum part داخلي ساختمانو نه تر بحث لاندې نيسو.

Tegmentum part in the lower part of the pons -1

Grey matter –A

a- د هر يو Facial colliculus لاندې د مربوطه شپږم قحفي عصب (Abducent nerve) هسته قرار لري.

b- د اووم قحفي عصب (Facial nerve) هسته د حديبي د Reticular formation لاندې قرار لري.

c- Vestibular and cochlear nuclei د Inf. Cerebellar peduncle سره نژدې قرار لري. Vestibular nuclei د Vestibular area لاندې د څلورم بطين په ځمکه کي قسماً په Medulla او قسماً په Pons کي قرار لري دوي په څلورو برخو ويشل شوي دي چه عبارت دي له علوي ، سفلي ، انسي او وحشي څخه دغه هستو ته د Vestibular nerve عصبي الياف راځي او له دي هستو نه د Vestibulocerebellar الياف چه د Cerebellum خواته ورځي.

Vestibulospinal tract ، Medial longitudinal bundle ، چه د شوکي نخاع خواته ورځي او Lateral lemniscus نشئت کوي.

Inf. Cerebellar peduncle په قدامي او خلفي Cochlear هستي د قسمتو کي قرار لري دي هستو ته د Cochlear nerve عصبي الياف ورځي او له دي هستو نه Efferent fibres زيادتره Sup. Olivary nucleus ته او قسماً د Corpus trapeziodeum هستو او د Lat. Lemniscus هستو ته ورځي دغه Efferent الياف جمعاً Trapezoid body جوړوي.

d- د Trigeminal nerve نخاعي هسته د Pons ددي برخي په وحشي قسمت کي قرار لري.

e- نوري هستي چه په شکل کي نه دي بنودل شوي لکه Salivatory او Lacratory هستي هم په دي برخه کي قرار لري.

White matter –B

1- Trapezoid body چه د عرضاني اليافو يو Band دي د حديبي (Pons) د قدامي قسمت شاته قرار لري نوموړي جسم مشتمل په همغه اليافو دي چه د دواړو طرفو د Cochlear هستو نه نشئت کوي دا په حقيقت کي د Auditory pathway يوه برخه ده.

2- د Trapezoid body شاته د Midline په دواړو خواو کي Medial lemniscus يو عرضاني بانډ جوړوي.

3- Lat. Spinothalamic tract (Spinal lemniscus) د Medial lemniscus په وحشي خوا کي قرار لري.

4- Inf. Cerebellar peduncle د څلورم بطين د سطحي په وحشي خوا کي قرار لري.

5- د Facial nerve الياف د Pons په دي برخه کي يو معوج سير تعقيبوي په دي ډول چه وروسته له منشاء څخه اول انسي خلفي خواته سير اختياروي. د Abducent nucleus انسي څنگ ته له رسيدو بعد ددي هستي په خلف کي يوه حلقه جوړوي چه دغه حلقه (Facial colliculus) د څلورم بطين په ځمکه کي يوه کمه اندازه جگوالي مينځ ته راوړي.

2- Tegmantum part in the upper part of the pons

A- Grey matter : د Pons په دي برخه کي د Trigeminal nerve د Motor او Superior sensory هستو موقعيت د اهميت وړ دي او هغه دا چه Motor nucleus د Superior sensory په انسي خوا کي موقعيت لري.

White matter –B

a- د Pons د قدامي قسمت شاته د عصبي اليافو عرضاني بانډ چه له انسي نه وحشي ته د Lateral Spinla lemniscus ، Trigeminal lemniscus ، Medial lemniscus او

lemniscus په نومو ياد يږي وجود لري Trigeminal lemniscus لرونکي د هغه اليافو دي چه د Trigeminal nerve د Spinal nucleus نه شروع کيږي او د Thalamus خواته ورځي. Lat. Lemniscus چه په حقيقت کي د Auditory pathway يوه برخه ده دهغه اليافو پواسطه جوړيږي کوم چه د هغه هستو نه نشئت کوي چه Trapezoid body ته نژدي موقعيت لري.

Sup. Cerebellar peduncle – b د څلورم بطين په خلفي وحشي خواکي موقعيت لري.
 Medial longitudinal bundle – c د هغه اليافو له مجموعي نه جوړيږي چه د دريم، څلورم، پنځم، شپږم قحفي ازواجو او د Accessory nerve نخاعي قسمت يوله بل سره مرتبطوي نوموړي بنډل د اتم قحفي زوج د تنبه په نتيجه کي د سر او غاړي حرکات تنظيموي په هر صورت د Medial longitudinal bundle زيادتره الياف له Vestibular nuclei نه نشئت کوي.

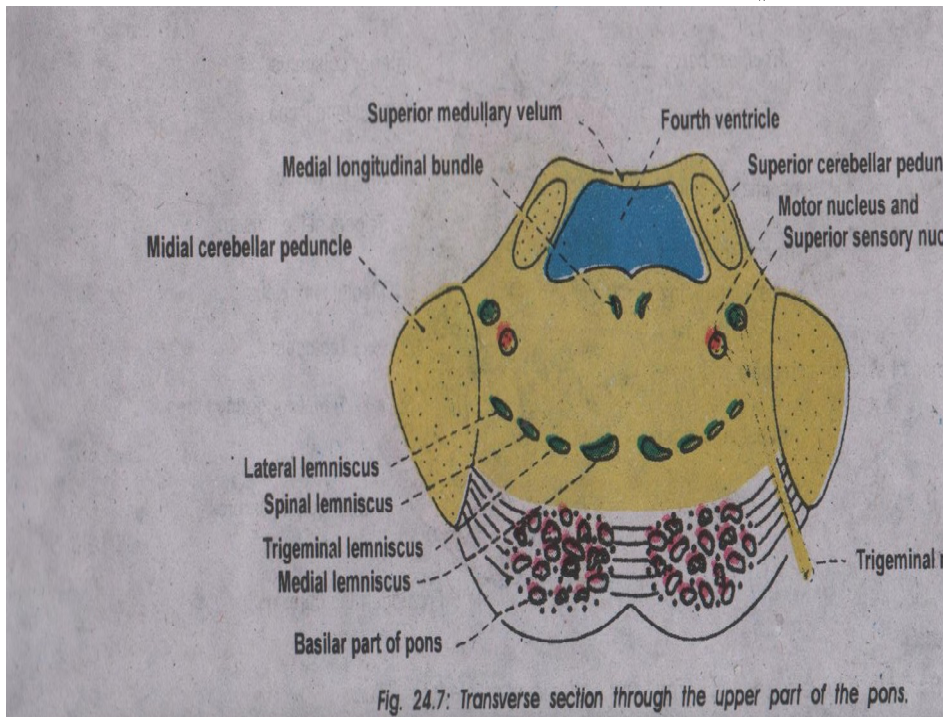


Fig. 24.7: Transverse section through the upper part of the pons.

شکل - 13

THE MEDBRAIN

Midbrain ته Mesencephalon هم وائي او دا برخه Hind brain له Forebrain سره وصلوي ددي برخي داخلي خلا د Cerebral aqueduct پنوم ياد يږي چه نوموړي خلا دريم بطين د څلورم بطين سره وصلوي.

د Midbrain ارتباطات :

- 1- په قدام کي: Midbrain په قدام کي د Interpeduncular structures سره ارتباط لري.
- 2- په خلف کي: په خلف کي Midbrain د Corpus callosum د Splenium برخي، Great Pineal body، cerebral vein او د بني او چپ تلاموس له خلفي نهايتو سره ارتباط لري.
- 3- په دواړو خواو کي: Midbrain په دواړو خواو کي د لاندي ساختمانو سره ارتباط لري.

- | | |
|----------------------|----------------------------|
| Optic tracts –b | Parahypocampal gyri –a |
| Basilar vein –d | Post. cerebellar artery –c |
| Geniculate bodies –f | Trochlear nerve –e |

د Midbrain اناتوميک تقسيمات : د اناتومي له نظره Midbrain په لاندي برخو ويشل شوي.

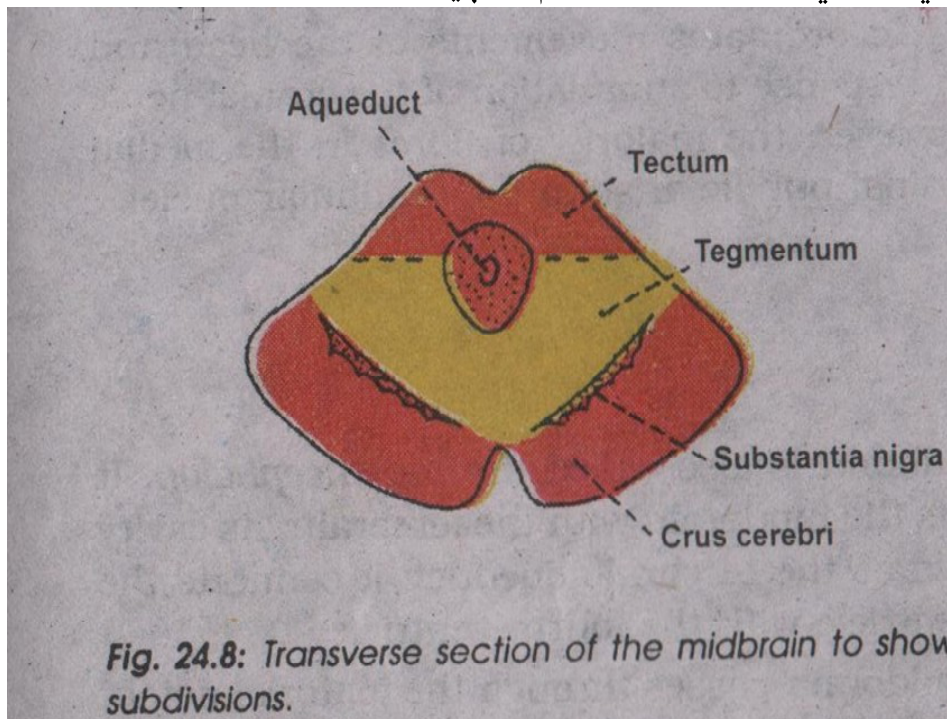
1- Tectum : دا د Midbrain هغه برخه ده چه د Aqueduct cerebri په خلف کي موقعيت لري او د Midbrain دا برخه په حقيقت کي د بني او چپ Sup./Inf. Colliculi پواسطه جوړه شوي دي.

2- د Cerebral aqueduct په قدام کي د Midbrain هره نیمائي برخه د Cerebral peduncle په نوم ياديږي. او هر يو Cerebral peduncle بيا په دري حصو ويشل کيږي.

a- قدامي برخه ئي د Crus cerebri په نوم ياديږي.

b- وسطي برخه ئي د Substantia nigra په نوم ياديږي.

c- خلفي برخه ئي د Tegmentum په نوم ياديږي.



14- شکل

د **Midbrain** داخلي ساختمان : ددي لپاره چه د Midbrain په داخلي ساختمان بڼه پوه شو نو بڼه به داوي چه د Midbrain ساختمان د Inf. Colliculi په Level او د Sup. Colliculi په Level مطالعه کوو.

د INFERIOR COLLICULI په LEVEL د MIDBRAIN عرضاني مقطع

: Grey matter –A

1- د Midbrain په دي مقطع کي Central grey matter د لاندي ساختمانو لرونکي دي.
 a- Trochlear nerve هسته ئي په قدامي انسي قسمت کي موقعيت لري.
 b- Trigeminal nerve ميزن سيفاليک هسته ئي په وحشي قسمت کي موقعيت لري.
 2- Inf. Colliculus: دي ته Afferent fibres له Lat. Lemniscus نه راځي او له همدي ساختمان (Inf. Colliculus) نه Efferent fibres انسي Geniculate body ته ورځي.
 3- Substantia nigra چه د Grey matter يوه صفحه ده او د Pigmented nerve cells نه جوړه شوي.

B- White matter : په White matter کي ئي لاندي ساختمانونه وجود لري.

1- Crus cerebri چه مشتمل په لاندي ساختمانو دي.

a- Pyramidal tract (په وسطي قسمت کي)

b- Frontopontine fibres (په 1/6 انسي قسمت کي)

c- Temporo-pontine ، Parietopontine او Occipitopontine الياف (په 1/6 وحشي قسمت کي).

2- Tegmantum لرونکي د صاعده تراکتو دي چه په لاندي ډول دي.

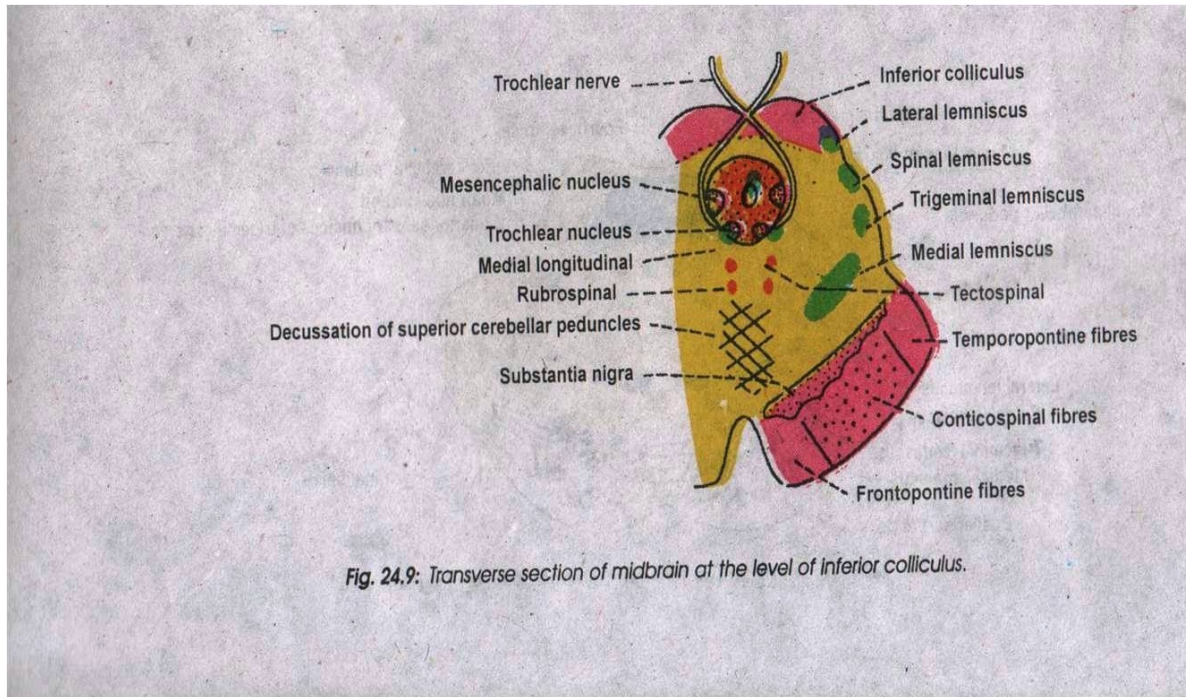
a- Lemnisci (Lateral ، Spinal ، Medial) او Trigeminal چه د Band په شکل له انسي نه وحشي خواته په ترتيب سره قرار لري.

b- وسطي قسمت کي د Superior cerebellar peduncles د يکوزيشن د ليدلو وړ دي.

c- Medial longitudinal bundle د Trochlear nucleus سره تړدي موقعيت لري.

d- Tectospinal tract او Rubrospinal tract هم موجود دي.

3- Trochlear nerve د Central grey matter چارپير خلفي وحشي خواته تيرېږي.



شکل - 15

د SUPERIOR COLLICULI په LEVEL د MIDBRAIN عرضاني مقطع

A – Grey matter

a – Central grey matter ئې لرونکې د لاندي ساختمانو دي.

– Nucleus of oculomotor nerve چه په قدامي انسي قسمت کې موقعيت لري.

– Mesencephalic nucleus of trigeminal nerve چه په وحشي قسمت کې موقعيت لري.

b – Sup. Colliculus ته Afferent fibres له (Visual) Retina نه راځي او له دي ساختمان (Sup. Colliculus) نه Efferent fibres د Spinal cord خواته ورځي (Tectospinal tract)

c – Sup. Colliculus د Pretectal nucleus د سفلي وحشي برخې لاندي موقعيت لري دي هستې ته Afferent fibres د Optic tract له Lat. Root نه راځي او له دي هستې نه Efferent fibres د دواړو خواو Edinger-westpal هستو ته ورځي Pretectal nucleus د Light reflex او Consensual reflex د يوه مهمه عضوه ده ددي Nucleus ماؤفه کيدل د ArgyII-Robertson pupil د پيدا کيدو سبب کېږي چه په دي ناروغي کې ناروغ Light reflex له لاسه ورکوي او Accommodation reflex ئې محفوظ پاته کېږي.

Red nucleus –d: دغه هسته تقريباً 0.5cm قطر لري. دي هستي ته Afferent fibres له
 او Subthalamic nucleus ، Globus pallidus ، Superior cerebellar peduncle
 Cerebral cortex نه راځي او له دي هستي نه Efferent fibres لاندي ساختمانونه ورځي.
 (Rubrospinal tract) Spinal cord –
 Reticular formation –
 Thalamus –
 Olivary nucleus -
 Subthalamic nucleus -
 Substantia nigra -
 :White matter –B

Crus cerebri –a لرونکي د عين تراکتودي لکه چه د مخه مو وويل.
 Tegmentum –b لرونکي د لاندي ساختمان دي.
 Lemnisci لرونکي ده لکه چه په سفلي قسمت کي ليدل کيږي په استثني د
 Lateral lemniscus کوم چه په Inf. Colliculus خاتمه پيدا کوي.
 Tectospinal او Tectobulbar تراکتو دیکوزيشن په دي قسمت کي Dorsal
 tegmental decussation جوړوي.
 Decussation of rubrospinal tracts- په دي قسمت کي د Ventral tegmental
 decussation په جوړيدو کي رول لري.
 Medial longitudinal bundle -
 Oculomotor nerve الياف د Midbrain په دي برخه کي را بنسکاره کيږي.
 Midbrain د Tectum برخه په دي ناحيه کي يو ساختمان د Post. Commissure په
 نوم بنسني چه دواړه Sup. Colliculi يو د بل سره مرتبطوي.

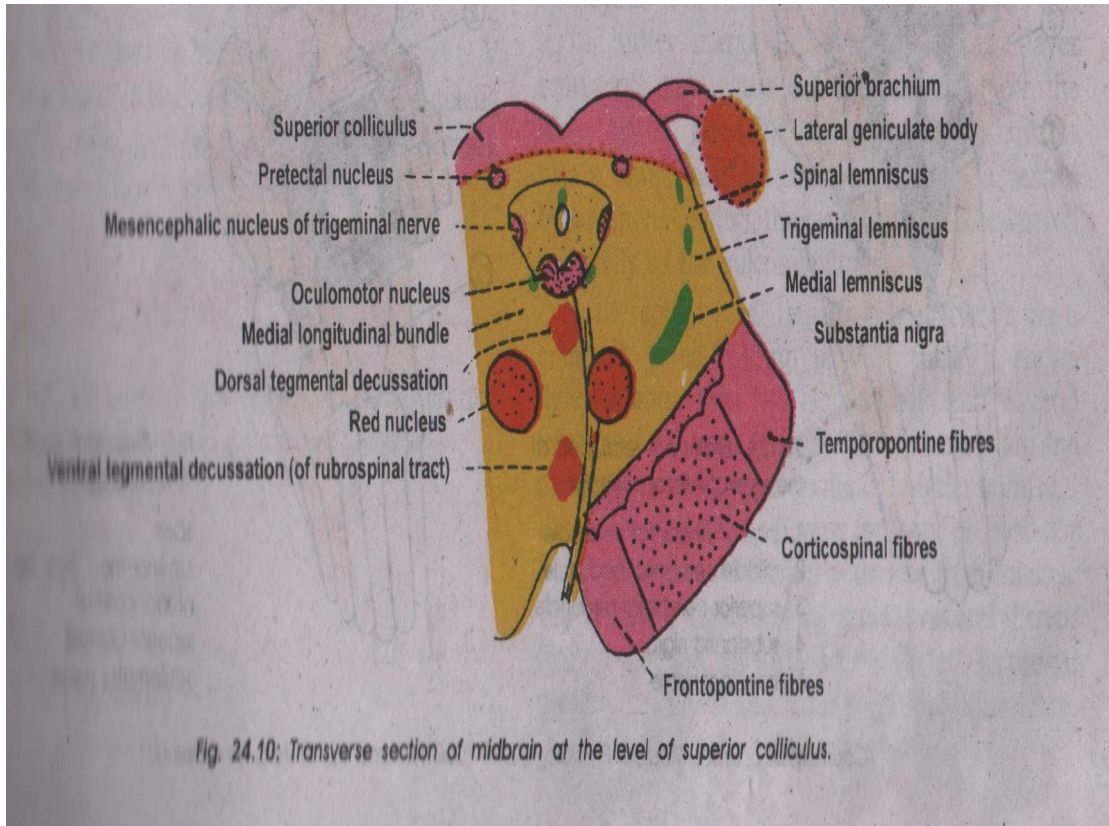


Fig. 24.10: Transverse section of midbrain at the level of superior colliculus.

شکل -16

THE CEREBELLUM

موقعیت: Cerebellum په Post. Cranial fossa کي د حدبي (Pons) او بصلي (Medulla oblangata) شاته قرار لري.

د مخيخ (Cerebellum) د بدن د ارادي حرکاتو په Coordination کي رول لري. د مخيخ ارتباطات:

A- په قدام کي: Cerebellum په قدام کي د Forth ventricle ، Pons او Medulla oblangata سره ارتباط لري.

B- په خلفي سفلي قسمت کي: Squamus occipital bone

C- په علوي کي: په علوي کي مخيخ د Tentorium cerebelli سره ارتباط لري.

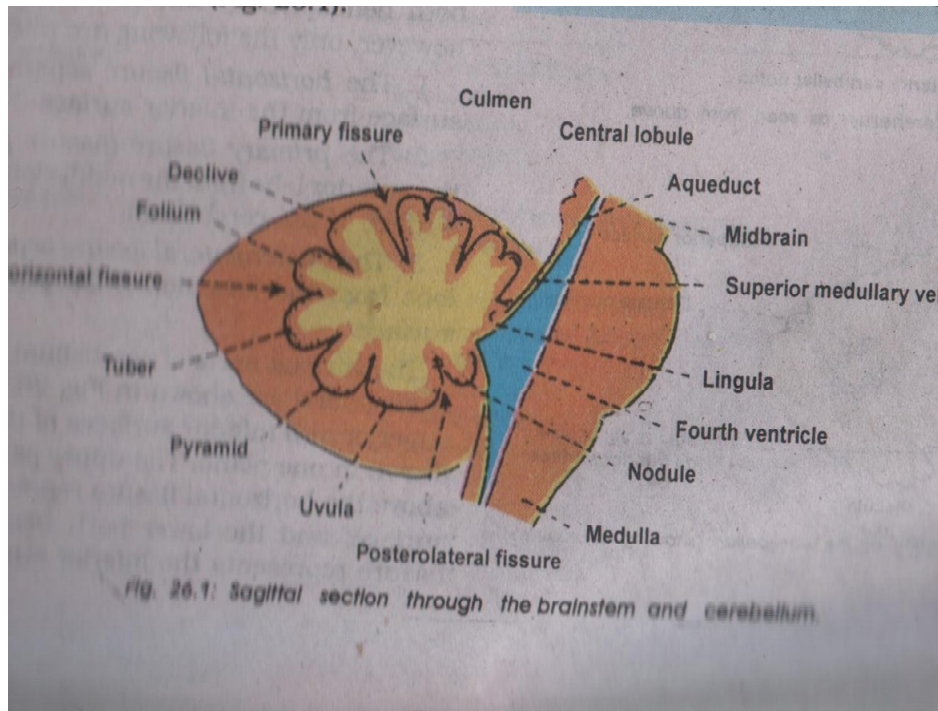
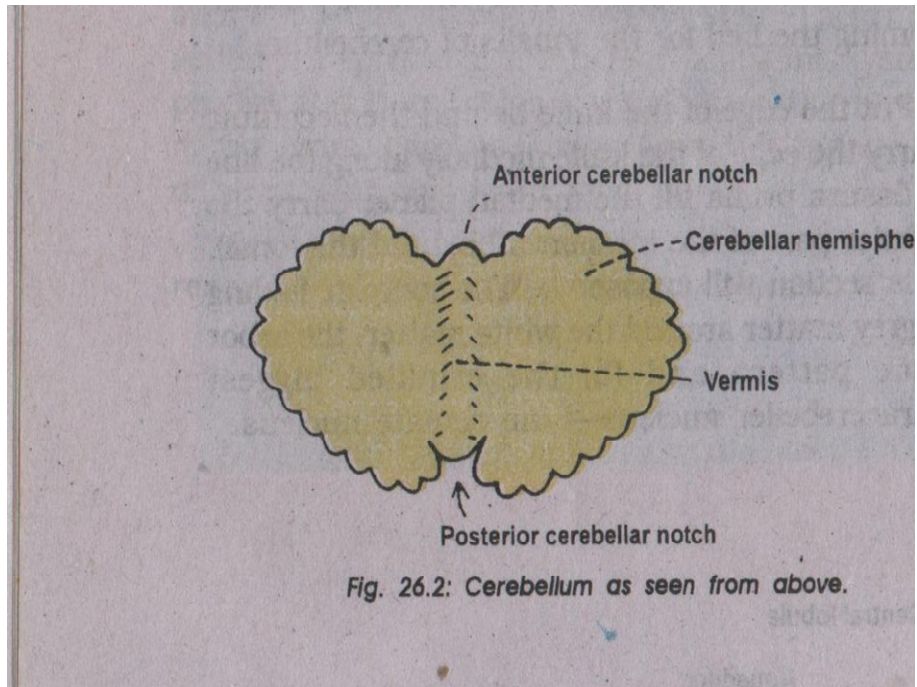
د Cerebellum خارجي منظره: مخيخ د دوه نيمو کرو نه چه د Median vermis پواسطه سره يوځاي شوي دي تشکيل شويده. Cerebellum لرونکي د دوه سطحو (علوي او سفلي) دي. علوي سطحه ئي محدبه ده چه د Cerebellum دواړه نيمي کري پدي سطحه کي يو د بل په امتداد قرار لري.

سفلي سطحه ئي په وسطي قسمت کي يو Notch لري چه د Vallicula پنوم ياديري دغه Notch دواړه نيمي کري سره جدا کوي. د Cerebellum په قدامي قسمت کي يو بل Notch قرار لري چه د Ant. Cerebellar notch پنوم ياديري همدارنگه په خلفي قسمت کي يو بل Notch چه Falx cerebelli په هغه کي موقيعت لري ليدل کيږي دغه Notch د Post. Cerebellar notch پنوم ياديري. د مخيخ هره نيمه کره په دري فسونو ويشل شوي چه عبارت دي له:

1- Ant. Lobe : د Sup. Surface په Ant. Part کي موقيعت لري له Middle lobe نه د Fissura prima پواسطه جدا شوي دي.

2- Middle lobe : کله کله د Post. Lobe پنوم هم ياديري دغه فص په علوي سطحه کي د Fissura prima پواسطه او په سفلي وجه کي د Posterolateral fissure پواسطه احاطه شوي.

3- Flocculonodular lobe: دغه فص په سفلي وجه کي د Posterolateral fissure په قدام کي موقيعت لري.



17-A,B-شکلونه

د Cerebellum تقسیمات : Cerebellum د یو تعداد زیاتو درزونو (Fissures) پواسطه په وړو برخو ویشل شوي چه دغه درزونه د Cerebellum نیمي کړي او ورسره د Vermis برخه په متعددو برخو ویشي ددې درزونو له جملې ځني مهم درزونه ئي په لاندې ډول سره دي.

1- The horizontal fissure: نوموړې درز د Cerebellum علوي وجه د سفلي وجهي نه جدا کوي.

2- The primary fissure (Fissura prima): دغه درز د مخيخ په علوي وجه کي د مخيخ قدامي فص له وسطي فص نه جدا کوي.

3- The posterolateral fissure: دغه درز Flocculonodular lobe له Middle lobe نه د Cerebellum په سفلي وجه کي جدا کوي. د Cerebellum مختلفي برخي په 18 شکل کي بنودل شوي چه په دي شکل کي علوي او سفلي وجهي د Cerebellum په يو پلان کي رسم شوي. د Horizontal fissure نه پورته برخه د علوي وجهي برخي او له Horizontal fissure نه لاندي برخه د سفلي وجهي برخي را په گوته کوي. د Vermis او Cerebellum د نيمو کرو برخي په لاندي ډول دي.

1- د Vermis برخي

Lingula -a

Central lobule -b

Culmen -c

Declive -d

Folium -e

Tuber -f

Pyramid -g

Uvula -h

Nodul -i

2- د Cerebellum د هري نيمي کري برخي.

Ala -a

Quadrangular lobule -b

Simple lobule -c

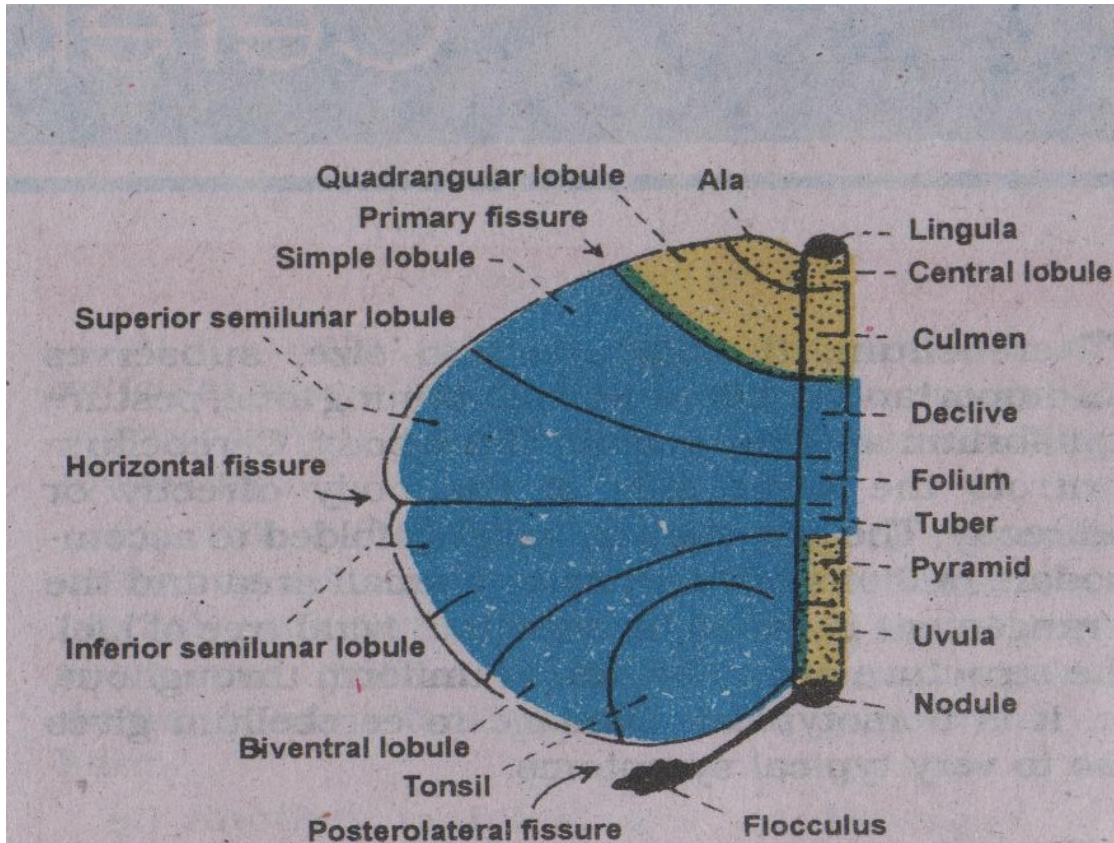
Sup. Semilunar lobule -d

Inf. Semilunar lobule -e

Biventral lobule -f

Tonsile -g

Flocculus -h



شکل -18

د وظیفی له نظره د Cerebellum تقسیمات

1- The archicerebellum: دا برخه د Flocculonodular lobe او Lingula څخه جوړه شوي ده. دا برخه د حرکت په وخت کې د دواړو طرفو د حرکتو استعمال او د سکون په وخت کې د هغوي ثبات کنټرولوي.

2- The paleocerebellum: دا برخه له Ant. Lobe، Pyramid او Uvula نه جوړه شويده. دا برخه د اطرافو Tone، Posture او Crude movement (نامکمل حرکات) کنټرولوي.

3- The neocerebellum: دا برخه د Middle lobe او Vermis له برخو نه چه د Lingula، Pyramid او Uvula برخي ورسره نه وي جوړه شويده. دا برخه د بدن د ارادي حرکاتو په انتظام کې رول لري.

د Cerebellum داخلي جوړښت :

White matter : هغه الياف چه مخيخ ته راځي او يا دا چه له مخيخ نه وځي دري عدد ه
Peduncles جوړوي کوم چه Cerebellum له Midbrain ، Pons او Medulla سره
مرتبطوي. دغه ارتباطي الياف په لاندي ډول دي.

Sup.Cerebellar Peduncle-1

Middle Cerebellar Peduncle-2

Inf.Cerebellar Peduncle-3

Grey matter : د مخيخ Grey matter مشتمل په Cerebellar cortex او Cerebellar

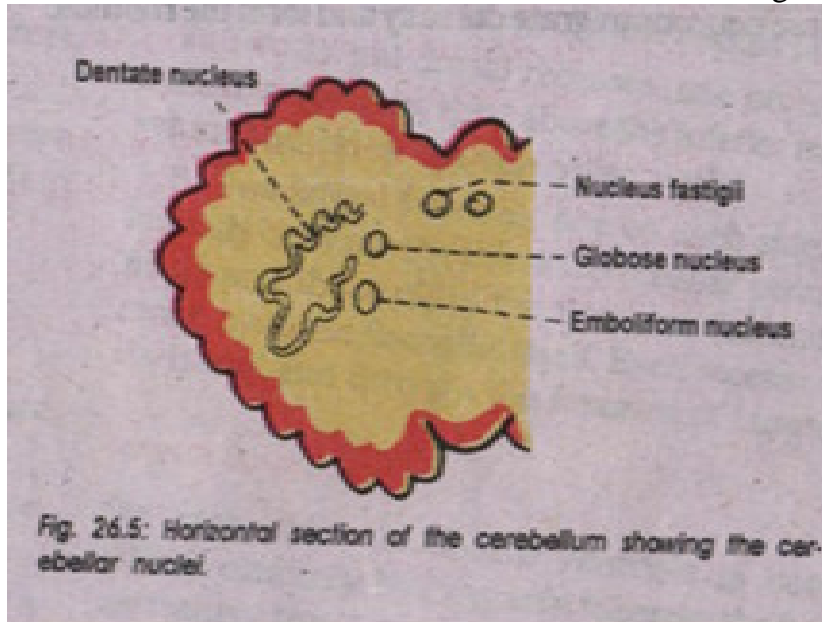
nuclei په مخيخ کي څلور جوړي Nuclei وجود لري چه عبارت دي له:

Dentate nucleus -a

Globose nucleus -b

Embliform nucleus -c

Fastigi nucleus -d



19- شکل

څلورم بطين (THE FOURTH VENTRICLE)

څلورم بطين د خيمي شکل لري چه په قدام کي ئي Pons او Medulla او په خلف کي ئي
Cerebellum موقیعت لري.

څلورم بطين په علوي کي د دريم بطين سره د Cerebral aqueduct پواسطه او په سفلي
کي د Medulla او Spinal cord د Central canal پواسطه امتداد پیدا کوي.

خلفاً د څلورم بطين د چت د سفلي قسمت په وسط کي يو سوري د Foramen of magindi پنوم او ددي سوري په دواړه خواو کي يو يو سوري د Foramen Lushka پنوم وجود لري، او ددي سوريو له لاري څلورم بطين د Subarachnoid space سره ارتباط لري.

د څلورم بطين حدود:

1- وحشي حدود: په هر طرف کي څلورم بطين د لاندي ساختمان پواسطه احاطه شوي.

A- په سفلي وحشي کي

The gracil tubercle-1

Inf. Cerebellar peduncle -3 The cuneat tubercle -2

B- په علوي وحشي کي

Sup. Cerebellar peduncle د پواسطه احاطه شوي.

2- د څلورم بطين چت: د څلورم بطين چت د خيمي شکل لري او د لاندي ساختمانو پواسطه جوړ شوي.

The sup. Medullary velum -b The sup. Cerebellar peduncle -a

The inf. Medullary velum -c Taemoae -d Obex سره

The tela choroidea of the 4th ventricle -e

3- د څلورم بطين سطحه: د څلورم بطين سطحي ته Rhomboid fossa هم ويل کيږي ځکه چه Rhomboid غوندي شکل لري. د څلورم بطين سطحه د حدبي د خلفي سطحي او د Medulla د خلفي سطحي د پورتنی برخي پواسطه جوړه شوي.

د څلورم بطين د سطحي لاندي د Grey matter يوه صفحه قرار لري چه د مختلفو قحفي اعصابو هستي يو د بل سره مرتبطوي. د څلورم بطين سطحه د Ependyma پواسطه فرش شوي او لاندي ساختمانونه لري.

1- Median sulcus چه د متوسط خط لپاسه قرار لري د څلورم بطين ځمکه په دوه حصو (بني او چپ) ويشي.

2- د Medline په دواړو خواو کي يوه يوه برجستگي د Median eminence پنوم ليدل کيږي چه هر يو ددي برجستگيو په وحشي کي د Sulcus limitans پواسطه احاطه شوي.

3- د Sulcus limitans سره نژدي لاندي ساختمانونه ليدل کيږي.

Inf. Fovea -b Sup. Fovea -a

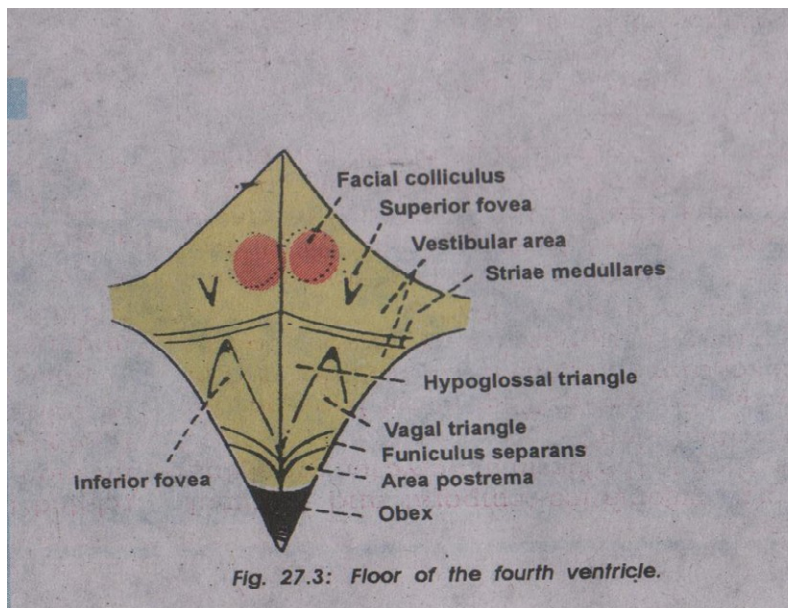
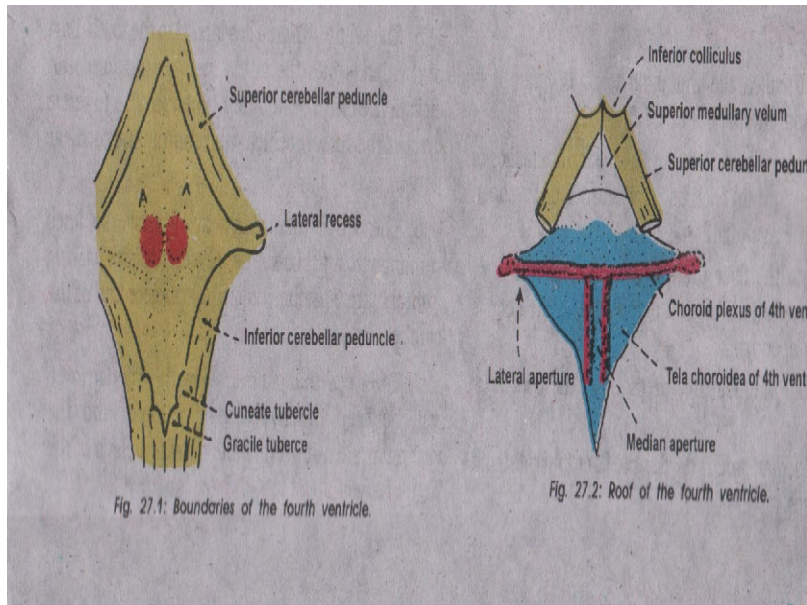
4- د Median eminence سره نژدي لاندي ساختمانونه ليدل کيږي.

Facial colliculus -a

b- د Median eminence بنکتنی برخه د Hypoglossal nucleus پواسطه اشغال شوي چه ددي Nucleus لاندي Hypoglossal triangle قرار لري.

5- د Sup. Fovea په وحشي کي Vestibular area قرار لري.

6- Striae medullares عرضاني خطونه دي چه د خلوړم بطين په سطحه كې وجود لري.
 7- Vagal triangle د Inf. Fovea لاندې د Hypoglossal triangle او Vestibular area
 ترمينځ موقیعت لري.



شکلونه 20-A,B,C

THE CEREBRUM

Cerebrum د دوه نیمو کرونه چه دا دواړه نیمي کري په نامکمل ډول د Median longitudinal fissure پواسطه یوله بل نه جدا شوي تشکیل شويدي. د دماغ دواړه نیمي

کري د Midline په استقامت د Corpus callosum پواسطه يو له بل سره مرتبط شوي دي د هري نيمې کري په داخل کي يوه يوه خلا وجود لري چه د Lateral ventricle په نوم ياديږي.

د Cerebrum خارجي منظره: د دماغ هره نيمه کره د دري وجهو، څلورو کنارو او دري نهاياتو لرونکي ده.

I- د Cerebrum وجهي: د Cerebrum د هري نيمې کري وجهي عبارت دي له
A- علوي وحشي وجه: دا وجه محدب شکل لري او د قحف له گنډي سره ارتباط لري.
B- انسي وجه: دا وجه هموار عمودي شکل لري او د مقابل طرف نيمې کري له انسي وجهي نه د Falx cerebri پواسطه جدا کيږي.

C- سفلي وجه: دا وجه غير منظم شکل لري او په دوو قسمتو ويشل شويده.

* An anterior part (The orbital surface)

* A posterior part (The tentorial surface)

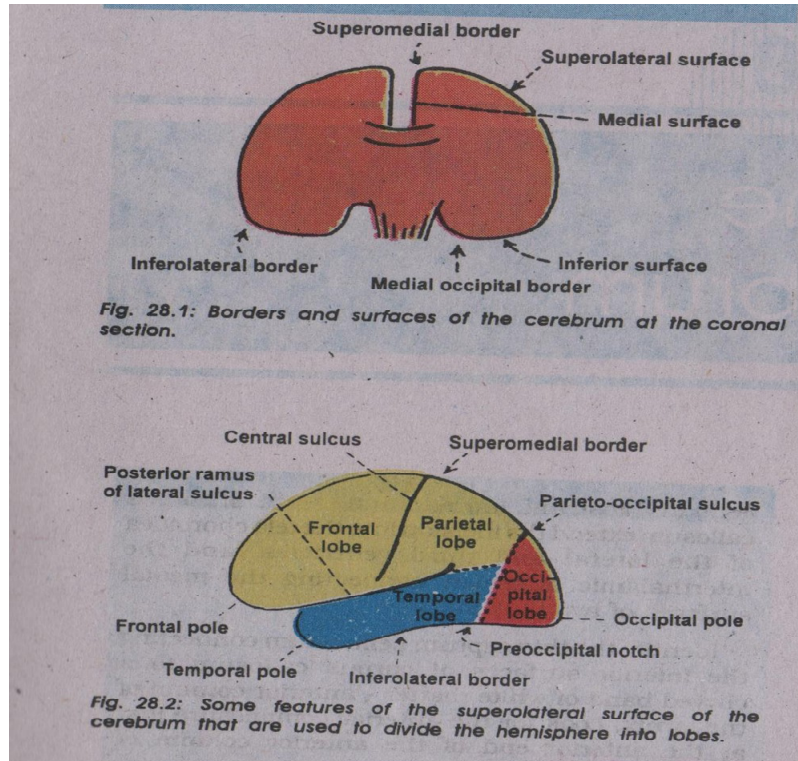
II- د Cerebrum کنارونه: د دماغ د هري نيمې کري کنارونه عبارت دي له
A- علوي انسي کنار: دغه کنار علوي وحشي وجه له انسي وجهي نه جدا کوي.
B- سفلي وحشي کنار: دغه کنار علوي وحشي وجه له سفلي وجهي نه جلا کوي.
C- The medial orbital border: دغه کنار انسي وجه له orbital surface نه جدا کوي.
D- The medial occipital border: دغه کنار انسي وجه له Tentorial surface نه جدا کوي.

III- د Cerebrum د نيمو کرو نهايات: د دماغ هره نيمه کره دري نهايتو لري چه په لاندې ډول دي.

A- Frontal pole: دغه نهايت (سرحد) د Cerebrum د هري نيمې کري په قدام کي قرار لري.

B- Occipital pole: د Cerebrum د هري نيمې کري په خلف کي قرار لري.

C- Temporal pole: د Temporal lobe په قدامي نهايت کي قرار لري.



21-A,B- شکلونه

د Cerebrum د هري نيمي کري د پاسه برآمدگي گاني (Gyri) او فرورفتگي گاني (Sulci)

د Cerebrum د هري نيمي کري سطحه د Grey matter د نازکي طبقي پواسطه پوښل شوي چې د Cerebral cortex پنوم يادېږي. نوموړي Cortex د Cerebrum د نيمائي کړو د سطحو لپاسه د چمليو لرونکي ده نو واضح ده په کوم ځاي کي چې چملي وجود ولري. هلته فرورفتگي گاني (Sulci) او برآمدگي گاني (Gyri) وجود لري. چې هره برآمدگي ئي د Gyrus پنوم او هره فرورفتگي ئي د Sulcus پنوم يادېږي. د دماغ د نيمو کړو فصونه: د Cerebrum هره نيمه کره په څلور فصونو تقسيم شوې ده. چې عبارت دي له Frontal، Parietal، Occipital او Temporal فصونو څخه هغه ميزابي چې دا فصونه يو له بل نه جدا کوي په لاندې ډول سره دي.

1- The central sulcus: دغه ميزابه د Cerebrum د هري نيمي کري په علوي انسي کنار کي د Frontal pole او Occipital pole له وسطي قسمت نه شروع او په علوي وحشي سطحه کي بنسکته او قدام ته سير لري او د Lat. Sulcus د Post. Ramus نه لږ پورته خاتمه پيدا کوي.

2- The lateral sulcus: دغه میزابه د Cerebrum د نیمو کرو د سفلي وجهي Orbital او Tentorial برخي سره جدا کوي.

په وحشي کي دا میزابه د دماغ د هري نيمي کري علوي وحشي سطحی ته رسيږي او بيا هلته په دري شعبو ويشل کيږي چه عبارت دي له:

Posterior ramus -a

Ant. Ascending ramus -b

Ant. Horizontal ramus -c

چه د پورته شعباتو له جملي نه Post. Ramus ټي غټه شعبه ده کومه چه د علوي وحشي سطحی لپاسه خلف او لږ علوي خواته سير لري.

3- Parieto-occipital sulcus: دغه میزابه د Cerebrum د نیمو کرو په انسي سطحو کي قرار لري. ددي میزابي علوي نهایت د Occipital pole نه پنځه سانتی متره قدام ته علوي انسي کنار قطع کوي.

4- The preoccipital notch: نوموړي Notch په سفلي وحشي کنار کي تقریباً پنځه

سانتي متره د Occipital pole په قدام کي قرار لري که یو خط د Parieto-occipital

sulcus نه تر preoccipital notch پوري رسم او یو بل خط د Lat. Sulcus د Post.

Ramus په امتدا شاته امتداد پیدا کړي تر هغي چه د پورته خط سره یو ځای شي نو په

نتیجه کي به د هر فص حدود واضح شي. 20-A,B- شکلونه

د Cerebrum د علوي وحشي وجهي تقسیمات

1- د Central sulcus له سیر نه د دماغ د سطحی لپاسه داسي څرگند یري چه گویا نوموړي میزابه دا وجه په parital او Frontal فصونو تقیسموي.

2- مونږ دا هم ذکر کړل چه Lateral sulcus د دماغ د هري نيمي کري له سفلي وجهي نه شروع کيږي، کوم وخت چه دا میزابه د دماغ د هري نيمي کري وحشي وجهي ته ورسيږي په دري شعبو ويشل کيږي. چه غټه شعبه ټي خلفي شعبه ده چه په Temporal فص کي پورته تمايل لري او دوه نور شعبات ټي د Frontal lobe په سفلي قسمت کي امتداد پیدا کوي.

3- Frontal lobe د لاندي میزابو پواسطه په متعددو برخو ويشل کيږي.

A- Precentral sulcus: دغه میزابه د Central sulcus په قدام کي د Central sulcus

سره موازي سير لري کومه ناحیه د Frontal lobe چه ددي دواړو میزابو تر مینځ قرار لري د

Precentral gyrus پنوم یاد یري.

B- د Precentral sulcus په قدام کي چه د Frontal lobe کومه برخه ده هغه د Sup. Frontal sulcus او Inf. Frontal sulcus پواسطه په دري برخو ويشل شوي چه عبارت دي له :

Sup. frontal gyrus ، Middle frontal gyrus او Inf. frontal gyrus څخه.
Ant. Horizontal - C او Ant. Ascending ميزابي بيا په خپل نويت سره Inf. frontal gyrus په دري برخو ويشي چه دا دري برخي عبارت دي له:
Pars orbitalis ، Pars triangularis او Pars opercularis څخه.

4- Parietal lobe د لاندي ميزابو پواسطه په متعددو برخو ويشل کيږي.
Post. central sulcus -a : دا ميزابه د Central sulcus شاته د نوموړي ميزابي سره موازي سير لري د دواړو ميزابو تر مينځ چه د Parietal lobe کومه برخه قرار لري د Post. central gyrus پنوم ياد يږي.

b- د Post. Central sulcus شاته چه د Parietal lobe کومه برخه قرار لري د Inter parietal sulcus پواسطه په دوو برخو ويشل کيږي چه عبارت دي له Sup. Parietal gyrus او Inf. Parietal gyrus څخه.

c- د Lat. Sulcus د Post. Ramus اخري نهايت، Sup. temporal sulcus او Inf. Temporal sulcus د Parietal gyrus خواته تجاوز کړي چه نوموړو ساختمانونو Inf. Parietal gyrus په دري برخو تقسيم کړي.

Ant. Part *
Middle part *
Post. Part *

5- Temporal lobe : نوموړي فص د Cerebrum په علوي وحشي وجهه کي د Sup./Inf. temporal sulci پواسطه په دري برخو ويشل کيږي. چه عبارت دي له:

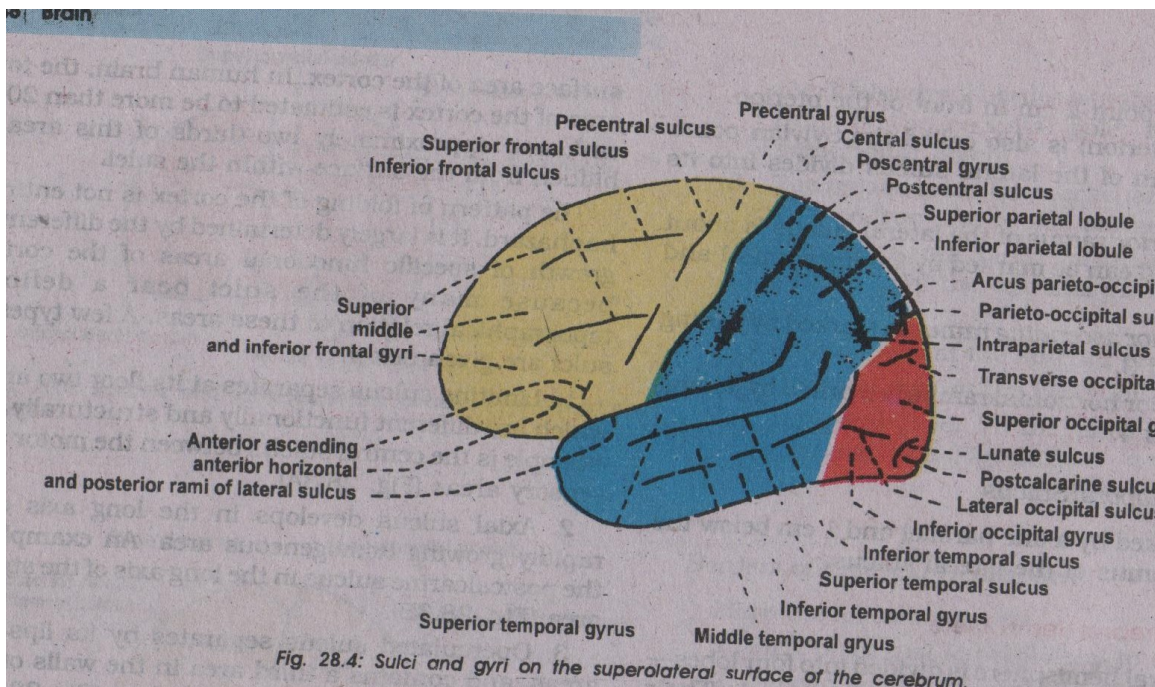
Sup. Temporal gyrus *
Middle temporal gyrus *
Inf. Temporal gyrus *

6- Occipital lobe : دا فص د Cerebrum په علوي وحشي وجهه کي د لاندي ميزابو پواسطه په متعددو برخو ويشل کيږي.

a- Lat. Occipital sulcus : نوموړي ميزابه دا فص په Sup. Occipital gyrus او Inf. Occipital gyrus باندي تقسيموي.

b- Lunate sulcus : نوموړي ميزابه Sup. Occipital gyrus او Inf. Occipital gyrus له Occipital pole نه جدا کوي.

د-Parietooccipital sulcus چارپيرچه کومه ناحیه ده دا ناحیه د Arcus
 parietooccipitalis پنوم یادیري چه بیا دا ناحیه د Sup.occipital gyrus نه د Transvers
 occipital sulcus پواسطه جدا شویده



شکل -22

د دماغ د نیمو کرو د انسي سطحو تقسیمات

1- د دماغ د نیمو کرو د انسي سطحو په وسطي قسمتو کي یو ساختمان قرار لري چه د Corpus callosum پنوم یادیري په حقیقت کي د عصبي الیافو نه چه د دماغ دواړه نیمي کري سره مرتبطوي جوړ شویده. Corpus callosum د دري برخو لرونکي دي چه عبارت دي له:

Genu (قدامي نهایت)، Body او Splenium (خلفي نهایت).

د Corpus callosum لاندې دغه لاندې ساختمانونه قرار لري.

1- Septum pellucidum 2- Fornix 3- Thalamus

د دماغ د هري نیمي کري د انسي وجهي متباقي برخه د لاندې میزابو لرونکي ده.

Cingulate sulcus -a : دغه میزابه د Corpus callosum د Genu د برخي په قدام کي شروع کیږي او خلف ته د Corpus callosum علوي کنار سره موازي سیر لري چه ددي میزابي خلفي نهایت د Cerebrum تر علوي انسي کنار پوري رسیږي.

Suprasplenic sulcus -b : دغه میزابه د Splenium په علوي خلفي قسمت کي قرار لري.

Calcarine sulcus -c : د Splenium نه لږ لاندې شروع او د Occipital pole په طرف سیر اختیاروي ددي میزابي نه ددي میزابي په سیر کي یوه بله میزابه نشته کوي چه د Parietooccipital sulcus پنوم یادېږي او دا اخري میزابه د Cerebrum تر علوي وحشي وجهي پوري امتداد لري.

d-d Genu نه لږ لاندې دوه وړي میزابي د Ant. Parolfactory sulcus او Post. Parolfactory sulcus په نومونو لیدل کیږي.

ددي پورته میزابو د موجودیت له مخي د دماغ د هري نیمي کري په انسي سطحه کي لاندې برامدگي گاني (Gyri) مینځ ته راځي.

* The cingulate gyrus : د Corpus callosum او Cingulate sulcus تر مینځ موقعیت لري.

* U ماننده برامدگي چه د Central sulcus او Cingulate sulcus د اتصالي قسمت په قدام کي قرار لري د Paracentral lobule پنوم یادېږي.

چه دغه برامدگي په خلف کي د Cingulate sulcus د یوي برخي او په قدام کي د همدې میزابي د یوي بلي برخي پواسطه احاطه شویده.

* هغه ناحیه چه د Paracentral lobule په قدام کي د Cingulate sulcus او د علوي انسي کنار تر مینځ قرار لري د Medial frontal gyrus پنوم یادېږي.

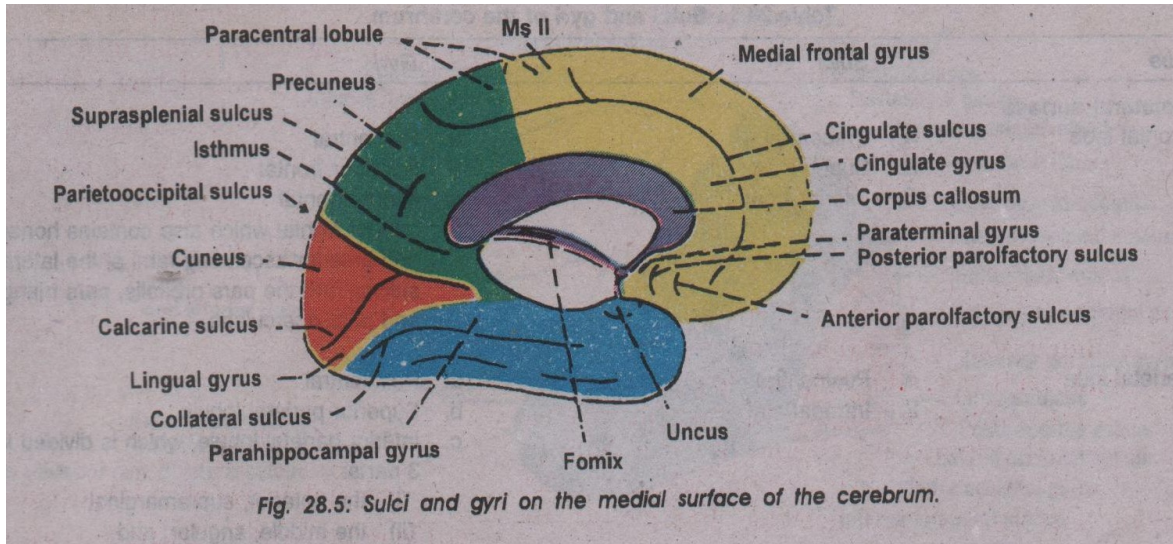
* د څلور ضلعي په شان ناحیه چه د Suprasplenic sulcus او د دماغ د علوي انسي کنار تر مینځ قرار لري د Precuneus پنوم یادېږي.

* مثلثي ډوله ناحیه چه د Parietooccipital sulcus او Calcarine sulcus تر مینځ قرار لري د Cuneus په نوم یادېږي.

* د Splenium او Calcarine sulcus تر مینځ ساحه د Isthmus په نوم یادېږي.

* Paraterminal gyrus د Lamina terminalis په قدام کي قرار لري.

* The parolfactory gyrus د Ant. Parolfactory sulcus او Post. Parolfactory sulcus تر مینځ موقعیت لري.



شکل-23

د دماغ د نیمو کرو د سفلي وجهو تقسیمات

لکه چه د مخه مو ذکر کړل چه د دماغ د نیمو کرو سفلي وجهي دوه عمده برخي لري چه دا برخي عبارت دي له Orbital surface او Tentorial surface څخه چه مونږ دا دوه برخي په ترتیب سره څیړو

د Orbital surface تقسیمات: د Medial orbital border سره موازي Olfactory sulcus قرار لري چه د دې دواړو تر مینځ Rectus gyrus موقعیت لري. د Orbital surface متبقي برخه د H ډوله میزابي پواسطه په Ant. Orbital gyrus، Post. Orbital gyrus، Medial orbital gyrus او Lat. Orbital gyrus باندي ویشل شوي ده. د Lat. Orbital surface ساقه عمیقاً د Orbital surface او Temporal pole تر مینځ قرار لري.

د Tentorial surface تقسیمات: په دغه وجه کي دوه میزابي چه په قدامي خلفي استقامت سیر لري موجودي دي انسي میزابه ئي د Collateral sulcus او وحشي ئي د Occipitotemporal sulcus پنوم یادیري د دې وجهي د Temporal pole په انسي طرف کي Rhinal sulcus قرار لري د دې وجهي برآمدگي گاني په لاندې ډول سره دي.

a- د Rhinal sulcus په انسي خوا کي د Uncus پنوم ناحیه قرار لري.

b- د Collateral sulcus په انسي خوا کي چه کوم ساختمان قرار لري د Parahippocampal gyrus پنوم یادیري.

c- د Collateral sulcus په وحشي کي چه ددي وجهي کوم قسمت قرار لري هغه د Occipitotemporal sulcus پواسطه په Medial occipitotemporal gyrus او Lat. occipitotemporal gyrus تقسيم شوي ده.

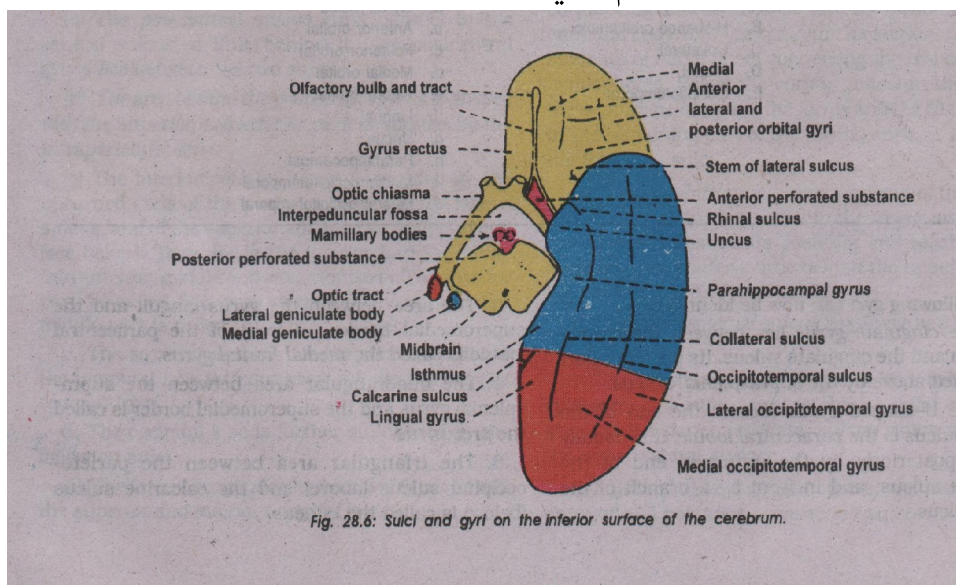


Fig. 28.6: Sulci and gyri on the inferior surface of the cerebrum.

24- شکل

د Cerebral cortex اصلي وظيفوي ناحي

1- The motor area: دغه ناحیه د هري د ماغي نيمې کري د قشر د علوي وحشي وجهي په Precentral gyrus او د انسي وجهي د paracentral lobule په قدامي قسمت کي موقعيت لري ددي نواحيو د تنبه په نتیجه کي د همدې نواحيو په بالمقابل خواکي د وجود حرکي فعالیت صورت نیسي.

2- The premotor area: دغه ناحیه د Motor area په قدام کي موقعيت لري دي ناحي ته Psychomotor area هم ويل کيږي.

3- The motor speech area: دغه ناحیه په Inf. Frontal gyrus کي موقعيت لري.

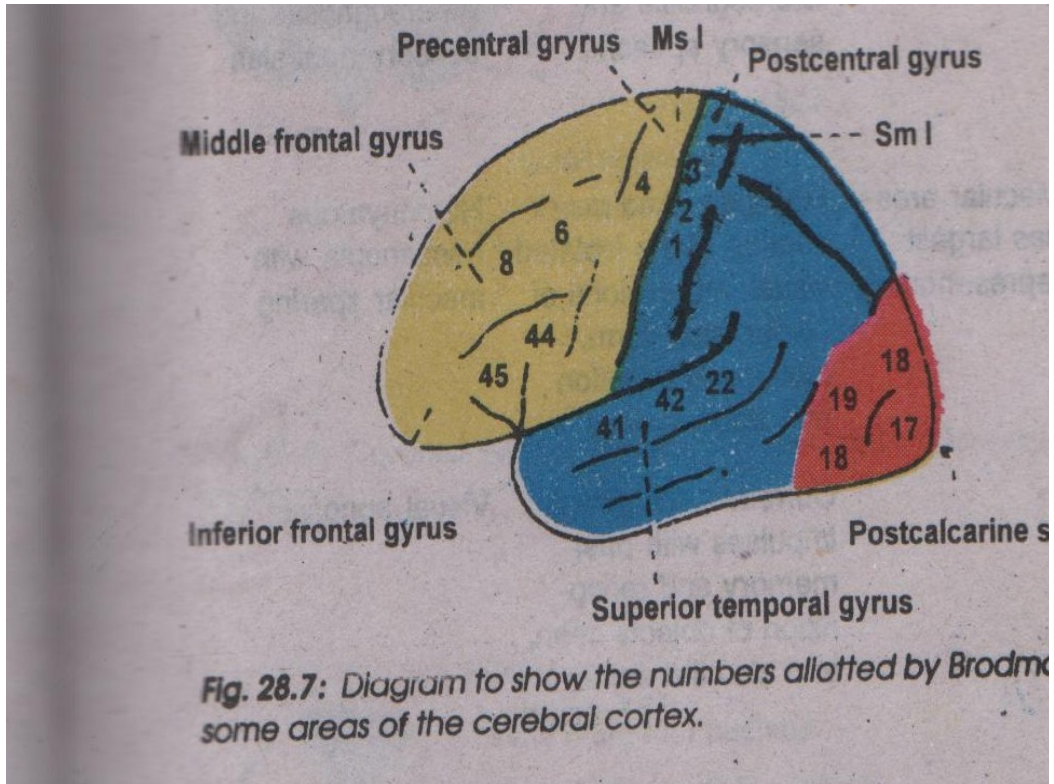
که دغه ناحیه زخمي شي نو د خبرو کولو پروسه مختله کيږي او Aphasia تاسس کوي.

4- The sensory area: دغه ناحیه په Postcentral gyrus کي موقعيت لري او د Paracentral lobule تر خلفي قسمت پوري امتداد لري.

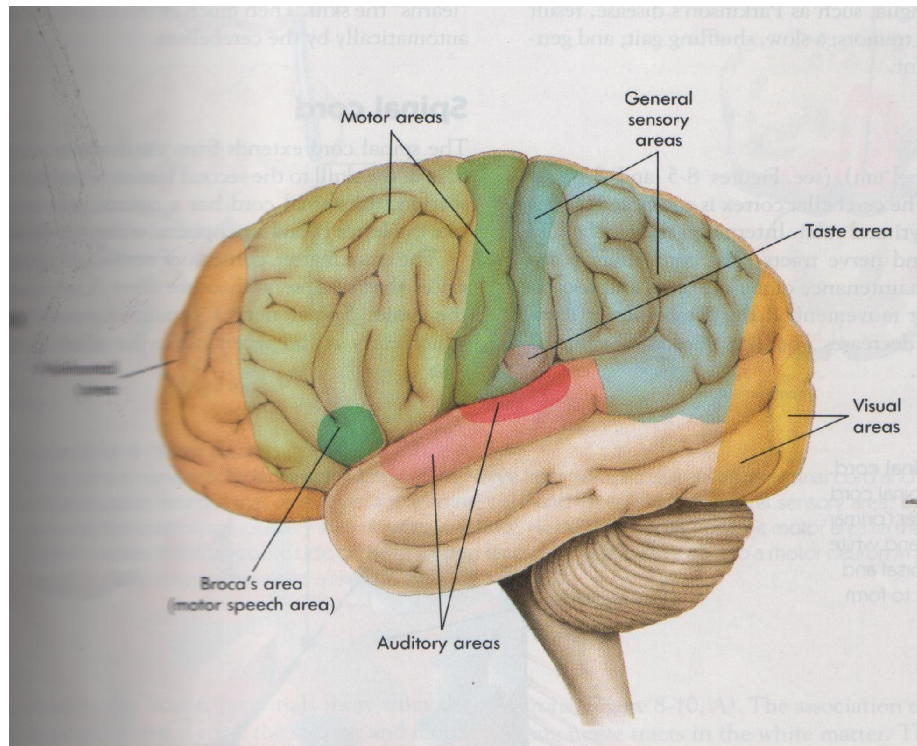
5- The vesual area: دغه ناحیه د دماغ د نیمو کرو په Occipital lobe کي موقعيت لري

6- Auditory area: دغه ناحیه د دماغ د نیمو کرو په Temporal lobe کي موقعيت لري

علاوه له پورته تقسیماتو Brodman د دماغ قشر په 47 ناحیو ویشلي دي او هر ه ناحیه ئي په یو توري سره نامگذاری کړي ده چه هر ه ناحیه ئي د یوې خاصې وظيفې لرونکي ده.



شکل -25-A



شکل -25-B

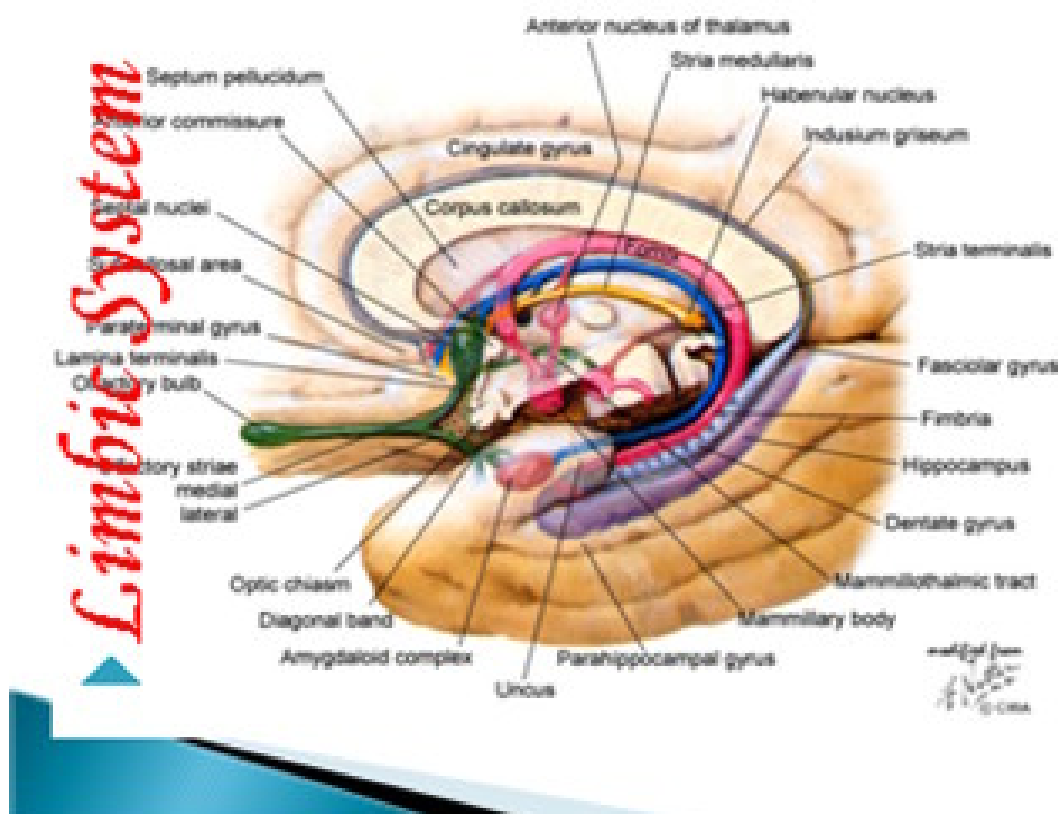
THE LIMBIC SYSTEM

د انسان د دماغ هغه برخه چه د سلوک (Behavior) د کنترول وظيفه په غاړه لري د Limbic system په نوم ياديږي.

د دې سيستم اجزاي په لاندې ډول دي.

- 1- Olfactory (nerves, bulb, tract)
- 2- Anterior perforated substance
- 3- Piriform lobe consisting uncus and the ant./Post. Part of parahippocampal gyrus
- 4- Post. Part of the parahippocampal and cingulate gyri
- 5- Amygdaloid nuclei
- 6- Ant. commissure, Stria habenularis, Stria terminalis, Fornix

د Limbic system وظيفه : نوموړي سيستم غذايي عادات چه د ژوندانه له اهمو ضرورياتو څخه دي جنسي سلوک چه د نوعو د بقا لپاره ضروري جز بلل کيږي او همدارنگه Emotional behavior (چه د غم - خوشحالي - ويري - جنگ او نورو په وخت کي تظاهر کوي) کنترولوي.



شکل - 26

THE DIENCEPHALON

د دماغ د برخو له جملې یوه برخه ده چه د Midline په استقامت د Midbrain (Mesencephalon) او Endbrain (Telencephalon) ترمینځ موقعیت لري چون دا ساختمان زیاد تره د Cerebrum پواسطه پوښل شوي نو له همدې وجهي له بیرون نه د هغې لیدل ناممکن دي. د دریم بطن زیاد تره برخه د Diencephalon د خلا پواسطه جوړه شوي Hypothalamic Sulcus چه له Interventricular foramen نه تر Cerebral aqueduct پوري امتداد پیدا کوي هره نیمه برخه د Diencephalon په دوه برخو ویشي چه یو ئې عبارت له Dorsal part څخه او بل ئې عبارت له Ventral part څخه دي چه هر یو د دې برخو په متعددو قسمتو ویشل کیږي.

1- Dorsal part : د Diencephalon دا برخه د لاندي ساختمانو څخه تشکیل شویده.

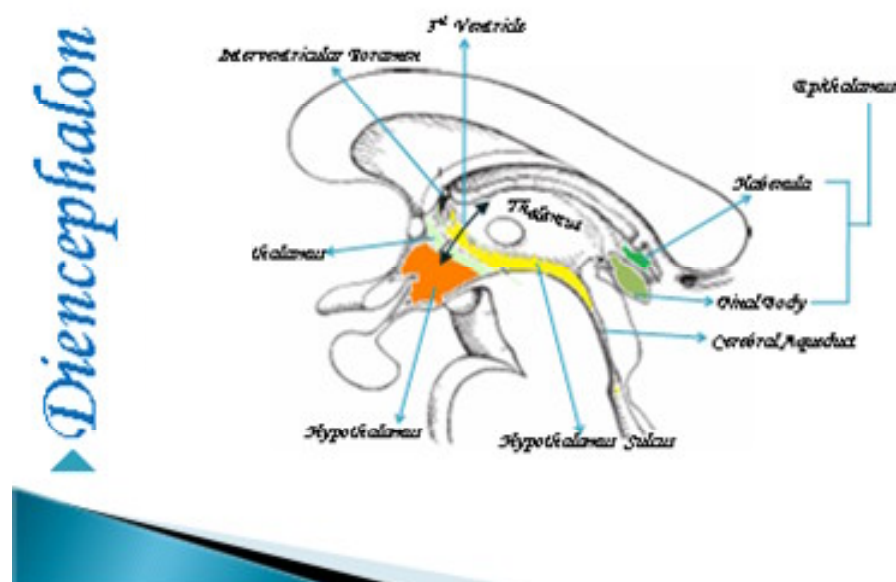Thalamus -a

Metathalamus -b چه په Medial geniculate body او Lat. Geniculate body باندي مشتمل دي.

c- Epithalamus چه مشتمل په Pineal body او Habenula دي.

2- Ventral part : د Diencephalon دا قسمت له لاندي ساختمانو څخه تشکیل شویده.

Hypothalamus -a
Subthalamus -b



27- شکل

THE THALAMUS

Thalamus د Grey matter غټه کټله ده چه د دريم بطين په وحشي جدار او د Lat. Ventricle د مرکزي برخي په سطحه کي موقعيت لري، دوه نهايته (قدامي او خلفي) او خلور وجهي (علوي، سفلي، انسي، وحشي) لري قدامي نهايت ئي باريکه دي چه د Interventricular foramen خلفي حدود جوړوي او خلفي نهايت ئي متوسع دي چه د Pulvinar پنوم ياديري.

علوي سطحه ئي په دوه حصو ويشل شوي چه د Lat. Ventricular part او Medial extraventricular part پنومو ياديري. Lat. Ventricle د Lat. Ventricle د Central part سطحه جوړوي او Medial extraventricular part ئي د دريم بطين د Tela choroidea پواسطه پوښل شويده. سفلي سطحه ئي د Subthalamus او Hypothalamus لپاسه واقع ده. انسي سطحه ئي د دريم بطين د وحشي جدار خلفي علوي قسمت جوړوي د دوآرو تلاموسونو انسي سطحي د Interthalamic adhesion پواسطه سره مرتبط شوي دي. وحشي سطحه ئي د Internal capsule د Post. Limb انسي حدود جوړوي. Thalamus داخلي ساختمان

Ext. medullary lamina: White matter د Thalamus وحشي سطحه فرشوي او Int. medullary lamina تلاموس په دري برخو ويشي چه عبارت دي له قدامي، انسي او وحشي برخو څخه.

Grey matter: Grey matter –B ئي په څو برخو ويشل شوي چه ددي تقسيماتو په نتيجه کي څو عدده هستي مينځ ته راځي چه په لاندي ډول دي.

Ant. Nucleus –a: دغه Nucleus د Thalamus په قدامي قسمت کي قرار لري.

Medial nucleus –b: د Thalamus په انسي قسمت کي موقعيت لري Ant. Nucleus او Med. Nucleus په گډه د Paleothalamus په نوم ياديري.

Thalamus وحشي برخه د Thalamus پراخترينه برخه ده چه په Lateral nucleus (د تلاموس په Dorsolateral part کي موقعيت لري) او Ventral nucleus (د تلاموس په Venteromedial part کي موقعيت لري) تقسيم شوي ده.

Ventral nucleus بيا په قدامي، وسطي او خلفي گروپو ويشل شوي ده او خلفي گروپ ئي بيا په Posterolateral group او Posteromedial group ويشل شوي ده.

Midline nuclei ، Intralaminar nuclei ، Reticular nuclei او هم موجود دي.

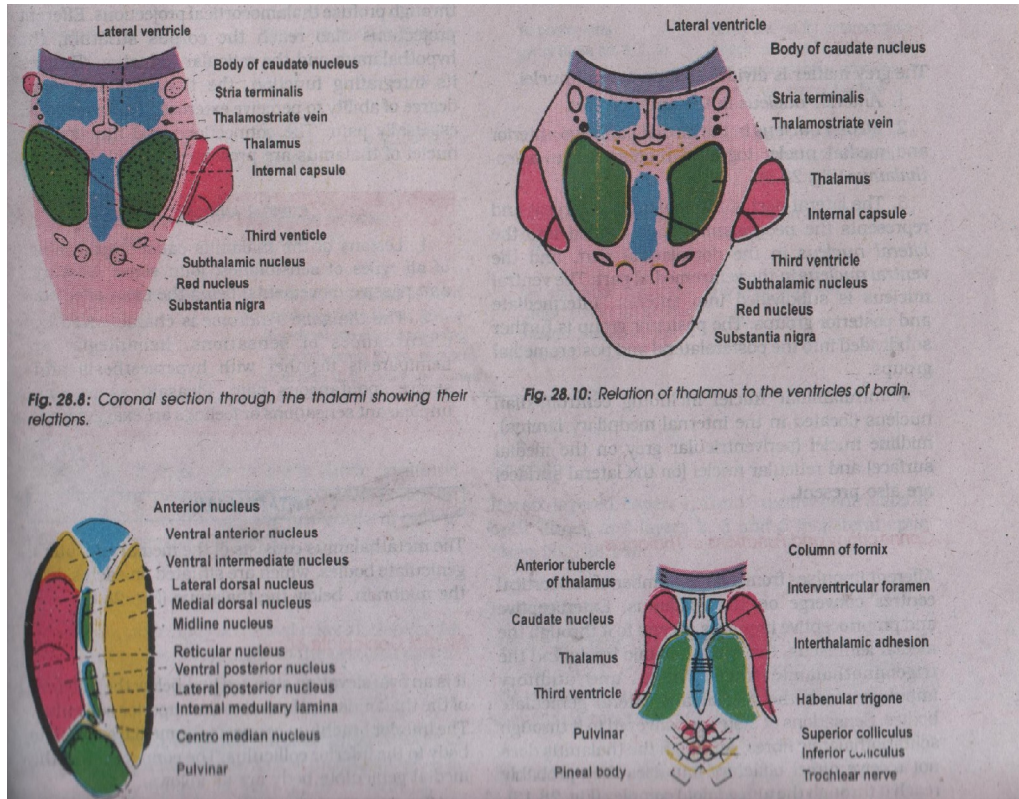


Fig. 28.8: Coronal section through the thalami showing their relations.

Fig. 28.10: Relation of thalamus to the ventricles of brain.

شکلونه 28 - A, B, C, D

د Thalamus وظيفه او ارتباطات: له Subcortical ناحي نه Afferent impulses په Thalamus کي را جمع کيږي. Exteroceptive impulses (د بدن دخارجي برخي تنبهاټ) او Proprioceptive impulses (د بدن دداخلي برخي تنبهاټ) تلاموس ته د Medial lemniscus، Spinothalamic tracts او Trigeminothalamic tracts پواسطه وړل کيږي. Visual او Auditory تنبهاټ د انسي او وحشي Geniculate اجسامو له لاري تلاموس ته رسيږي. د مزلي احساس Thalamus ته د Solitariothalamic fibres له لاري ورځي. Olfactory impulses تلاموس ته د Amygdaloid complex له لاري ورځي. Visceral information له Hypothalamus او احتمالاً د Reticular formation پواسطه Thalamus ته ورځي. علاوه له پورته ارتباطاتو Thalamus د Cerebral cortex له ټولو برخو سره، Cerebellum او Corpus striatum سره اتباطات لري. د پورته تشریحاتو نه داسي څرگند يږي چه Thalamus د معلوماتو د را جمع کولو يو غټ مرکز دي چه له ټولو منابعو

معلومات تر لاسه کوي نوموړي معلومات د Thalamocortical projections له لاري
Cerebral cortex ته منتقلوي.

METATHALAMUS

دا ساختمان د وحشي او انسي Geniculate bodies نه متشکل دي کوم چه د Midbrain
په دواړه خواو کي د Thalamus لاندې موقعيت لري.

MEDIAL GENICULATE BODY: بيضوي شکل لري چه د Thalamus د Pulvinar
برخي لاندې او د Sup. Colliculus په وحشي قسمت کي قرار لري.

Medial geniculate body له Inf. Colliculus سره د Inf. Brachium پواسطه نښتي دي.

د Medial geniculate body اتصالات په لاندې ډول دي:

Afferents –A

Lateral lemniscus –a

b- د دواړو Inf. Colliculi نه ورته الياف ورځي.

Efferents –B

له Medial geniculate body نه الياف د Cerebral کورتکس Auditory area ته د
Internal capsule د Sublentiform part له لاري ورځي.

LATERAL GENICULATE BODY: يو کوچني بيضوي شکل ساختمان دي چه د Med.

Geniculate body په قدامي وحشي برخه کي د Thalamus نه لاندې موقعيت لري دا

ساختمان د Sup. Colliculus سره د Sup. Brachium پواسطه نښتي ده. د Lat.

Geniculate body اتصالات په لاندې ډول سره دي.

Afferents –A: هغه الياف چه د ليدلو سره رابطه لري له دواړو سترگونه د Optic tracts

له لاري Lat. Geniculate body ته رسيري.

B –Efferents: هغه الياف چه له Lat. Geniculate body نه نشئت کوي

radiation جوړوي.

نوموړي Radiation د Internal capsule د Retrolentiform part له لاري تيريږي تر هغي

چه د Cerebrum د قشر Vesual area ته ورسيري.

EPITHALAMUS

د Diencephalon يوه برخه ده چه د Diencephalon د Caudal part چت د دي پواسطه

اشغال شوي او لرونکي د لاندې برخو ده.

Right/left Habenular nuclei: هر يو ددي هستو د مربوطه Habinular trigone د سطحې لاندې موقعيت لري.

The pineal body -b

The Habinular commissure -c

The post. Commissure -d

HABENULAR NUCLEUS: نوموړي Nucleus د Habinular trigone (نوموړي Trigone

يوه وړه مثلثي ډوله ساحه ده چه د Sup. Colliculus لپاسه او د Thalamus د Pelvinar

برخې په انسي کې موقعيت لري) د سطحې لاندې موقعيت لري. په انسي کې نوموړي

Nucleus د Steria medularis thalami او د Penial body د Stalk پواسطه احاطه شوي

Habinular nucleus د Limbic سيستم يوه برخه جوړوي

PINEAL BODY: Pineal gland د Corpus collusum د Splenium برخې لاندې

موقعيت لري او ددي غدي پوره تشریح په اندو کراینولوژي کې شويده.

HYPOTHALMAUS

Hypothalamus د Diencephalon يوه برخه ده چه ددریم بطين په سطحه او وحشي جدار

کې موقعيت لري.

Hypothalamus د Autonomic nervous system د عقدا تو د سر عقدي په نوم پيژندل

شوي ده ځکه چه Hypothalamus د وجود په زياد تره حشوي او Metabolic فعاليتو کې

برخه اخلي د اناتومي له نظره Hypothalamus مشتمل په لاندې برخو دي.

1- د دریم بطين سطحه

2- ددریم بطين د وحشي جدار هغه برخه چه د Hypothalamic Sulcus نه لاندې قرار لري.

د Hypothalamus حدود: که دماغ د قاعدي له خوا وليدل شي نو وبه ليدل شي چه

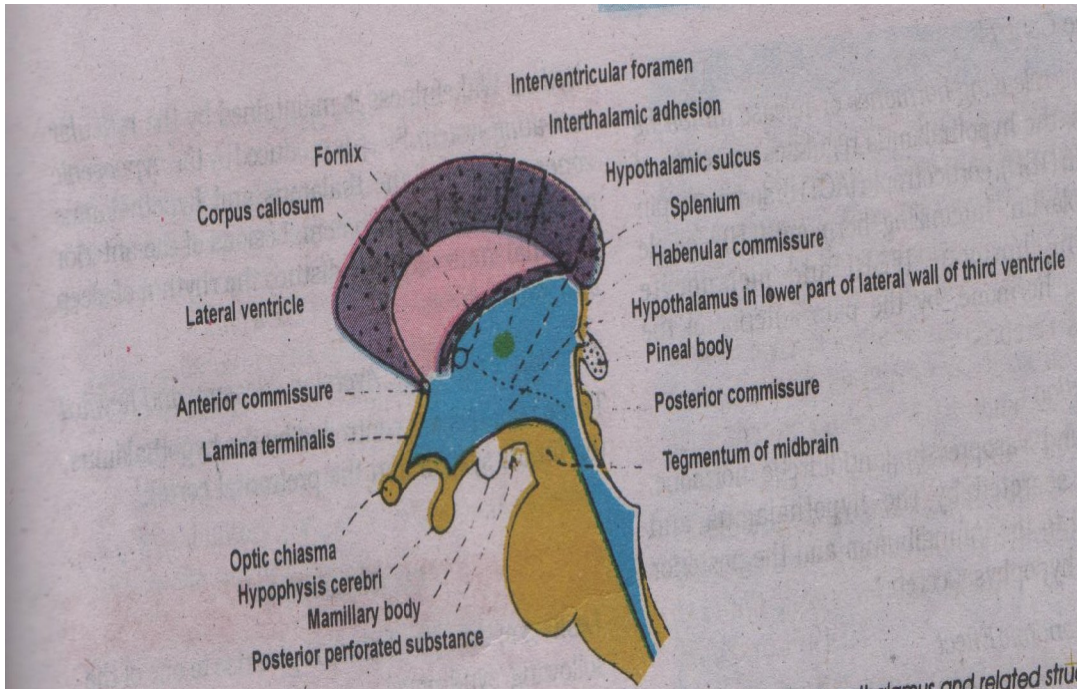
هايپوتلاموس په قدام کې د Optic chiasma پواسطه، په خلف کې د Post. Perforated

substance پواسطه او په دواړه خواو کې د Optic tract او Crus cerebri پواسطه احاطه

شوي دي. او که له دماغ نه Sagital مقطع واخستل شي نو وبه ليدل شي چه

Hypothalamus په قدام کې د Lamina terminalis پواسطه، په سفلي کې ددریم بطين د

سطحې پواسطه او په خلفي علوي کې د Hypothalamic sulcus پواسطه احاطه شوي دي.



شکل -29

د Hypothalamus اناتوميک تقسيمات: د اناتومي له نظره Hypothalamus په لاندې برخو ويشل شوي.

Optic part -A

1- Supraoptic nucleus چه د Chiasma optica نه لږ پورته قرار لري.

2- Paraventricular nucleus چه د Supraoptic nucleus نه لږ پورته قرار لري.

Tuberal part -B

3- Ventromedial nucleus

4- Dorsomedial nucleus

5- Tuberal nucleus چه د Ventromedial nucleus په وحشي برخه کي قرار لري.

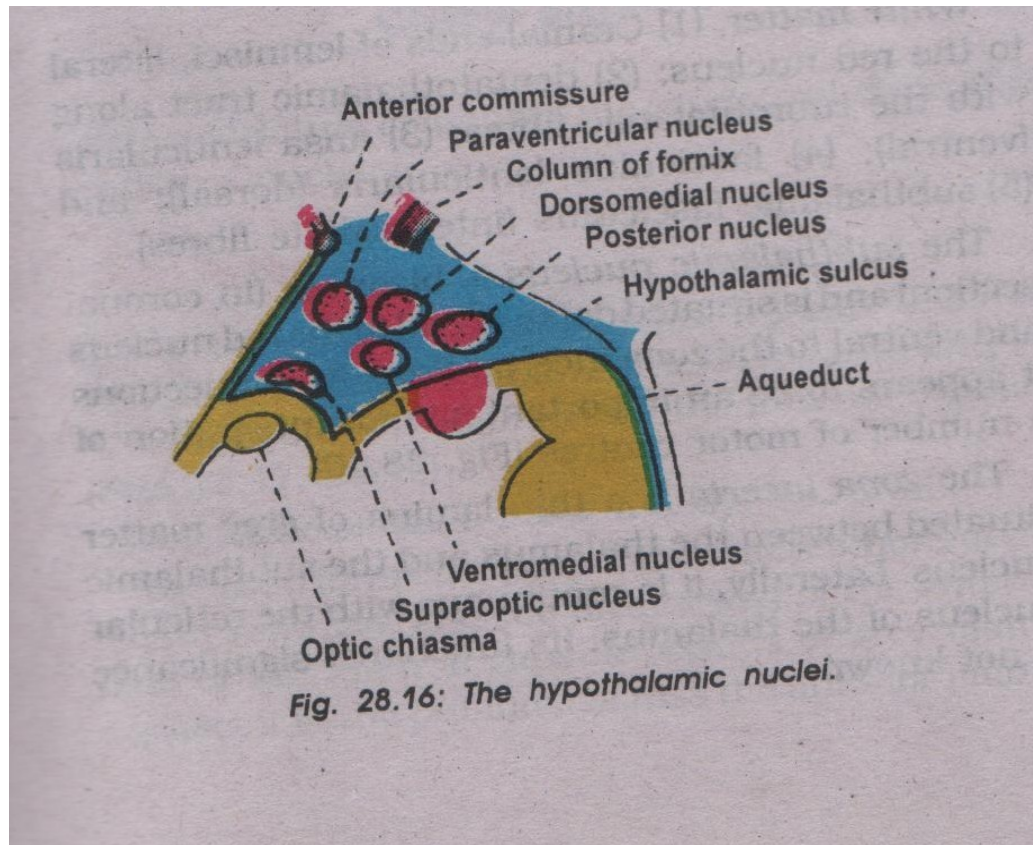
Mamillary part -C

6- Post. Nucleus

7- Lateral nucleus. د Post. Nucleus په وحشي کي قرار لري دريم، خلورم او شپږم

نمبر هستي له پنځم او اووم نمبر هستو نه د Collum of fornix ، Mamillothalamic

tract او Fasciculus retroflexus پواسطه جدا شوي دي.



30 - شکل

د Hypothalamus مهم اتصالات:

Afferent –A

Hypothalamus د احشاؤ حسب د Spinal cord او Brainstem

(Reticular formation) له لاري تر لاسه کوي.

همدارنگه Hypothalamus له يو تعداد زياتو مراکزو سره چه د Olfactory pathway

سره (په شمول د Piriform cortex ، Cerebellum او Retina) سره اتباط لري وصل شوي

ده.

Efferent –B

Supraopticohypophyseal tract –a

Mamillothalamic tract –b

Mamillotegmental tract –c

د Hypothalamus وظيفه د Hypothalamus عمده وظيفه په لاندي ډول سره دي.

1- Endocrine control: هايپوتلاموس د Releasing hormones د جوړيدو پواسطه يا

Inhibiting hormones د ازاديدو په اثر د نخاميه غدي له قدامي فص نه د TSH،

ACTH، STH (Somatotropin hormone)، LH، FSH او MSH د افرازيه تنظيم کي رول لري.

2- Neuro secretion: Oxytocin او Vasopressin (ADH) د هايپوتلاموس پواسطه افراز او د نخاميه غدي دخلفي فص او د همدې غدي Infundibulum برخي او بيا ويني ته انتقالېږي.

3- Genral autonomic effects: د Hypothalamus قدامي قسمت Para symphathetic activity او خلفي قسمت ئي Symphathetic activity بڼي ليکن دا تاثيرات يو په بل غالبيد ايشي. له دې کبله Hypothalamus د قلبي وعائي، هضمي او تنفسي سيستمو وظيفه کنترولوي.

4- Temperature regulation: هايپوتلاموس د وجود موازنه د وجود د حرارت د زياتوالي او تپت والي په صورت کي ثابته ساتي په دې معني چي د وجود د حرارت زياتوالي د Vasodilatation او خوله کيد په اثر بنکته کوي. او د وجود د حرارت تپت والي د لرزي په واسطه او په طولاني واقعاتو کي د تايريد غدي د فعاليت په اثر جگوي.

5- Regulation of food and water intake: دولري مرکز (Feeding center) د هايپوتلاموس په وحشي خوا کي او دمورتوب مرکز (Satiety center) د هايپوتلاموس په انسي خوا کي موقيعت لري د ولري د مرکز تنبه کيدل او يا د مورتوب مرکز ماوفه کيدل د Hyperpagia سبب کيږي او په نتيجه کي چاغې مينځ ته راځي برعکس د مورتوب مرکز ماوفه کيدل او يا د ولري د مرکز تنبه کيدل د Hypophgia سبب کيږي چه په نتيجه کي Starvation تاسس کوي او بلاخره په مرگ منتج کيږي

د تندي سنتر د هايپوتلاموس په وحشي خوا او د تندي د احساس د کموالي سنتر ئي په انسي خوا کي موقيعت لري چه د تندي د مرکز تنبه کيدل او يا هم د تندي د احساس د کموالي د مرکز ماوفه کيدل د زياتو اوبو څکلو سبب کيږي او برعکس حادثه ئي د اوبو د څکلو احساس له مينځه وړي.

6- Sexual behavior and reproduction: هايپوتلاموس د نخاميه غدي د قدامي فص د کنترول په اثر د گاميتوجنيزس پروسه کنترولوي او همدارنگه هايپوتلاموس د تالي جنسي خصوصياتو لکه په جنسونو کي د اواز تغير په ځنو خاصو ځايو کي د وينستانو راشنه کيدل او نور هم کنترولوي له بلي خوا چون هايپوتلاموس د ليمبيک سيستم سره ارتباط لري او د دې سيستم وظيفه د سلوک (جنسي سلوک و غيره) کنترول دي نو د پورته نقاتو په نظر کي نيولو سره هايپوتلاموس په Sexual behavior and reproduction کي رول لري.

SUBTHLAMUS

Subthalamus د Internal capsule او Globus pallidus په انسي طرف کي د Midbrain او Thalamus ترمينځ موقعيت لري. Subthalamus مشتمل په لاندي ساختمانو دي.

Grey matter –A

a- د Substantia nigra او Red nucleus قحفي نهايات د Subthalamus تر Grey matter پوري امتداد لري.

b- Subthalamic nucleus: دغه هسته د Red nucleus په خلفي وحشي او د Zona incerta په قدامي برخه کي موقعيت لري.

White matter –B

a- د Red nucleus په وحشي کي Cranial ends of lemnici قرار لري.

b- د Rubrothalamic fibres په امتداد Dentothalamic tract قرار لري.

c- د Ansa lenticularis په نوم ساختمان د Subthalamus د white matter په قدام کي موقعيت لري.

d- د Fasciculus lenticularis په نوم ساختمان د Subthalamus د White matter په خلف کي قرار لري.

e- (Intermediate fibres) Subthalamic fasciculus

BASAL NUCLEI

دا د Grey matter کتلي دي چي تر Cerebral cortex لاندي د Cerebrum په داخل کي موقعيت لري او د Extrapyrimal system مهمي برخي تشکيلوي دغه کتلي په لاندي ډول دي.

1- The corpus striatum

Corpus striatum د Internal capsule د قدامي شاخ پواسطه په دوه برخو ويشل شوي چه عبارت دي له:

a- The caudate nucleus

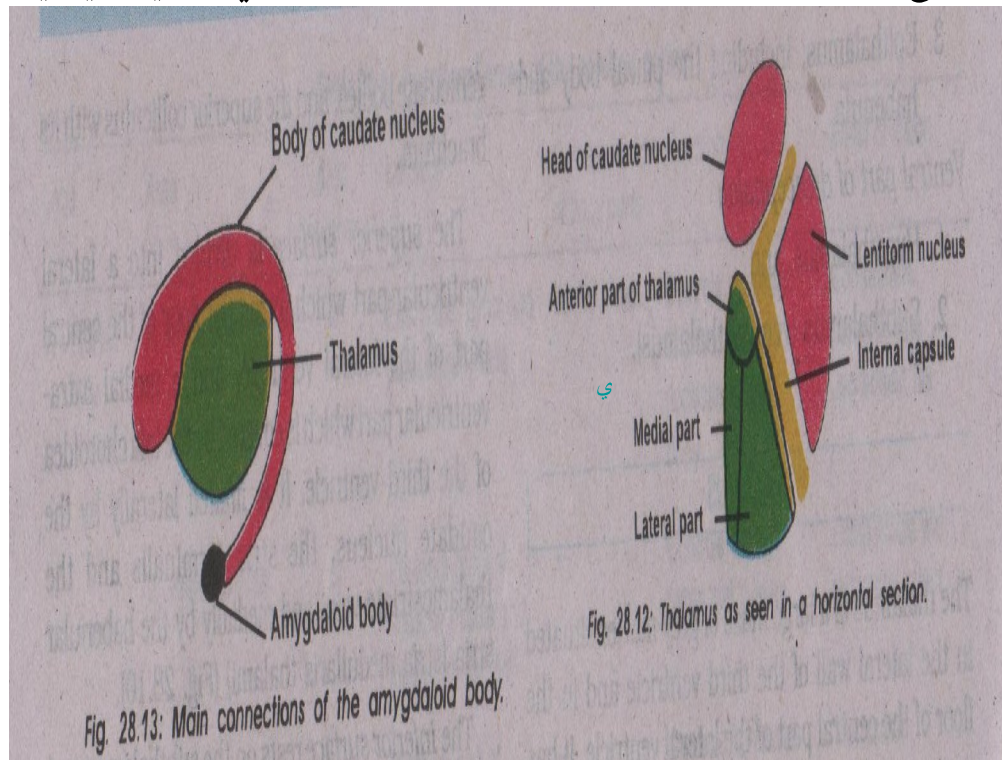
b- The lentiform nucleus

دغه پورته دواړه هستي د Internal capsule د Ant. Limb لاندي د Grey matter د خو بانډو پواسطه سره مرتبط شوي دي. Lentiform nucleus په دوه برخو ويشل شوي چه وحشي برخه ئي د Putamen په نوم او انسي برخه ئي د Globus pallidus په نوم يادېږي.

Caudate nucleus او Putamen اکثراً د Striatum په جث طبقه بندي شوي دي يعنې Caudate nucleus او Putamen په گډه د Striatum په نوم ياديږي.
 -2 The amygdaloid body (د Limbic system يوه برخه جوړوي).

Clastrum -3

خلور هستي چه عبارت دي له Caudate ، Lentiform ، Amygdaloid او Clastrum
 خځه د دماغ له قشر سره د Ant. Perforated substance په برخه کي يوځاي شوي دي.



شکل -31

CORPUS STRIATUM

Caudate nucleus : دا هسته د C د توري او يا هم د کامي شکل لري کومه چي د Lat. Ventricle پواسطه احاطه شوي دي.

Caudate nucleus مقعره (Concave) برخه Thalamus او Internal capsule پوښوي.
 نوموړي Nucleus د Head ، Body او Tail لرونکي ده، د Head برخه ئي د Lateral ventricle د قدامي شاخ سطحه او د Internal capsule د قدامي شاخ انسي جدار جوړوي. د Grey matter باندونه نوموړي قسمت (Head) د putamen سره د Internal capsule د قدامي شاخ په امتداد Ant. Perforated substance ته نژدي مرتبطوي د نوموړي هستي جسم د Lateral ventricle د مرکزي قسمت سطحه جوړوي او د Internal

Post. Limb د capsule په انسي کي موقعيت لري د Caudate nucleus دا برخه له تلاموس نه د Stria terminalis او Thalamostriate vein پواسطه جدا شوي ده. په علوي کي دا برخه د Fronto-Occipital bundle او Carpus callosum سره ارتباط لري.

Caudate nucleus د لکي برخه د Lateral ventricle د سفلي شاخ چت جوړوي او په Temporal pole کي د Amygdaloid body سره د اتصال په نتیجه کي خاتمه مومي. دا برخه په انسي کي د Stria terminalis سره په وحشي کي د Tapetum سره په علوي کي د Internal capsule له Sublentiform part او Globus pallidus سره ارتباط لري.

LENTIFORM NUCLEUS: نوموړي هسته د محدب الطرفين عدسي په شان شکل لري د Lentiform nucleus د White matter د يوي نازکي صفحي پواسطه په دوه برخو ويشل شوي. وحشي برخه ئي د Putamen په نوم او انسي برخه ئي د Globus pallidus په نوم ياديږي.

په عمومي ډول نوموړي هسته دري سطحي لري چي په لاندي ډول دي.

1- وحشي سطحه: دا سطحه Convex شکل لري چي له Claustrum سره ارتباط لري.
2- Medial surface: دا سطحه زيات محدب شکل لري. چي له Internal capsule، Caudate nucleus او Thalamus سره ارتباط لري.

3- Inf. Surface: دا سطحه د Internal capsule له Sublentiform part سره ارتباط لري او دا سطحه د Internal capsule د Sublentiform part پواسطه له Optic tract، د Caudate nucleus له لکي او د Lat. Ventricle د Inf. Horn نه جدا شوي ده. د Lentiform nucleus د White matter د يوي نازکي صفحي پواسطه په دوه برخو ويشل شوي. وحشي برخه ئي د Putamen په نوم او انسي برخه ئي د Globus pallidus په نوم ياديږي.

د Corpus striatum وظيفه:

1- Corpus striatum د عضلاتو Tone منظم کوي له دي کبله په ارادي حرکاتو کي کمک کوي.

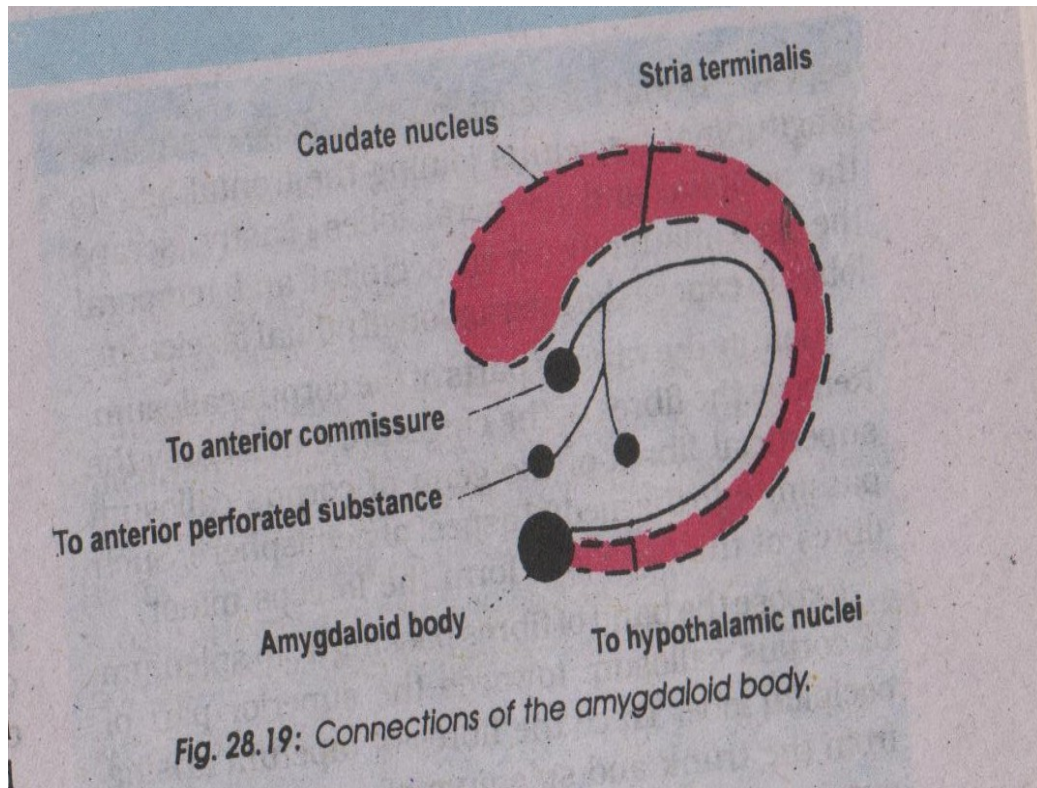
2- Corpus striatum اتوماتيک حرکات کنترولوي.

لکه د حرکت په وخت کي د لاسو حرکات او همدارنگه د وجود د مختلفو برخو هغه حرکات چي د احساساتو نمايندگي کوي هم کنترولوي.

3- Precentral motor cortex د همدې ساختمان تر تاثير لاندې دي كوم چي د وجود
Extra pyramy dial فعاليتونه كنترولوي.

AMYGDALOID BODY

نومورې هستوي كتله چي د Limbic system له اجزاؤ خخه دي د دماغ په Temporal
lobe د Lat. Ventricle د Inf. Horn په قدامي علوي قسمت كي د Uncus، Limen
او insula په امتداد قرار لري.



32- شكل

CLAUSTRUM

نومورې Nucleus د نعلبكي شكل لري چه د Putamen او Insula ترمينخ موقعيت لري
د دي ساختمان وظيفه تر اوسه پوري ندي پيژندل شوي.

WHITE MATTER OF CEREBRUM

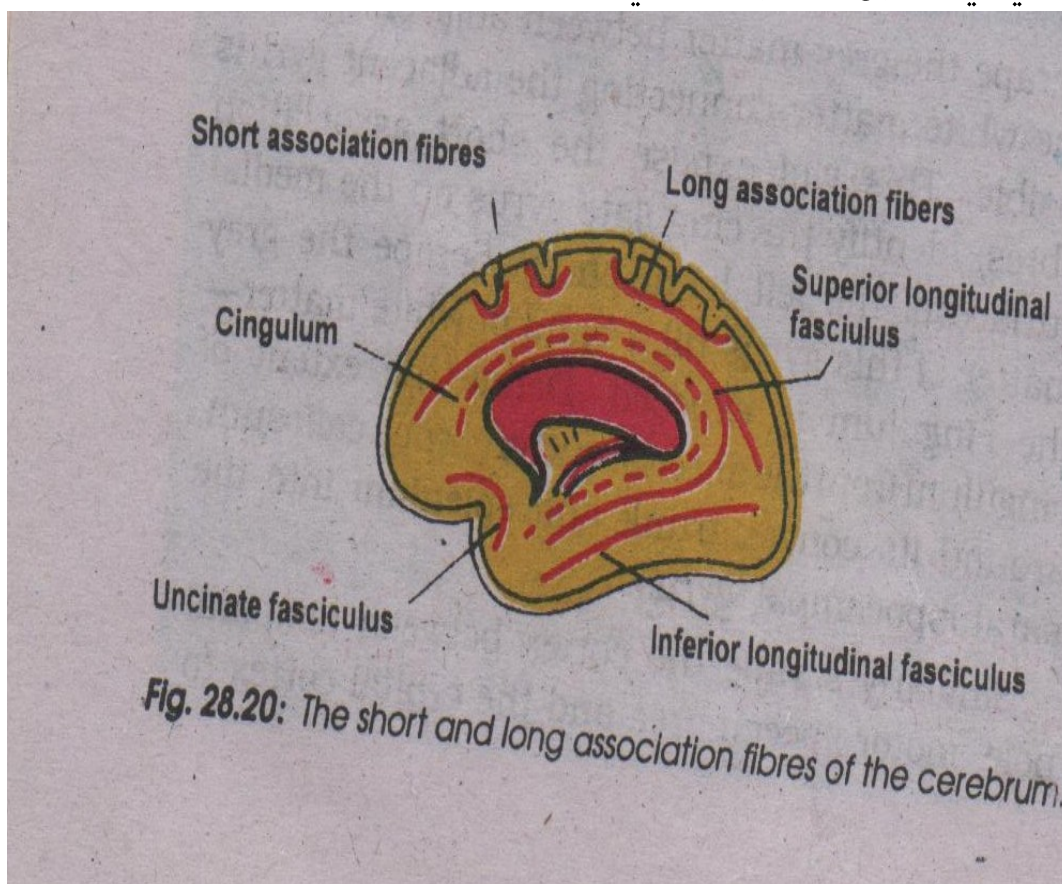
د Cerebrum د White matter برخه د Myelinated اليافونه متشكله ده كومه چه د
Cerebral cortex مختلفي برخي يوله بل سره او همدارنگه د C.N.S د نورو برخو سره
مرتبطوي نومورې الياف په دري گروپو ويشل شوي دي چي په لاندې ډول دي.

Association (Arcuate) Fibres -1

دا الياف د Cerebrum د هري نيمي کري Cortical ناحي يوله بل سره مرتبطوي او دا الياف په دوه گروپو ويشل شوي دي.

A- Short association fibres: دا الياف د Cerebral cortex مجاور Gyri يوله بل سره مرتبطوي.

B- Long association fibres: نوموړي الياف د Cerebral cortex هغه Gyri چه يوله بل نه لري وي يوله بل سره ارتباط ورکوي.



33- شکل

- 2- Projection fibres: نوموړي الياف د Cerebral cortex د C.N.S له نورو برخو سره مرتبطوي د مثال په ډول له Brainstem او Spinal cord سره.
- 3- Commissural fibres: نوموړي الياف د Cerebrum د دوه نيمو کرو مشابه برخي سره مرتبطوي او په لاندي ډول دي.

a- Corpus callosum دواړو طرفو Cerebral cortex سره نښلوي.
 b- Ant. Commissure: د دواړو طرفو Archipallia د Olfactor bulbs ، Piriform
 area او Temporal فصونو قدامي برخي سره نښلوي.
 c- Post. Commissure: نوموړي لاندي برخي د مقابل طرف Edinger
 Westphal nucleus سره مرتبطوي.
 1- Superior colliculi
 2- Transmitting cortical fibres
 3- Fibres from pretectal nucleus
 d- The commissure of the fornix: د دواړو طرفو Hippocampal formations سره
 مرتبطوي.
 e- The habenular commissure: د دواړو طرفو Habenular nuclei سره مرتبطوي.
 f- The hypothalamic commissure: نوموړي Commissure مشتمل په Ant.
 Hypothalamic commissure ، Ventral supraoptic commissure او Dorsal
 supraoptic commissure دي.

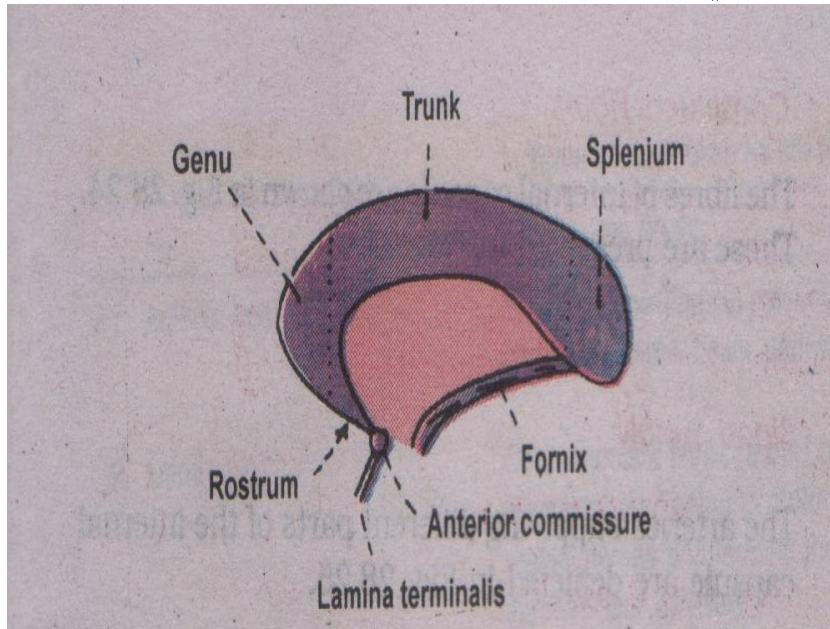
CORPUS CALLOSUM

Corpus callosum د دماغ پراخترين Commissure دي. چي د Cerebrum دوه نيمې
 کري سره وصلوي. داسي نظريه موجوده ده چي Corpus callosum د Cerebral cortex
 د دواړو خواو برخي (په استثني د Temporal lobe ښکتنې او قدامي قسمتو کوم چي د
 Ant. Commissure پواسطه سره مرتبط کيږي) سره نښلوي.
 د Corpus Callosum برخي: Corpus callosum د لاندي برخو لرونکي ده.
 1- The genu: دا د Corpus callosum قدامي نهايت دي چي د دماغ د Frontal pole نه
 4cm شاته واقع ده دا برخه په قدام کي د Ant. Cerebral arteries سره او په خلف کي د
 Lat. Ventricle د Ant. Horn سره ارتباط لري.
 2- The rostrum: نوموړي برخه د Corpus callosum د Genu نه سفلي خلفي خواته
 امتداد لري چي د Ant. Commissure په قدام کي له Lamina terminalis سره يوځاي
 کيږي.
 د Corpus callosum دا برخه په علوي کي د Lat. Ventricle له قدامي شاخ سره او په
 سفلي کي د Indusium griseum او longitudinal striae سره ارتباط لري.

3- The trunk: د Corpus callosum دا برخه د Genu او Splenium تر مینځ موقعیت لري پورتنی سطحه ئي د Ant. Cerebral arteries او د Falx cerebri له بنکتنی څنډي سره ارتباط لري. سفلي سطحه ئي د Lateral ventricle د مرکزي برخي چت جوړوي.

4- The splenium: دا د Corpus callosum خلفي نهایت دي چي د 6cm په اندازه دماغ د Occipital pole قدام ته موقعیت لري ددي برخي سفلي وجه ددریم بطین د Pulvinar, Pineal body ، Telachorodea او د Midbrain له Tectum سره ارتباط لري. علوي وجه ئي له Inf. Sagittal sinus او Falx cerebri سره ارتباط لري په خلف کي دا برخه د Stright sinus ، Great cerebral vein او Tentorium cerebelli له ازاد کنار سره ارتباط لري.

د Corpus callosum وظیفه: د Corpus callosum د دماغ د دواړو نیمو کړو د فعالیتونو په Coordnation کي کمک کوي.



34 - شکل

INTERNAL CAPSULE

Internal capsule د هري نیمي کړي په سفلي انسي قسمت کي موقعیت لري که له دماغ نه یوه عرضاني مقطع واخستل شي نو وبه لیدل شي چي دا Capsule د V د توري شکل لري په داسي حال کي چي مقعریت ئي وحشي خواته متوجه ده او د Lentiform nucleus پواسطه اشغال شویده.

Internal capsule د یو تعداد الیافو لرونکي ده چه د دماغ قشر ته ورځي او ورڅخه راځي. Internal capsule په لاندی برخو ویشل شوي.

1- Ant. Limb: دا برخه د Caudate nucleus د سر او د Lentiform nucleus ترمينځ موقعيت لري.

2- Post. Limb: دا برخه د Thalamus او Lentiform nucleus ترمينځ موقعيت لري.

3- Post. Limb او Ant. Limb ترمينځ د Corpus callosum د Genu برخه بنسکته شوي.

4- The retrolentiform part: د Lentiform nucleus شاته واقع دي.

5- The sublentiform part: دا برخه د Internal capsule لاندې موقعيت لري.

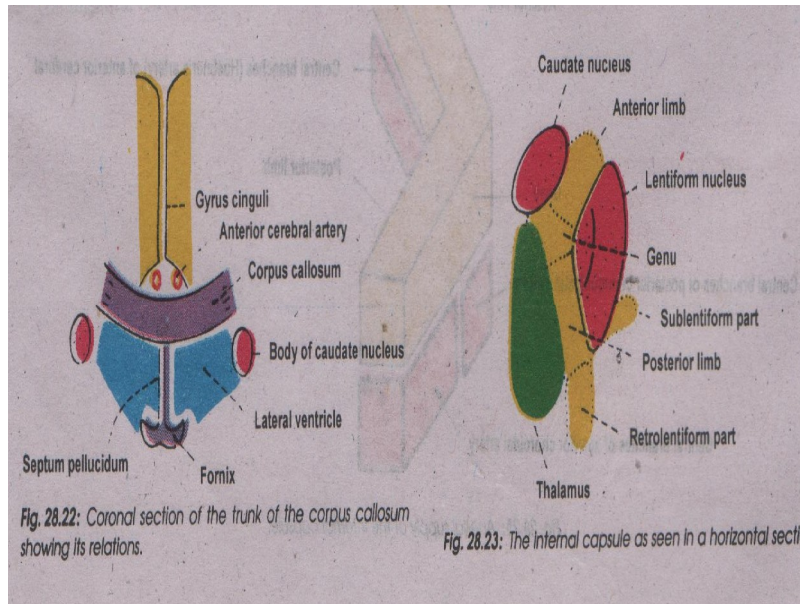
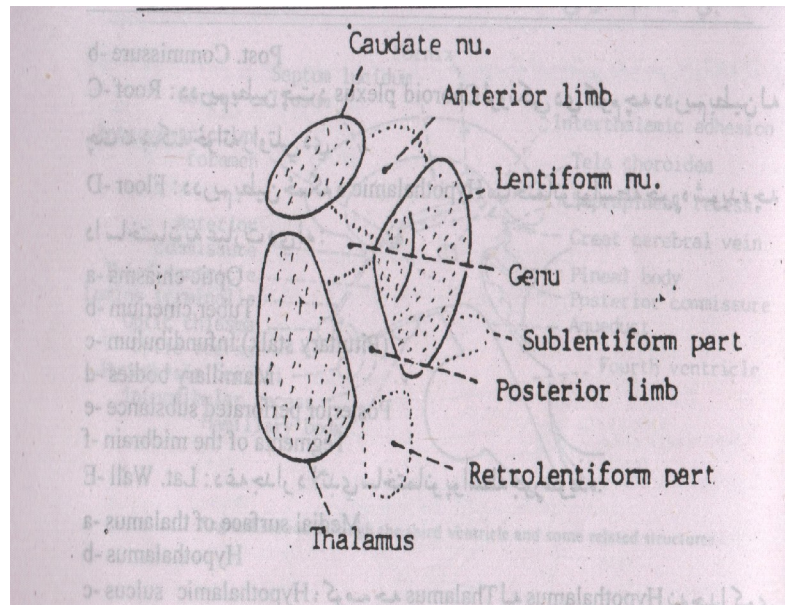


Fig. 28.22: Coronal section of the trunk of the corpus callosum showing its relations.

Fig. 28.23: The internal capsule as seen in a horizontal section.



شکلونه 35 - A, B, C

دریم بطن (THE THIRD VENTRICLE)

د دماغ دریم بطن عبارت له یو وسطي چاود څخه دي چه د دواړو تلاموسونو ترمینځ موقعیت لري نوموړي خلا یا چاود د Ependyma پواسطه فرش شوي دي.

د دریم بطن ارتباطات :

Anteriosuperiorly -A : د دواړه خواو په قدامي علوي برخو کي د جنبي بطیناتو سره د مربوطه Interventricular foramen (Foramen of monro) پواسطه ارتباط لري هر یو د دي Foramen په قدام کي د Column of the fornix او په خلف کي د مربوطه Thalamus د Tubercle پواسطه احاطه شوي.

Posteroinferiorly -B : د خلفي سفلي قسمت په وسطي برخه کي دریم بطن د څلورم بطن سره د Cerebral aqueduct پواسطه ارتباط لري.

د دریم بطن حدود

A- : قدامي جدار: د دریم بطن قدامي جدار د لاندي ساختمانو پواسطه جوړ شويده.

Lamina terminalis -a

Ant. commissure -b

Columns of fornix -c

B- خلفي جدار: د دریم بطن خلفي جدار د لاندي ساختمانو پواسطه جوړ شويده.

Pineal body -a

Post. Commissure -b

C- Roof: د دریم بطن چت د Choroid plexus لرونکي دي کوم چه د دریم بطن له چت

نه بنکته خواته راوتلي دي

D- Floor: د دریم بطن ځمکه د Hypothalamic ساختمانو پواسطه جوړه شويده چه دا

ساختمانونه عبارت دي له :

Optic chiasma -a

Tuber cinerium -b

(Pituitary stalk) Infundibulum -c

Mamillary bodies -d

Posterior perforated substance -e

Tegmenta of the midbrain -f

E- Lat. Wall : دغه جدار د لاندي ساختمانو پواسطه جوړ شويده.

Medial surface of thalamus -a

Hypothalamus -b

Hypothalamic sulcus -c : کومه چه Thalamus له Hypothalamus نه جدا کوي
 نوموړي Sulcus له Interventricular foramen نه تر Cerebral aqueduct پوري امتداد
 لري.

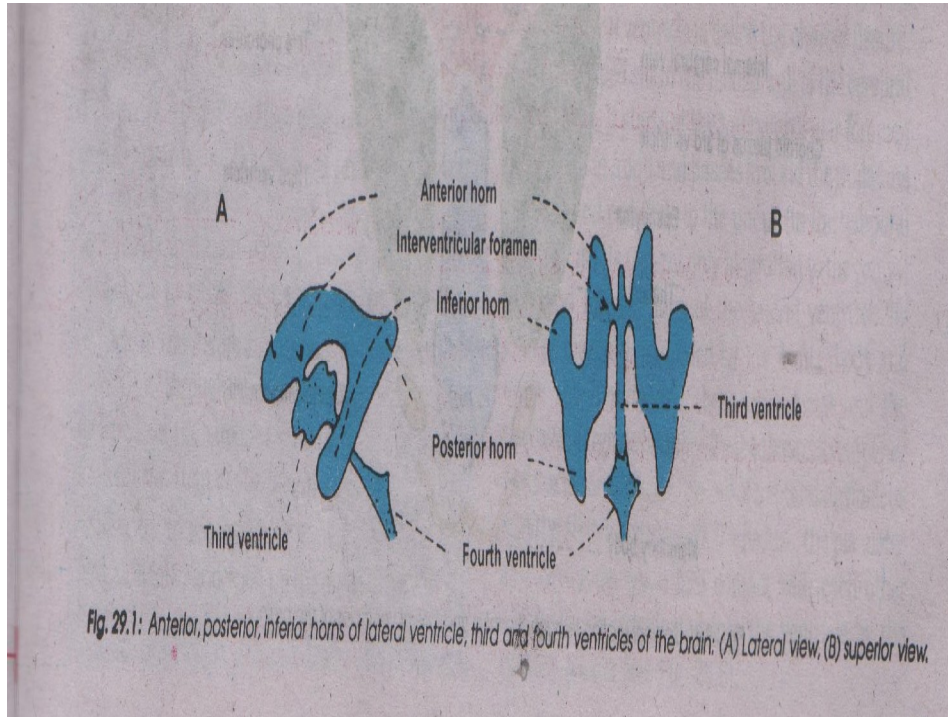


Fig. 29.1: Anterior, posterior, inferior horns of lateral ventricle, third and fourth ventricles of the brain: (A) Lateral view, (B) superior view.

A,B - 36 - شکلونه

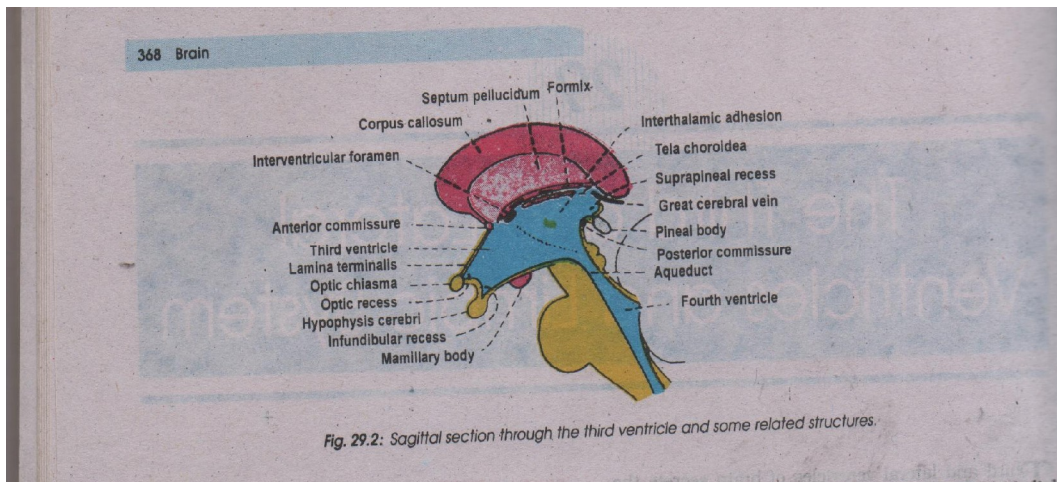


Fig. 29.2: Sagittal section through the third ventricle and some related structures.

شکل - 37

جنبی بطنیات (THE LATERAL VENTRICLES)

د دماغ جنبی بطنیات دوه غیر منظمی خلاوی دی چه د Cerebrum په هره نیمه کره کی موقعیت لری هر یو د جنبی بطنیاتو د دریم بطن سره د Interventricular foramen پواسطه ارتباط لری. هر یو د جنبی بطنیاتو د لاتندی برخو لرونکی دی.

1- مرکزی برخه

2- دری شاخونه (قدامی، خلفی، سفلی)

1- مرکزی برخه: نوموړی برخه د Interventricular foramen نه (قدام کی) د Corpus callosum تر Splenium (شاته) پوری امتداد لری.

د جنبی بطنیاتو د مرکزی برخي حدود: د هر یو جنبی بطن د مرکزی برخي حدود په لاتندی ډول دی.

Roof -A: د هر یو جنبی بطن د مرکزی برخي چت د Corpus callosum د لاتندیني سطحی پواسطه جوړ شوی.

Floor -B: د هر یو جنبی بطن د مرکزی برخي ځمکه له وحشی نه انسی خواته د لاتندی ساختمانو پواسطه جوړه شوی.

Body of caudate nucleus -a

Stria terminalis -b

Thalamostriate vein -c

Lateral portion of the upper surface of thalamus -d

Medial wall -C: دا جدار د لاتندی ساختمانو پواسطه جوړ شوی دی.

Septum pelucidum-a

Body of fornix-b (38 - شکل)

ANT.HORN OF LAT. VENTRICLE-II: د هر یو جنبی بطن یوه برخه ده چه د مربوطه جنبی بطن د Interventricular foramen په قدام کی د دماغ تر Frontal lobe پوری امتداد لری.

حدود:

A- د هر یو جنبی بطن د قدامی شاخ حدود په قدام کی د Corpus callosum د Genu د خلفی سطحی او Rostrum پواسطه جوړ شوی دی.

B- چت: چت ئی د Corpus callosum د جذعی د قدامی قسمت پواسطه جوړ شوی دی.

C- سطحه: د هر یو جنبی بطن د قدامی شاخ سطحه د لاتندی ساختمانو پواسطه جوړه شوی ده.

Head of caudate nucleus -a

Rostrum د Corpus callosum پورتنی سطحه.

D- په انسي کي د هر جنبي بطين قدامي شاخ د Septum pellucidum او Column of fornix پواسطه احاطه شوي دي. (39- شکل)

POSTERIOR HORN OF LATERAL VENTRICLE: دا د هر يو جنبي بطين يوه برخه ده کومه چه د Corpus callosum د Splenium برخي شاته د دماغ تر Occipital lobe پوري امتداد لري.

حدود: د هر يو جنبي بطين د خلفي شاخ په چت او جنبي جدار کي Bulb of post. Horn د Forceps major پواسطه او Calcar avis ئي د Calcarine sulcus د قدامي قسمت پواسطه پورته شوي دي. (40- شکل)

INFERIOR HORN OF LATERAL VENTRICLE: د هر يو جنبي بطين يوه برخه ده چه د مربوطه جنبي بطين د هغه برخي نه شروع کيږي په کوم ځاي کي چه د مربوطه بطين مرکزي برخه د خلفي شاخ سره وصل کيږي او د دماغ تر Temporal lobe پوري امتداد مومي.

حدود:

Roof -A: د لاندي ساختمانو پواسطه جوړ شوي

Tapetum -1

Tail of caudate nucleus -2

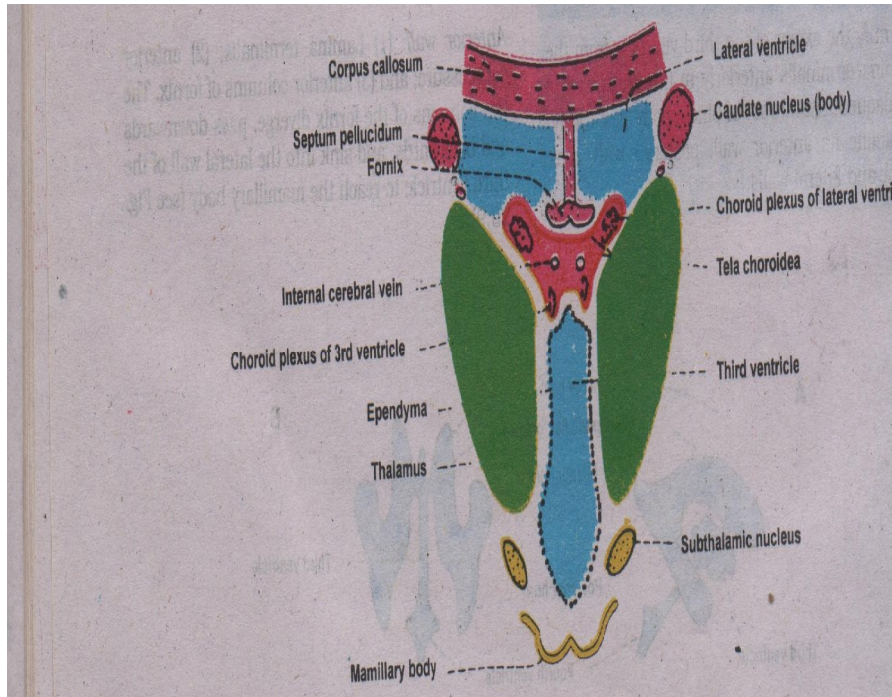
Stria terminalis -3

Amygdaloid body -4

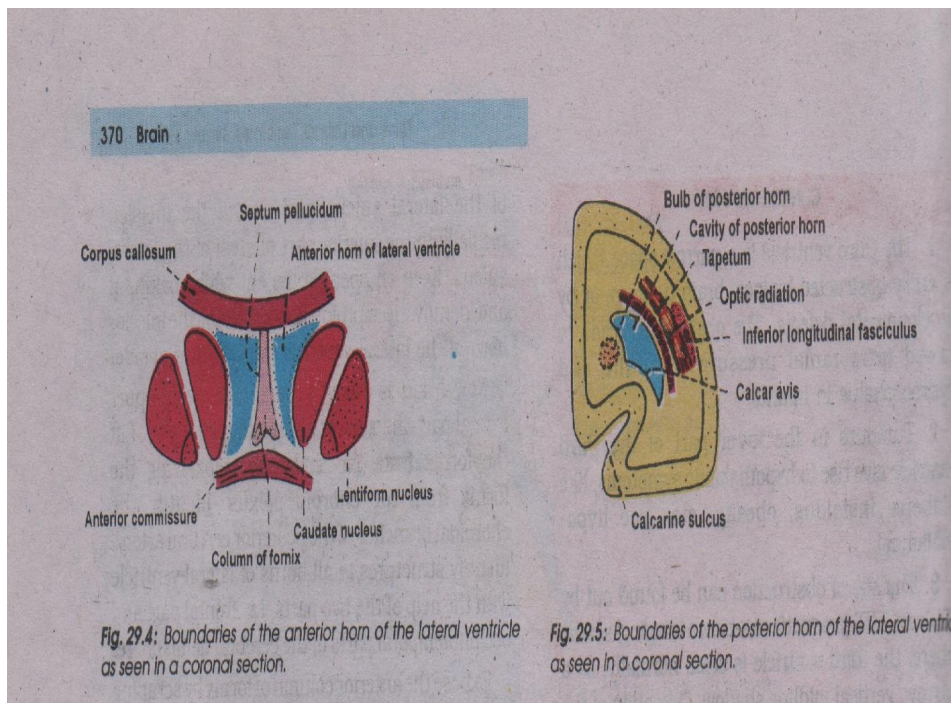
Floor -B: د لاندي ساختمانو پواسطه جوړ شوي

a- په وحشي کي د Collateral eminence پواسطه.

b- په انسي کي د Hippocampus پواسطه.

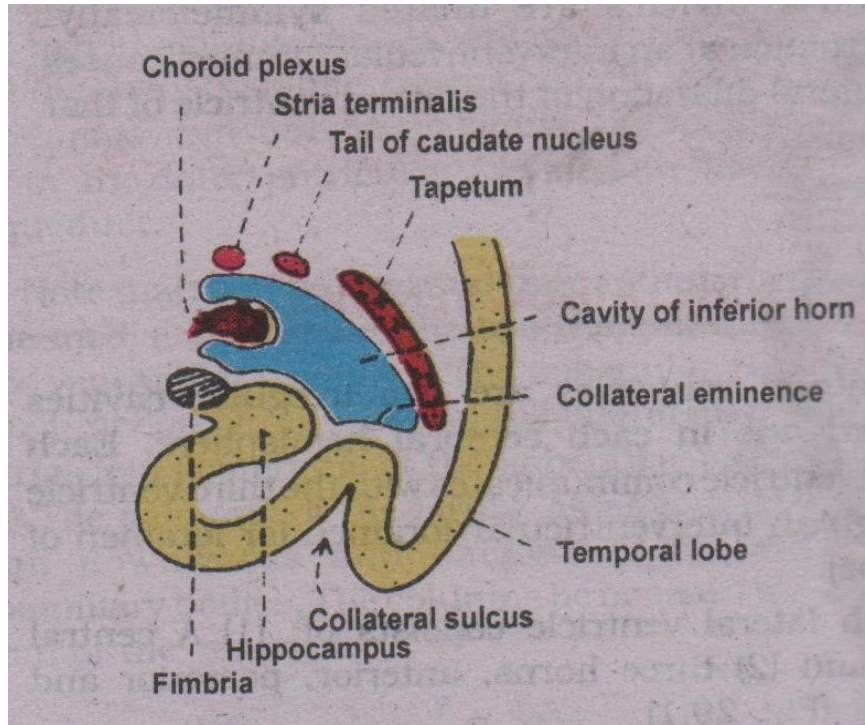


شکل - 38



شکل - 40

شکل - 39



41- شکل

MENINGES OF THE BRAIN AND CEREBROSPINAL FLUID

دماغ له بیرون نه داخل خواته ددوه مهمو پوښو پواسطه محافظه کیږي چه دا دوه پوښونه عبارت دي له:

1- هډوکینه پرده چه د قحف د هډوکو پواسطه جوړه شوي ده.

2- غشائي پرده چه د سحمایا (Meninge) پواسطه جوړه شوي دغه غشائي پرده له بیرون نه داخل خواته متشکله ده له:

Dura mater (Pachymeninx) –a

Arachnoid mater –b

Pia mater –c

Arachnoid mater او Pia mater ټي جمعاً د Leptomeninges په نوم یادېږي د Pia mater او Arachnoid mater تر مینځ یوه خلا وجود لري چه د Subarachnoid space په نوم یادېږي او په دي خلا کي Cerebrospinal fluid (C.S.F) جریان لري.

DURA MATER: Cerebral dura mater لرونکي ددوه ورقو دي چي بیروني ورقه ټي د Endosteal layer په نوم او داخلي صفحه ټي د Meningeal layer په نوم یادېږي Endosteal layer ټي د قحف د هډوکو داخلي سطحې پوښوي او Meningeal layer ټي د سحمایا نور دواړه پوښونه او ددماغ بیروني سطحه پوښوي.

دغه دواړه ورقي ددماغ د سطحې لپاسه یو د بل سره نښتي دي په استثنی د هغه ځایو چیرته چه Cranial venous sinuses قرار لري چه په هغه ځایو کي ددي Sinuses جدارونه

د همدې ورغو پواسطه جوړېږي. د Dura mater داخلي صفحه د دماغ د سطحي لپاسه د ځنو چمليکي گانو لرونکي ده چه دا چمليکي گاني د دماغ سطحه په څو برخو ويشي نوموړي چمليکي گاني (التواء گاني) په لاندي ډول دي.

Falx cerebri -1

Tentorium cerebelli -2

Falx cerebelli -3

Diaphragma sellae -4

د پورته التواءگانو تفصيلي تشریح په Cardiovascular system کي شوي ده.

ARACHNOID MATER: دا يوه نازکه غشاء ده چه د Dura mater د Meningeal layer لاندي او د Pia mater او د دماغ د بيروني سطحي لپاسه موقعيت لري نوموړي غشاء د دماغ د بيروني سطحي لپاسه د دماغ د بيروني سطحي په ميزابو کي نه بنکته کيږي دا غشاء په سفلي کي د دوهمي عجزی فقري تر سفلي کنار پوري امتداد لري نوموړي غشاء د Dura mater نه د Subdural space او د Pia mater نه د Subarachnoid space پواسطه جدا شوي ده چه په Subarachnoid space کي C.S.F جريان لري.

PIA MATER: دا يوه نازکه وعائي غشاء ده چه د دماغ بيروني سطحه پوښوي او د دماغ د سطحي لپاسه چه کومي ميزابي قرار لري په هغوي کي بنکته کيږي.

Cranial pia mater او Spinal pia mater دواړه له دوه صفحو نه جوړ شوي دي چه خارجي صفحه ئي د Epipia mater پنوم او داخلي صفحه ئي د Pia glia (Pia intema) په نوم يادېږي د دې دواړو صفحو تر مينځ زيات واړه Blood vessels او چاود ماننده خلاوي چه له Subarachnoid space سره ارتباط لري موجود دي. د Pia mater پواسطه Spinal cord احاطه شوي او له Spinal cord نه لاندي د Filum terminalis په شکل امتداد پيدا کوي د Spinal cord په خلف کي Pia mater د Spinal cord له Median septum سره التصاق لري او په قدام د Spinal cord کي Pia mater د Spinal cord په Ant. Median fissure کي چمليکي پيدا کوي او د دې Fissure په پورتنی قسمت کي د Pia mater دا برخه لږ ضخيمه شوي چه دا ضخيمه برخه ئي د Linea splendens په نوم يادېږي په دواړو خواو کي د Spinal nerve د Ventral او Dorsal رينسو تر مينځ Pia mater يوه يوه طولاني برامدگي چه د Ligamentum denticulatum په نوم يادېږي جوړه کړي ده د دې اربطو له وحشي ازادو کنارو څخه مثلثي غاښ ماننده بارزي نشئت کوي چه تقريباً له هر Lig نه يو ويشت بارزي نشئت کوي چه اوله بارزه ئي د Foramen magnum په برخه او اخري ئي د دولسمي صدري فقري او اولي قطني فقري تر مينځ قرار لري.

و موويل چه Pia mater د Spinal cord نه لاندې د Filum terminalis په شکل امتداد پيدا کوي چه د Cunus medularis له څوکي نه د Coccyx د اولي فقري تر خلفي قسمت پوري امتداد لري. د يادوني ورډه چه د Spinal cord مرکزي قنات په همدي ساختمان کي د پنځه ميلي متره په اندازه بنسکته امتداد لري. د Filum terminalis هغه برخه چه په Dural sheath کي قرار لري د Filum terminalis internum په نوم او هغه برخه ئي چه د Dural sheath نه بيرون قرار لري د Filum terminalis externum په نوم يادېږي. Filum terminalis internum تقريباً شل ساتي متره او Filum terminalis externum په نوم يادېږي. پنځه ساتي متره اوږدوالي لري.

EXTERADURAL (EPIDURAL) SUBDURAL AND SUBARACHNOID SPACES

1- Epidural space: عبارت له هغي مسافي څخه دي چه د Spinal duramater او د Vertebral canal د Periosteum او هغه اړبطو ترمينځ چه دغه Canal پوښوي قرار لري. Epidural space د لاندې ساختمانو لرونکي دي.

Loose areolar tissue –a

Semiliquid fat –b

Spinal arteries –c

The internal vertebral venous plexus –d

2- Subdural space: دغه خلا د Dura mater او Arachnoid mater ترمينځ قرار لري چه کمه اندازه سيروزمایع پکي موجوده ده ددغه مایع موجودیت ددي باعث کېږي چه Dura mater د Arachnoid mater لپاسه وښوئېږي.

3- Subarachnoid space: دغه خلا د Arachnoid mater او Pia mater ترمينځ قرار لري نوموړي خلا دماغ او Spinal cord احاطه کړي او ددوهمي عجزی فقري تر سفلي کنار پوري امتداد لري د Subarachnoid space د C.S.F لرونکي ده او دا خلا په ځينو ځايونو کي لږ توسع لري چه دا متوسع ځايونه ئي په لاندې ډول سره دي.

1- The cerebello-medulary cisterna (Cisterna. Magna): دا توسع د Medulla او Cerebellum د لاندیني سطحی ترمينځ موقعیت لري.

2- The pontine cisterna (Cesterna pontis): نوموړي توسع د Vertebral او Basilar شریانو لرونکي ده.

3- The interpeduncular cisterna (Basal cesterna): دا توسع د Circle of willis لرونکي ده.

4- Lateral sulcus cistern: نوموړي توسع د Middle cerebral art لرونکي ده.

5- Cisterna of the great cerebral vein: دا توسع د Great cerebral vein لرونکي ده.

6- The cisterna chiasmatis: نوموړي توسع د Optic chiasma په قدامي سفلي قسمت کي قرار لري.

د Subarachnoid space ارتباطات: Subarachnoid space د دماغ له څلورم بطین سره د یوې وسطي فوهي (Foramen magendi) او دوه جنبي فوهاتو Foramen luschka پواسطه ارتباط لري دغه فوهات د څلورم بطین د چت په سفلي قسمت کي قرار لري او C.S.F د همدې فوهاتو له لاري له څلورم بطین نه Subarachnoid space ته تیريږي.

CEREBROSPINAL FLUID (C.S.F)

نوموړي مايع د دماغ په بطیناتو او Subarachnoid space کي جریان لري د نوموړي مايع اکثریت برخه د جنبي بطیناتو د Choroid plexus پواسطه او کمه برخه ئي د دریم او څلورم بطین د Choroid plexus پواسطه تولیدیږي د C.S.F ټوله اندازه د دماغ په بطیناتو او Subarachnoid space کي 150ml پوري رسیږي او تقریباً په ساعت کي 200cc شوکي نخاع مايع د دماغ په بطیناتو کي تولیدیږي.

د CEREBROSPINAL FLUID (C.S.F) جریان

C.S.F د دماغ د جنبي بطیناتو نه دریم بطین ته د Interventricular foramen له لاري او بیا له دریم بطین نه څلورم بطین ته د Cerebral aqueduct له لاري او بیا له څلورم بطین نه Subarachnoid space ته د Foramen magendie او Foramen luschka له لاري تیريږي.

د C.S.F جذب: C.S.F په زیاته پیمانه د Arachnoid villi او Granulations له لاري جذب او Cranial venous sinuses کي تخلیه کیږي. او همدارنگه C.S.F د هغه وریډو له لاري چه د Spinal nerves سره نژدې موقعیت لري جذبیږي.

د C.S.F وظیفه: د نوموړي مايع عمده وظایف په لاندې ډول سره دي

Protective -a

Nutritive -b

Pathway for excretion from C.N.S -c

د عصبي سيالو د انتقال لاري (SOME NEURAL PATHWAYS)

MOTOR SYSTEM يا حرکي سيستم

نوموړي سيستم له دوه تراکتو څخه مرکب دي چه عبارت دي له Pyramidal tract او Extrapiramidal tract څخه.

PYRAMIDAL TRACT

دا يو Descending tract دي چه له Cerebral cortex نه د شوکي او قحفي اعصابو تر مختلفو هستو پوري امتداد لري.

منشاء (Origin): هر يو Pyramidal tract د يو ميلون عصبي اليافو لرونکي ده چه له لاندې نواحيو نه منشاء اخلي.

The motor area (area 4) of the cerebral cortex -a

Premotor area (area 6) -b

The somesthetic area (areas 3,2,1) -c

د Pyramidal tract سیر: نوموړي Tract د C.N.S د لاندې برخو نه تیرېږي.

Corona radiata -a

Internal capsule -b

Middle 2/3 of the crus cerebri of the midbrain -c

Basilar part of the pons -d

Pyramid of medulla -e

د Medulla په بنکتنی قسمت کي ددي Tract زياد تره الياف (75%) مقابل خواته تیرېږي

او د Lat. Corticospinal tract په شکل بنکته سیر لري او 20% ددي اليافو مستقيماً د

Ant. Corticospinal tract په شکل بنکته کيږي متباقي پنځه فيصده د اليافو بيدون له

دي چه مقابل خواته تیر شي د Cross شوو اليافو سره يوځاي بنکته سیر لري.

f- له پورته شرحي نه څرگندېږي چه په Spinal cord کي دوه نوعي د Corticospinal

tract وجود لري چه عبارت دي له Lat. Corticospinal tract او Ant. Corticospinal

تراکت څخه داسي نظريه موجوده ده چه اکثریت د Uncrossed اليافو د خاتمي نه دمخه

مقابل خواته تیرېږي.

د Pyramidal tract خاتمه: لکه چه دمخه مو وويل چه د Pyramidal tract الياف مخکي

له خاتمي مقابل خواته تیرېږي.

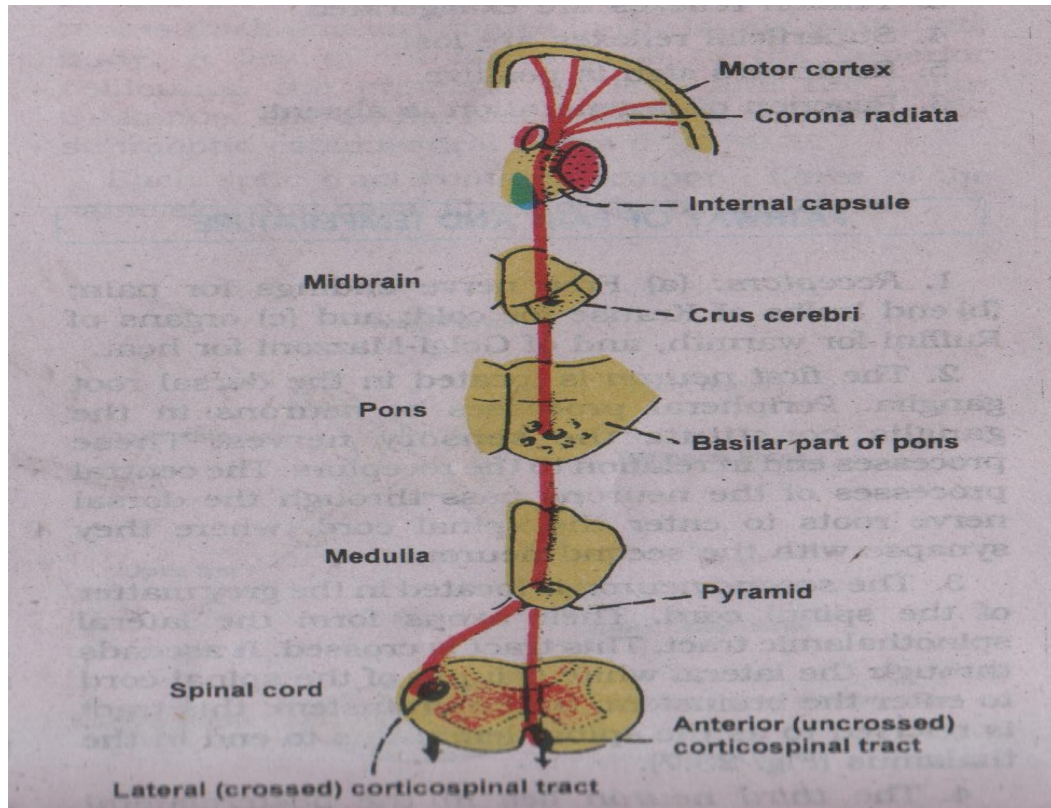
ددي Tract هغه الياف چه د قحفي اعصابو په حرکي هستو خاتمه پيدا کوي

Corticonuclear tract او هغه الياف ئي چه د نخاع په قدامي شاخ خاتمه پيدا کوي

Corticospinal tract جوړوي.

وظیفه: Pyramidal tract د وجود د ارادي حرکاتو مسؤليت په غاړه لري.

د Pyramidal tract ماؤفه كيدل : كه چيري Pyramidal tract د تصالب (Decussation) ناحي نه پورته ماؤفه شي نو ددي په نتيجه كي د بدن په مقابل خواكي فلج (Paralysis) تاسس كوي او د تصالب (Decussation) ناحي نه لاندې د Pyramidal tract ماؤفه كيدل د Ipsilateral paralysis (د عين طرف فلج) سبب كيږي.



شکل -42

EXTRAPYRAMIDAL TRACT

نوموږي تراکت د ټولو هغو هستو او تراکتوله مجموعي څخه عبارت دي چه شامل د Pyramidal tract نه دي گرچه د Extrapyramidal tract د پوهیدو په هکله پوره معلومات تر لاسه کول مشکل کار دي خو بیا هم په سطحي ډول ددي تراکت په ساختمان او وظایفو لږ څه رڼا اچوو. Extrapyramidal tract مشتمل په لاندې ساختمانو دي.

1- Cortical areas (Frontal and parietal lobes) د نوموړو فسونو هغه ساحي چه په pyramidal tract کي شاملې نه دي په Extrapyramidal tract کي شاملې دي

2- Subcortical centers or nuclei

(Cerebrum) In the forebrain -a

Corpus striatum *

Clastrum *

Amygdaloid nucleus *
 In diencephalon -b
 Subthalamic nucleus *
 Thalamus *
 (Mesencephalon) In midbrain -c
 Red nucleus *
 Substantia nigra *
 Hind brain -d
 In medulla oblongata -a
 Vestibular nuclei *
 Olivary nuclei *
 In the pons -b
 Pontine nuclei *
 Reticular nuclei *
 In the cerebellum -c
 Cerebellar nuclei *
 د Extrapyramidal tract وظايف

- 1- دا سيستم د عضلاتو Tone، د بدن موازنه او همدارنگه د بدن وضعيت (حالت) تنظيموي.
- 2- نوموړي سيستم د حركي سيستم د حركي فعاليتونو د ايجاد په دوام كې رول لري.
- 3- دا سيستم هغه اتوماتيك حركات چه په اطرافو كې د حركت په وخت كې مينځ ته راځي كنترولوي.
- 4- دا سيستم د عضلي فعاليت Reflex (عكسه) كنترولوي.
- 5- نوموړي سيستم د Cerebral cortex د Excito-motor ناحيو د كنترول وظيفه په غاړه لري.
- 6- د احشاؤ حركي فعاليت هم ددې سيستم تر تاثير لاندې دي.

SENSORY SYSTEM يا حسي سيستم

د Sensory اصطلاح له Sensation څخه اخیستل شوي دي او Sensation د يوي تنبه په مقابل كې د احساس درك كولو ته ويل كېږي كيداي شي چه دا د احساس درك كول د بدن د Visceral part او يا هم Somatic part پواسطه صورت ونيسي چه اولي ته ئي Visceral sense او دوهمي ته ئي Somatic sense ويل كېږي.

اخذي (RECEPTORS): اخذي د حسيت د درك كولو نهائي اعضاوي دي كوم چه تنبه جذبي او هغه د يوي سيالي په شكل د عصبي ليف پواسطه دماغ ته انتقالوي او دماغ د هغي سيالي د تشخيص نه بعد خپل اوامر صادروي.

د اخذو موقعیت : د انسان په بدن کې د اخذو عمده موقعیتونه په لاندې ډول سره دي.

1- Epithelial layers او Subepithelial connective tissues لکه پوستکي، سيروز او Mucous غشاوي، عميقه صفاق.

2- عضلات، اوتار او اربطي.

3- د اوعيو جدارونه.

4- مجوفي او غير مجوفي احشاي.

د اخذو تصنيف بندي : د اخذو تصنيف بندي په لاندې ډول سره دي.

I- د اخذو تصنيف بندي ددوي د ساختمان له نظره:

A- Unencapsulated receptors: نوموړي اخذي په لاندې ډول سره دي.

* Free nerve endings: دا نوعه اخذي د پوستکي په Dermis، د عضلاتو په صفاقو او اوتارو او همدارنگه د بندونو په اربطو کې موقعیت لري.

* Merkel's discs: دا نوعه د اخذو چه د پوستکي د اپیدرمس په طبقه کې موقعیت لري په دي شکل د اخذو کې د عصبي ليف نهايت د پاني پشان متوسع وي.

* Nerve ending in relation to hair follicle: دا نوعه د اخذو د Touch په مقابل کې ډير حساس وي چه د Touch په نتیجه کې د وينتانو په پوزیشن کې تغير مينخ ته راځي.

B- Encapsulated receptors: هر يو د نوموړو اخذو د منضم نسج د کپسول پواسطه احاطه شوي او په لاندې ډول سره دي.

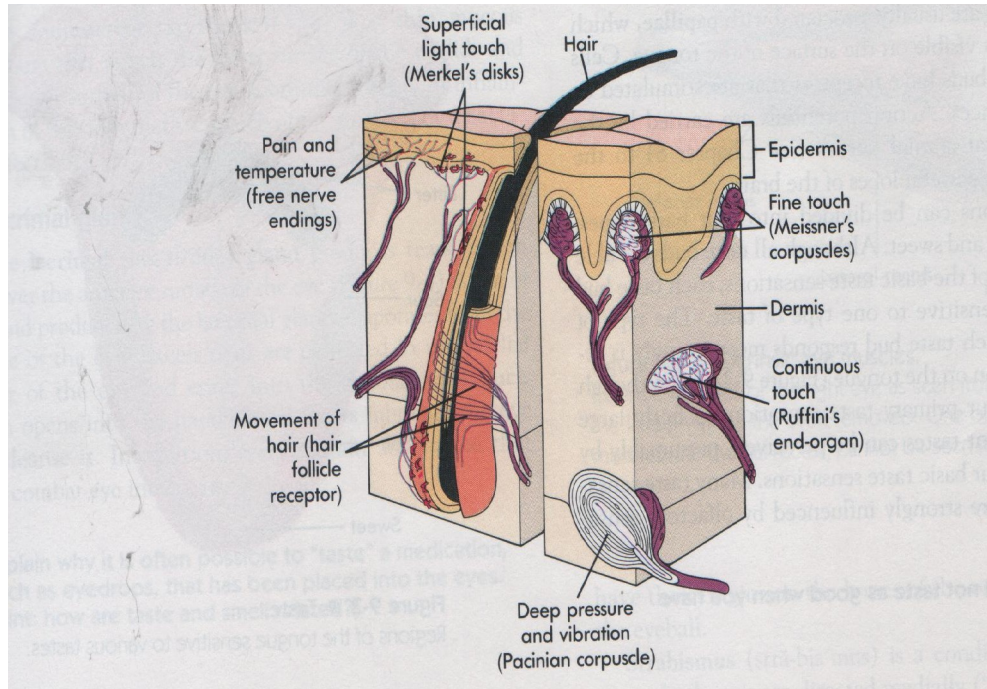
* Pacinian corpuscles (For deep pressure): نوموړي اخذي په تحت الجدي منضم نسج، Nipple، Ext. genitalia، Joint capsules، Ligaments، Serous membrane او په بعضي احشاؤ کې (لکه پانکراس) موقعیت لري.

* Krauses end bulbs (For cold): نوموړي اخذي د پوستکي په درمس، تحت جلدي نسج، مخاطي غشاء او مفصلي محفوظو کې موجودي دي.

* Ruffini's end organs (For warmth): نوموړي اخذي د پوستکي په درمس، مفصلي محفوظو او نورو منضم انساجو کې موقعیت لري.

* Neuromuscular spindles (For reflex control of muscle tension): ددې اخذو ساختمان ډير مغلق دي او ددوي په هکله پوره معلومات تر لاسه کول مشکل کار دي.

* Neurotendinous spindles (For motor reflex activity): دا اخذي د عضلي او د هغې د مربوطه وتر د اتصال په محل کې وجود لري دا اخذي په هغه صورت کې چه وتر تخريش شي (Passive&Active) تنبه کېږي.



43 - شکل

II- د اخذو تصنیف بندی ددوي د موقعیت او حسی فعالیتونو ددرک په اساس
 A- Exteroceptors: دا اخذی د بدن په سطحه او یا د بدن سطحی ته نږدی موقعیت لري
 او په لاندی ډول سره دي.

* Cutaneous receptors: دا اخذی د یوی تنبه د تماس په اثر خپل فعالیت ظاهروي او په
 لاندی ډول سره دي.

- Free nerve ending
- Markel's discs & Meissner's corpuscles
- Krause's end bulbs
- Ruffini's end organs

* Telo-receptors or special sense organs: دا اخذی په لاندی ډول سره دي.

- (Rods & cones of retina) Visual receptors
- {Organs of corti (of internal ear)} Auditory receptors

B- Proprioceptors: دا اخذی په عمیقو انساجو کي موقعیت لري خصوصاً په
 Leucomotor system (عضلات، اوتار او مفاصل) او په لاندی ډول سره دي.

- * Pacinian corpuscles
 - * Free nerve ending
 - * Golgi tendon organs & Neuromuscular spindles
 - * Vestibular receptors in the membranous labyrinth
- دا اخري اخذی د بدن د موازني د ساتلو په پروسه کي رول لري.

C - Enteroceptors (Visceroceptors): نوموړي اخذي د احشاؤ او اوعيو په جدارو كې قرار لري چه د General visceral senses او Spical visceral senses لپاره په لاندي ډول سره دي.

For spical visceral senses *

Free nerve ending -

Pacinian corpuscles -

For spical visceral senses *

- For taste (Taste buds): نوموړي اخذي په ژبه، Soft palate او Epiglottis كې قرار لري.

- (Olfactory cells) for smell: د پوزي په Olfactory mucous membrane كې قرار لري.

III- د اخذو تصنيف بندي د انرژي د واړيدو په بناء چه د هغي لاندي نوموړي اخذي تنبه كېږي.

Mechanoreceptors (Sensitive to mechanical changes) *

Chemoreceptors (Sensitive to chemical changes) *

Photoreceptors (Sensitive to light) *

Thermoreceptors (Sensitive to thermal changes) *

Osmoreceptors (Sensitive to pressure changes) *

GENERAL ARRANGEMENT OF SENSORY PATHWAYS

په عمومي ډول هره Sensory oathway له اخذونه تر Cerebral cortex پوري لرونكي ددري حسي نيورونو دي چه د اول حسي نيورون Cell body د Spinal nerve په Dorsal root ganglia او يا هم د مربوطه Cranial nerve په ganglia كې قرار لري د نخاعي اعصابو مركزي بارزي (Axons) نخاع (Spinal cord) ته د داخليدو په وخت په دوه گروپو ويشل كېږي چه عبارت دي له وحشي او انسي گروپو خخه انسي گروپ ئي له Encapsulated somatic receptors خخه تنبهات راوړي او وحشي گروپ ئي له Exteroceptors او نورو Somatic او Visceral اخذونه تنبهات راوړي. Spinal cord ته له داخليدو سره سم د هر گروپ الياف په Ascending او Descending شعباتو كوم چه په اخر كې جنبې شعبات وركوي ويشل كېږي. نوموړي جنبې شعبات په خپل نوبت سره په Intersegmental reflex activity او يا هم د تنبهاتو په ليرلو (خپړولو) دوهمي نيورون ته رول لوبوي او عين رول د Primary ascending او Primary descending شعباتو پواسطه سرته رسېږي. د دوهمي نيورون Cell body د Spinal cord او يا هم د Brainstem په Grey matter كې قرار لري او ددريمي نيورون Cell body په تلاموس كې موقعيت لري كوم چه حسي سيالي Sensory cortical area ته ددرک كولو په خاطر Project كوي.

PATWAY OF PAIN AND TEMPRATURE

Receptors -1

Free nerve endings –

krause end bulbs for cold –

Organs of ruffini for warmth –

Golgi-Mazzoni for heat –

2- اولني حسي نيورون د شوکي عصب په Doral root ganglia کي موقعيت لري ددي نيورون يا عصبي حجري محيطي بارزي (Processes) په حسي اخذو خاتمه مومي. او د همدې نيورون Axon د شوکي عصب د Doral root له لاري Spinal cord ته داخلېږي او د دوهم نيورون سره Synapse کيږي.

3- دوهمي نيورون ئي د نخاع په Grey matter کي موقعيت لري ددي نيورون Axon د نورو ثانوي نيورونو د Axones سره د Spinothalamic tract په جوړېدو کي رول لري د Spinal cord د White matter په برخه کي پورته سیر اختياري تر هغي چه Brainstem ته داخل شي چه په Brainstem کي دا Tract د Spinal lemniscus په نوم يادېږي. بالاخره نوموړي Tract د Subthalamus له لاري Thalamus ته داخل او خاتمه مومي.

3- دريمي نيورون د Thalamus په Posterolateral nucleus کي موقعيت لري کوم عصبي الياف چه له نوموړي Nucleus نه راپورته کيږي د Internal capsule او Somatosensory (area 3) area ته رسيږي چه په همدې شکل حسي سياله د دماغ قشر ته رسيږي.

PATHWAY OF TOUCH

Receptors -1

Tactile (Messiner's) corpuscles –

Free nerve endings around the follicles –

2- ددي Pathway اولني نيورون عينا لکه د درد او حرارت د درک کولو نيورون په شان دي لکن بعدي Pathway د Fine touch او Crude touch لپاره فرق سره لري.

PATHWAY OF FINE TOUCH

1- د Spinal cord له Post. Root ganglia څخه د عصبي حجراتو Central process (Axons) د نخاع Post. White column ته داخل او هلته Fasciculus gracilis او Fasciculus cuneatus جوړوي (دا تراکتونه يو له بل سره Cross نه کوي).

2- ددي Pathway دوهمي نيورون په Nucleus gracilis او Nucleus cuneatus کي قرار لري او له همدې هستو نه Internal arcuate fibres نشت کوي نوموړي الياف د ميدولا

په برخه کې بالمقابل خواته تیر او په نتیجه کې Sensory decussation جوړوي. چه له دې بعد د هر طرف الیاف د Med. Lemniscus په شکل سیر اختیاري تر هغې چه تلاموس ته ورسیري.

3- له تلاموس نه دریمي نیورون الیاف شروع د Corona radiata او Internal capsule له مینځ نه تیریري تر هغې چه د دماغ د قشر (area 3) Somatosensory area ته ورسیري.

PATHWAY FOR CRUDE TOUCH

1- د اولي نیورون Central proc (axon) د Spinal cord په Post. Grey column باندي خاتمه پیدا کوي.

2- د Spinal cord په Post. Grey column کې د دوهمي نیورون جسم قرار لري. د دې حجري Axon مقابل خواته تیر او د Spinothalamic tract په جوړولو کې برخه اخلي په Brainstem کې نوموړي تراکت د Lat. Spinothalamic سره یوځای کیږي.

3- د دې Pathway دریمي نیورون او د هغه خاتمه د Pathway of fine touch دریمي نیورون په شان دي.

PATHWAY OF PROPRIOCEPTIVE IMPULSES

Receptors -1
Muscle spindles –
Golgi tendon organs –
Pacinian carpuscles –
Unencapsulated nerve endings –
2- د دې Pathway اولي نیورون د Pathway of pain&temperature سره یوشان دي لکن د دې Pathway بعدی سیر په Conscious او Unconscious حالاتو کې فرق سره لري.

PATHWAY OF UNCONSCIOUS PRORIOCEPTIVE IMPULSES

د دې Pathway سیر د Pathway of fine touch سیر غوندي دي. صرف په دې تفاوت هغه الیاف چې Nucleus Gracilis او Nucleus Umeatus نه را پورته کیږي بالمقابل خواته نه تیریري.

PATHWAY OF UNCONSCIOUS PRORIOCEPTIVE IMPULSES

دغه تنبهاټ په Cerebellum باندي خاتمه پیدا کوي.
1- د دې Pathway دوهمي نیورون دري تراکتو په شکل رابنکاره کیږي په دې معني چه د دې Pathway دوهمي نیورون دري تراکتو له جملي د یو تراکت په جوړیدو کې برخه اخلي دغه دري تراکتونه عبارت دي له:

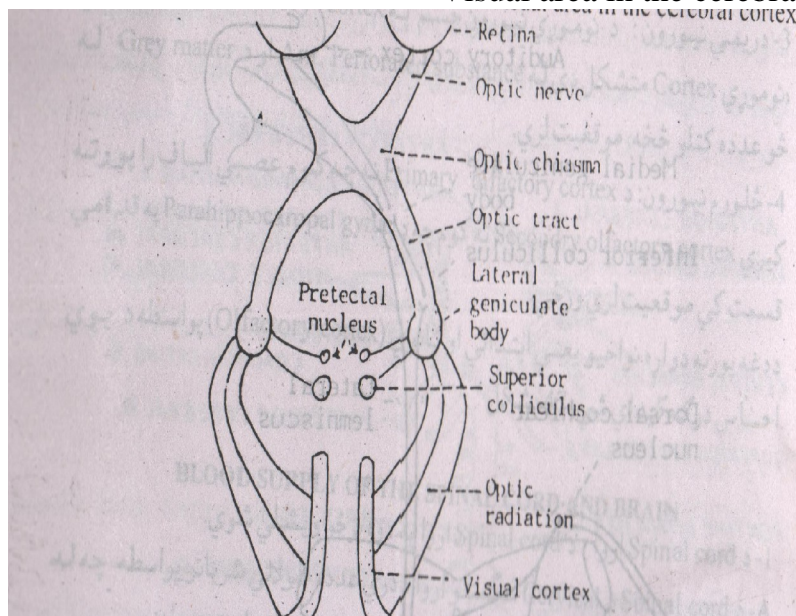
- Ant. Spinocerebellar tract (From the lower limb and trunk) -
- Post. Spinocerebellar tract -
- Cuneocerebellar tract (From the upper limb) -

Post. Spinocerebellar tract: نوموړي تراکت د Ipsilateral اليافو لرونکي دي کوم چه د Spinal cord له Dorsal nucleus څخه نشئت کوي نوموړي تراکت د Inf. cerebellar peduncle له لاري د عين طرف مخيخ (Cerebellum) نيمي کړي ته پورته کيږي. Ant. Spinocerebellar tract: ددغه تراکت الياف له Spinal grey matter څخه را پورته او د حديبي علوي قسمت ته پورته کيږي له هغي بعد بنکته خواته په Sup. Cerebellar peduncle د ورخوري تر هغي چه Cerebellum ته ورسيږي. Cuneocerebellar tract: د وظيفي له نظره د Post. Spinocerebellar tract سره شباهت لري د نوموړي تراکت الياف له Accessory cuneate nucleus نه را پورته کيږي ددي تراکت الياف د عين مخيخ نيمي کړي ته د Inf. Cerebellar peduncle له لاري داخليږي.

VISUAL PATHWAY

Vesual pathway د هغه ساختمانو نه تشکيل شوي کوم چه د ليدلو د سيالي له اخیستلو، انتقالولو او درک کولو سره سروکار لري. دا Pathway د لاندي ساختمانو نه تشکيل شوي ده.

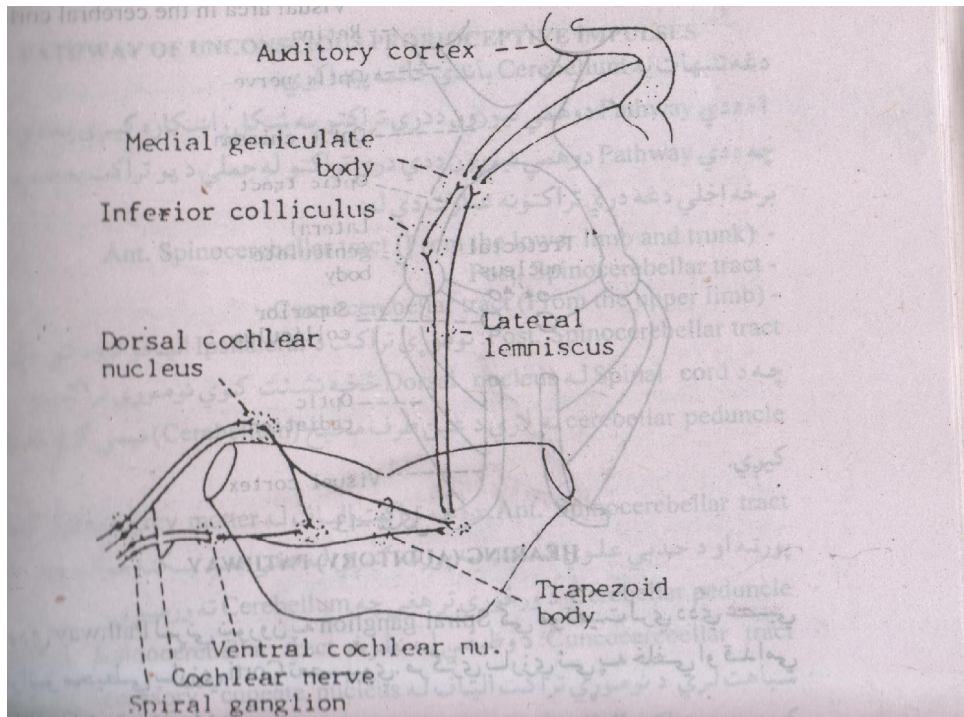
- 1- Retina
- 2- Optic nerve
- 3- Optic chiasma
- 4- Optic tract
- 5- Lateral geniculate body
- 6- Optic radiation
- 7- Visual area in the cerebral cortex



شکل-44

HEARING (AUDITORY) PATHWAY

- 1- ددي Pathway لمړني نيورون په Spiral ganglion كې موقعيت لري ددي عصبي حجراتو محيطي بارزي Corti تعصبيوي. مركزي بارزي ئي په خلفي او قدامي Cochlear هستو خاتمه مومي.
- 2- ددوهمي نيورون جسم په خلفي او قدامي Cochlear هستو كې موقعيت لري اكثرثيت د عصبي اليفو (Axons) چه له دي هسو نه را پورته كيږي مقابل خواته تير او په Sup. Olivary nucleus خاتمه پيدا كوي او ځني اليف بیدون د تصالب نه سير كوي.
- 3- دريمي نيورون ددي Pathway په Sup. Olivary nucleus كې موقعيت لري ددوي Axons وحشي Lemniscus جوړوي او Inf. Colliculus ته رسيږي.
- 4- څلورمي نيورون ددي Pathway په Inf. Colliculus كې موقعيت لري ددوي Axones د Inf. Brachium له لاري Medial geniculate body ته رسيږي.
- 5- ددي Pathway پنځمي نيورون په Medial geniculate body كې موقعيت لري ددوي اکزونونه Auditory radiation جوړوي كوم چه د Internal capsule د Sublentiform part له لاري تير او Auditory area ته كومه چه د دماغ په Temporal lobe كې موقعيت لري رسيږي



45- شکل

OLFACTORY (SMELL) PATHWAY

- Receptors and the first neuron -1
Olfactory cells -a چه تعداد ئي 16-20 ميلونو پوري رسيږي د Nasal mucosa په
Olfactory part کي موقعيت لري او دوي برعلاوه له دي چه د Receptors وظيفه په غاږه
لري د ابتدائي نيورونونو په حيث منل شوي.
- Olfactory nerves -b چه تعداد ئي تقريباً د 20 په شاوخوا کي دي د Olfactory حجراتو د
Central processes له يوځاي کيدونه مينځ ته راغلي دي.
- 2- د دوهمي نيورونو جسمونه په Olfactory bulb کي قرار لري هغه الياف چه له
Olfactory bulb نه راپورته کيږي Olfactory tract جوړوي چه نوموړي تراکت Primary
olfactory نواحيو باندي خاتمه مومي
- 3- دريمي نيورون : د نوموړي نيورون جسم په Primary olfactory cortex کي (نوموړي
Cortex متشکل دي له Ant. Perforated substance او د Grey matter له څو عدده
کتلو څخه) موقعيت لري.
- 4- څلورم نيورون: د Primary olfactory cortex نه چه کوم عصبي الياف را پورته کيږي
Secondry olfactory cortex ته کوم چه د Parahippocampal gyrus په قدامي قسمت
کي موقعيت لري ورځي.
- ددغه پورته دواړه نواحيو يعني ابتدائي او ثانوي (Olfactory cortex) پواسطه د بوي
احساس درک کيداي شي. (48- شکل)

BLOOD SUPPLY OF THE SPINAL CORD AND BRAIN

- 1- د Spinal cord اروا : د Spinal cord اروا په دوه برخو ويشلي شوي.
- A- د Spinal cord د Cervical سگمنتو اروا د دري عدده طولاني شريانو پواسطه چه له
Vertebral شريانو نه منشاء اخلي تامينيږي دغه دري شريانونه عبارت دي له:
Ant. Spinal artery -a
Posterolateral arteries -b دوه عدده
- B- د Cervical segments نه بنسکته د Spinal cord اروا د Radicular arteries پواسطه
چه دغه Radicular شريانونه د Vertebral art له Spinal شعباتو، Ascending
cervical، Deep cervical، Intercostal، Lumbar او Sacral شريانو څخه عبارت دي
تامينيږي.

2- د Spinal cord وريدي تخليه: د Spinal cord وريدي تخليه د شپږ عددده وريدي

چينلو پواسطه تامنيږي دغه شپږ وريدي چينلونه عبارت دي له:

Anteromedian channel -a

Posteromedian channel -b

دغه دواړه چينلونه د Medline په استقامت قرار لري.

Anterolateral channles -c (يوه جوړه)

Posterolateral channles -d (يوه جوړه)

دغه پورته شپږ وريدي چينلونه د Plexus of veins پواسطه سره مرتبط شوي دي.

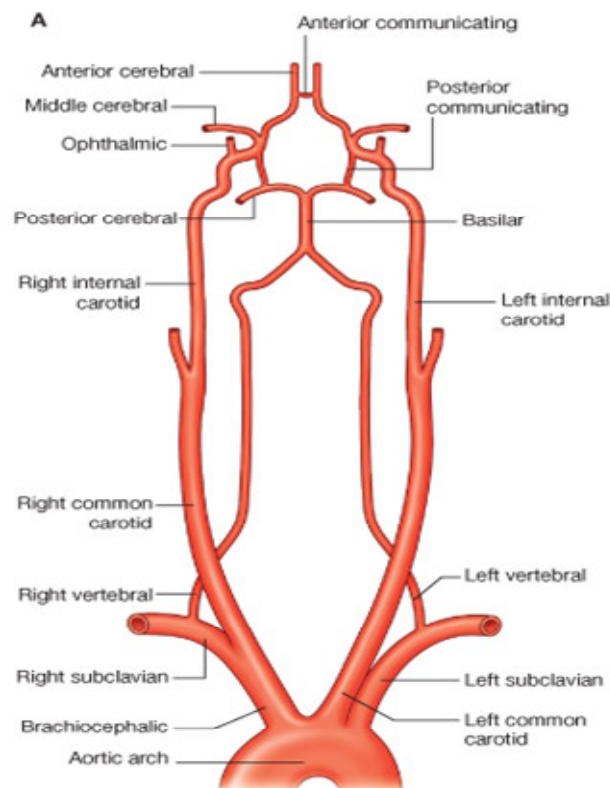
د Radicular وريدو پواسطه وريدي وينه له دغه وريدونو په هغه وريدي ضفيره كې چه په

Epidural space كې قرار لري توښي او له دي وريدي ضفيري نه په مختلفو

Segmental وريدو كې وريدي وينه تخليه كيږي.

د Cerebrum اروا: د Brain اروا اصلاً د Internal carotied او Vertebral شريانود

شعباتو پواسطه چه په شريكه د دماغ په قاعده كې Circle of willis جوړوي تامنيږي.



© Elsevier. Drake et al: Gray's Anatomy for Students - www.studentconsult.com

46- شكل

د Cerebrum وريدي تخليه: هغه وريدونه چه د دماغ وريدي وينه تخليه كوي لاندي
خواص لري.

a- دا وريدونه عضلي طبقه نه لري.

b- نوموري وريدونه Valves نلري.

c- لپاره ددي چه د هميشه لپاره خلاص واوسي نو ځيني ددوي ددماغ وريدي Sinuses ته
خلاصيري ددماغ وريدونه په لاندي ډول دي.

A- Ext cerebral veins:

1- The sup. Cerebral veins: ددغه وريدو تعداد له 6-12 عددو پوري رسيږي دغه
وريدونه د Cerebrum ددواړو نيمو كرو د علوي وحشي سطحو وريدي وينه تخليه كوي
او بالاخره په Sup. Sagittal sinus باندي خاتمه پيدا كوي.

2- The superficial middle cerebral vein: نوموري وريد د هغه ناحي وريدي وينه
تخليه كوي كوم چه د Lateral sulcus د Post. Ramus په شاوخواكي قرار لري نوموري
وريدونه په Cavernous sinus او يا هم په Sphenoparietal sinus باندي خاتمه مومي.

3- The deep middle cerebral vein: دغه وريد د انسولاد سطحي (Surface) وريدي
وينه تخليه كوي او خپله نوموري وريد په Basal vein كي تخليه كيږي.

4- The inferior cerebral veins: دا وريدونه چه څو عدده دي په دوه گروپو ويشل شوي.

a- Orbital veins

b- Temporal veins

Orbital veins په Sup. Cerebral veins او يا په Sup. Sagittal sinus خاتمه
پيدا كوي او Temporal veins ې په Cavernous sinus خاتمه پيدا كوي.

5- Ant. Cerebral veins: دا واره وريدونه دي چه د Corpus callosum او د Cerebrum
د نيمائي كړي د انسي وجهي د قدامي برخي وريدي وينه تخليه كوي او خپله دا وريدونه
په Basal vein خاتمه پيدا كوي.

B- Internal cerebral veins: په هر طرف كي يو يو Internal cerebral vein قرار لري
چه هر يو ددوي د Thalamostriate vein او Choroidal vein له يوځاي كيدونه مينځ ته
راځي ددواړه طرفو وريدونه په موازي ډول سير لري او بيا د Corpus callosum د
Splenum برخي لاندي سره يوځاي كيږي او په نتيجه كي ورنه Great cerebral vein
مينځ ته راځي.

: Terminal veins -C
 1- Great cerebral vein : دغه وريد د Corpus callosum د Splenium برخي لاندې د
 Int. cerebral veins له يوځاي كيدو څخه مينځ ته راځي. دغه وريد بالاخره په Stright
 sinus خاتمه مومي.
 2- Basal veins : په هر طرف كې يو يو وريد قرار لري هر يو ددي وريدو د Ant.
 Perforated substance په برخه كې د لاندې وريدو له يوځاي كيدو نه مينځ ته راځي.
 The deep middle cerebral vein -a
 The ant. Cerebral veins -b
 The striate veins -c
 هر يو Basal vein په مربوطه Great cerebral vein باندې خاتمه پيدا كوي .
 د Cerebellum اروا : Cerebellum د Basilar art د شعباتو پواسطه اروا كيږي.
 د Cerebellum وريدي تخليه : د Cerebellum وريدي وينه په همجوارو وريدي سينسونو
 كې تخليه كيږي.
 Midbrain : Blood supply of the brainstem د Post. Cerebral arteries د شعباتو
 پواسطه اروا كيږي. Medulla د Vertebral art د Medullary شعباتو او د Post. Inf.
 Cerebellar art د شعباتو پواسطه اروا كيږي.
 د Brainstem وريدي تخليه: د Brainstem وريدي وينه په همجوارو وريدي سينسونو
 كې تخليه كيږي.

دویم فصل

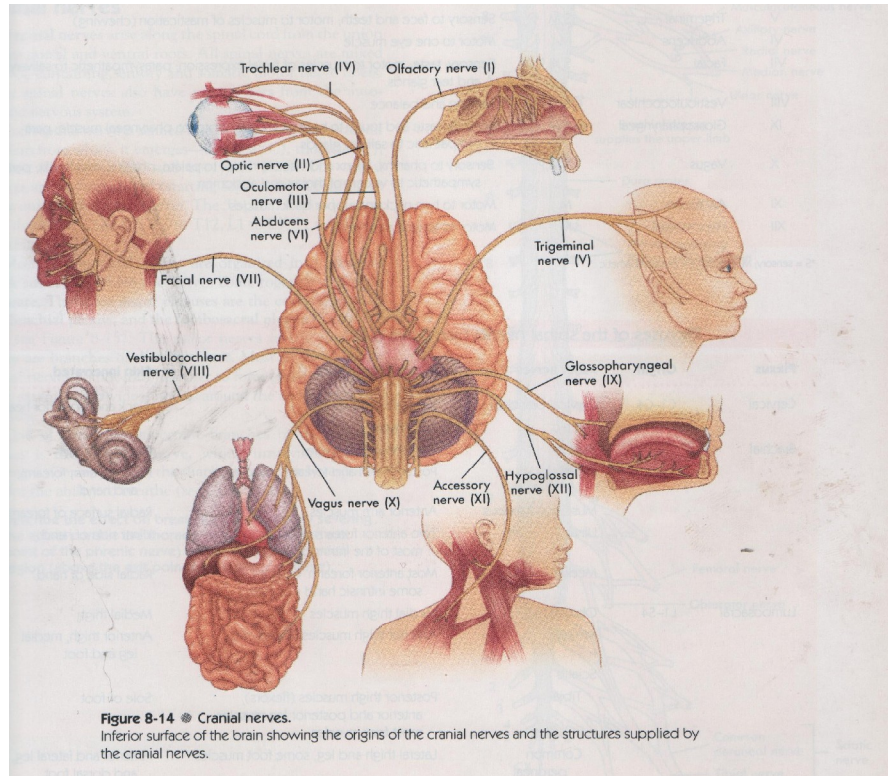
محیطی عصبی سیستم

محیطی عصبی سیستم له محیطی اعصابو او عصبی عقداتو نه متشکل دي. د محیطی اعصابوله جملی هغه اعصاب چه له دماغ نه نشئت کوي د Cranial nerves په نوم او هغه اعصاب چه له Spinal cord نه نشئت کوي د Spinal nerves په نوم یادیري په خلص ډول داسي وایو چه هغه محیطی اعصاب چه عضلات، مفاصل او پوستکي تعصیبوي د Cerebrospinal اعصابو په نوم او هغه چه د وجود داخلی ساختمانونه تعصیبوي د Autonomic nerves په نوم یادیري. مونږ په ترتیب اول Cerebrospinal nerves چه مشتمل په Cranial او Spinal اعصابو دي او په تعقیب ئي Autonomic nerves تر بحث لاندی نیسو.

قحفي ازواج (CRANIAL NERVES)

قحفي اعصاب دولس جوړي دي چه په لاندی ډول دي.

I	(Olfactory) and	}	From forebrain	}
II	(Optic)			
III	(Oculomotor) and	}	,, Midbrain	
IV	(Trochlear)			
V	(Trigeminal),	}	,, Pons	
VI	(Abducent),			
VII	(Facial) and			
VIII	(Vestibulo-cochlear)			
IX	(Glossopharyngeal),	}	,, Medulla	
X	(Vagus)			
XI	(Accessory) and			
XII	(Hypoglossal)	}	oblongata	

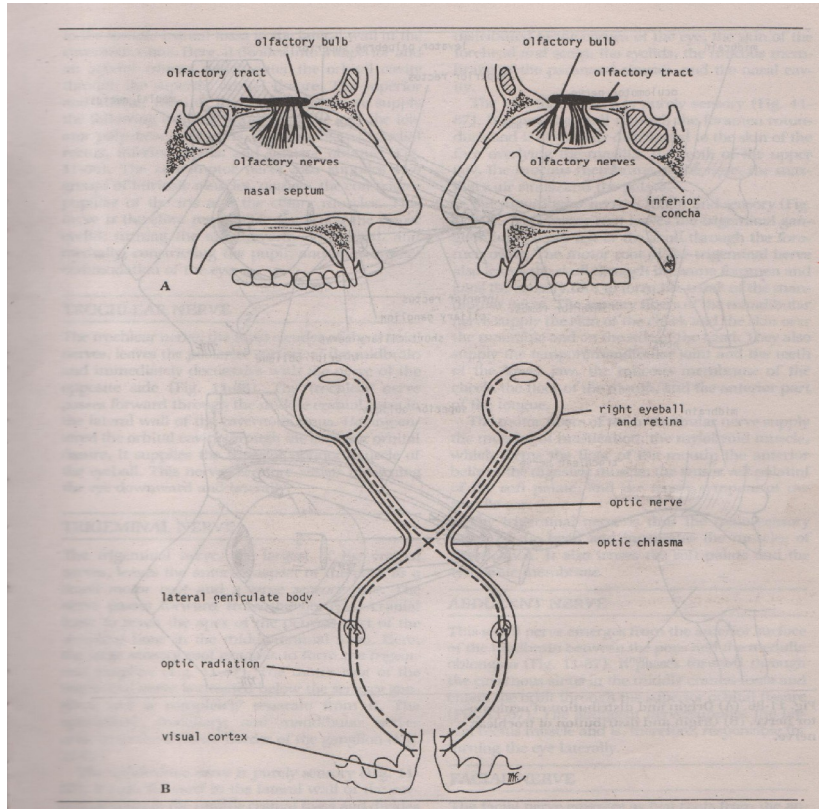


شکل -47

THE OLFACTORY NERVE (SENSORY)

د نوموړي عصب الياف د پوزي د جوف د مخاطي غشاء په علوي برخه کې د عصبي حجراتو د مرکزي بارزو له یوځای کېدونه د عصبي Bundels په شکل شروع او د Ethmoidal bone د Cribriform plate له سوري تیر او په Ant. Cranial fossa کې په Olfactory bulb باندې خاتمه مومي او د Olfactory bulb له خلفي نهایت نه د یو سپین رنگه Band په شکل چه Olfactory tract ورته وائي رابنکاره کېږي. نوموړي Tract خلف خواته سیر اختیاري چه بالاخره د Cerebrum په Ant. Perforated substance کې په داسې حال کې چه اخري نهایت ئې په انسي او وحشي Olfactory striae باندې ویشل کېږي خاتمه پیدا کوي.

اول او دويم قحفي ازواج



48- شکلونه

THE OPTIC NERVE (SENSORY)

Optic nerve د Orbital cavity نه د Ophthalmic art سره يوځاي خارج او Cranial cavity ته داخلېږي. په Cranial cavity کي د دواړو خواو اعصاب سره يوځاي کېږي او Optic chiasma جوړوي پدې ډول چه د هر عصب نيمائي هغه الياف چه د Retina له Nasal side نه راپورته کېږي مقابل خواته تيرېږي لکن هغه الياف چه د Retina له Temporal Side نه راپورته کېږي په عوض ددي چه مقابل خواته تير شي راساً په عين خوا کي تيرېږي.

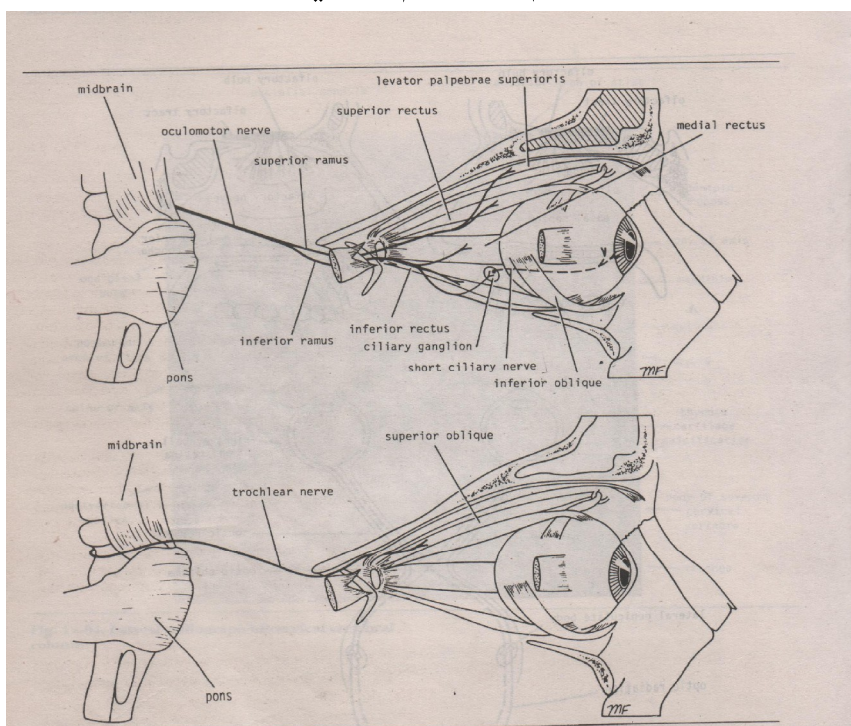
Optic tract د Optic chiasma له خلفي وحشي زاوي نه رابنکاره او شاته د Midbrain په وحشي خوا کي سیر اختياروي تر هغي چي Lat. Geniculate body ته ورسېږي. له Lat. Geniculate body نه د Optic radiation په شکل خلف خواته کېږي تر څو چه Vesual cortex ته چه د دماغ په Occipital lobe کي قرار لري ورسېږي.

THE OCULOMOTOR NERVE (MOTOR)

نومورپي عصب د Orbit د جوف ټول عضلات په استثني د Sup. Oblique او Lat. Rectus عضلاتو تعصیبوي. دا عصب برعلاوه د حرکي الیافو څخه د Parasympathetic الیافو لرونکي هم دي چه نومورپي الیاف ئي Sphincter pupillae او د Ciliary muscle په تعصیب کي رول لري.

نومورپي عصب د Midbrain له قدامي قسمت نه راوځي د Arachnoid او Dura mater له سوري کیدو بعد د Cavernous sinus په وحشي جدار کي قدام خواته سیر اختیاروي مخکي له دي چه د Orbit جوف ته د Sup. Orbital fissure له لاري داخل شي په علوي او سفلي شاخو ویشل کیري.

دریم او څلورم قحفي ازواج



49-شکلونه

THE TROCHLEAR NERVE (MOTOR)

نومورپي عصب د Orbit په جوف کي Sup. Oblique muscle تعصیبوي نومورپي عصب د Midbrain له خلفي سطحي نه راوځي چه بیا د Cerebral peduncle په وحشي خواکي

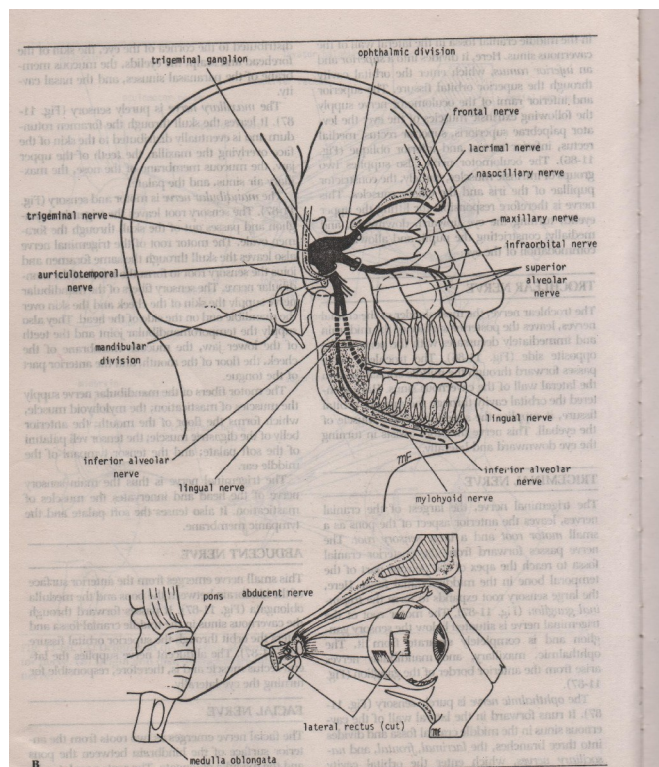
قدام خواته کږپرې د Arachnoid او Dura mater له سوري کيدو بعد نوموړي عصب قدام خواته د Cavernous sinus په وحشي طرف کي د Oculomotor nerve لاندې سیر اختیاري چه بالاخره د Orbit جوف ته د Sup. Orbital fissure له لاري داخلېږي.

THE TRIGEMINAL NERVE (MIXED)

د قحفي اعصابو له جملي غټ عصب دي چه حسي الياف ئي د سر پوستکي، مخ، خوله، غابښونه، د پوزي جوف او Paranasal sinuses تعصیبي او حرکي الياف ئي شخوند وهونکي عضلات تعصیبي د Trigeminal nerve د Pons له قدامي سطحي نه د دوه رينبو (Sensory او Motor) په شکل راوځي چه Mortor root د Sensory root په انسي کي قرار لري نوموړي عصب قدام خواته د Sup. Petrosal sinus لاندې له Post. Cranial fossa نه Middle. Cranial fossa ته تیر په Middle cranial fossa کي د Temporal هډوکي د Petrous part څوکي ته تږدی فرورفتگي کي توسع حاصلوي چه دا متوسع قسمت ئي د Trigeminal ganglion په نوم یادېږي. Motor root د Sensory ganglion لاندې موقعیت لري او له دي Ganglion نه په مکمل ډول جدا دي. ددي Ganglion له قدامي قسمت نه Ophthalmic، Maxillary او Mandibular اعصاب نشئ کوي Ophthalmic nerve کاملاً یو حسي عصب دي او دا د Trigeminal nerve وره شعبه ده.

نوموړي عصب وروسته له منشاء نه Dura mater سوري کوي او د Cavernous sinus په وحشي جدار کي د Oculomotor او Trochlear اعصابو لاندې مخي خواته تیر په اخر کي په Frontal، Lacrimal او Nasociliary اعصابو ویشل کېږي کوم چه Orbital cavity ته د Sup. Orbital fissure له لاري داخلېږي. Maxillary عصب ئي هم مکماً حسي دي نوموړي عصب هم وروسته له منشاء نه Dura mater سوري کوي او قدام خواته د Cavernous sinus د وحشي جدار په سفلي برخه کي سیر اختیاري نوموړي عصب له Skull نه د Foramen rotundum له لاري راوځي. Mandibular عصب ئي یو Mixed عصب دي چه د حسي او حرکي اليافو لرونکي دي چه دواړه گروهه الياف ئي د Foramen oval له لاري له Skill نه خارجېږي.

پنځم او شپږم قحفي ازواج



50- شکلونه

THE ABDUCENT NERVE (MOTOR)

دا عصب چه یو حرکتی عصب دی د سترګې د ګاټې Lat. rectus عضله تعصیبوي او له دماغ نه په هغه میزابه کې چې د Pons او Medulla oblongata تر مینځ قرار لري راوځي اول په Post cranial fossa کې او بیا د Temporal هډوکي د Petrose part له علوي کنار نه تیر او Middle cranial fossa ته داخل او د Cavernous sinus په وحشي جدار کې سیر اختیاروي او بلاخره د Sup. orbital fissure له لارې Orbital cavity ته داخل او په Orbital cavity کې د سترګې د کړي د عضلاتو له جملې Lat. rectus عضله تعصیبوي

THE FACIAL NERVE (MIXED)

دا عصب د دري گروهه الیافو لرونکي دي چه عبارت دي له حرکتی - حسي او اوتونوم الیافو څخه د عصب حرکتی الیاف د مخ ، سر، غوږ همدارنگه Platysma , Buccinator , Stylohyoid , Stapedius , عضلات او د Digastric عضلي خلفي برخه تعصیبوي او حسي الیاف ئي د ژبې د دوهمې قدامي برخې د مزې حسیت د خولې د سطحي

اوهمدارنگه د Soft plate حسيت انتقالوي د عصب اوتونوم الياف لاندې اعضاوي
تعصبيوي

The submandibular & sublingual salivary glands -

The lacrimal gland -

The glands of the nose and plate -

نومورې عصب په هغه ميزابه کي چه د Pons او Medulla ترمينخ قرار لري له دماغ نه
راوځي له منشاء نه بعد په Post. cranial fossa کي قدامي وحشي خواته
د Vestibulococlear nerve سره يوځاي سیر لري تر هغي چه Internal acoustic meatus
ته ورسیرې ددي meatus له لاري نومورې عصب Facial canal ته داخل او ددي کانال له
لاري ځان د Tympanic cavity انسي جدار ته رسوي په Tympanic cavity کي نومورې
عصب لږ توسع حاصلوي او په نتیجه کي Sensory geniculate ganglion جوړوي بيا دا
عصب د Promontory لپاسه شاخواته تیریرې او د Tympanic cavity په خلفي جدار کي
تر Stylomastoid foramen پوري خپل سیر ته ادامه ورکوي په اخر کي نومورې عصب د
Stylomastoid foramen له لاري له Skill نه خارج او د Parotid gland په برخه کي په
لاندې نهائي شعباتو ويشل کیرې

Temporal branch -1 Zygomatic branch -2 Buccal branch -3

Mandibular branch -4 Cervical branch -5

اووم قحفي زوج

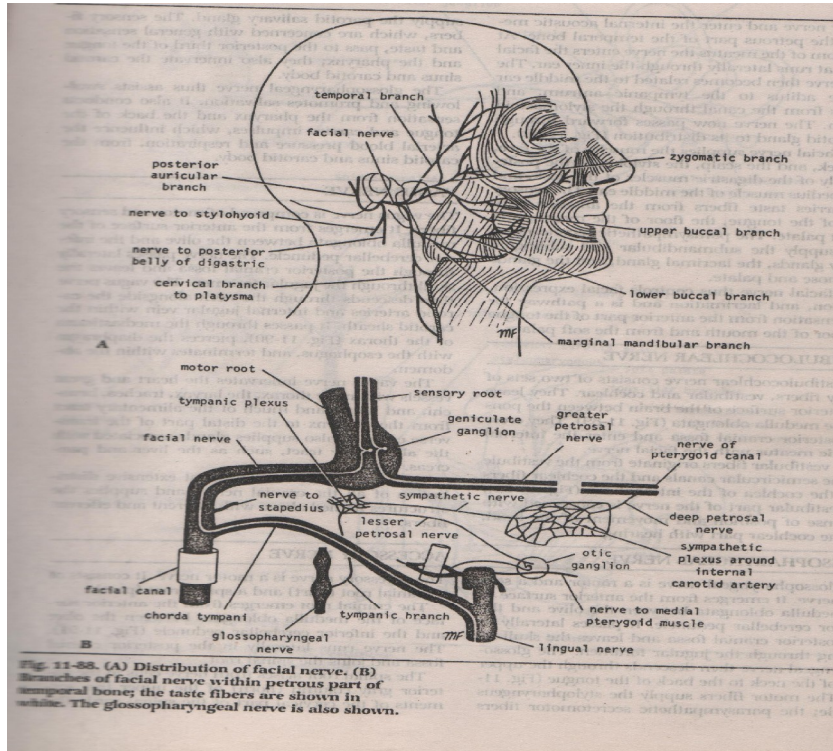
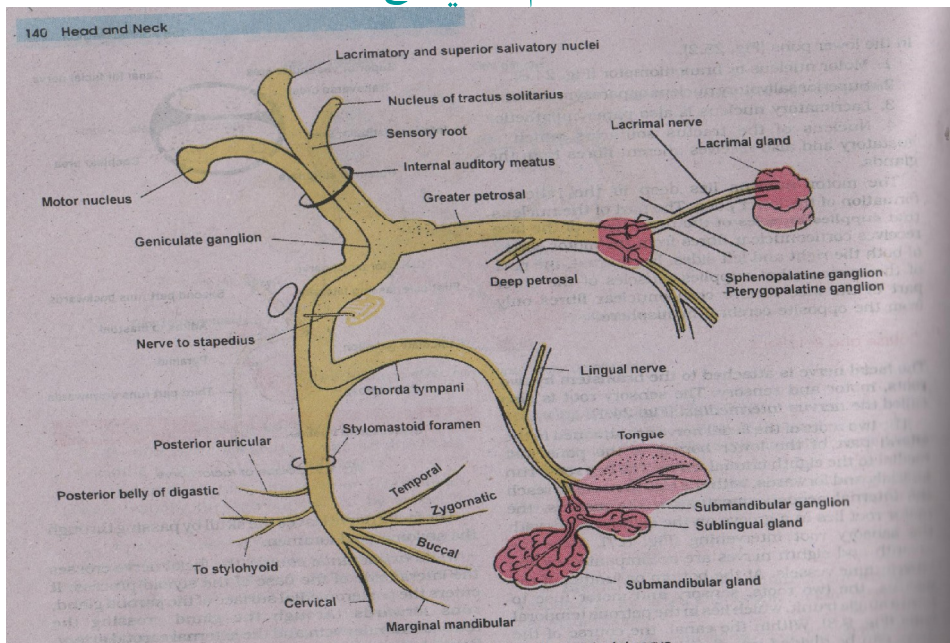


Fig. 11-88. (A) Distribution of facial nerve. (B) Branches of facial nerve within petrous part of temporal bone; the taste fibers are shown in white. The glossopharyngeal nerve is also shown.

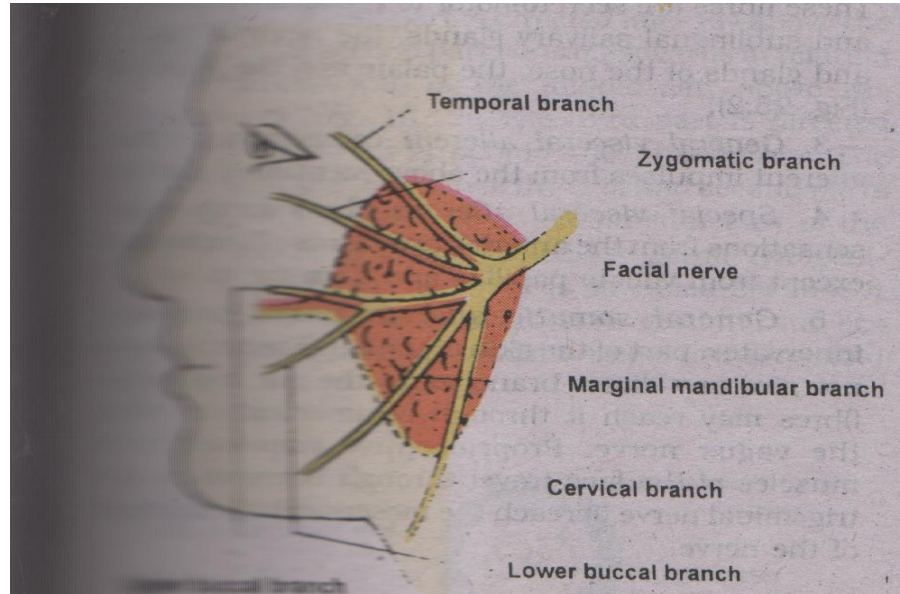
51-A,B - شكلونه

اووم قحفي زوج



51-C - شكل

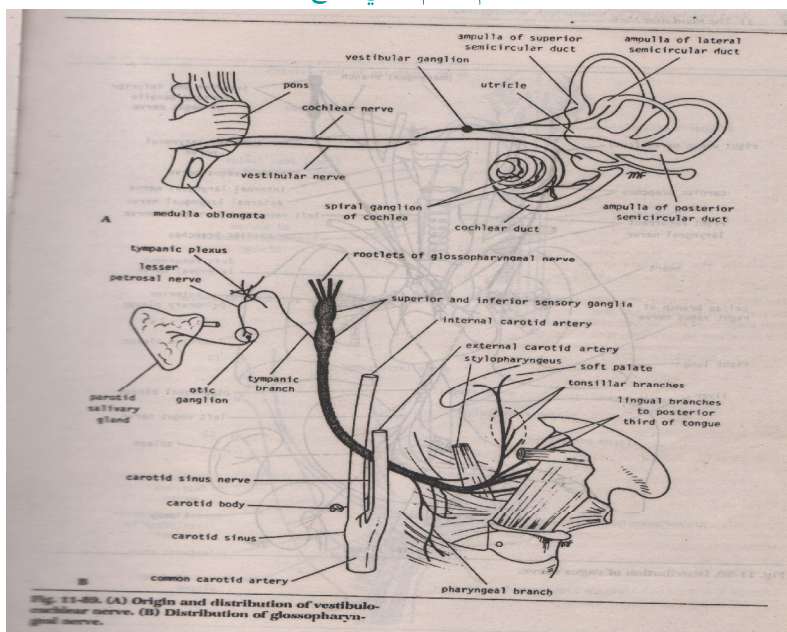
د پاروتیډ غدې په برخه کې د وجهي عصب شعبات



شکل - 51 - D

THE VESTIBULOCOCHLEAR NERVE (SENSORY)

نوموړې عصب له دوه ډوله الیافونو نه متشکل دی چې د Vestibular او Cochlear شعباتو پنوم یادېږي ددې عصب Vestibular الیاف د وجود د موازني سره او Cochlear الیاف ئې د اوریدو پروسي سره سروکار لري دواړه گروهه الیاف له دماغ نه په هغه میزابه کې چې د Pons او Medulla ترمینځ قرار لري راوځي له منشاء نه بعد په Post cranial fossa کې قدامي وحشي خواته د Facial nerve لاندې سیر لري تر هغې چې Internal acoustic meatus ته ورسېږي ددې meatus له لارې نوموړې عصب Facial canal ته داخل او Tempanic cavity ته داخلېږي



52 - A, B - شکلونه

THE GLOSSOPHARYNGEAL NERVE (MIXED)

دا عصب د دري گروهه اليافو لرونکي دي چه عبارت دي له حرکي - حسي او اوتونوم اليافو څخه د عصب حرکي الياف Stylopharyngeus عضله تعصیبي او حسي الياف ئي د ژبي د دريمي خلفي برخي د مزي حسیت او بلعوم حسیت دماغ ته انتقالوي د عصب اوتونوم الياف Parotid salivary gland تعصیبي نوموړي عصب د Medulla د علوي برخي له قدامي قسمت نه د دري يا څلور رینوپه شکل راوځي له منشاء نه بعد په Post. cranial fossa کي قدامي وحشي خواته سیر اختیاري او بالاخره د jugular foramen له لاري له Skull نه وځي او د کاروتید شیت په داخل کي د غاړي په جنبي برخه کي بنسکته سیر لري نوموړي عصب په خپل سیر کي لاندې شعبات ورکوي

Tympanic branch -a : نوموړي شعبه د Glossopharyngeal عصب له هغې برخي نه چه د Jugular foramen نه لږ لاندې قرار لري منشاء اخلي نوموړي عصب د Tympanic cavity په سطحه کي سیر کوي چه د Tympanic cavity په سطحه کي په متعددو شعباتو ویشل کیږي کوم چه Tympanic plexus جوړوي او Tympanic plexus د Tympanic cavity په سطحه تعصیبي. د Tympanic plexus یوه شعبه د Lesser petrosal nerve په نوم یادېږي دغه اخري عصب د Secretomotor اليافو لرونکي ده کوم چه Parotid gland تعصیبي نوموړي عصب په یو وړوکي سوري کي چه د Temporal هډوکي د

Petrous part په قدامي سطحه کي قرار لري تير او بالاخره د Foramen ovale له لاري Skull نه خارج او د Otic ganglion سره يوځاي کيږي.
 The Carotid branch -b: نوموړي شعبه Carotid sinus او Carotid body تعصیبيوي.

The Pharyngeal branches -c: نوموړي شعبات د Pharyngeal plexus په جوړیدو کي رول لري د Vagal او Sympathetic اليافو سره يوځاي دغه شعبات د بلعوم په مخاطي غشاء کي تیت شوي او د بلعوم په تعصیب کي رول لري.

Muscular branch -d: دغه شعبه د Stylopharyngeus عضلي په تعصیب کي رول لري.

The tonsillar branches -e: د Glossopharyngeal عصب دا شعبات تانسل تعصیبيوي او د Lesser palatine nerves سره د يوځاي کیدو په نتیجه کي يوه ضفیره جوړوي له کومي چه Soft palate او Palatoglossal arches ته شعبات ورکوي.

The lingual branches -f: دغه شعبات د ژبي 1/3 خلفي برخه تعصیبيوي.

Glossopharyngeal nerve

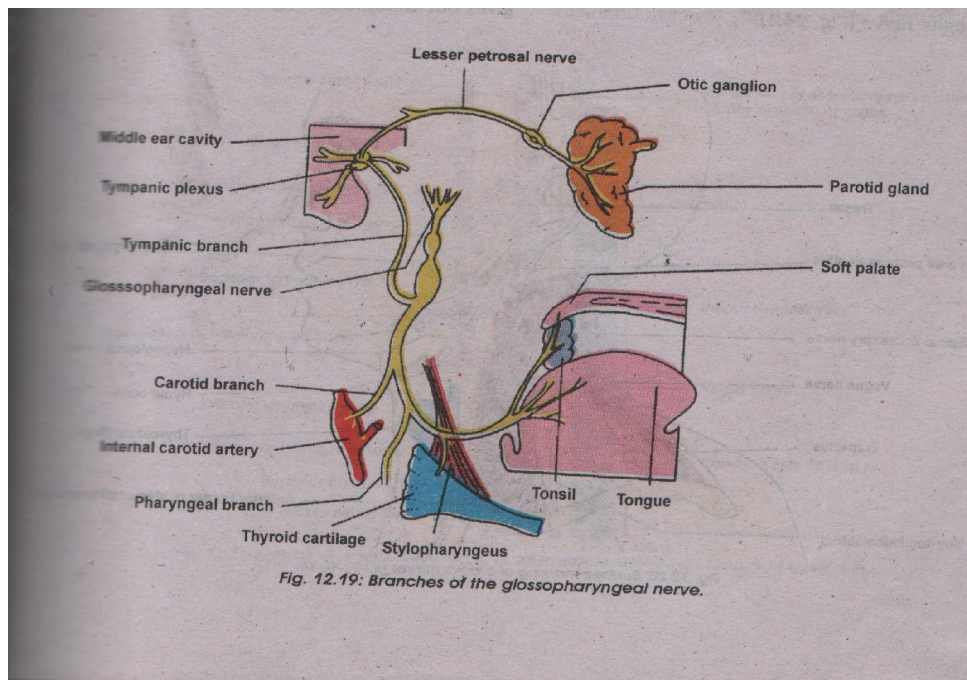


Fig. 12.19: Branches of the glossopharyngeal nerve.

53- شکل

THE VAGUS NERVE (MIXED)

نوموړي عصب له حرکتی او حسی الياف نه تشکیل شوي چه زړه د تنفسي سیستم غړي اود هضمي سیستم زیادتره غړي تعصیبيوي نوموړي عصب د دماغ د برخو له جملې له میدولانه راوځي په Post. cranial fossa کي د Cerebellum لاندي وحشي خواته سیر

لري او بالاخره د Jugular foramen له لاري له Skill نه راوځي نوموړي عصب په خپل سیر کي دوه حسي عقدي لري چه يوه ئي د Jugular foramen په برخه کي اوبله ئي له Jugular foramen نه لږلاندي قرار لري په غاړه کي نوموړي عصب د کاروتید شیت په داخل کي سیر لري او د دواړو خواو اعصاب په غاړه کي عین سیر لري لاکن د سيني په جوف کي د بني او چپ طرف اعصابو سیر فرق سره لري.

۱- د سيني په جوف کي د بني واگوس عصب سیر: د سيني په جوف کي نوموړي عصب اول د Brachiocephalic artery په خلفي وحشي خوا او په تعقيب ئي د Trachea په وحشي کي او بيا د بني سږي د روټ په خلف او بيا د مري په خلف کي سیر اختياري تر شو حجاب حاجز ته ورسیري حجاب حاجز ته په رسيدو د Oesophageal opening له لاري د بطن جوف ته بنکته کيږي او د معدي په خلف کي په متعددو شعباتو ويشل کيږي چې د معدي په خلفی برخه کی نوموړی عصب د Past – Vagal trunk په نوم يادېږي.

۲- د سيني په جوف کي د چپ واگوس عصب سیر: د سيني په جوف کي نوموړي عصب اول د Aortic arch د چپ خوا له مخي تير او په تعقيب ئي د چپ سږي د روټ په خلف او بيا د مري په قدام کي سیر اختياري تر شو حجاب حاجز ته ورسیري حجاب حاجز ته په رسيدو د Oesophageal opening له لاري د بطن جوف ته بنکته کيږي او د معدي په قدام کي په متعددو شعباتو ويشل کيږي. د موری په قدامی برخه کی عصب د Anti Vagal trunk پنوم يادېږي.

د واگوس عصب شعبات د سر او غاړي په برخه کي: د سر او غاړي په برخه کي د واگوس عصب شعبات په لاندي ډول دي

1- The meningeal branch: دا شعبه د واگوس عصب له علوي گانگليون نه منشاء اخلي او په Post.cranial fossa کي Duramater تعصیبي

2- The auricular branch: دا شعبه د واگوس عصب له علوي گانگليون نه منشاء اخلي او لاندي برخي تعصیبي
- د Auricle انسي سطحه

- د External auditory meatus سطحه او ورسره د Tympanic membrane همجوار قسمت
3- Pharyngeal branch: دا شعبه د واگوس عصب له سفلي گانگليون نه منشاء اخلي

نوموړي شعبه د Ext.carotied او Int.carotied شريانو تر مينځ قدام خواته سیر اختياري تر شو د بلعوم جدار ته ورسیري د بلعوم په جدار کي دا شعبه چه د Accessory nerve د Cranial part نه د حرکي اليافو لرونکي ده د Glossopharyngeal nerve د

شعباتو او د Sympathetic جذع سره د یوځای کیدو په نتیجه کې Pharyngeal plexus جوړوي د واگوس عصب دا شعبه د بلعوم ټول عضلات په استثني د Stylopharyngeus عضلي (دا عضله د Glossopharyngeal nerve پواسطه تعصیب کېږي) او د Soft plate ټول عضلات په استثني د Tensor veli palatini عضلي (دا عضله د Trigeminal nerve د Mandibular branch پواسطه تعصیب کېږي) تعصیبي 4- The sup. laryngeal brach: دا شعبه د واگوس عصب له سفلي گانگلیون نه منشاء اخلي له منشاء نه وروسته سفلي انسي خواته د Internal carotid artery شاته سیر اختیاري او په دوه شعباتو (External laryngeal nerve او Internal laryngeal nerve) ویشل کېږي Internal laryngeal nerve ټي د Thyrohyoid membrane له سوري کیدو بعد د حنجري مخاطي غشاء تر Vocal fold پوري تعصیبي External laryngeal nerve ټي چه د Sup.thyroid artery سره یوځای ښکته کېږي د تایرید غدې لاندې تیر او Cricothyroid عضله تعصیبي

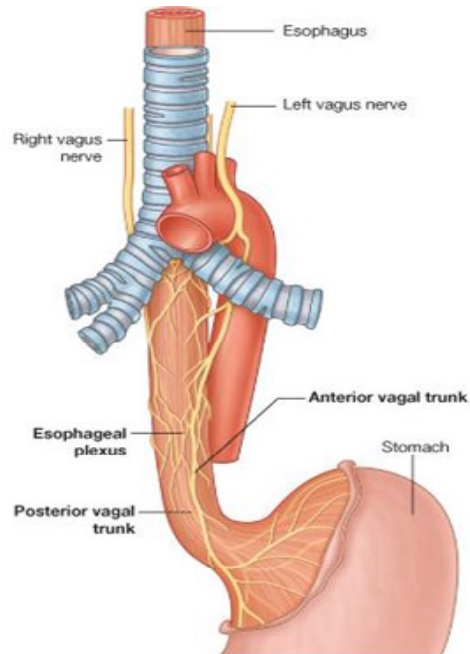
5- Cardiac branches: دا شعبات چه تعداد ټي دوه یا درې عددو ته رسیږي په غاړه کې له واگوس عصب نه منشاء اخلي نوموړي شعبات د سیمپاتیک جذعي له Cardiac branches سره یوځای او بالاخره په Cardiac plexus باندې خاتمه پیدا کوي

6- The recurrent laryngeal branch: په ښي خوا کې د Recurrent laryngeal nerve د واگوس عصب له هغه قسمت نه چه د Subclavian artery د اولي قطعي له مخې نه تیرېږي منشاء اخلي له منشاء نه وروسته علوي خلفي خواته د Subclavian artery او مري تر مینځ د یو چنگک له جوړیدو بعد د مري او تراخیا تر مینځ چه کومه میزابه قرار لري په هغې کې سیر لري تر هغې چه تایرید غدې ته ورسېږي د تایرید غدې ته له رسیدو بعد نوموړي عصب د تایرید غدې لاندې سیر اختیاري نوموړي عصب د حنجري ټول عضلات په استثني د کریکوتایرید عضلي کومه چه د Sup.laryngeal nerve د External branch پواسطه تعصیب کېږي همدارنگه نوموړي عصب د حنجري مخاطي غشاء له Vocal fold نه لاندې او د تراخیا د مخاطي غشاء پورتنې برخه تعصیبي په چپ طرف کې Recurrent laryngeal nerve د واگوس عصب له هغه ځایه منشاء اخلي په کوم ځای کې چه دا عصب د ابهر قوس Cross کوي نوموړي شعبه د Ligament arteriosum شاته او د Aortic arch لاندې د یو چنگک له جوړیدو وروسته د غاړې په جنبي قسمت کې په هغه میزابه کې سیر اختیاري کومه چه د تراخیا او مري په مینځ کې قرار لري د تایرید غدې ته له رسیدو بعد د دي غدې لاندې تیر او د حنجري ټول عضلات په استثني د

کریکو تیراید عضلي او د حنجري د مخاطي غشاء هغه برخه چه د Vocal fold نه لاندی قرار لري تعصیبيوي

د واگوس عصب شعبات د سيني په برخه کي: د سيني په جوف کي دواړه واگوس اعصاب د سږو او مري لپاره شعبات ورکوي لکن يو عمده فرق چه د بنسي او چپ واگوس اعصابو تر مينځ د سيني په جوف کي د تشعب له مخي موجود دي هغه دادي چه د بنسي واگوس عصب نه د سيني په جوف کي Cardiac branch اوله چپ واگوس عصب نه د سيني په جوف کي Left recurrent laryngeal عصب منشاء اخلي

واگوس اعصاب



© Elsevier. Drake et al: Gray's Anatomy for Students - www.studentconsult.com

شکل 54-A

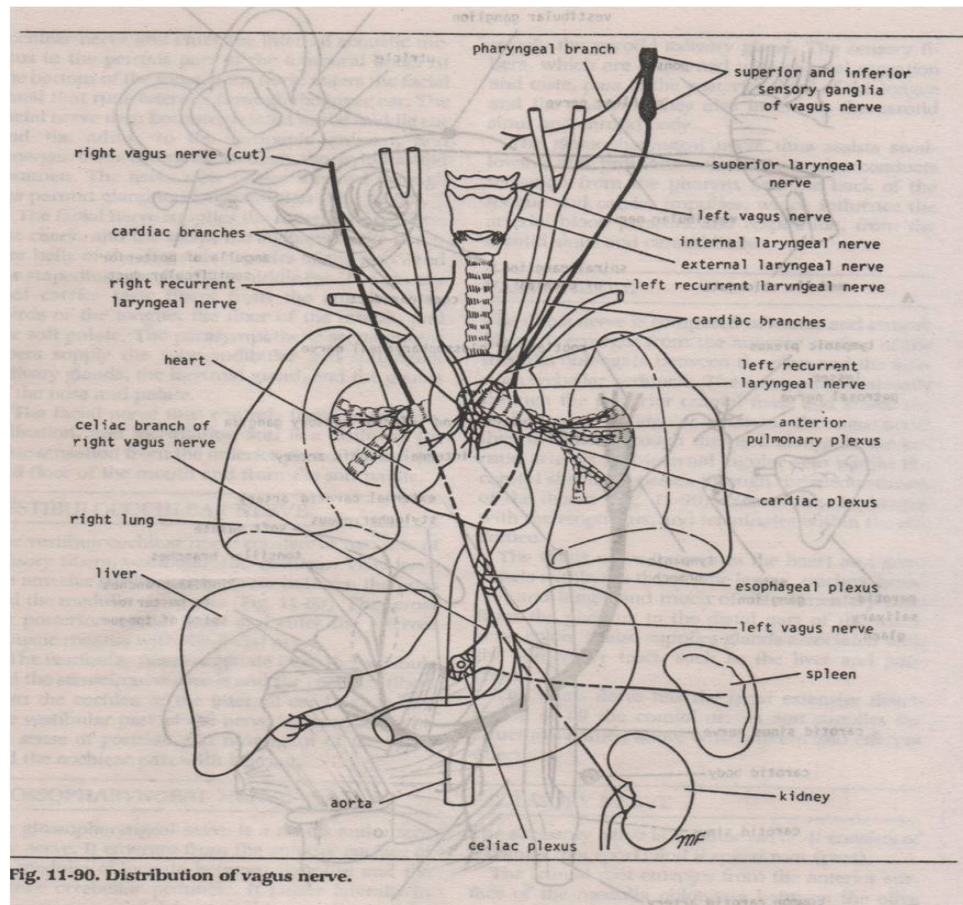


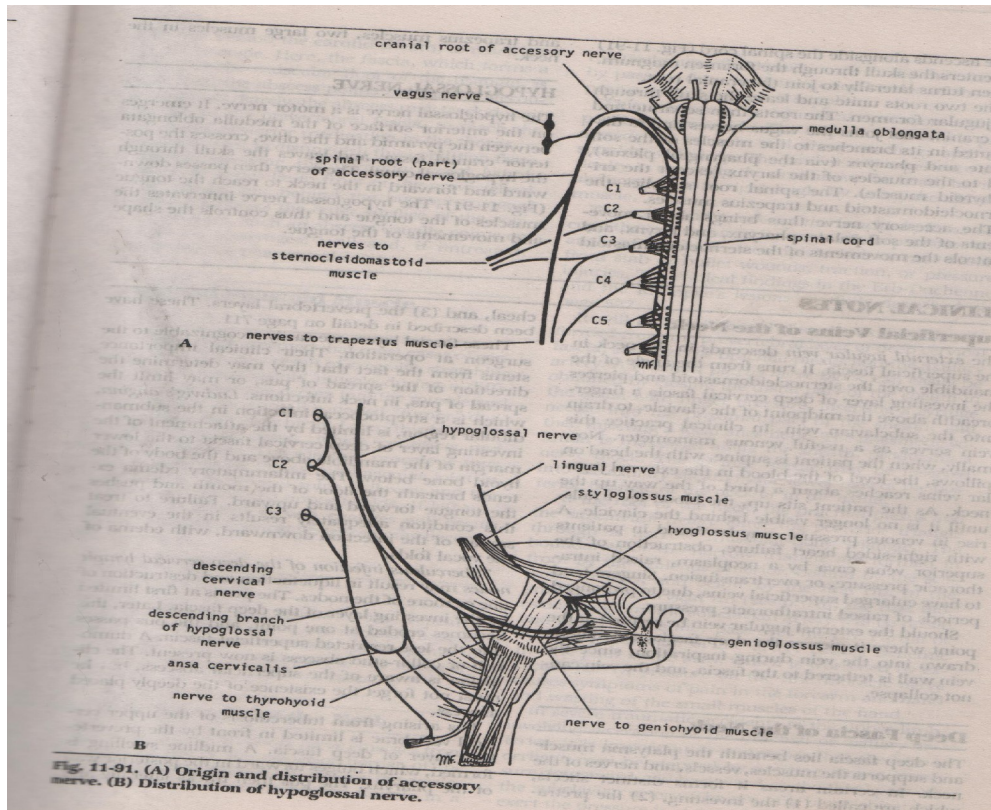
Fig. 11-90. Distribution of vagus nerve.

54 - B - شکل

THE ACCESSORY NERVE (MOTOR)

دا یو حرکتی عصب دی چه دوه برخې لري Cranial part او Spinal part د عصب Cranial part د دماغ د برخو له جملې له میدولانه راځي د Cerebellum لاندې وحشي خواته په Post. cranial fossa کې سیر اختیاري په Post. cranial fossa کې د عصب له Spinal part سره یوځای کېږي د عصب Spinal part د Spinal cord د پنځه پورتنیو سگمنتوله قدامي شاخو څخه نشته کوي د Foramen magnum له لاري Cranial cavity ته داخل او په Cranial cavity کې د عصب له Cranial part سره یوځای کېږي او بالاخره د عصب دواړه برخې د Jugular foramen له لاري له Skill نه راوځي چه Cranial part ئي د واگوس عصب د سفلي عقدي په برخه کې له نوموړي عصب سره یوځای کېږي او د همدې عصب له لاري ئي شعبات د Soft plate عضلاتو بلعوم او حنجري ته توزیع کېږي د عصب شوکي الیاف د غاړې عضلات خصوصاً Sternocleidomastoid او Trapezius عضلات تعصیبي

يولسم او دولسم قحفي ازواج



A, B - 55 - شکلونه

THE HYPOGLOSSAL NERVE(MOTOR)

نوموړي عصب چه يو حرکي عصب دي د ژبي ټول عضلات تعصیبيوي نوموړي عصب د میدولایه قدامي برخه کي په هغه میزابه کي چه د Oliva او Pyramid تر مینځ قرار لري د وړو رینسو په شکل له دماغ څخه راوړي له منشاء نه بعد د Cerebellum لاندې په Post.cranial fossa کي وحشي خواته سیر اختیاروي د Hypoglossal canal له لاري له Skill نه راوځي له کانال نه په راوتو د عصب وړي رینسي سره یوځاي کیږي او د عصب جذع جوړوي نوموړي عصب اول Internal jugular vein قرار نیسي بیا نوموړي عصب د Internal jugular vein او Internal carotied شریان تر مینځ د واگوس عصب په قدام کي د نکفیه غدې ، ستیلوئید پروسس Post. Belly of Stylohyoid muscle , Occipital artery او Post.auricular artery - digastric لاندې سیر اختیاروي د دایگاستریک عضلي د Posterior belly په سفلي کنار کي نوموړي عصب قدام خواته کږیږي او په خپل سیر کي Ext.carotied او Int.carotied همدارنگه د Lingual

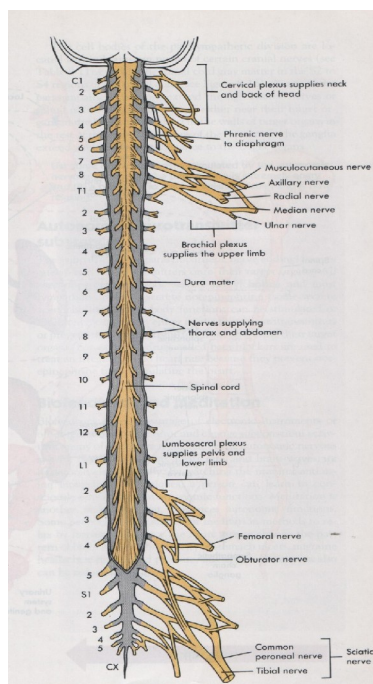
artery پ Cross کوي او تکرارا د ډایگاسټریک عضلي د Post. Belly لاندې تیر او
مربوطه Submandibular ناحي ته داخلېږي وروسته نوموړي عصب قدام خواته د
هایوگلوټوسوس او جینوگلوټوسوس عضلاتو لپاسه د Submandibular gland او
Mylohyoid عضلي لاندې خپل سیر ته ادامه ورکوي تر خوږبي ته داخل او د ژبي ټول
عضلات تعصیب کړي

شوکی اعصاب (SPINAL NERVES)

هر شوکی عصب له Spinal cord سره د دوه رینوبواسطه ارتباط لري چه یوه ئی قدامی رینبه او بله ئی خلفی رینبه دي چه قدامی رینبه ئی د Spinal cord له قدامی شاخ نه او خلفی رینبه ئی د Spinal cord له خلفی شاخ نه نشئت کوي قدامی رینبه ئی عصبي سیاله د مرکزی عصبي سیستم نه محیط ته نقلوي او خلفی رینبه ئی عصبي سیاله له محیط نه مرکزی عصبي سیستم ته نقلوي دواړه رینبې په هره خوا کې سره یوځای کیږي او له یوځای کیدو څخه ئی په هره خوا کې د شوکی عصب یو یو Trunk جوړیږي چه هر یو ئی هم حسی الیاف او هم حرکی الیاف لري هر یو Trunk له مربوطه Intervertebral foramen نه له وتلو سره سم په دوه شعبو ویشل کیږي چه یوه ئی د Ventral ramus پنوم او بله ئی د Dorsal ramus پنوم یادیري چون هر یو Spinal trunk لرونکی د حسی او حرکی الیافو دي نو ویلاي شو چه هره شعبه د Spinal trunk هم حسی الیاف او هم حرکی الیاف لري Dorsal ramus ئی مشتمل په ټولو هغه الیافو دي چه ډیر لنډ دي نوموړي الیاف د ستون فقرات د دواړو خواو عضلات او د هغوي لپاسه چه کوم پوستکي قرار لري تعصیبوي او د Ventral ramus الیاف ئی ډیر اوږده دي چه تر علوي او سفلي طرفو پوري امتداد پیدا کوي.

له Spinal cord نه 31 جوړي شوکی اعصاب نشئت کوي چه اته ئی Cervical دولس ئی Thoracic پنځه ئی Lumbar پنځه Sacral او یوه جوړه ئی Coccygeal دي د هر طرف شوکی اعصابو د قدامی شعباتو له یوځای کیدو نه په غاړه کې Cervical plexus د علوي طرف په بیخ کې Brachial plexus او د سفلي طرف په بیخ کې Lumbar plexus او Sacral plexus جوړیږي چه مونږ هره ضفیره (Plexus) په تفصیل سره مطالعه کوو

Cervical/Brachial/lumbar and Sacral pleue



شکل -56

CERVICAL PLEXUS

د پورتنیو څلورو رقبی اعصابو قدامی شعبات نوموړي عصبي ضفیره جوړوي چه اولاد نوموړو اعصابو قدامی شعبات دري حلقی جوړوي او بیا له نوموړو دري حلقو څخه د رقبی ناحی اعصاب نشئت کوي د رقبی ضفیری شعبات په لاندی ډول سره دي

Superficial bronches-A

Lesser occipital nerve-a: دا شعبه د دوهم رقبی عصب نه منشاء اخلي

Great auricular nerve-b: د دوهم او دریم رقبی اعصابو نه منشاء اخلي

Transvers cutaneus nerve of the neck-c: د دوهم او دریم رقبی اعصابو نه منشاء اخلي

Supraclavicular nerve-d

Deep bronches-2

Communicating bronches-a

چه نوموړي شعبات د Hypoglossal nerve واگوس او سمپاتیک اعصابو

سره Communication کوي

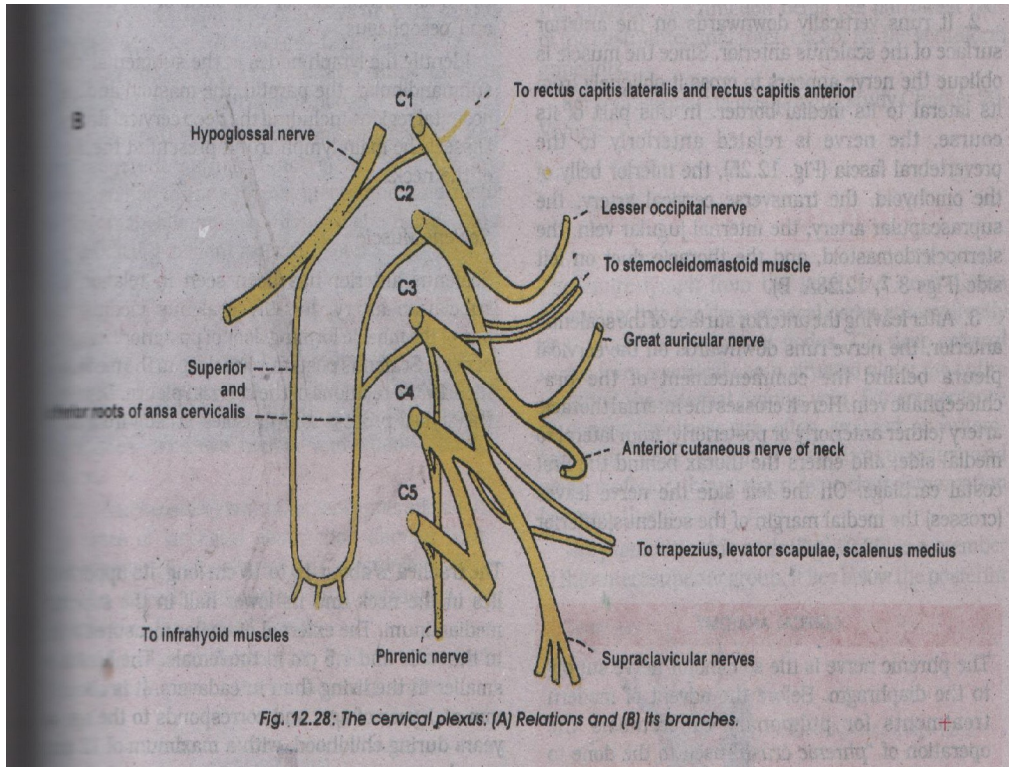
Muscular bronches-b: لاندی عضلات تعصیبوي

Rectus capitis lateral-

Rectus capitis anterior-

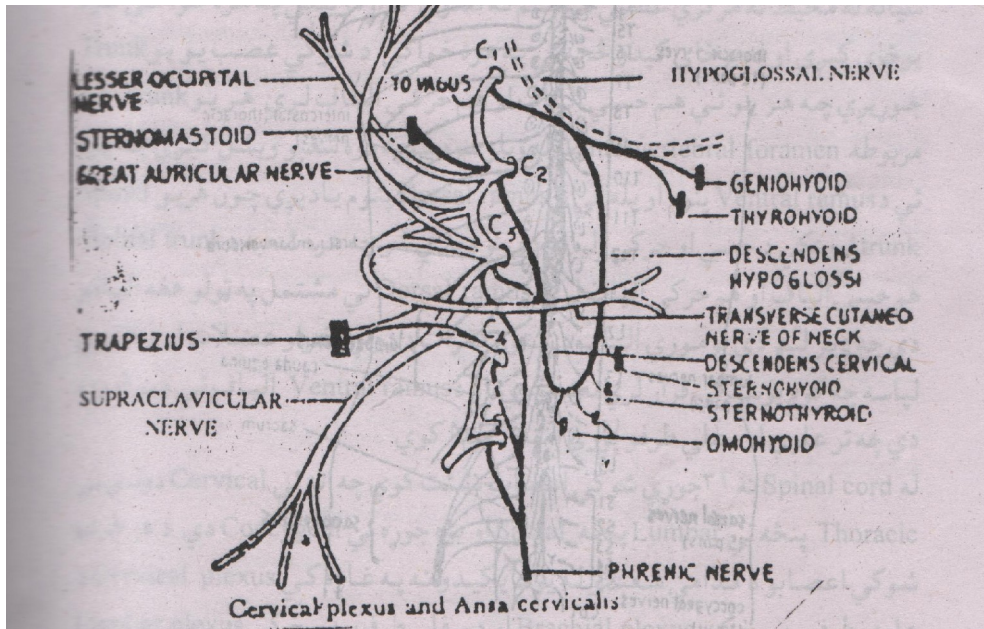
Longus capitis-

Longus colli-



شکل - 57 - A

Cervical plexus



شکل - 57 - B

PHRENIC NERVE

نوموړي عصب چه لرونکي د حسي او حرکي اليافو دي. د رقبې دريم، خلورم او پنځم اعصابو د Ant. Rami نه د Scalenus ant عضلي د وسطي قسمت بالمقابل او د Thyroid غضروف د علوي څنډې برابر منشاء اخلي وروسته له منشاء نه د سکالينيوس انتيريور عضلي په قدام کي په مايل ډول د عضلي له وحشي کنار نه انسي کنار ته تيريږي Phrenic nerve د سيني جوف ته د Subclavian art په قدام او د Brachiocephalic vein د منشاء شاته په داسي ډول بنکته کيږي چه د Internal thoracic art د مخي او يا د شانه تير او د اولي ضلعي د غضروفي برخي شاته د سيني جوف ته بنکته کيږي.

د بني خوا عصب د سيني په جوف کي اول د Right brachiocephalic vein او Superior vena cava په بني خواکي او بيا د بني سږي د Root په قدام کي او په تعقيب ئي د Pericardium په بني خواکي بنکته کيږي له دي بعد د Inf. Vena cava په بني خواکي تر حجاب حاجز پوري خپل سیر ته ادامه ورکوي.

د دي عصب نهائي شعبات د حجاب حاجز د Caval opening نه تير او د پريتوان هغه برخه چه د حجاب حاجز له بطني سطحي سره په تماس ده تعصبيوي چپ طرف فرينیک عصب د سيني په جوف کي د Aortic arch چپ طرف او چپ Vagus عصب Cross کوي او په تعقيب ئي د چپ سږي د Root په قدام کي تير او بيا د Pericardium په چپه سطحه کي بنکته کيږي حجاب حاجز ته له رسيدو بعد د دي عصب شعبات د حجاب حاجز عضله سوري کوي او د پريتوان هغه برخه چه د حجاب حاجز له بطني سطحي سره په تماس دي تعصبيوي. Phrenic nerve لرونکي د Efferent fibres او Afferent fibres دي چه Efferent fibres ئي د حجاب حاجز عضلي برخه او Afferent fibres ئي د لاندي قسمتو حسيت مرکزي عصبي سيستم ته انتقالوي.

a- د پريتوان هغه برخه چه د حجاب حاجز د بطني سطحي وسطي قسمت ئي پوښلي.

b- د پلورا هغه برخه چه د حجاب حاجز د صدري سطحي وسطي قسمت پوښوي.

c- Pericardium او Mediastinal parietal plura

THE BRACHIAL PLEXUS

Brachial plexus متشکل له لاندي قسمتو څخه دي.

Divisions , Trunks , Roots او Cords

1- Root: د Brachial plexus دا برخه د C5 ، C6 ، C7 ، C8 او T1 د Ant. Rami پواسطه

جوړيږي.

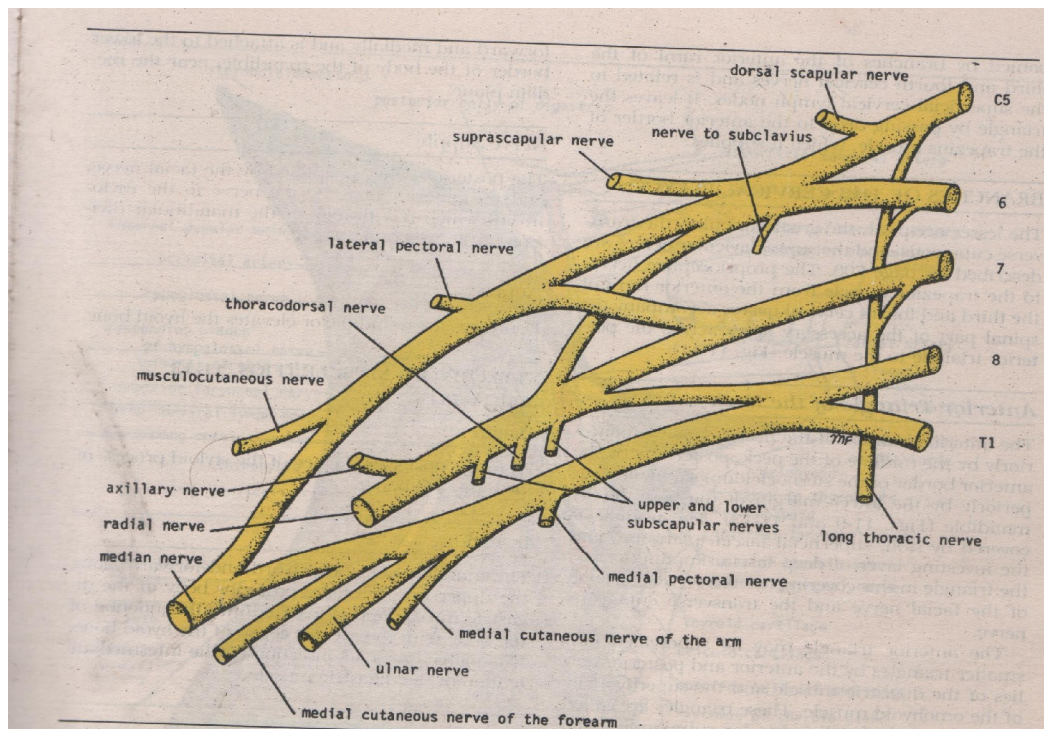
2-Trunks: د C5 او C6 ريښي يوځاي کيږي او په نتيجه کي Upper trunk جوړوي.
 د C7 ريښه (Root) Middle trunk جوړوي او د C8 او T1 اعصابو د ريښو (Roots) د يوځاي کيدو په نتيجه کي Lower trunk جوړوي.

3- Divisions of the trunks : د Brachial plexus هر Trunk په دوه شعبو ويشل کيږي چه عبارت دي له قدامي او خلفي شعباتو څخه چه نوموړي Divisions د Brachial plexus د Cord په جوړيدو کي رول لري.

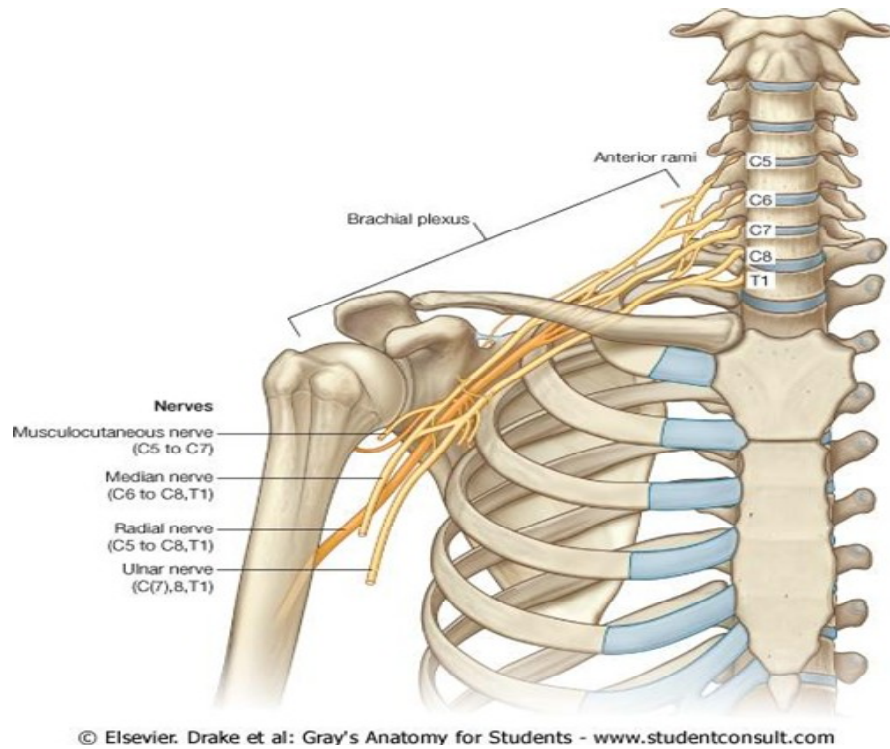
4- Cords : د علوي او وسطي جذعو د قدامي (Ventral) برخو (Divisions) له يوځاي کيدونه Lat. Cord مينځ ته راځي.

د Lower trunk د Ventral divisions نه Medial cord جوړيږي او د Post. Cord علوي، وسطي او سفلي جذعو د Dorsal divisions پواسطه جوړيږي.

Brachial plexus



58-A شکلونه



شکل - 58 - B

د BRACHIAL PLEXUS شعبات

- Branches of the roots –A
- Long thoracic nerve (C5, C6, C7) –a : نوموړي عصب د Serratus ant عضلي په تعصیب کي رول لري.
- Dorsal scapular nerve (C5) –b : دا عصب د Rhomboid عضلاتو په تعصیب کي رول لري.
- Branches from the trunks –B
- صرف د علوي Trunk نه دوه اعصاب منشاء اخلي چه په لاندې ډول دي.
- Suprascapular nerve (C5, C6) –a
- Nerve to subclavius muscle (C5, C6) –b
- Branches from the cords –C
- Branches from the lateral cord -1
- Lateral pectoral nerve (C5, C6, C7) -a
- Musculocutaneous nerve (C5, C6, C7) -b

- Lateral root of median nerve (C5, C6, C7) –c
- Branches from the medial cord -2
- Medial pectoral nerve (C8, T1) –a
- Medial cutaneous nerve of arm (C8, T1) –b
- Medial cutaneous nerve of forearm (C8, T1) –c
- Ulnar nerve (C8, T1) –d
- Medial root of median nerve (C8, T1) –e
- Branches from the post. Cord -3
- Upper subscapular nerve (C5, C6) –a
- Nerves to latissimus dorsi (C6, C7, C8) –b
- Lower subscapular nerve (C5, C6) –c
- Axillary nerve (C5, C6) –d
- Radial nerve (C5, C6, C7, C8, T1) –e

مونږ په دې ځای کې د Brachial plexus مهم شعبات چه عبارت دي له:

Median nerve ، Ulnar nerve ، Radial nerve ، Musculocutaneous nerve او Axillary nerve څخه په تفصیل سره تر بحث لاندې نیسو.

THE MUSCULOCUTANEUS NERVE

د Brachial plexus د Lat. Cord یوه شعبه ده چه د Pectoralis minor عضلي په سفلي څنډه کې د Lat. Cord نه نشئ کوي.

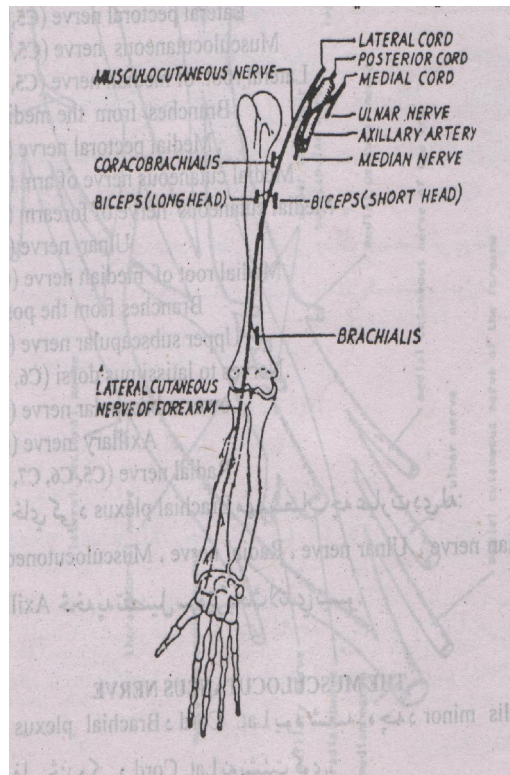
د Axilla نه په راوتو دا عصب د Coracobrachialis عضله سوري کوي او د بازو په قدامي قسمت کې سفلي وحشي ته د Biceps brachi او Brachialis عضلاتو ترمینځ سیر اختیاري تر هغې چه د Biceps عضلي د وتر وحشي څنگ ته ورسېږي له دې بعد نوموړي عصب د Biceps عضلي د وتر په وحشي خوا کې د علوي طرف د عضلاتو صفاق سوري کوي او Forearm ته د Lateral cutaneous nerve of forearm په شکل داخلېږي.

د Musculocutaneous nerve شعبات

a – Muscular branches : دغه شعبات د بازو د قدامي قسمت عضلات (Brachialis او Biceps brachi) تعصیبوي.

b – Cutaneous branche : Lateral cutaneous nerve of the forearm د دې عصب نهائې شعبه ده چه د ساعد د وحشي قسمت پوست کې له Elbow joint نه تر Wrist joint پوري تعصیبوي.

Musculocutaneus nerve



59 - شکل

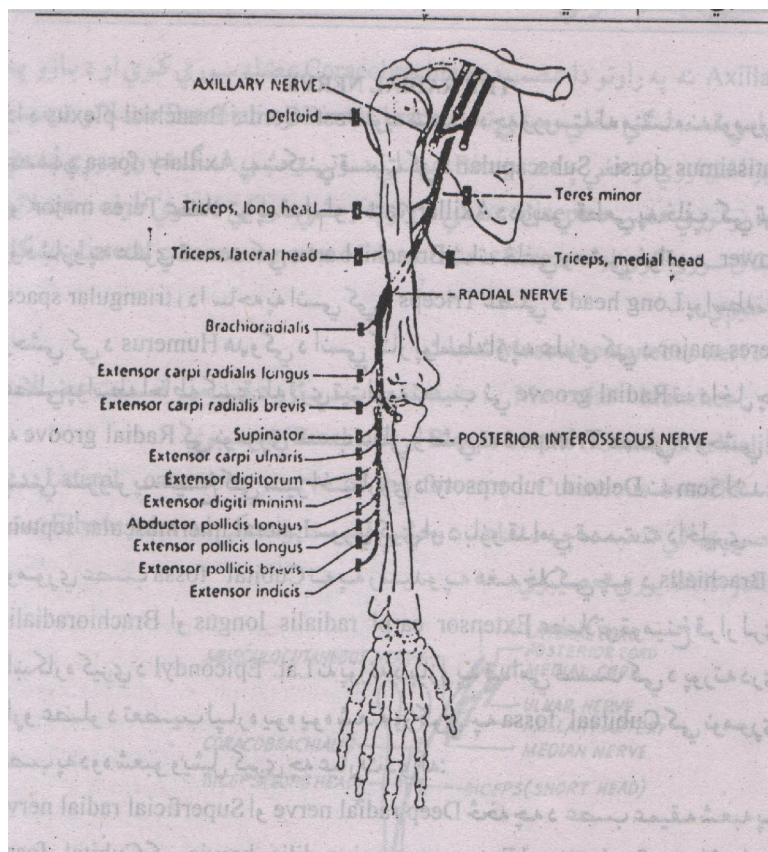
THE RADIAL NERVE

دا د Braachial plexus د Post. Cord لويه شعبه ده چه وروسته له منشاء نه نوموړي عصب د Axillary fossa په بنکتنی قسمت کي د Subscapular ، Latissimus dorsi او Teres major عضلاتو په قدام او د Axillary art د دریمي قطعي په خلف کي تیر او د بازو په علوي قسمت کي د Braachial art شاته خلفي وحشي خواته د Lower triangular space (دا ساحه په انسي کي د Triceps عضلي د Long head پواسطه، په وحشي کي د Humerus هډوکي د انسي کنار پواسطه او په علوي کي د Teres major عضلي پواسطه احاطه کيږي) له لاري تیر او په تعقيب ئي Radial groove ته داخل چه په Radial groove کي نوموړي عصب سفلي وحشي ته د Triceps عضلي د وحشي او انسي سرونو په مینځ کي سیر اختیاروي د Deltoid tuberosity نه 5cm لاندي Lateral intermuscular septum سوري کوي او د بازو قدامي قسمت ته داخلېږي. نوموړي عصب Cubital fossa ته په رسیدو په هغه خلا کي چه د Brachialis ، Brachioradialis او Extensor carpi radialis longus عضلاتو ترمینځ قرار لري

رانبکاره کیږي د Lat. Epicondyl نه پورته د بازو په قدامي قسمت کې د پورته دري واړو عضلو د تعصیب لپاره یوه یوه شعبه ورکوي. په Cubital fossa کې نوموړي عصب په دوه شعبو ویشل کیږي چه عبارت دي له:

Superficial radial nerve او Deep radial nerve څخه چه د عصب عمیقه شعبه په Cubital fossa کې Extensor carpi radialis brevis او Supinator عضلات او د ساعد د خلفي قسمت ټول عضلات تعصیبوي او سطحي شعبه ئې چه یوه حسي شعبه ده د لاس د وحشي برخي د Dorsal سطحي پوستکي او د لاس د وحشي دري نیمو گوتو د ظهري و جهو د پوستکي Proximal برخي تعصیبوي دا عصب په خپل سیر کې د Fossa axillaris او د بازو په برخو کې واړه Muscular او Cutaneous شعبات ورکوي چه په شکل کې ښودل شوي دي.

Radial nerve



شکل -60

THE ULNAR NERVE

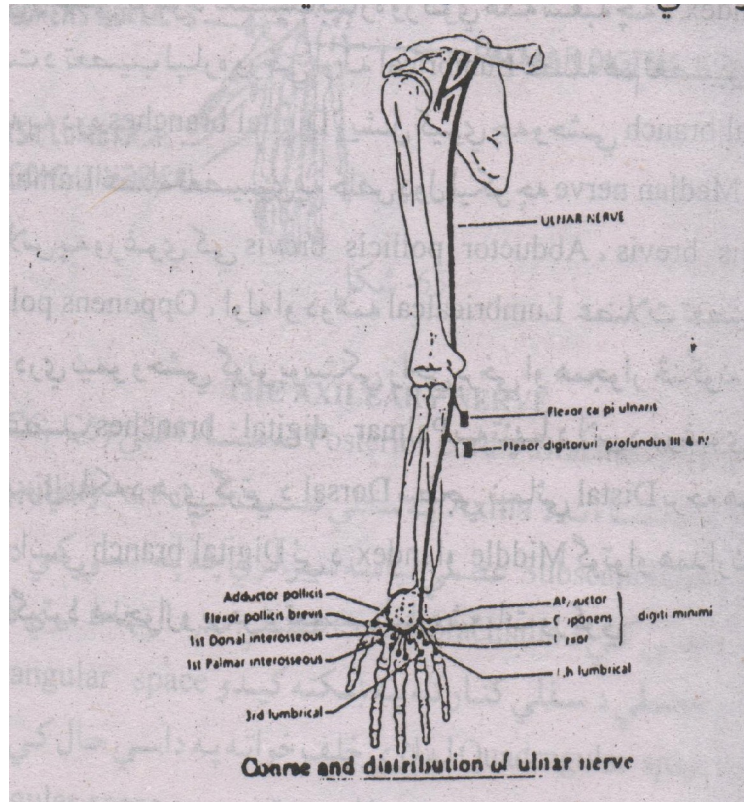
نومورپي عصب د Brachial plexus د Medial cord نه منشاء اخلي وروسته له هغه چه نومورپي عصب د Axilla نه د بازو په طرف بنسخته شي نو د بازو په انسي قسمت کي د Coracobrachialis عضلي ارتکازي محل پوري د Brachial art په انسي قسمت کي سير لري د Coracobrachialis عضلي ارتکازي محل سره نژدي Medial intermuscular حجاب سوري کوي او د بازو په خلفي قسمت کي د Sup. Ulnar collateral vessels سره يوځاي سير اختياري نومورپي عصب د څنگلي بند ته په رسيدو د Humerus هډوکي د Medial epicondyl شاته قرار نيسي او په تعقيب ئي د Flexor carpi ulnaris عضلي د دواړو سرونو تر مينځ تير او ساعد ته داخليږي په ساعد کي نومورپي عصب د Flexor digitorum superficialis او Flexor digitorum profundus عضلو تر مينځ سير لري چه بالاخره دا عصب د Flexor retinaculum لپاسه د لاس ورغوي ته داخل او په دوه شعبو ويشل کيږي چه يوه ئي عميکه او بله ئي سطحي شعبه ده چه سطحي شعبه ئي د لاس د ورغوي د انسي قسمت پوستکي د يوي نيمي گوتي برابر او هم د Palmaris brevis عضله تعصبيوي او عميکه شعبه ئي د لاس ټول عضلات په استثني د Thenar او دوهم Lumbrical عضلاتو تعصبيوي.

د Ulnar عصب شعبات

1- Muscular branches: د ساعد په قسمت کي د Flexor carpi ulnaris او د Flexor digitorum profundus عضلاتو د نيمائي انسي قسمت لپاره شعبات ورکوي او هم د لاس په ورغوي کي عميکه شعبه ورکوي چه د لاس عضلات بيدون د Thenar او اول دوه Lumbrical عضلاتو تعصبيوي.

2- Palmar and dorsal cutaneous braches: Palmar cutaneous nerve د ساعد په وسطي قسمت کي د Ulnar عصب نه منشاء اخلي او د Hypothenar عضلاتو لپاسه چه کوم پوستکي قرار لري هغه تعصبيوي. Dorsal branch ئي د Wrist joint نه دري انچه پورته له نومورپي عصب نه منشاء اخلي د ساعد شاته تير او د لاس د پوستکي د Dorsal surface د 1/3 انسي برخي پوستکي او ورسره د يوي نيمي انسي گوتو د Dorsal سطحو پوستکي تعصبيوي.

Ulnar nerve



61- شکل

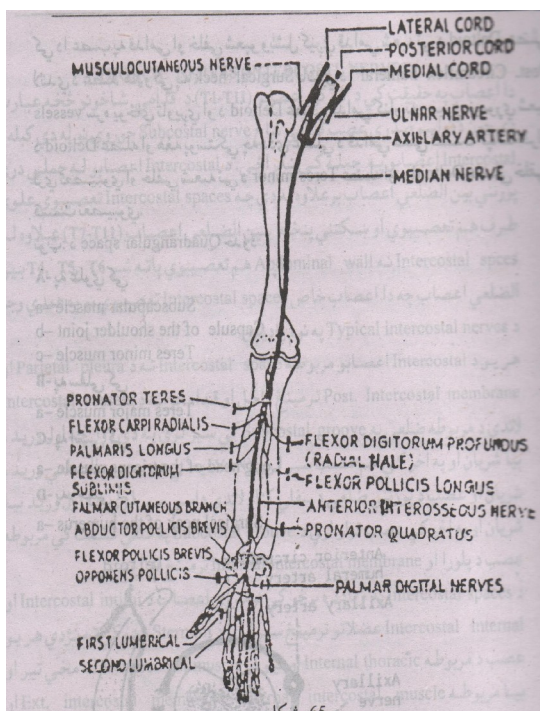
THE MEDIAN NERVE

نوموړې عصب د Braachial plexus د Medial cord او Lateral cord نه منشاء اخلي د بازو په برخه کې په خپل ټول سیر کې د Brachial art سره نژدې ارتباط لري په دې ډول چه د بازو په پورتنی قسمت کې د شریان په وحشی خوا، په وسطي قسمت د بازو کې د شریان له وحشی نه انسي ته تیر او د بازو په بنکتنی قسمت کې د شریان په انسي کې سیر اختیاروي په Cubital fossa کې د Brachial art په انسي، د Bicipital apponeurosis شاته او د Brachialis عضلي په قدام کې سیر لري Median nerve د پروناټور تیریس عضلي د دواړو سرونو ترمینخ د ساعد قدامي قسمت ته په دې ډول داخلېږي چه Ulnar شریان کوي د ساعد په قدامي قسمت کې دا عصب د Flexor digitorum superficialis او Flexor digitorum profundus عضلاتو ترمینخ سیر اختیاروي له Flexor retinaculum نه پنځه سانتی متره پورته نوموړې عصب په سطحې ډول د Flexor carpi radialis عضلي د وتری برخې او Flexor digitorum superficilis عضلي لاندې

قرار نیسی دا عصب د لاس ورغوي ته د Flexor retinaculum له لاري داخل او د لاس په ورغوي کي په وحشي او انسي شعباتو ویشل کیږي وحشي شعبه ئي یوه شعبه د Thenar عضلاتو د تعصیب لپاره ورکوي او دري Digital branches د یوي نیمي وحشي گوتو د تعصیب لپاره ورکوي هغه شعبه چه د Index گوتي د وحشي قسمت د تعصیب لپاره ورځي او له Lumbrical عضله هم تعصیبوي د عصب انسي شعبه په دوه Digital branches ویشل کیږي چه وحشي Digital branch ئي دوهمه Lumbrical عضله تعصیبوي په خلص ډول لیکو چه Median nerve

- a- د لاس په ورغوي کي Flexor pollicis brevis ، Abductor pollicis brevis ، Opponens pollicis ، اوله او دوهمه Lumbrical عضلات تعصیبوي.
- b- دري نیمو وحشي گوتو پوستکي راحي برخي او همجواری څنگونه.
- c- د عصب Palmar digital branches نه تنها د لاس د ورغوي وحشي قسمت تعصیبوي بلکه د هري گوتي د Dorsal سطحی نیمائي Distal برخه هم تعصیبوي.
- نوټ: انسي ئي د او گوتو او همدارنگه د او گوتو د همجواریو برخو د تعصیب لپاره شعبات ورکوي

Median nerve



شکل - 62

THE AXILLARY NERVE

دا عصب د Brachial plexus د Posterior cord نه منشاء اخلي (C5, C6) نوموړي عصب وروسته د منشاء نه د Axilla په سفلي قسمت کي د Axillary art د دريمي قطعي شاته د Subscapularis عضلي لپاسه سپر لري چه په انسي کي د Median nerve او په وحشي کي د Coracobrachialis عضلي سره ارتباط لري دا عصب د Subscapular عضلي د سفلي کنار نه په بنکته کيدو Quadrangular space ته داخليري او د Quadrangular space له لاري خلف خواته په داسي حال کي چه Post. Circumflex humeral vessels ورسره يوځاي دي تيريري په Quadraangular space کي دا عصب په قدامي او خلفي شعبو ويشل کيري قدامي شعبه ئي د Deltoid عضلي لاندې د عضد هډوکي په Surgical neck باندې د Post. Circumflex humeral vessels سره يوځاي تاويري او د Deltoid عضلي قدامي کنار ته رسيري نوموړي شعبه د Deltoid عضله او هغه پوستکي چه ددي عضلي د قدامي سفلي قسمت لپاسه قرار لري تعصبيوي او خلفي شعبه ئي د Teres minor عضله او د Deltoid عضلي خلفي قسمت تعصبيوي.

نوټ: د Quadrangular space حدود

A- په علوي کي

Subscapular muscle –a

Capsule of the shoulder joint –b

Teres minor muscle –c

B- په سفلي کي

Teres major muscle –a

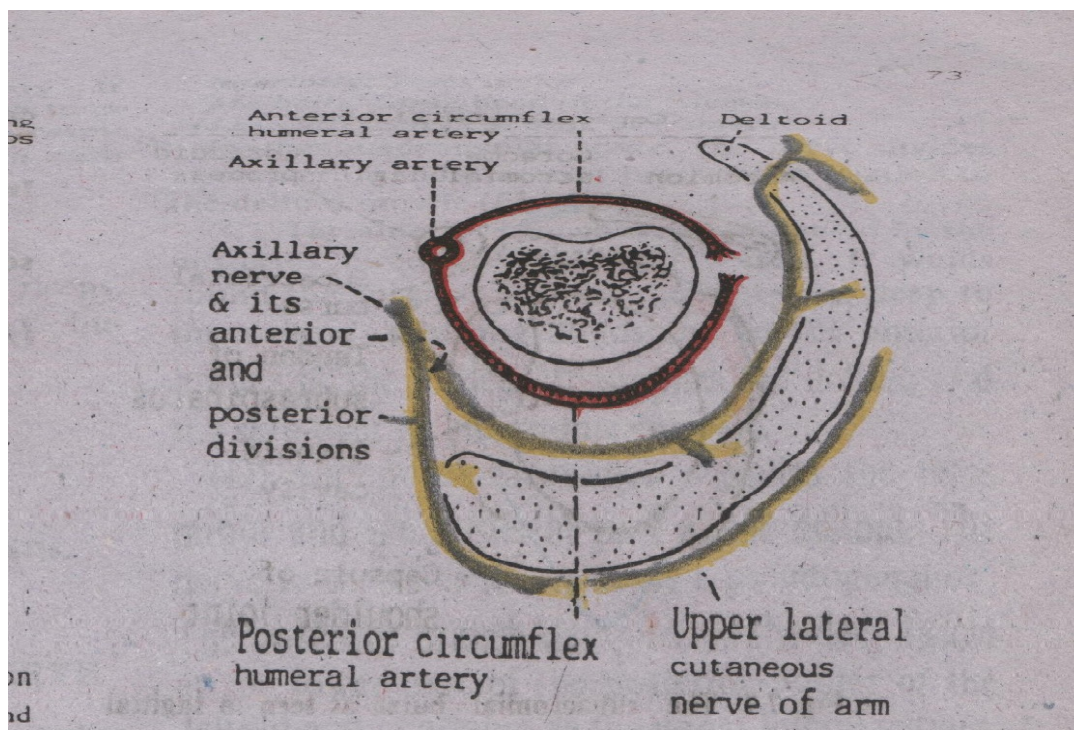
C- په انسي کي

Long head of the triceps muscle –a

D- په وحشي کي

Surgical neck of the humerus –a

Axillary nerve



63- شکل

THORIC NERVES (INTERCOSTAL NERVES)

دا اعصاب په حقیقت کې د شوکي اعصابو (T1-T11) د قدامي شاخونو څخه عبارت دي چون د دولسم صدري عصب قدامي شاخ Subcostal nerve جوړوي نو له دې کبله د Intercostal اعصابو په جمله کې نه راځي. د Intercostal اعصابو له جملې درې پورتنې بین الضلعي اعصاب برعلاوه له دې چې Intercostal spaces تعصیبوي علوي طرف هم تعصیبوي او بنکتنې پنځه بین الضلعي اعصاب (T7-T11) علاوه له Intercostal spaces نه هم تعصیبوي پاته شو T4, T5, T6 بین الضلعي اعصاب چې دا اعصاب خاص Intercostal spaces تعصیبوي نو په همدې وجه د Typical intercostal nerves په نوم یادېږي.

هر یو د Intercostal اعصابو مربوطه Intercostal space ته د Parietal pleura او Post. Intercostal membrane ترمینځ داخل او قدام خواته د Intercostal vessels لاندې د مربوطه ضلعي په Subcostal groove کې سیر لري په دې ډول چې اول وریډ، بیا شریان او په اخر کې هم عصب سیر لري (VAN) یعنې هر یو بین الضلعي وریډ، شریان او عصب د پورتنې ضلعي د سفلي کنار لاندې داسې سیر لري چې اول وریډ بیا شریان او په اخر کې

عصب قرار لري د Subcostal groove په خلفي قسمت کي مربوطه عصب د پلورا او Internal intercostal membrane ترمينځ قرار نيسي. د Intercostal spaces په زيادتره برخو کي نوموړي اعصاب د Intercostal intimi او Intercostal internal عضلاتو ترمينځ سير لري د Sternum هډوکي ته نژدي هريو عصب د مربوطه Internal thoracic او عيو او Sternocostal muscle له مخي تير او بيا مربوطه Ext. intercostal membrane ، Internal intercostal muscle او Pectoralis major عضله سوري کوي او د سيني د جدار په Ant. Cutaneous nerve خاتمه پيدا کوي.

د Intercostal اعصابو شعبات

1- Muscular branches

a- د بين الضلعي اعصابو عضلي شعبات Intercostal ، Transverse thoracis او Seratus post. Superior عضلات تعصبيوي.

b- د هري ضلعي له زاوي سره نژدي هريو Intercostal عصب يوه شعبه د Collateral branch په نوم ورکوي چه دا شعبه هم د مربوطه بين الضلعي مسافي عضلات، جداري پلورا او د مربوطه ضلعي Periosteum تعصبيوي.

2- Cutaneous branches

a- Lateral cutaneous branch: دغه شعبه د هري ضلعي زاوي ته نژدي له مربوطه Intercostal nerve نه منشاء اخلي او وروسته له منشاء نه له مربوطه Intercostal nerve سره په مربوطه Intercostal space کي يوځاي سير لري د سيني وحشي جدار ته له رسيدو بعد Intercostal muscles او د سيني د وحشي جدار عضلات د Midaxillary line په استقامت سوري کوي او په قدامي او خلفي شعباتو ويشل کيږي چه نوموړي شعبات د همدې ناحي په مربوطه پوستکي کي په نورو شعباتو ويشل کيږي.

b- Ant. Cutaneous branch: دا شعبه وروسته د منشاء نه د سترنوم هډوکي په څنگ کي راوځي او بيا هريو عصب په انسي او وحشي شعباتو تقسيميږي دا شعبات د سترنوم هډوکي او د اضلاعو د غضروفي برخو لپاسه پوستکي تعصبيوي.

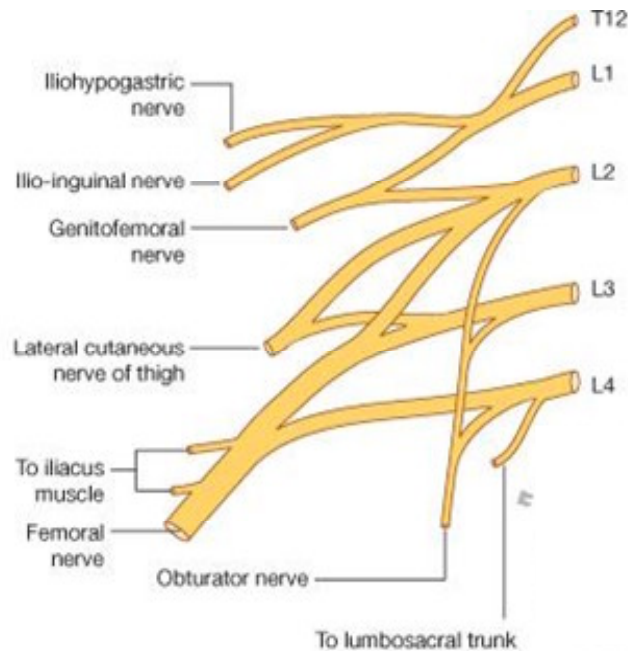
3- Communicating branches

a- هريو د Intercostal اعصابو له Thoraacic sympathetic ganglion سره ارتباط لري.

LUMBAR PLEXUS

نوموړي عصبي ضفيره د پورتنيو څلورو قطني اعصابو د قدامي شعباتو له يوځاي کيدو نه د Psoas major عضلي په خلف کي جوړيږي د Lumbar plexus شعبات په لاندې ډول دي.

Lumbar plexus



© Elsevier. Drake et al: Gray's Anatomy for Students - www.studentconsult.com

64- شکل

1- The iliohypogastric nerve : نوموړي عصب د Psoas major عضلي له وحشي کنار نه په راوتو سفلي وحشي خواته د Quadratus lumborum عضلي په قدام د مربوطه طرف Kidney او Colon شاته سیر اختیاري د Iliac crest نه لږ پورته د Transverse abdomin عضله سوري کوي او په Abdominal wall کي سیر کوي په خپل سیر کي د Spina iliaca ant. Sup. نه یو انچ پورته مربوطه Internal oblique عضله او په تعقیب ئي د Superficial inguinal ring نه یو انچ پورته د مربوطه طرف External oblique عضلي Aponeurosis سوري کوي ددي عصب وحشي Cutaneous شعبه ئي Gluteal region تعصیبوي.

2- The ilioinguinal nerve : د نوموړي عصب سیر د Iliopogastric عصب غوندي دي صرف په دومره تفاوت چه نوموړي عصب له Iliohypogastric عصب نه لږ لاندي سیر لري.

3- The genitofemoral nerve : نوموړي عصب وروسته له منشاء نه د Psoas major عضلي په قدام کي بنکته خواته ئي د Deep inguinal ring سره نژدي نوموړي عصب د Ext. iliac art په قدام کي قرار نیسي او په دوه شعبو ویشل کیږي چه عبارت دي له

Femural branch او Genital branch څخه Femural branch ښي د Femural sheath د وحشي Compartment له لاري د وړانه قدامي قسمت ته تير او د وړانه د قدامي قسمت د پورتنې برخې پوستکي تعصیبوي او Genital branch ښي د Psoas عضلي Sheath سوري کوي او Inguinal کانال کي دا عصب په نرانو کي Cremaster عضله تعصیبوي او په ښځو کي نوموړي عصب حسي الياف د رحم Round ligament او همدارنگه د Labium major پوستکي ته ورکوي.

4- The lat. Cutaneous nerve of thigh: نوموړي عصب وروسته له منشاء نه د مربوطه طرف Psoas major عضلي په وحشي کنار کي راوځي او په تعقيب ښي د Iliacus عضلي لپاسه سفلي وحشي خواته ځي تر څو Ant. Sup. Iliac spine ته ورسيري د Spina iliaca ant. Sup. په برخه کي دا عصب د Inguinal lig د وحشي نهايت له لاري وړانه ته ښکته کيږي په وړانه کي نوموړي عصب په قدامي او خلفي شعباتو ويشل کيږي چه د وړانه د قدامي قسمت پوستکي او همدارنگه د Gluteal region د قدامي قسمت پوستکي تعصیبوي.

5- The femoral nerve: نوموړي عصب د Iliac crest نه لاندي د Psoas major عضلي د وحشي کنار نه راوځي دا عصب په هغه ميزابه کي چه د Psoas major او Iliacus عضلاتو تر مينځ قرار لري ښکته او وحشي خواته سير اختياروي بالاخره د Inguinal lig لاندي د Femoral sheath په وحشي کي وړانه ته کوزيږي په وړانه کي د Inguinal lig نه 2cm لاندي دا عصب په قدامي او خلفي شعباتو ويشل کيږي کوم چه د Lat. Circumflex femoral art پواسطه سره جدا شوي دي.

د Femoral nerve شعبات

A – Muscular branches: د عصب قدامي شعبه د Sartorius عضله او د عصب خلفي شعبه ښي د Quadiceps عضله او Knee joint تعصیبوي.

B – Cutaneous branches: د عصب قدامي شعبه دوه Cutaneous (جلدي) شعبات ورکوي (د وړانه انسي او وسطي جلدي اعصاب) او د عصب خلفي شعبه يوازي يوه جلدي شعبه ورکوي چه د Saphenous nerve په نوم ياديږي.

C – Articular branches: د Hip joint او Knee joint د تعصیب لپاره شعبات ورکوي.

D – Vascular branches: د Femoral art او د دي شريان د نورو شعباتو د تعصیب لپاره شعبات ورکوي.

6- The obturator nerve : نومورې عصب وروسته له منشاء نه د Psoas major عضلي په انسي کنار کې راوځي او بيا د حوصلي په جدار کې بنسکته او قدام خواته خپل سیر ته امتداد ورکوي دا عصب منشاء ته نژدې د Int. iliac vessels او Ureter پواسطه Cross کېږي. د Obturator canal له لارې دا عصب ورانه ته بنسکته کېږي د يادوني وړده چه د Obturator canal په برخه کې دا عصب په دوه شعبو ويشل کېږي چه يوه ئې قدامي شعبه ده او بله خلفي شعبه قدامي شعبه ئې د Obturator externus عضلي په قدام کې بنسکته کېږي او بيا د Pectineus او Adductor longus عضلاتو په خلف او د Adductor brevis عضلي په قدام کې سیر اختياروي او د عصب دا شعبه لاندې عضلات تعصیبوي.

- Pectineus muscle –a
- Adductor longus muscle –b
- Gracilis muscle –c
- Adductor brevis muscle –d

د عصب قدامي شعبه د Hip joint د تعصیب لپاره هم يوه شعبه ورکوي د عصب خلفي شعبه د Obturator ext عضلي د پورتنې کنار د سوري کيدو بعد ورانه ته داخلېږي په ورانه کې دا عصب د Adductor brevis عضلي شاته او د Adductor magnus عضلي په قدام کې سیر اختياروي د Obturator عصب دا شعبه لاندې عضلات تعصیبوي.

- Obturator ext. muscle –a
- Adductor magnus muscle –b
- Adductor brevis muscle –c

7- The lumbosacral trunk : نومورې عصبي جذع د L4 او L5 له يوځاي کيدو مينځ ته راځي دغه جذع د Psoas major عضلي په انسي کنار کې راوځي د Common iliac vessles په خلف او د Sacroiliac joint په قدام کې د حوصلي جوف ته کوزېږي دا جذع په انسي کې د Sympathetic chain سره او په وحشي کې د Iliolumbar art او Obturator nerve سره ارتباط لري او دا جذع په حوصله کې د Sacral plexus په جوړيدو کې رول لوبوي.

THE SACRAL PLEXUS

دغه عصبي ضفيره د Lumbosacral trunk او د اولو د ريو Sacral اعصابو د قدامي شعباتو او د خلورم Sacral nerve د قدامي شعبي د يوې برخې پواسطه جوړېږي. نومورې عصبي ضفيره د Pelvic fascia لاندې، د Piriformis عضلي په قدام، د Internal iliac vessels او Ureter شاته قرار نیسي نومورې عصبي ضفيره د Greater sciatic foramen له لارې له Pelvic cavity نه خارجېږي.

د Sacral plexus شعبات

Branches from both dorsal and ventral divisions –A

1- Sciatic nerve: نوموړي عصب دوه عمده برخې لري چې يوه يې د Common peroneal portion په نوم ياديږي د سياتيک عصب دا برخه د L4, L5, S1 او S2 له Dorsal divisions څخه او بله برخه يې د Tibial portion په نوم ياديږي چې دا برخه د Ventral divisions له S1, S2, S3, L4, L5 څخه مينځ ته راځي.

2- Post. Cutaneous nerve of thigh: دا عصب د S1 او S2 له Dorsal divisions او د S2, S3 له Ventral divisions نه مينځ ته راځي.

Branches from dorsal divisions –B

1- Sup. Gluteal nerve (L4, L5, S1) -1

2- Inf. Gluteal nerve (L5, S1, S2) -2

3- Nerve to Piriformis (S1, S2) -3

4- Perforating cutaneous nerve (S2, S3) -4

Branches from ventral divisions –C

1- Nerve to quadratus femoris (L4, L5, S1) -1

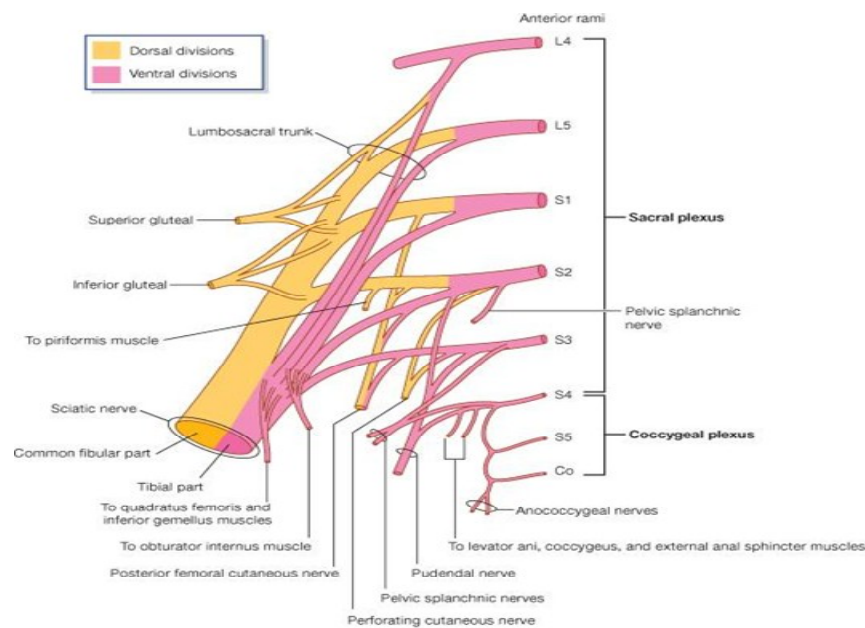
2- Nerve to obturator internus (L5, S1, S2) -2

3- Pudendal nerve (S2, S3, S4) -3

4- Muscular branches to levator ani, coccygeus and the sphincter ani externus muscles (S4) -4

5- Pelvic splanchnic nerve (S2, S3, S4) -5

Sacral plexus



© Elsevier. Drake et al: Gray's Anatomy for Students - www.studentconsult.com

65- شکل

THE SCIATIC NERVE: سیاتیکی عصب د وجود یو غټ عصب دي چه تقریباً په علوي قسمت کي 2cm ضخامت لري نوموړي عصب په حوصیله کي شروع او وروسته له منشاء نه د Piriformis عضلي په قدام کي د نوموړي عضلي د Fascia لاندې قرار نیسي دا عصب Gluteal region ته د Great sciatic foramen له لاري داخل او په Gluteal region کي بنکته او لږ وحشي ته د Ischial tuberosity او Greater trochanter ترمینځ د Gluteus maximus عضلي لاندې سیر اختیاروي د Gluteus maximus عضلي له سفلي کنار نه بعد د ورانه خلفي قسمت ته داخلېږي او عموداً د ورانه په خلفي قسمت کي د Biceps femoris عضلي لاندې د Popliteal fossa تر علوي زاوي پوري امتداد مومي. د Popliteal fossa په علوي زاویه کي په دوه شعبو ویشل کیږي چه د Common peroneal nerve او Tibial nerve په نوم یادېږي.

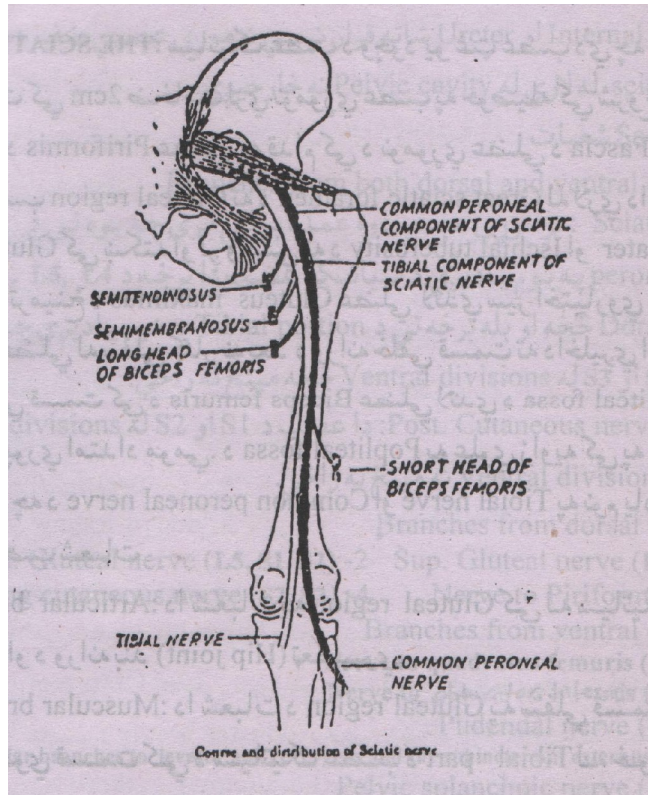
د Sciatic عصب شعبات

1- Articular branches: دا شعبات په Gluteal region کي له سیاتیکی عصب نه منشاء اخلي او د ورانه بند (Hip joint) تعصیبوي.

2- Muscular branches: دا شعبات د Gluteal region په سفلي قسمت او یا هم د ورانه په علوي قسمت کي د سیاتیکی عصب د Tibial part له خوا او یا هم د Common peroneal part له خوا نشئت کوي هغه الیاف چه د سیاتیکی عصب د Tibial part له خوا نشئت کوي Semitendinosus ، Semimembranosus عضلات او د Biceps femoris عضلي اوږد سر او د Adductor magnus عضلي Ischial head تعصیبوي او هغه الیاف چه د سیاتیکی عصب د Common peroneal part له خوا نشئت کوي صرف د Biceps femoris عضلي Short head تعصیبوي.

3- نهائي شعبات: دا شعبات عبارت دي له Tibial nerve او Common peroneal nerve څخه.

Sciatic nerve



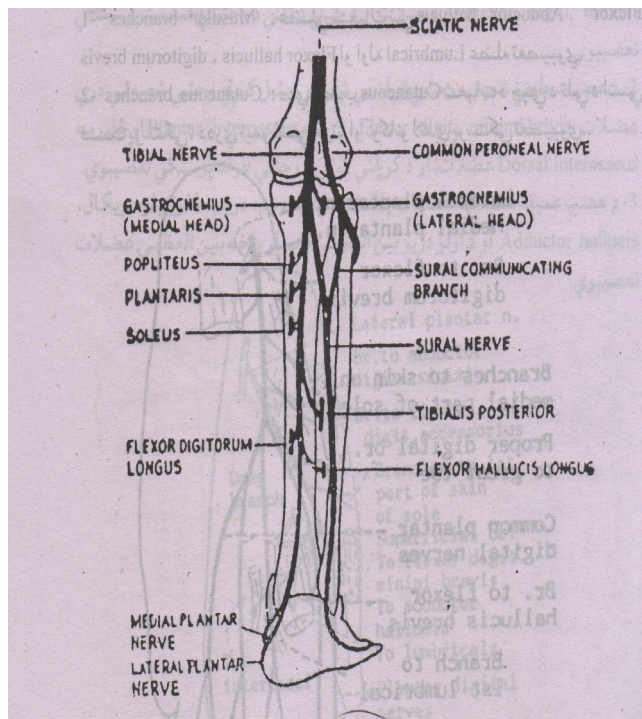
66- شکل

THE TIBIAL NERVE: نومورپي عصب د سياتيک عصب د نهائي شعباتو نه يوه شعبه ده چه د Popliteal fossa په علوي زاويه کي د سياتيک عصب نه منشاء اخلي په Popliteal fossa کي د Popliteal او عيو سره يوځاي داسي سیر کوي چه نومورپي عصب اول د Popliteal art په وحشي خواکي بيا په خلف او په اخر کي د نومورپي شريان په انسي کي سیر اختیاري لکن وريد ئي په Popliteal fossa کي د عصب په ټول سیر کي د نومورپي عصب او شريان ترمينځ سیر لري د Popliteal fossa نه بعد دا عصب د پنډي په خلفي قسمت کي د Triceps surae عضلي لاندې او د Tibialis post عضلي لپاسه بنکته د Tibial art سره يوځاي سیر لري د Medial malleolus شاته د Flexor digitorum longus او Flexor hallucis longus عضلاتو د اوتارو ترمينځ چه په دي ځاي کي د Flexor retinaculum پواسطه پوښل شوي تيريږي او بيا په دوه شعبو ويشل کيږي چه عبارت دي له Medial plantar nerve او Lateral plantar nerve څخه.

د Tibial nerve شعبات

- 1- Muscular branches : دا شعبات Flexor ، Flexor digitorum longus ، Soleus او hallucis longus Tibialis post عضلات تعصیبوي.
- 2- Cutaneous branches: یوه شعبه د Medial calcaneal branch په نوم لري چه د پوندي لپاسه چه کوم پوستکي قرار لري هغه تعصیبوي.
- 3- Articular branches : نوموړي شعبات ئي Ankle joint تعصیبوي.
- 4- Terminal branches : دا شعبات عبارت دي له وحشي او انسي Plantar اعصابو څخه.

Tibial & common peroneal nerves



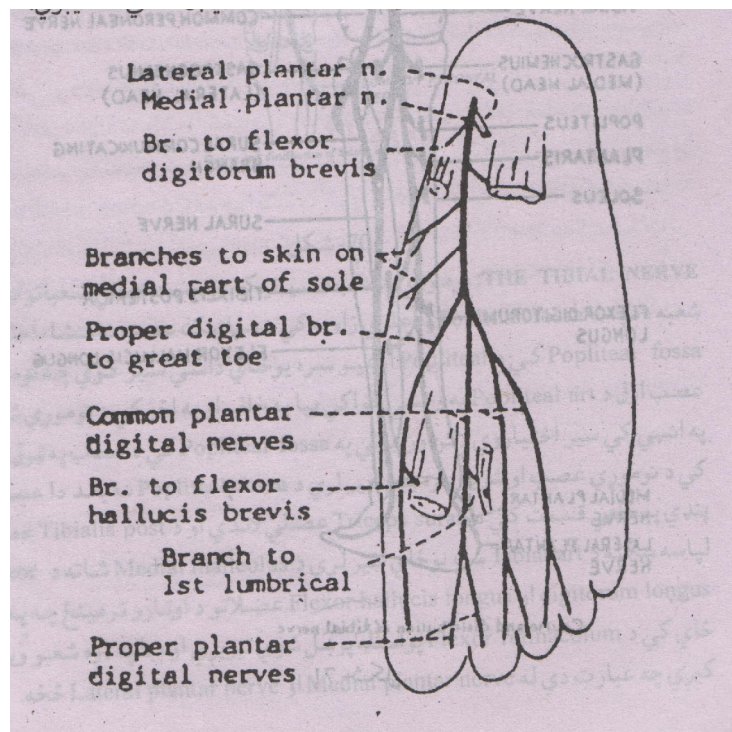
شکل-67

MEDIAL PLANTAR NERVE : دا عصب د Tibial nerve د نښاني شعباتو نه یوه شعبه ده دا عصب د Flexor retinaculum نه لاندې د Tibial nerve نه منشاء اخلي وروسته له منشاء نه د Abductor hallucis عضلي لاندې د Medial plantar art (Medial plantar artery په انسي کي قرار لري) سره یوځای سیر لري د Abductor hallucis عضلي له وحشي کنار نه په راوتو د Abductor hallucis او Flexor digitorum عضلاتو ترمینځ سیر اختیاري او په نښاني شعباتو ویشل کیږي.

د Medial plantar nerve شعبات

- 1- Muscular branches : عضلي شعبات ئي Abductor hallucis ، Flexor digitorum ، Flexor hallucis ، brevis او اوله Lumbrical عضله تعصیبوي.
- 2- Cutaneous branches : ددي عصب Cutaneous شعبات د خپي د تلي د انسي قسمت پوستکي، ددري نیمو انسي گوتو او نوکانو لاندې پوستکي تعصیبوي.

Medial plantar nerve



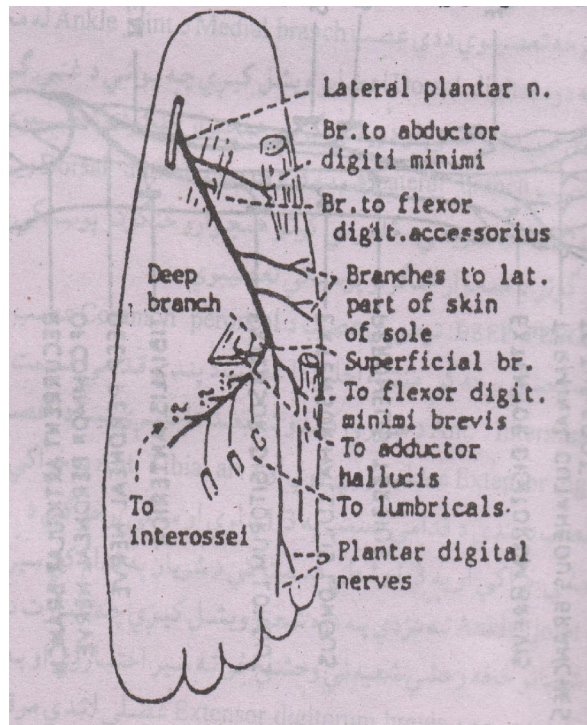
68- شکل

LATERAL PLANTAR NERVE: دا عصب د Tibial nerve د نهائي شعباتو نه يوه شعبه ده نوموړي عصب د Flexor retinaculum لاندې د Tibial nerve نه منشاء اخلي او د Lateral plantar art سره چه د عصب په وحشي خواکي قرار لري د Abductor hallucis او Flexor digitorum عضلاتو لاندې سیر اختیاري دا عصب د پنځم میتاتارس هډوکي قاعدې ته په رسیدو په دوه شعبو (سطحي او عمیق) ویشل کیږي.

د Lateral plantar nerve شعبات

- 1- د عصب له جذعي نه واره شعبات نشئ کوي چه Quadratus plantae او Abductor digiti minimi عضلات او د خپي د تلي د وحشي قسمت پوستکي تعصیبوي.
- 2- د عصب سطحی شعبه په وحشي او انسي شعباتو ویشل کیږي وحشي شعبه ئي دري عضلات (Flexor digiti minimi brevis، دریمه Plantar interosseus او څلورمه Dorsal interosseus عضلات) او د کوچني گوتي د وحشي طرف پوستکي تعصیبوي.
- 3- د عصب عمیقه شعبه نهه عضلات چه مشتمل په دوهم، دریم، څلورم لومبریکال، Adductor hallucis او د اولو دريو بين العظمي فاصلو پنځه بين العظمي عضلات تعصیبوي.

Lateral plantar nerve



69- شکل

COMMON PERONEAL NERVE: دا عصب د سياتيک عصب له نهائي شعباتو نه يوه شعبه ده چه د Popliteal fossa په علوي زاويه کي د Sciatic nerve نه منشاء اخلي نوموړي عصب په Popliteal fossa کي د Biceps femoris عضلي د انسي کنار په امتداد بنکته کيږي د Gastrocnemius lat عضلي له سر نه په سطحي ډول تير د Fibula د غاړي په خلفي وحشي قسمت دورخوړلو نه بعد Peroneus longus عضله سوري کوي او په دوه شعبو ويشل کيږي چه عبارت دي له Superficial peroneal nerve او Deep peroneal nerve څخه.

دا عصب په Popliteal fossa کي دوه Cutaneous branches او دري Genicular branches ورکوي.

SUPERFICIAL PERONEAL NERVE: دا عصب د Common peroneal nerve نه د Fibula د غاړي په وحشي خواکي منشاء اخلي وروسته له منشاء نه دا عصب د پنډي په 1/3 علوي برخه کي په Peroneus longus عضله کي بنکته کيږي د پنډي په 1/3 وسطي قسمت کي دا عصب اول د يوي کمي فاصلي لپاره د Peroneus longus او Peroneus brevis عضلاتو ترمينځ سير لري د Peroneus brevis عضلي قدامي کنار ته له رسيدو بعد په هغه ميزابه کي چه د Peroneus brevis او Ext. digitorum longus عضلاتو ترمينځ قرار لري بنکته کيږي دا عصب په اخر کي د بننگري بند (Ankle joint) نه لږ پورته په دوه نهائي شعبو ويشل کيږي چه د انسي او وحشي شعباتو په نوم ياديږي او بيا دا شعبات د قدم ظهري وجهي ته بنکته کيږي.

د Superficial peroneal عصب شعبات

A – Muscular branches: دا شعبات د Peroneus longus او Peroneus brevis عضلاتو په تعصيب کي رول لري.

B – Cutaneous branches: Superficial peroneal nerve د خپلو نهائي شعباتو پواسطه د پنډي د 1/3 سفلي قسمت د وحشي برخي پوستکي او د قدم د ظهري وجهي د پوستکي زيادتره برخه تعصيبوي ددي عصب Medial branch د Ankle joint له مخي نه له تيريدو بعد په دوه Dorsal digital اعصابو ويشل کيږي چه يو ئي د غټي گوتي انسي طرف او بل ئي د دوه همي او دريمي گوتو همجوار څنگونه تعصيبوي او همدارنگه ددي عصب Lateral branch هم په دوه Dorsal digital nerves ويشل کيږي چه دا دواړه اعصاب د دريمي، څلورمي گوتو همجوارو څنگونو پوستکي او د څلورمي، پنځمي گوتو د همجوار څنگونو پوستکي تعصيبوي.

DEEP PERONEAL NERVE: نومورپي عصب د Common peroneal عصب نه د Fibula د غاړي په وحشي برخه کي منشاء اخلي دا عصب د پنډي قدامي قسمت ته د Ant. Intermuscular septum د سوري کيدو نه بعد داخليري بيا دا عصب د Extensor digitorum longus عضله سوري کوي او د Ant. Tibial art په خواکي قرار نيسي نومورپي عصب د پنډي د قدامي قسمت په 1/3 علوي او سفلي برخو کي د Ant. Tibial art په وحشي خواکي او په 1/3 وسطي قسمت کي د شريان په قدام کي سير لري نومورپي عصب Ankle joint ته نژدي په دوه شعبو ويشل کيږي چه عبارت دي له وحشي او انسي شعباتو څخه وحشي شعبه ئي وحشي خواته سير اختياروي او په هغه کاذب Ganglion باندي چه د Extensor digitorum brevis عضلي لاندي موقعيت لري خاتمه پيدا کوي ددي شعبي فرعي شعبات د Extensor digitorum brevis عضله Tarsal joints او کله کله Dorsal interossus عضله تعصبيوي انسي شعبه ئي د اول Interdigital cleft د پوستکي، د غتي گوتي د Proximal joint او اکثراً د اول Dorsal interosseus عضلي په تعصیب خاتمه پيدا کوي.

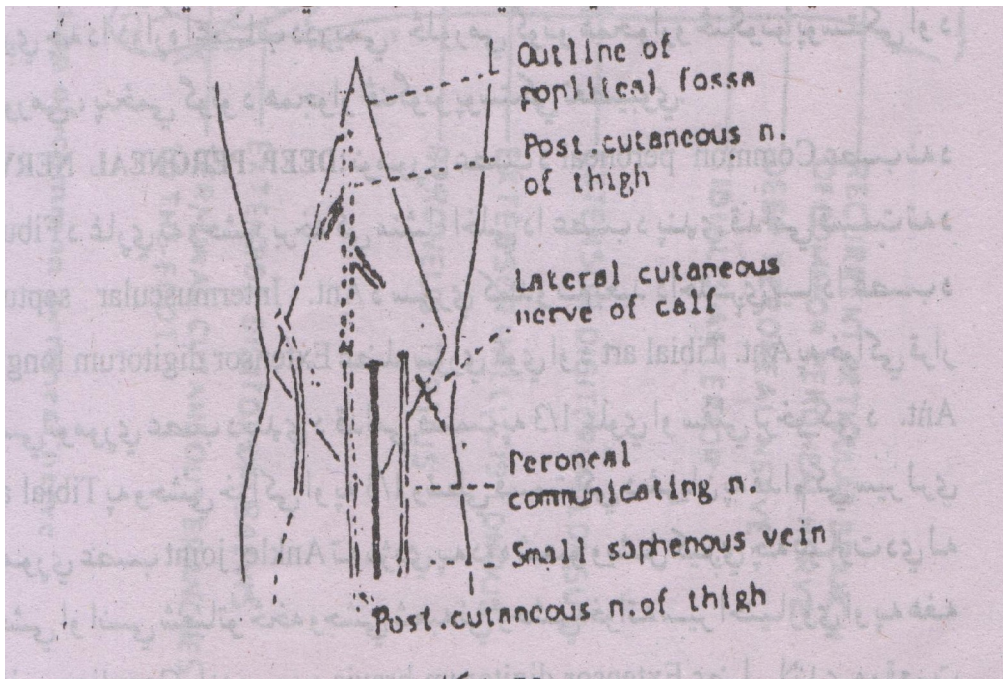
د Deep peroneal nerve شعبات

Muscular branches –A: دا شعبات د پنډي د قدامي قسمت عضلات، د قدم په ظهري وجه کي د Extensor digitorum brevis او اول او دوهم Dorsal interosseus عضلات تعصبيوي.

Articular branches –B: دا شعبات ئي Ankle joint ، Tarsal joints او د غتي گوتي مربوط Tarsometatarsal او Metatarsophalangeal مفاصل تعصبيوي.

THE POSTERIOR CUTANEUS NERVE OF THIGH: نومورپي عصب د Sciatic nerve سره يوځاي د Pelvic cavity نه خارجيږي د Gluteus maximus عضلي لاندي تير او د ورانه خلفي قسمت ته داخليري په Gluteal region کي ددي عصب له انسي طرف نه واره Gluteal branches منشاء اخلي چه د کناتي د سفلي قسمت او د Perineum ناحي د پوستکي لاندي سير کوي او ددي نواحيو پوستکي تعصبيوي نومورپي عصب وروسته له هغي چه د ورانه خلفي قسمت ته داخل شي د ورانه د خلفي قسمت د عضلاتو لپاسه Popliteal region ته داخليري او په دي ساحو کي زيات شعبات ورکوي چه د ورانه او پنډي د خلفي قسمتو پوستکي تعصبيوي.

Post cutaneous nerve of thigh



70- شکل

SUP. GLUTEAL NERVE: داد Sacral plexus یوه شعبه ده چه د Pelvic cavity نه د Greater sciatic foramen د علوي قسمت له لاري د Piriformis عضلي لپاسه خارجيږي نوموړي عصب په Gluteal region کي قدام خواته د Gluteus medius او Gluteus minimus عضلاتو ترمينځ سير لري نوموړي عصب دغه دواړه عضلي تعصیبوي او د Tensor fascialatae عضلي په تعصیب باندي خاتمه پيدا کوي.

THE INF. GLUTEAL NERVE: دا د Sacral plexus یوه شعبه ده چه د Pelvic cavity نه د Greater sciatic foramen د سفلي قسمت له لاري د Piriformis عضلي لاندي خارجيږي او د Gluteus maximus عضلي له تعصیب نه بعد خاتمه پيدا کوي.

THE PUDENDAL NERVE: نوموړي عصب د Sacral plexus یوه شعبه ده چه د Pelvic cavity نه د Greater sciatic foramen د سفلي قسمت نه د Piriformis عضلي لاندي خارجيږي د Ischial spine چارپير له دور خوړولو نه بعد دوباره د Lesser sciatic foramen له لاري Pelvic cavity ته داخلېږي د حوصيلي په جوف کي د Pudendal art

سره یوځای د Ischiorectal fossa په وحشي جدار (Pudendal canal) کې سیر کوي. د Pudendal canal په خلفي قسمت کې د Inf. Rectal nerve په نوم یوه شعبه ورکوي چه د Anus ناحي چارپیر پوستکي او External anal sphincter muscle تعصیبوي او بیا د Ischial tuberosity برابر د Urogenital diaphragm په خلفي څنډه کې Pudendal nerve په Perineal (په نرانو کې) او Dorsal nerve of the penis (په نرانو کې) او Dorsal nerve of the clitoris (په بنځو کې) ویشل کیږي. Perineal nerve د Pudendal nerve یوه لویه شعبه ده چه د Internal pudendal vessels لاندې قدام خواته سیر اختیاري او په لاندې شعباتو ویشل کیږي. (65 - شکل)

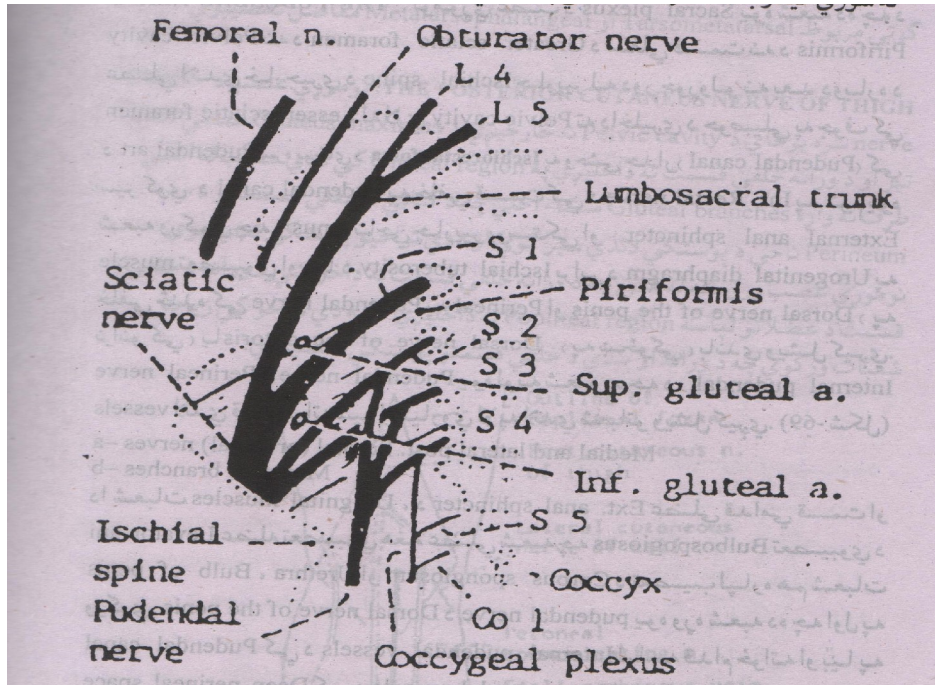
Medial and lateral post. Scrotal (or labial) nerves –a
Muscular branches –b

دا شعبات Urogenital muscles ، د Ext. anal sphincter عضلي قدامي قسمت او Levator ani عضله تعصیبوي هغه عضلي شعبه چه Bulbospongiosus تعصیبوي د Urethra ، Bulb of penis او Corpus spongiosum د تعصیب لپاره هم شعبات ورکوي. Dorsal nerve of the penis د pudendal nerve یوه وړه شعبه ده چه اول په Pudendal canal کې د Internal pudendal vessels لپاسه قدام خواته او بیا په Deep perineal space کې د Int. pudendal vessels او Pubic arch ترمینځ او په تعقیب ئي د Perineal membrane او Arcuate pubic lig ترمینځ تیر او د قضیب په Dorsal سطحه کې تر Glans penis پوري امتداد لري دا شعبه د قضیب د جسم او Glans penis پوستکي تعصیبوي.

THE COCCYGEAL PLEXUS

دا عصبي ضفیره د S4 ، S5 او اول Coccygeal اعصابو د قدامي شعباتو له یوځای کیدو نه مینځ ته راځي دغه پورته دري واړه اعصاب د حوصيلي په سطحه کې سره یوځای کیږي او یوه وړه جذع چه د Coccygeal plexus په نوم یادېږي جوړوي له نوموړي جذعي نه Anococcygeal nerves نشئت کوي کوم چه د Sacrotuberous lig له سوري کیدو بعد د Coccyx ناحي پوستکي تعصیبوي.

Coccygeal plexus

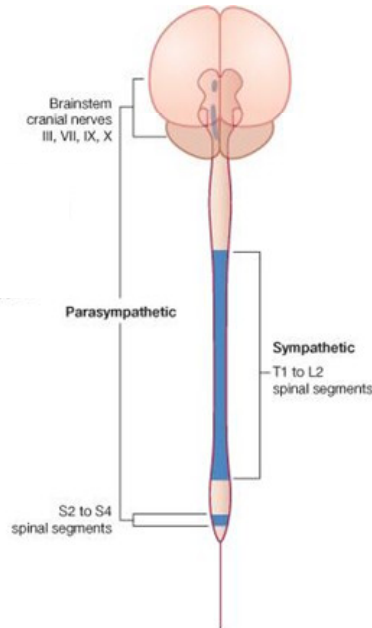


71- شکل

THE AUTONOMIC NERVOUS SYSTEM

اوتونوميک عصبي سيستم عبارت د هغه سيستم نه دي چه د بدن غير ارادي ساختمانونه لکه زړه، Smooth muscles او د وجود ټول غدوات تعصیبيوي، دا سيستم له دوه برخونه متشکل دي چه د سمپاتيک او پاراسمپاتيک اعصابو په نوم ياديږي هر يو ددي اعصابو د Afferent fibres او Efferent fibres لرونکي دي د سمپاتيک اعصابو تنبه د انسانانو بدن د يوي عاجلي واقعي سره د مخامخ کيدو لپاره تياروي. د نوموړي اعصابو تنبه د قلب د ضربان اندازه اضافه کوي، د محيطي او عيو د Constriction سبب کيږي، او په نتيجه کي د ويني فشار جگوي په عين وخت کي د کولمو استداري حرکات منع کوي او د وجود د معصرو (Sphincters) د بنديدو سبب کيږي. د Parasympathetic اعصابو تنبه د انرژي په تحفظ او ذخيره کيدو کي کمک کوي ددي سيستم د تنبه په نتيجه کي د Heart rate اندازه کميږي، د کولمو استداري حرکات او د غدواتو فعاليت زياتيږي او د بدن د معصرو (Sphincters) د خلاصيدو سبب کيږي.

د عصبي سیستم سیمپاتیکی او پاراسیمپاتیکی برخې



© Elsevier. Drake et al: Grav's Anatomy for Students - www.studentconsult.com

72-شکل

THE SYMPATHETIC PART OF THE AUTONOMIC SYSTEM

سمپاتي د همدردی په معنی ده چون ددی سیستم د تنبه په اثر د یوی واقعی سره د مخامخ کیدو په نتیجه کي بدن د خطراتو نه بچ کیري (Heart rate زیاتیري، د اوعیو د تقبض سبب کیري چه په نتیجه کي حیاتي اعضاؤ لکه دماغ او نورو ته د ویني د سرعت د زیاتوالي باعث کیري) نو په همدی وجه دا سیستم د سمپاتیکی سیستم په نوم یادیري.

EFFERENT NERVE FIBRES: له اول صدري سگمنت نه تر دوهم قطني Segment پوري د نخاع د هر سگمنت Grey matter د یو جینبي قرن (Horn) یا Column لرونکي دي. چه په دي قرن کي د سمپاتیکی اعصابو د ارتباطي عصبي حجراتو Cell bodies موقعیت لري ددی عصبي حجراتو Myelinated axons د Ant. Nerve roots له لاري له نخاع نه خارجیري او بیا د White rami communicants په شکل نوموړي Axons د سمپاتیکی جذعي Paravertebral ganglia ته تیریري د سمپاتیکی اعصابو دغه الیافو ته Preganglionic nerve fibres ویل کیري.

Paravertebral ganglion ته په رسیدو نوموړي الیاف د لاندی سرنوشت سره مخامخ کیري.

a- ځني الیاف د Excitator nerve cells د جسمو له Dendrites سره په Paravertebral ganglion کي Synaps کیري.

د Excitor عصبي حجراتو Axons چه Nonmyelinated دي او د Post. Ganglionic nerve fibres په نوم ياديږي.

د Grey rami communicants په شکل له Paravertebral ganglia نه خارج او د Thoracic spinal nerves په شعباتو کې توزيع کېږي ترڅو د او عيو عضلي طبقه، Sweat glands او د پوستکي Arrector pili muscles تعصیب کړي.

b- هغه الياف چه Paravertebral ganglia ته د سيني په علوي قسمت کې داخلېږي ممکن په Sympathetic trunk کې د Cervical region تر Ganglia پوري پورته شي چه بيا هلته د Excitor cells سره Synaps کېږي دلته بيا Postganglionic fibres د Grey rami communicants په شکل له Sympathetic trunk نه خارجېږي او اکثريت ددوي د Cervical. Spinal nerves سره يوځاي کېږي همدارنگه هغه Preganglionic fibres چه د Lower thoracic او پورتنيو دوه قطني سگمنتو له لاري Sympathetic trunk ته داخلېږي. په Sympathetic trunk کې بنسخته تر هغه عقداو پوري چه په Lower lumbar او Sacral ناحيو کې قرار لري ورځي چه بيا هلته د Excitor cells سره Synaps کېږي چه بيا Postganglionic fibres د Grey rami communicants په شکل له Sympathetic trunk خارجېږي بيا دا الياف د Lumbar ، Sacral او Coccygeal شوکي اعصابو سره يوځاي کېږي. او د هغی لاری ئی توزیع په بدن کی صورت نیسی.

c- ځني Preganglionic الياف چه د Sympathetic trunk په صدري برخه کې د Paravertebral ganglia له مابین څخه بيدون ددي چه Excitor cells سره Synaps شي تيريږي دغه Myelinated fibres احشائي (Splanchnic) اعصاب جوړوي دغه اعصاب په دري ډوله دي.

1- The greater splanchnic nerve: نوموړي عصب له Thoracic ganglia (5-9) نه نشئت کوي وروسته له منشاء نه حجاب حاجز سوري کوي او د Celiac plexus په Ganglia کې له Excitor cells سره Synaps کېږي.

2- The lesser splanchnic nerve: دا عصب له لسمي او يولسمي Thoracic ganglia نه منشاء اخلي د حجاب حاجز له سوري کيدو بعد د Celiac plexus د سفلي برخي په Ganglia کې له Excitor cells سره Synaps کېږي.

3- The lowest splanchnic nerve: نوموړي عصب له دولسم Thoracic ganglion نه منشاء اخلي چه د حجاب حاجز له سوري کيدو بعد د Renal plexus د Ganglia له Excitor cells سره Synaps کېږي همدارنگه د اول او دوهم Lumbar ganglia نه چه کوم

اعصاب نشئت کوي د Inf. Mesenteric plexus د Ganglia له Excitor cells سره Synaps کيږي.

د پورته تشریح نه داسي معلومیږي چه Splanchnic nerves له Preganglionic fibres نه ترکیب شوي دي.

، Celiac plexus ganglia له هغه Excitor cells نه چه په Renal plexus ganglia او Inf. Mesenteric plexus ganglia کي قرار لري نشئت کوي او دغه الیاف بیا د احشاؤ د ملساء عضلاتو او غدواتو د تعصیب لپاره په بطن کي توزیع کيږي.

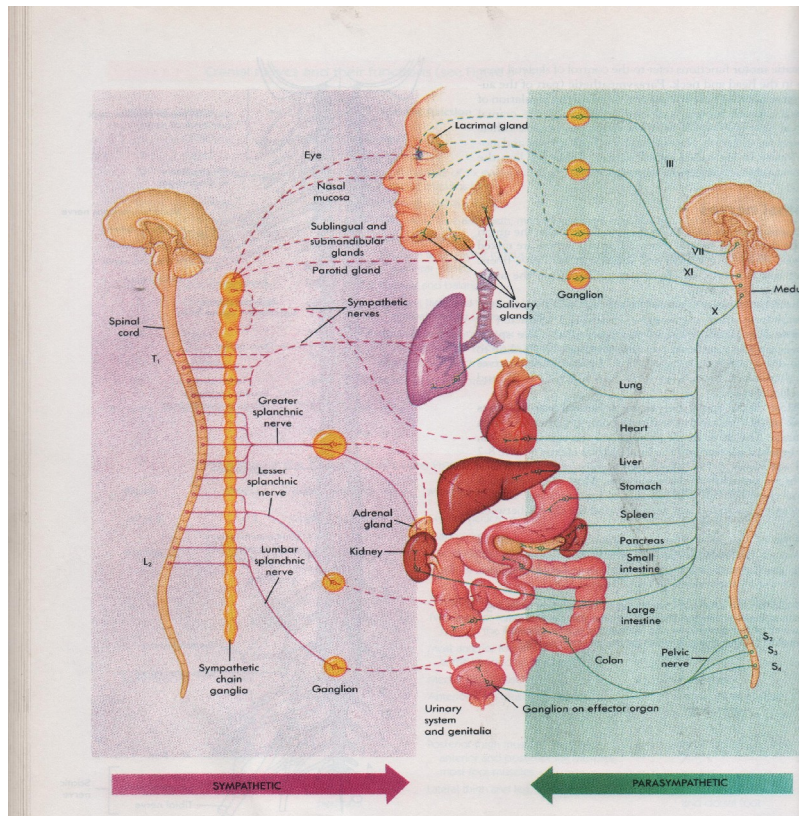
AFFERENT NERVE FIBRES : له احشاؤ نه Afferent myelinated عصبي الیاف د Sympathetic ganglia له لاري بیدون ددي چه د Excitor cells سره Synaps شي Spinal nerve ته د White rami communicantes له لاري داخل او ددي عصبي الیافو Cell bodies ته چه د مربوطه Spinal nerve په Posterior root ganglion کي موقعیت لري ځان رسوي ددي عصبي حجراتو د جسمونو Central axons بیا Spinal cord ته داخل او د Local reflex are د Afferent component په جوړیدو کي برخه اخلي او هم کیداي شي چه علوي Autonomic centers ته چه په دماغ کي موقعیت لري پورته شي په دماغ کي د اوتونوميک عصبي سیستم مراکز عبارت دي له:

1- In the metencephalon the vasomotor center or the floor of fourth ventricle

2- In the midbrain the grey matter of the aqueduct sylvius

3- In the diencephalon the hypothalamus

4- In the endbrain the striated body



73- شکل

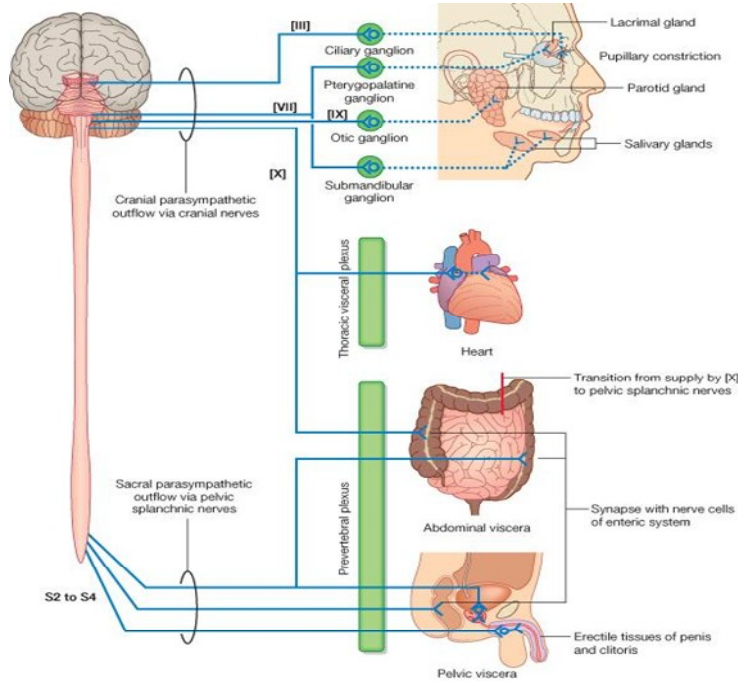
THE PARASYMPATHETIC PART OF THE AUTONNNOMIC NERVOUS SYSTEM

EFFERENT NERVE FIBRES: د اوتونوميک سيستم ددي برخي د ارتباطي حجراتو جسمونه په دماغ او د نخاع په Sacral segents کي موقعيت لري ددي برخي د هغه Conector cells جسمونه چه په دماغ کي موقعيت لري ددریم، اووم، نهم او لسم قحفي ازواجو د منشاء هستي تشکيلوي او د همدې حجراتو Axons په حقيقت کي پورته قحفي ازواج تشکيلوي. د Parasympathetic system د عجزې (Sacral) برخي د Connector cells جسمونه د نخاع د دوهم، دریم او څلورم Sacral segments په Grey mater کي موقعيت لري ددي حجراتو تعداد دومره زيات نه دي چه ددوي جسمونه د نخاع په عجزې ناحيه کي Lat. Grey horn جوړ کړي. ددي عصبي حجراتو Myelinated axons د Spianl cord څخه د مربوطه عصب د Ant. Nerve root له لاري خارجيږي د Sacral nerves له پريښودو بعد Pelvic splanchnic nerve جوړوي د پاراسمپاتيک اعصابو

Excitator cells له په Peripheral ganglia سره چه په Preganglionic efferent fibres کوم چه هغه احشاؤ ته چه ددي اعصابو پواسطه تعصيب کيږي نژدي موقعيت لري Synaps کيږي دا Peripheral ganglia چه Preganglionic fibres پکي له Excitator cells سره سيناپس کيږي عبارت دي له Ciliary ganglion ، Pterygopalatine ganglion ، Submandibular ganglion او Otic ganglion څخه د Pelvic splanchnic اعصابو له هغه Preganglionic fibres سره چه په Pelvic plexuse کي موقعيت لري Synaps کيږي د پاراسمپاتيک اعصابو Postganglionic عصبی الياف Nonmyelinated دي معمولاً د سمپاتيک اعصابو د Post ganglionic اليافو په تناسب لنډ وي.

AFFERENT NERVE FIBRES: د پاراسمپاتيک سيستم Afferent myelinated fibres له احشاؤ نه ددوي د مربوطه عصبی حجراتو جسمونو ته چه د قحفي اعصابو په Sensory ganglia او يا د Sacrospinal اعصابو په Post. Root ganglia کي موقعيت لري ورځي ددي عصبی حجراتو Central axons بيا Central nervous system ته داخل او د Local reflex arc په جوړيدو کي برخه اخلي او يا دا چه د خود کار عصبی سيستم علوي مراکزوته چه په دماغ کي موقعيت لري ورځي.

پاراسمپاتيک اعصاب



© Elsevier, Drake et al., Gray's Anatomy for Students - www.studentconsult.com

74 - شکل

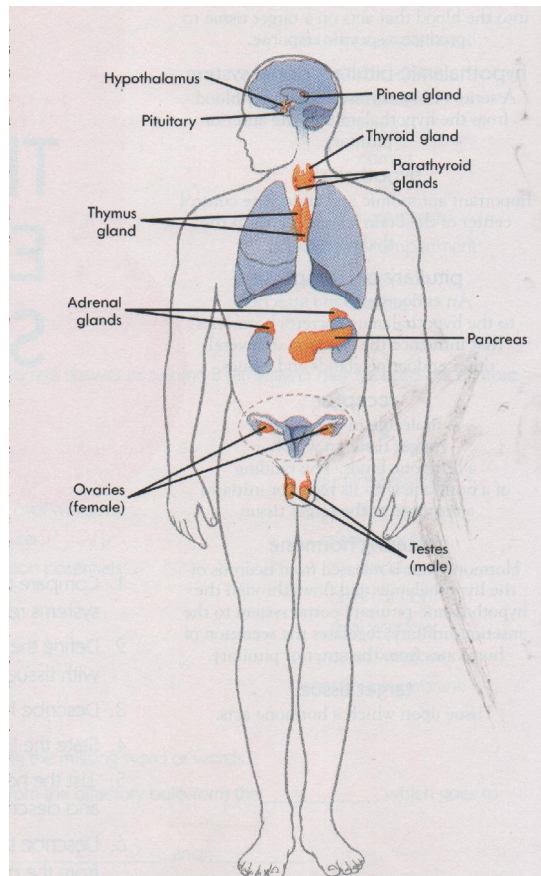
دریم فصل

اندوکراین غدوات

نوموړي سیستم د وجود له غدواتو نه چه د بدن په مختلفو نواحیو کي وجود لري تشکیل شوي ده هغه غدوات چه دا سیستم جوړوي افراغي قناتونه نلري او ددي غدواتو افرازات چه له هورمونو څخه عبارت دي مستقیماً د ویني جریان ته داخل او د ویني له لاري د بدن خاصو نواحیو ته د فعالیت لپاره انتقالیږي. په دي سیستم کي لاندې غدوات شامل دي.

1- Pineal gland -2 Pituitary gland -3 Parathyroid glands -4 Thyroid gland
5- Endocrine part of pancreas -6 Gonades -7 Adrenal glands
د پورته غدواتو له جملي Gonades په تناسلي سیستم کي تشریح شوي باقي نور غدوات په ترتیب سره تر بحث لاندې نیسو.

Endocrine glands



75- شکل

THE PINEAL GLAND

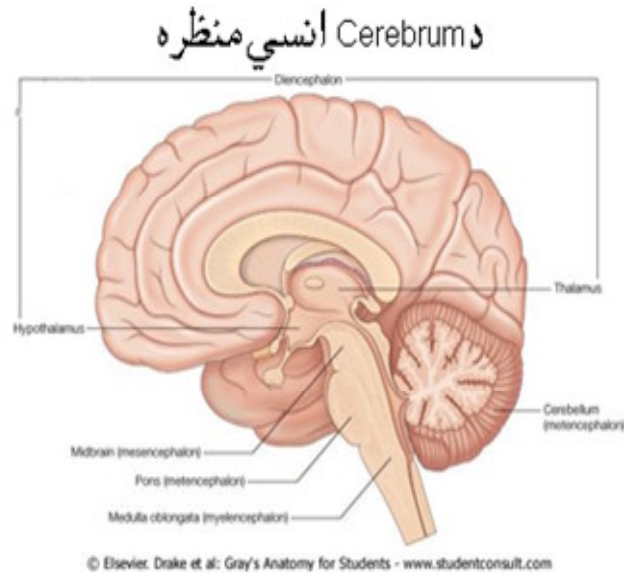
د غدي موقعيت: دا غده د Corpus callosum د Splenium برخي لاندي موقعيت لري چه د Corpus callosum له Splenium برخي نه د دريم بطين د Tela choroidea او همدارنگه د Cerebral veins پواسطه جدا شوي ده.

د غدي Macroscopic جوړښت: نوموړي غده لرونکي د يو جسم او يوي ساقې (Stalk) دي د غدي جسم مخروطي شکل لري او تقريباً اته ميلي متره اوږوالي لري او د غدي ساقه قداماً په دوه صفحو ويشل شوي دا دواړه صفحي د دريم بطين د Pineal recess پواسطه سره جدا شوي دي د غدي د ساقې علوي Lamina لرونکي د Habenular commissure او سفلي Lamina ئي لرونکي د Post commissure دي.

د غدي Microscopic جوړښت: داغده د Pinealocytes او Neuroglial حجراتو او ورسره دوعائي شبکې او سمپاتيک اليافو خخه جوړه شوي دي.

د Pineal gland وظيفه: د ډير وخت نه راپه دي خوا داسي فکر کيده چه Pineal gland د انسان په وجود کي دومره مهمه عضوه نه ده لکن وروستي تحقيقاتو وښوده چه نوموړي غده د انسان په وجود کي ډيره مهمه غده دي او دا ځکه چه نوموړي غده هورمونو نه ترشح کوي چه د نورو Endocrine غدواتو فعاليتونه تنظيموي. يو ډير مهم هورمون چه د دي غدي پواسطه افرازيږي د Melatonin hormone په نوم ياديږي د نوموړي هورمون افرازيدل د رڼا سره د مخامخ کيدو په اثر تنبه کيږي دا هورمون د نخاميه غدي وسطي لوب تنبه کوي ترڅو M.S.H ترشح کړي چه M.S.H ترشح کړي چه M.S.H (Melanocyte stimulating Hormone) د پوستکي د اپيدرمس طبقي ميلانوسايت حجرات تنبه کوي ترڅو ميلانين ترشح کړي چه دا اخري ماده د پوستکي د رنگ په تغير کي رول لري.

Penial/Pituitary glands

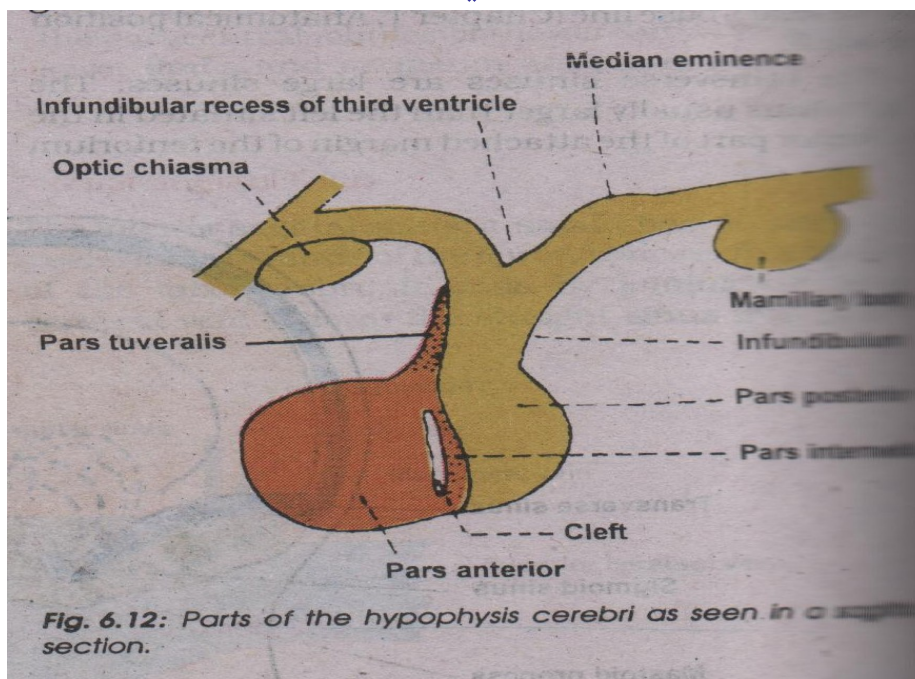


شکل -76

THE HYPOPHYSIS CEREBRI(PITUITARY GLAND)

دا يوه وړه Endocrine غده ده، بيضوي شکل لري چه قدامي خلفي قطر ئي اته ملي متره او عرضاني قطر ئي دولس ملي متره دي د غدي وزن تقريباً پنځه سوه ميلي گرامه دي. نوموړي غده د دماغ د قاعدې لاندي په Hypophyseal fossa کې چه د Sphenoidal هډوکي په جسم کې موقعيت لري قرار لري. د غدي ساقه Diaphragma sella سوري کوي او په علوي کې د دريم بطين له سطحي سره تماس پيدا کوي.

نخاميه غده



77- شکل

د نخاميه غدي ارتباطات:

A- په علوي کي: په علوي کي د نخاميه غده د لاندي ساختمانو سره ارتباط لري.

Diaphragma sellae -1

Optic chiasma -2

Tuber cinerium -c

Infundibular recess of the 3rd ventricle -d

B- په سفلي کي: په سفلي کي دا غده د لاندي ساختمانو سره ارتباط لري.

a- هغه غير منظم وريدي چينل چه د Dura matter د دواړه طبقاتو ترمنځ قرار لري.

Hypophysal fossa -b

Sphenoid air sinuses -c

C- په دواړو خواو کي: د نخاميه غده په دواړه خواو کي د Cavernous sinuses او ددي

سينسونو له محتوياتو سره ارتباط لري.

د نخاميه غدي برخي: د نخاميه غده دوه برخي لري چه عبارت دي له:

Adenohypophysis او Neurohypophysis څخه.

Adenohypophysis -A

a- Anterior lobe: دا د غدي ددي قسمت لويه برخه تشکيلوي.

-b Intermediate lobe: دا برخه د Ant lobe نه د Intraglandular cleft پواسطه جدا شوي ده.

-c Tuberal lobe: د غدي دا برخه پورته خواته د غدي د Ant lobe امتداد دي چه د غدي د Infundibulum يوه برخه جوړوي.

-B Neurohypophysis:

-a Posterior lobe: د غدي دا برخه د Ant lobe په تناسب ډيره وړه ده او د غدي د Ant lobe په خلفي مقعریت کي موقعیت لري.

-b Infundibular stem

-c Median eminence of the tuber cinerium

د نخاميه غدي اروا: نخاميه غده د Internal carotid art د لاندي شعباتو پواسطه اروا کيږي.

1- په هره خواکي يو يو Sup hypophyseal art

2- په هره خواکي يو يو Inf hypophyseal art

هر يو Sup hypophyseal art لاندي برخي اروا کوي.

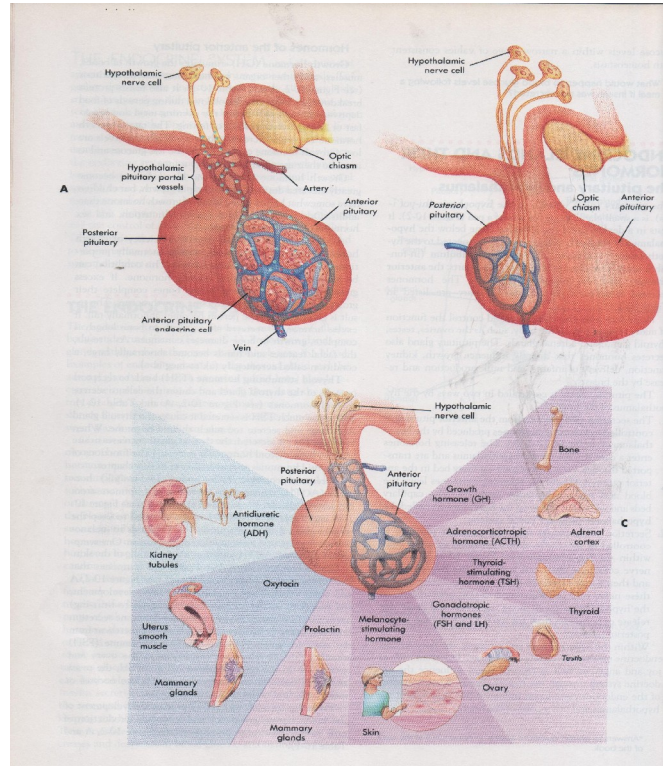
-a Hypothalamus قدامي برخه.

-b Infundibulum پورتنی او بنکتنی برخي.

هر يو Inf hypophyseal art په دوه شعبو (انسي او وحشي) ويشل کيږي چه دواړه شعبي سره يوځاي کيږي او يوه واحده شرياني حلقه د خلفي فص چارپير جوړوي ددي حلقې شعبات د غدي خلفي فص اروا کوي او د Sup hypophyseal art د شعباتو سره تفمم کوي. د غدي قدامي فص کاملاً د Portal vessels پواسطه چه له Capillary (د Superior Portal vessels hypophyseal arteries پواسطه جوړ شوي دي) نه نشئت کوي اروا کيږي

د وظيفي له نظره ډير مهم ځکه دي چه له Hypothalamus نه Hormone releasing factors د نخاميه غدي قدامي فص ته انتقالوي چه بيا د همدې Releasing فکتورونو تر تاثير لاندي نخاميه غده خپل هورمونونه ترشح کوي.

نخاميه غده



78- شکل

د نخاميه غدي وريدي تخليه : واره وريدونه د غدي د سطحي لپاسه راښکاره کيږي او دغه واره وريدونه په همجواری وريدي سينسونو کي تخليه کيږي د نخاميه غدي هورمونونه د همدې لاري د بدن نورو غدواتو ته انتقال مومي.

د نخاميه غدي هستولوژي او وظيفه

:Anterior lobe –A

Chromophilic cells (50%) -I

Acidophils -a

1- Somatotrops نوموړي حجرات Growth hormone ترشح کوي.

2- Mamotrops دا حجرات Lactogenic hormone ترشح کوي.

3- Corticotrops دا حجرات Corticotropic Hormone ترشح کوي

Basophils -b

1- Thyrotrops دا حجرات Thyroid stimulating (TSH) هورمون ترشح کوي

2- Gonadotrops دا حجرات Follicle stimulating hormone (FSH) ترشح کوي

3- Luteotrops دا حجرات LH ترشح كوي.

Chromophobic cells (50%) –II

دغه حجرات كوم خاص ترشحي فعاليت نه لري او يو عمده فرق ئي له كرو موفيل حجراتو سره دا دي چه په دي حجراتو كي د سايټوپلازم اندازه د كروموفيل حجراتو په نسبت كمه ده.

Intermediate lobe -B: دغدي دا فص د زياتو بازو فيل حجراتو او Chromophob حجراتو نه چه دا اخري حجرات د كولوئيد موادو كتلي احاطه كوي جوړ شوي دي د غدي دا فص MSH ترشح كوي.

C- د غدي خلفي فص مركب دي له:

a- زياتو Non myalinated اليافو (Hypothalamo-Hypophyseal tract)

b- (Pituicytes) Modified neurological cells

دغه حجرات په زياته اندازه Dendrites لري چه په Sinusoids او يا Sinusoids ته نژدي خاتمه پيدا كوي.

Hypothalamo-Hypophyseal tract د Hypothalamus له Preoptic او Paraventricular هستونه شروع، ددي Tract لنډ الياف د Portal vessels له Capillary tufts سره نژدي خاتمه پيدا كوي دغه الياف د غدي د قدامي فص ترشحي فعاليتونه كنترولوي د Tract اوږده الياف د غدي خلفي فص ته تيريږي او Vasculature sinusoids ته نژدي خاتمه پيدا كوي. كوم هورمونونه چه د غدي خلفي فص پوري مربوط دي هغه عبارت دي له Vasopressin (ADH) او Oxytocin خځه معمولاً دغه پورته دواړه هورمونونه د Hypothalamus پواسطه ترشح كيږي د هايپوتلاموس نه د Hypothalamo-Hypophyseal tract له لاري د نخاميه غدي خلفي فص ته نقل كيږي.

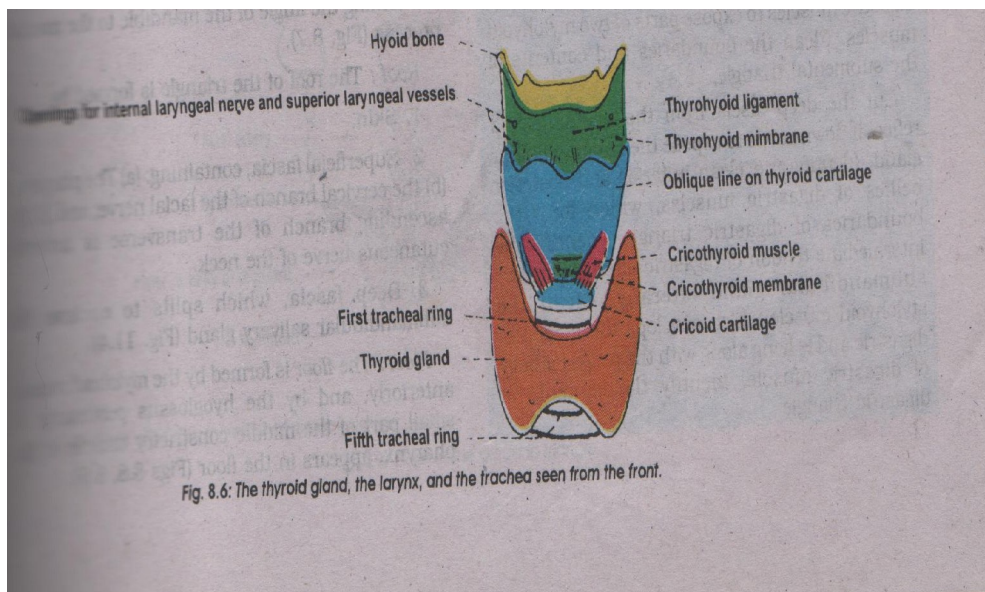
THE THYROID GLAND

د تايرايډ غده د Endocrine غدواتو له جملي يوه مهمه غده ده لرونكي ددوه فسونو (بني او چپ) دي چه دا دواړه فسونه د يو تنگي ساحي پواسطه چه Isthmus ورته وائي سره وصل شوي دي د غدي د Isthmus له برخي يو بل وسطي فص پورته خواته امتداد پيدا كوي چه Pyramidal lobe ورته وائي.

د تايرايډ غده د غاږي په قدام او جوانبوي كي له C5-T1 پوري او يا په بل عبارت د تايرايډ غصروف له وسطي قسمت نه د تراخيا تر څلورمي يا پنځمي حلقي پوري امتداد لري د تايرايډ غدي هورمونونه د وجود د ميتابوليزم په انتظام، د وجود او دماغ په نشونما او د كلسيم په ميتابوليزم كي رول لري د تايرايډ غدي د هر فص اندازه تقريباً

Isthmus برخي اندازه ئي 1.2cmx 1.2cm دي په اوسط ډول 5cmx 2.5cmx 2.5cm او د نوموړي غده تقريباً پنځه ويشت گرامه وزن لري په هر صورت د تايرايډ غده په نرانو کي د بنځو په نسبت وړو کي ده او ددي غدي سايز د Pregnancy او Lactation په وختو کي د وجود د ضرورت په اثر زياتيږي.

تايرايډ غده



79- شکل

د تايرايډ غدي د فسونو خارجي منظري او ارتباطات

A- د تايرايډ غدي د فسونو ارتباطات:

د تايرايډ غدي هر فص مخروطي شکل لري چه هر فص ئي لرونکي د يوي زروي، يوي قاعدي دري وجهو (وحشي، انسي او خلفي وحشي) او دوه کنارو (قدامي او خلفي) دي.
1- د هر فص وحشي وجه ئي محدب شکل لري او د لاندي عضلاتو پواسطه پوښل کيږي.

The sternothyroid muscle -a

The sternohyoid muscle -b

The sup belly of omohyoid muscle -c

The anterior border of sternomastoid muscle -d

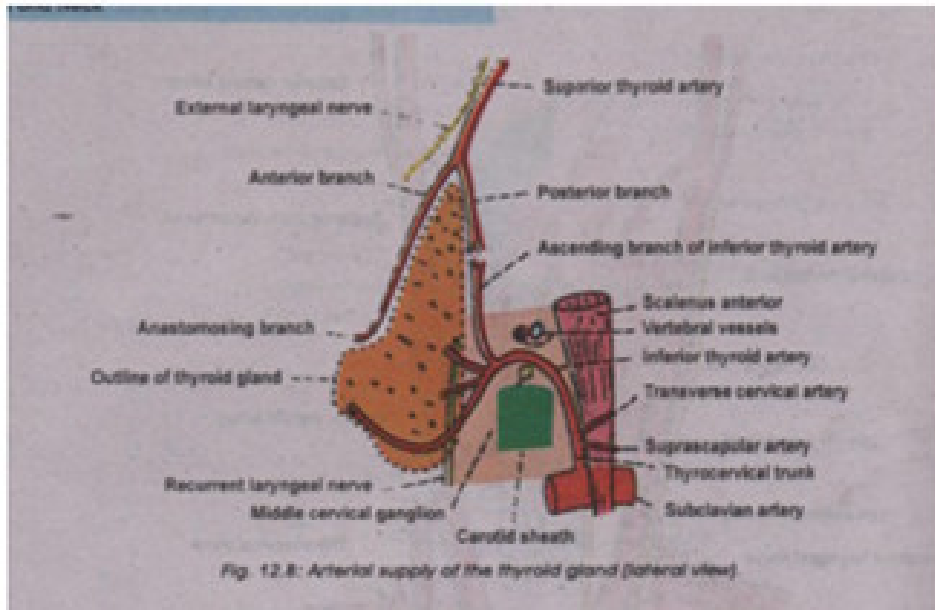
2- د هر فص انسي وجه ئي د لاندي ساختمانو سره ارتباط لري.

Oesophagus او Trachea -a

Cricothyroid muscle او Inf constrictor muscle of the pharynx -b

c- د External laryngeal او Recurrent laryngeal اعصابو سره
 3- خلفي وحشي سطحه (خلفي سطحه) د هر فص د Carotid sheath سره ارتباط لري.
 د غدي د هر فص قدامي کنار چه يوه اندازه باريک دي د Sup thyroid art له قدامي
 شعبي سره ارتباط لري.
 خلفي کنار د هر فص چه يوه اندازه ضخيم دي او د غدي د هر فص انسي او خلفي وحشي
 وجهي سره جدا کوي د لاندي ساختمانو سره ارتباط لري.
 The inf thyroid artery -a
 د-b Sup thyroid art او Inf thyroid art د تفمم ناحيه
 Parathyroid glands -c
 د-d په چپ طرف کي له Thoracic duct سره
 د هر فص زروه چه علوي او لږ وحشي خواته تمايل لري په علوي کي د تايرايډ غضروف په
 Oblique line باندي د Sternothyroid عضلي د ارتکاز په اثر محدود يږي.
 د هر فص قاعده د Trachea د خلورمي يا پنځمي کړي برابر قرار لري.
 Isthmus -B: دا برخه چه د تايرايډ غدي دواړه فصونه سره مرتبطوي دوه وجهي (قدامي او
 خلفي) دوه کنارونه (علوي او سفلي) لري.
 قدامي وجه ئي د لاندي ساختمانو پواسطه پوښل شوي دي.
 The right and left sternothyroid and sternohyoid muscles -a
 The anterior jugular veins -b
 خلفي وجه ئي د تراخيا دوهمي او دريمي کړي سره ارتباط لري.
 علوي کنار ئي د بني او چپ Sup thyroid شريانو د تفمم ناحي سره ارتباط لري.
 Inf thyroid veins د غدي د Isthmus په سفلي کنار کي له غدي څخه خارجيږي.
 د تايرايډ غدي اروا: د تايرايډ غده د Sup thyroid art (د Ext carotid art يوه شعبه
 ده) او د Inf thyroid artery (د Subclavian د Thyrocervical trunk يوه شعبه ده)
 پواسطه اروا کيږي.

د تیراید غدې اروا



80- شکل

د تیراید غدې وریدي تخلیه: د تیراید غدې وریدي وینه د علوي، وسطي او سفلي تیراید وریدو پواسطه تخلیه کیږي. Sup thyroid vein د غدې د مربوطه فص په علوي سرحد کې له غدې نه راوړي او بالاخره په Internal jugular vein او یا په Common facial vein کې تخلیه کیږي.

Middle thyroid vein د غدې د مربوطه فص له وسطي قسمت نه راوړي او په Internal jugular vein کې تخلیه کیږي.

Inf thyroid vein د غدې د Isthmus په سفلي کنار کې له غدې نه راوړي، دا وریدونه د Trachea په قدام کې یوه وریدي ضفیره جوړوي او بالاخره په چپ Brachiocephalic vein کې تخلیه کیږي.

ممکن څلورم تیراید ورید د وسطي او سفلي تیراید وریدو په مابین کې د تیراید غدې له مربوطه فص نه راوړي او په مربوطه Internal jugular vein کې تخلیه شي.

د تیراید غدې لمفاوي تخلیه: د تیراید غدې د پورتنی قسمت لمف یا دا چه مستقیماً او یا هم د Prelaryngeal لمفاوي عقداتو له لاري په Upper deep cervical لمفاوي عقداتو کې او د تیراید غدې د سفلي قسمت لمف یا دا چه مستقیماً او یا هم د

Pretracheal او Paratracheal لمفاوي عقداتو له لاري په Lower deep cervical لمفاوي عقداتو کي تخليه کيږي.

د تايرايډ غدې تعصیب: د تايرايډ غده د سمپاتيک اعصابو پواسطه چه اصلاً له Middle cervical ganglion او قسماً له Sup/Inf cervical ganglios نه منشاء اخلي تعصیب کيږي.

د تايرايډ غدې ساختمان او وظيفه: د تايرايډ غده له دوه قسمو افرازي حجراتو نه جوړه شوي دي.

1-Follicular cells: نوموړي حجرات د غدې فولیکولونه فرشوي او دا حجرات Triiodothyronin او Tetra-iodothyronin (Thyroxin) افرازي.

دغه پورته دواړه هورمونونه Basal metabolic rate تنبه کوي او هم د وجود او دماغ په نشوونما کي رول لري.

2-Parafollicular cells (C cells):

دا حجرات د تايرايډ غدې د Follicles په مابين کي موقعيت لري او دا حجرات Thyrocalcitonin hormone ترشح کوي کوم چه په هډوکو او نورو انساجو کي د کلسيم دا يونونو د جاي په جاي کولو دنده په غاړه لري او د زيات افراز په صورت کي ئي Hypocalcemia توليد کيږي. ددي هورمون تاثيرات د Parathormone پر خلاف دي.

پاراتايرايډ غدوات

دا غدوات مجموعاً دوه جوړي (يوه جوړه علوي او يوه جوړه سفلي) واړه اندوکراين غدوات دي او د غاړي دواړو خواو کي د تايرايډ غدې د مربوطه فص په خلفي کنار باندي د تايرايډ غدې د کپسول په داخل کي موقعيت لري. Parathyroid غدوات Parathormone ترشح کوي کوم چه د کلسيم او فاسفورس ميتابوليزم کنترولوي هر يو د Parathyroid غدواتو بيضوي شکل لري او غټوالي ئي تقريباً 6x4x2mm دي.

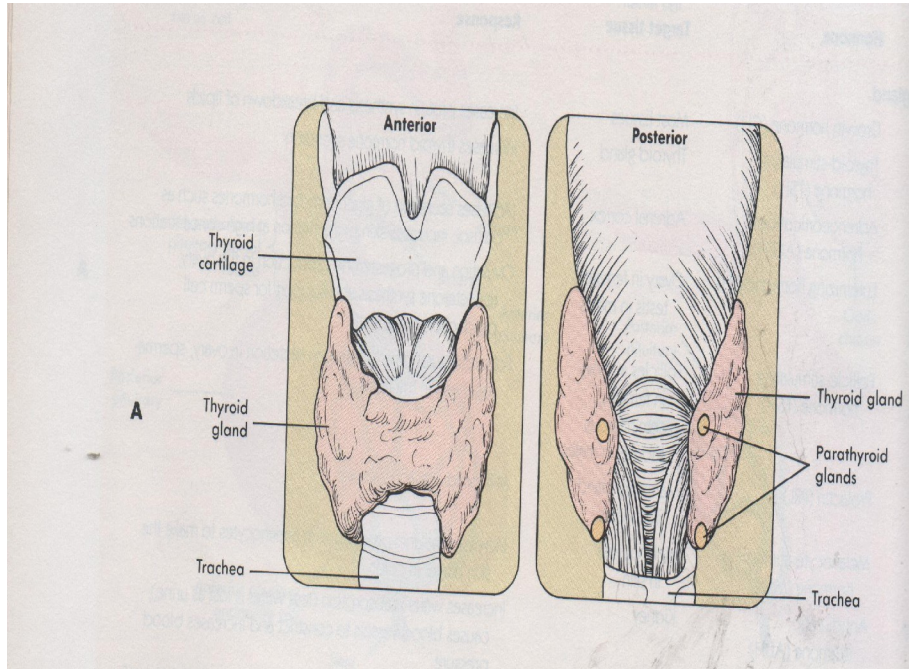
Sup parathyroid glands د تايرايډ غدې د مربوطه فص د خلفي کنار په وسطي قسمت کي د Recurent laryngeal nerve شاته موقعيت لري او د شکل له نظره دا غدوات ډير ثابت دي.

Inf parathyroid glands د شکل له نظره ډير بي ثباته دي او ممکن لاندي موقعيتونه ولري

a- د Inf thyroid art لاندي د تايرايډ غدې د مربوطه فص Lower pole ته نژدي.

b-د تیراید غدې کیپسول په خارج کې د Inf thyroid art نه لږ پورته.
 c-د غدې د مربوطه فص په داخل کې د فص خلفي کنار ته نژدې

تیراید غده



81- شکلونه

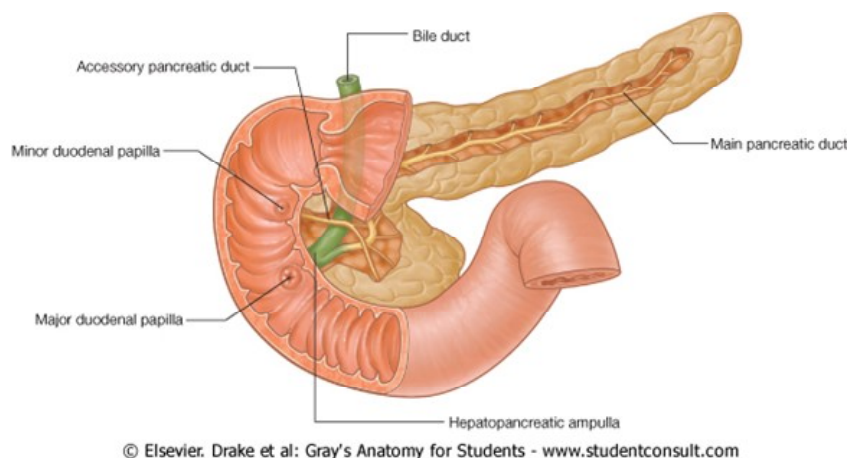
د Parathyroid غدوات د Inf thyroid art او همدارنگه د Sup thyroid او Inf thyroid شریانو د انستوموزله ناحیې نه اړوا کیږي. Parathyroid غدوات د سمپاتیک اعصابو پواسطه چه له علوي او وسطي رقبې عقداتو نه منشاء اخلي تعصیب کیږي. د Parathyroid غدواتو وریډونه او لمفاوي او عی د Thyroid او Thymus غدواتو وریډونو او لمفاوي او عیو سره یوځای سیر لري او په عین نواحیو کې تخلیه کیږي.

نوټ: د Parathyroid غدواتو فعالیت دویني د کلسیم په Level پوري ارتباط نیسي په دي معنی که د ویني د کلسیم اندازه بنکته شي نو دا غدوات تنبه کیږي او که د ویني د کلسیم اندازه جگه شي نو ددي غدواتو فعالیت نهی کیږي.

ENDOCRIN PART OF PANCREAS

د Pancreas اندوکراین برخه له Microscopic عناصرو نه چه د Pancreatic islets په نوم یادېږي جوړه شوي دي دا د حجراتو جداگانه وړې کتلې دي چه د پانکراس په ټولو برخو کې توزیع شوي دي تعداد ئې د پانکراس په لکې کې ډیر زیات دي. Pancreatic islets د حجراتو د مختلفو انواعو لرونکي دي لکن مهم حجرات ئې عبارت دي له بیتا سلز او الفا سلز څخه بیتا سلز ئې Insulin ترشح کوي او الفا سلز ئې Glucagon ترشح کوي دغه پورته دواړه هورمونونه د قندونو د میتابولیزم په کنترول کې رول لري.

Pancreas



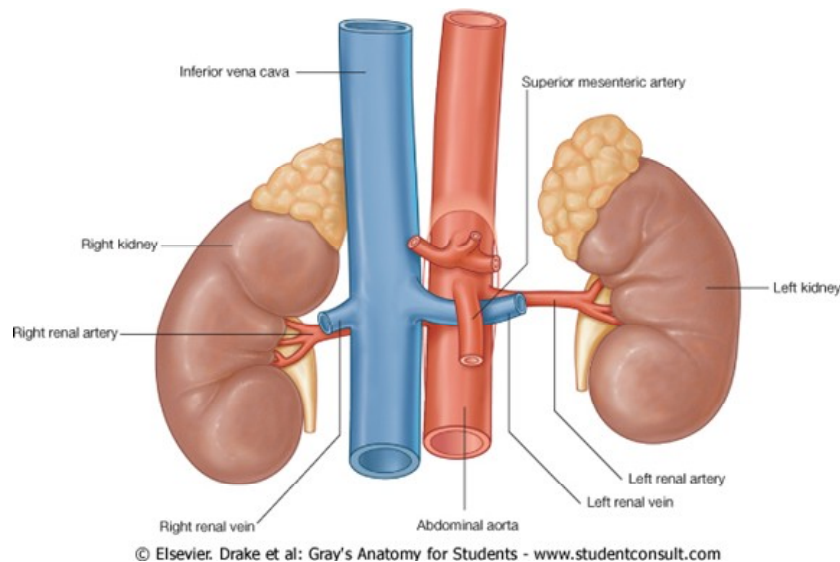
82 - شکل

THE SUPRARENAL GLANDS(ADRENAL GLANDS)

دا یوه جوړه اندوکراین غدوات دي چه د پریټوان شاته د بطن په خلفي جدار کې د پښتورگو د علوي نهایت د پاسه موقعیت لري. هر یو ددې غدواتو دوه عمدي برخې لري چه بیروني برخه ئې د Cortex په نوم او دنني برخه ئې د Medulla په نوم یادېږي د هري غدې د Cortex برخه Steroid hormones او د Medulla برخه ئې Catechol amines (ادرینالین او نورادرینالین) ترشح کوي هره غده تقریباً پنځوس ملي متره جگوالي، دیرش ملي متره عرض او لس ملي متره ضخامت لري.

هره غده تقريباً پنځه گرامه وزن لري چه ددي وزن له جملې 1/9 برخه ئي د غدي Medulla او باقي ئي Cortex تشکيلوي.
 بڼې طرف Suprarenal gland مثلثي شکل لري چه لرونکي د يوي زروي، يوي قاعدي، دوه سطحو (قدامي او خلفي) او دري کنارو (قدامي، انسي او وحشي) دي او چپ طرف Suprarenal gland نيمه حلقوي شکل لري چه لرونکي ددوه نهاياتو (علوي او سفلي) دوه کنارو (انسي او وحشي) او دوه سطحو (قدامي او خلفي) دي.

Supra renal glands



83- شکل

د Suprarenal gland ارتباطات:

1- د بڼې طرف Suprarenal gland ارتباطات.

a- د غدي قاعده د بڼې پښتورگي له علوي نهايت سره ارتباط لري.

b- قدامي سطحه ئي په انسي کي د I.V.C سره، په وحشي کي د جگر سره او کله کله په سفلي کي د Duodenum سره ارتباط لري.

c- خلفي سطحه ئي د حجاب حاجز له بڼې سويق سره ارتباط لري.

d- قدامي کنار ئي د غدي له زروي نه لږ لاندې يوه ناحيه د Hilum په نوم لري.

چه Suprarenal vein له همدې ځايه راوړي.

e-انسې کنار ئي د Right celiac ganglion او Right inf phrenic art سره ارتباط لري.

2- د چپ Suprarenal gland ارتباطات:

a- قدامي سطحه ئي له پورته نه بنکته خواته د لاندي ساختمانو سره ارتباط لري.

*- Cardiac end of the stomach

*- The splenic artery

*- The pancreas

په دي وجه د غدي علوي نهايت د توري له خلفي نهايت سره ارتباط لري او سفلي نهايت ته ئي تړدي Hilum قرار لري چه له دي نه Left suprarenal vein راوړي.

b- خلفي وجه ئي په وحشي کي د چپ پښتورگي او په انسې کي د حجاب حاجز له Left crus سره ارتباط لري.

c- انسې کنار ئي د Left celiac ganglion ، Inf phrenic art او چپ Gastric شريان سره ارتباط لري.

د Suprarenal غدواتو اروا: هر يو د Suprarenal gland د لاندي شريانو پواسطه اروا کيږي.

1- Superior suprarenal artery

2- Middle suprarenal art

3- Inferior suprarenal art

د Suprarenal غدواتو وريدي تخليه: د هري غدي وريدي وينه د يو وريد پواسطه تخليه کيږي چه د بني غدي وريدي وينه د Right suprarenal vein له لاري په Inf vena cava کي او د چپي غدي وريدي وينه د Left suprarenal vein له لاري په چپ Renal vein کي تخليه کيږي.

د فوق الکليه غدواتو لمفاوي تخليه او تعصیب:

د فوق الکلمه غدواتو لمفاوي اوعي په Lateral aortic لمفاوي عقداتو کي تخليه او تعصیب ئي د سمپاتيک اعصابو پواسطه تامنيږي.

څلورم فصل

حسي غړي

د انسان د وجود حسي غړي چه د ليدلو، اوريدلو، تماس، خوند او بوي حسيت د هغوي پواسطه درک کيږي په لاندي ډول سره دي.

۱- د تماس د درک عضوه (پوستکي)

۲- د باصري (ليدلو) اعضاوی (سترگي)

۳- د سامعي (اوريدلو) اعضاوی (غورږونه)

۴- د ذايقي عضوه (ژبه)

۵- د شامي (بويولو) عضوه (پوزه)

د پورته اعضاوه له جملي څخه ژبه په هضمي سيستم کي او پوزه په تنفسي سيستم کي تشریح شوي باقي نور حسي غړي په ترتيب سره تر بحث لاندي نيسو.

پوستکي (The skin)

پوستکي چي د تماس د درک يوه مهمه عضوه ده ضخامت ئي د لاسو په ورغوو او د خپو په تلو کي زيات او د سترگو په پلکونو کي کم دي په عمومي ډول سره د انسانانو پوستکي په دوه قسمه دي. د لاسو د ورغوو او د خپو د تلو پوستکي د Glabrous skin له نوعی څخه دي چی وينستان او Sebaceous glands نلري. د لاسو د ورغوو او د خپو د تلو نه بغير د وجود د پوستکي ټوله برخه Hairy skin احتواء کوي دا پوستکي لرونکي د Hair follicles او Sebaceous glands دي.

پوستکي په عمومي ډول له دوه طبقو نه متشکل دي.

چي سطحي طبقه ئي د Epidermis په نوم او عميقه طبقه ئي د Dermis په نوم ياديږي.

د پوستکي د Epidermis طبقه: د پوستکي دا طبقه د لاسو په ورغوو او د خپو په تلو کي ضخيمه او په نورو برخو کي نازکه ده، د پوستکي د Epidermis طبقه د لاندي نه پورته خواته د لاندي طبقاتو لرونکي دي.

Stratum germinatum-

Stratum malpighii-

Stratum granulosum-

Stratum lucidum-

Stratum Corneum-

د پوستکي د Epidermis طبقه د langerhans ميلانوسايت، Keratinocyte حجراتو او Melanocyte Markel Cells لرونکي ده. Keratinocyte حجرات ئي Keratin جوړوي حجرات ئي Dendritic secretory حجرات دي چي ميلانين افرازوي او د خپلو Dendrites پواسطه ئي په Epidermal او Hair حجراتو کي توزيع کوي. Longhans حجرات هم لرونکي د Dentrites دي او ددي حجراتو اصلي وظيفه داده چه کوم وخت Contact Alergen د پوستکي د Epidermis طبقي سره په تماس راشي ددي حجراتو پواسطه نوموړي Alergen سوري کيږي او په نتيجه کي د T-Lymphocytes سره ئي ملاقي کوي د ذکر وړ ده چه دا حجرات د لمفاوي عقداو او د پوستکي تر مينځ د لمفاوي چينلو پواسطه د حرکت په حال کي دي Markel cells د Epidermis په لانديني برخه کي قرار لري او نوموړي حجرات د Touch receptors په حيث وظيفه اجرا کوي.

د Dermis طبقه: د پوستکي دا برخه لرونکي د دوه طبقو ده چي پورتنې طبقه يي د Papillary dermis په نوم او بنکتني طبقه ئي د Reticular dermis په نوم ياديږي. د پوستکي Dermis برخه د لاندي ساختمانولرونکي ده.

- Connectiv tissue fibres چه مشتمل په زياته اندازه کولاجن اليفو او کمه انداز الاستيک او Reticular اليفودي چي په اطرافوکي په طولاني ډول او په غاړه او تنه کي په حلقوي ډول دي.

- Cellular elements چه مشتمل په Mast cells, Fibroblast او Histiocytes حجراتو دي Fibroblast حجرات يي د منضم نسج اليف جوړوي Mast cell يي هستامين ازادوي او Histiocytes ئي د Phagocytosis عمليه پر مخ بيائي.

- د ويني رگونه، لمفاوي او عبي او عصبي اليف.

Arrector pili muscles-

د پوستکي د Dermis طبقه د Deep fascia سره د Subcutaneous tissue پواسطه ارتباط لري .

د پوستکي ضمايم : د پوستکي ضمايم په لاندي ډول دي .

The sweat glands (Ecrine and apocrine)-

The sebaceous glands-

- ويښتان او نوکان

The sweat glands: اوږده ، مارپیچي ، قنات ته ورته غدوات دي چه د وجود په ټوله سطحه (په استثني د شونډوسور مارجن، دقضيبي د سر برخه , Nails bed , او Clitoris) کي توزیع شوي دي د دي غدواتو نهایتونه په تحت الجدي نسج کي قرار لري او نوموړي غدواتو د پوستکي د Dermis ټول ضخامت اشغال کړي نوموړي غدوات مشتمل په Ecrine او Apocrine غدواتو دي. Ecrine غدوات د پوستکي په ټولو برخو کي قرار لري لکن Apocrine غدوات چه د Ecrine غدواتو په تناسب غټ دي صرف په Nipple, Axillae , Anogenital areas او Areola نواحیو کي وجود لري د یادوني وړ ده چه دي غدواتو د بلوغ تر وخته پوري انکشاف نه وي کړي .

د عرقیه غدواتو افرازات د Stress , Pain , Fright او جنسي فعالیت په وخت کي زیاتېږي . او د دي غدواتو قناتونه د وینستانو فولیکولو ته خلاصیږي.

The sebaceous glands: دا غدوات د پوستکي په ټوله سطحه کي (په استثني د لاسو ورغوي او د خپو تلي او ظهري قسمتونه) وجود لري . د دي غدواتو تعداد د سر په پوستکي ، مخ ، وچولي او زنه کي زیات دي دا غدوات د وینستانو د فولیکولو چارپیر قرار لري او افرازات ئي چه Sebum نومېږي د وینستانو د فولیکولو په جسمونو کي تویږي . Sebum یوه غوره ماده ده چه د وینستانو له بیخونو نه د پوستکي سطحی ته راوځي دا ماده علاوه له دي چه د وینستانو د Flexibility په ساتلو کي کمک کوي لرونکي د fatty acids ، کولسترول او نورو موادو دي د پوستکي په مرطوب ساتلو او همدارنگه د فنگسي او بکتریاي انتاناتو په مقابل کي د پوستکي محافظه کوي

The hair: وینستان د نوعیت له مخي په دري ډوله دي:

1. The lanugo hairs : دغه نوعه د وینستانو په مخ (د ږيري او بریتانو د ناحي نه غیر) او اطرافو کي قرار لري .

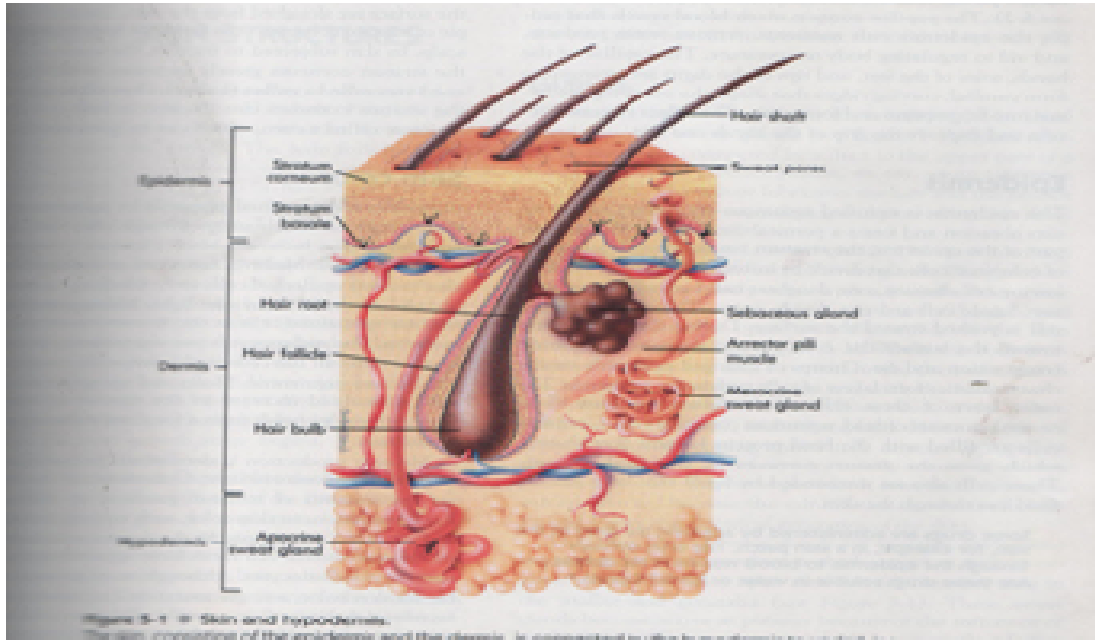
2. The terminal hairs : دا نوعه د وینستانو د سر ، ږيري ، بریتانو، تخرگونو او pubic نواحیو کي موقعیت لري.

3. The stiff hair: کوم چه د وریځو ، بانوگانو ، د پوزي د سوریو او Auditory meatus په وینستانو مشتمل دي وینستان په عمومي صورت تقریباً 1-6 کالو پوري د لوئیدو مرحله (Anagen phase) لري چه دغه موده په مختلفو کسانو کي په مختلفو اندازو دي یعنی (Anagen phase) په ځینو کسانو کي زیات او په ځینو کي کم دي د ځینو ساحو وینستان صرف د شپږ میاشتو لپاره لوئیږي لکه د وریځو او پنډیو وینستان د Anagen له مرحلي بعد وینسته د Resting مرحلي (Telangen phase) ته داخلېږي او

بالاخره لويږي، په زرانو او بنځو کي د وينبتانو توزیع د جنسي هورمونو تر تاثير لاندې ده . هر وينسته په حقيقت کي د مربوطه وينسته له فولیکول نه نشئت کوي او Hair follicle په حقيقت کي د پوستکي د Epidermis طبقي غرسيدل دي د Dermis په طبقه کي د فولیکولونو موقعيت په پوستکي کي د پوستکي له سطحې سره په مايل شکل دي د دي فولیکولو متوسع نهايتونه د Hair bulbs په نوم ياديږي چه د پوستکي د Dermis طبقي عميکه برخه سوري کوي او subcutaneous نسج ته رسيږي د ملساء عضلي يو بانډ چه Arector pilli muscle نومېږي د فولیکولو لانديني سطحه د Dermis له سطحې طبقي سره وصلوي نوموړي عضله د سمپاتيک اعصابو پواسطه تعصيب کيږي او د دي عضلي تقلص د دي باعث کيږي چه وينسته د پروتي له حالت نه د ولاړي حالت اختيار کړي د دي نه علاوه د دي عضلي تقلص په sebaceous glands باندي د فشار راوړلو سبب کيږي او په نتيجه کي د دي غدواتو د افرازاتو د خارجيدو باعث کيږي .

The nails: نوکان عبارت له Keratinized plate څخه دی چه د ګوتو د څوکو په Dorsal surface کي موقعيت لري. د نوموړي پليت proximal edge د نوک د بيخ په نوم ياديږي هر نوک د پوستکي د التواء ګانو پواسطه احاطه شوي چه د Nail folds په نوم ياديږي د پوستکي هغه سطحه چه د نوک پواسطه پوښل شوي د Nail bed په نوم ياديږي .
 د پوستکي وظيفه: د پوستکي عمده وظيفې په لاندي ډول سره دي

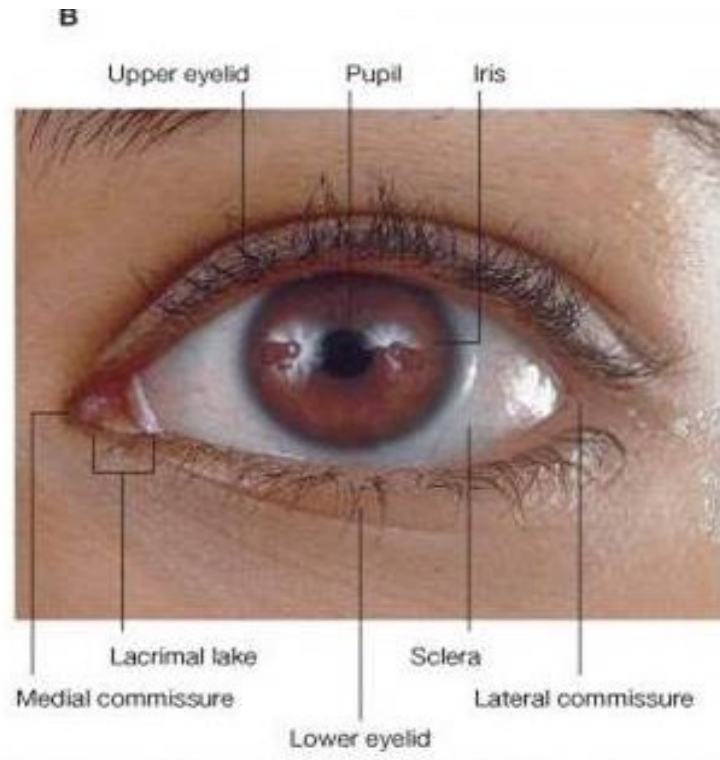
- | | |
|---|--------------------------------------|
| 1- د بيروني مواد په مقابل کي د وجود ساتنه | 4 - د مايعاتو له ضياع نه مخنيوي. |
| 2 - د وجود د حرارت تنظيمول. | 5- د حسي عضوي په حيث وظيفه اجراء کوي |
| 3 - د ويتامين جوړول. | 6- د توکسينو اطراح کول. |



84 - شکل

د باصري اعضاؤی

د باصري اعضاؤی عبارت د سترگو څخه دي سترگی چه تعداد ئي دوه عدده دي د متوسط خط دواړو خواوته په متناظر ډول په مربوطه Orbital cavity کي موقعیت لري. مونږ په دي ځاي کي اول سترگی او په تعقیب ئي د سترگی د کري عضلات او بیا Lacrimal apparatus تر بحث لاندې نیسو



85 – شکل

دسترگي گاتي : د سترگي گاتي په Orbital cavity کي موقیعت لري او د ساختمان له نظره د یوي کامري سره شباهت لري . هره سترگه چه تقریباً د 2.5 cm ضخامت لرونکي ده له دري متکاثفو پوښو نه متشکله ده بیروني پوښ ئي چه د fibrous پوښ پنوم یادیري چه د Sclera او Cornea پواسطه جوړ شوي وسطی پوښ یی یو وعایی پوښ دی او متشکل دي له Ciliary body , Choroid او Iris څخه. او داخلي پوښ ئي چه یو عصبي پوښ دي د Retina پواسطه جوړ شوي کوم وخت چه نور په سترگه ولویري د څو منکسر کوونکو وسطونو له منځ نه تیریري چه دا وسطونه له مخي شاته عبارت دي له :

- Cornea-
- Aqueous humear-
- Lens-
- Vitreous body-

اوس مونږ په دي ځاي کي اول د سترگي پوښونه او په تعقیب ئي د سترگي Refracting وسطونه تر بحث لاندی نیسو .

د سترگي بيروني پوښ: لکه چه د مخه مو وويل چه د سترگي بيروني پوښ يو Fibrous پوښ دي چه د Sclera او Cornea پواسطه جوړ شوي .

The sclera: د سترگي د بيروني پوښ 5/6 خلفي برخه تشکيلوي Sclera له متکاثف فبروز نسج نه چه ډير سخت دي تشکيل شوي ده او همدا Sclera دي چه د سترگي د گاتي شکل ثابت ساتي. په هغه ځاي کي چه Optic nerve د سترگي گاتي نه د Sclera په خلفي قسمت کي راوځي نو هغه ته نژدي Sclera ضخيمه ده او په کوم ځاي کي چه Sclera د Cornea سره يوځاي کيږي د هغي شاته Sclera تقريباً د شپږ ملي مترو په اندازه ضخامت لري په هر صورت د Optic nerve د خروج په ځاي کي Sclera کي زيات سوري موجود دي او دا په دي خاطر چه د Optic nerve اليف د همدي سوريو له لاري د سترگي گاتي نه وځي دا سوري ماننده قسمت د Sclera د Lamina cerebrosa پنوم ياديري د سکليرا بيروني سطحه سپيښه او همواره ده او د Tenon's کپسول پواسطه پوښل شوي نوموړي کپسول له Optic nerve نه تر Limbus پوري امتداد لري چه له Sclera نه د Episcleral membrane پواسطه جدا شوي. د Sclera قدامي قسمت د Conjunctiva پواسطه پوښل شوي چه Conjunctiva اصلاً يوه نازکه شفافه مخاطي غشاء ده دا غشاء د Eyelids خلفي سطحه او د Sclera قدامي سطحه فرشوي هغه برخه د منظمي (Conjunctiva) چه د eyelids خلفي سطحه فرشوي د Palpebral conjunctiva پنوم ياديري او هغه چه د Sclera قدامي قسمت فرشوي د Bulbar conjunctiva پنوم ياديري د Sclera داخلي سطحه نضواري ده او د Ciliary nerves/vessels د موجوديت له کبله وړي وړي چقوري گاني لري Sclera د کورويډنه د Suprachoroidal lamina پواسطه جدا شوي ده Sclera په قدام کي تر Cornea پوري امتداد مومي او د دي دواړو ساختمانو اتصالي محل د limbus په نوم ياديري په Limbus کي يو حلقوي قنات چه د (Canal of schlemm) sinus venossus sclera پنوم وجود لري چه Aqueous humour په Ant. Scleral (Ciliary) veins کي د همدي Sinus له لاري تخليه کيږي په خلف کي Sclera د Optic nerve له د يورال شيت سره نښتي ده په Sclera باندي د سترگي د گاتي Extrinsic عضلات ارتکاز کوي چه Recti عضلات ئي د Equator په قدام او Oblique ئي د Equator شاته په Sclera باندي ارتکاز کوي Sclera په خپل ټول امتداد په څو ځايو کي د او عيو او اعصابو پواسطه سوري شوي ده چه په لاندي ډول سره دي.

1. Optic nerve: د سترگي د گاتي د خلفي نهايت په خلفي انسي قسمت کي Sclera سوري کوي.

2. Ciliary nerve/arteries: د Optic nerve د خروج د محل په شاوخوا کي Sclera سوري کوي.

3. Anterior ciliary arteries: نوموړي شريانونه Lumbus ته نژدي Sclera سوري کوي.

4. خلور يا پنځه venae vorticosae (The choroid veins) د Equator شاته له Sclera څخه وځي خپله Sclera او عي نلري لکن سست منضم نسج چه د Congunctiva او sclera ترمنځ قرار لري (Episclera) لرونکي د او عيو دي چه د سکلا تغذيه ورڅخه صورت نيسي.

The cornea: قرينه چه يوه شفافه پرده ده د سترگي د بيروني پوښ 1/6 قدامي برخه تشکيلوي د Sclera او Cornea د اتصال محل د Limbus په نوم ياديږي د Cornea محدبیت د Sclera په نسبت زيات دي قرينه له Iris نه د يوي خلا پواسطه چه Ant. Chamber نومېږي جدا شوي دي د ساختمان له نظره قرينه له مخي نه شاته د لاندي طبقاتو نه جوړه شوي ده.

Corneal epithelium-

Bowmanns membrane-

Substantia propria-

Descemet's membrane-

Simple squamous mesothelium-

د سترگي گاتي وسطي پوښ: دغه پوښ متشکل دي له Choroid , Ciliary body او Iris څخه ..

The choroid: دا يو نازکه رنگينه طبقه ده چه د Sclera خلفي قسمت له Retina نه جدا کوي په قدام کي Choroid په Ora serata باندي خاتمه پيدا کوي په خلف کي کورويډ د Optic nerve په واسطه سوري شوي د کورويډ خارجي سطحه له سکليرا نه د Suprachoroidal lamina پواسطه جدا شوي داخلي سطحه ئي د Retina سره سست ارتباط لري Choroid د ساختمان له نظره له دري صفحو نه متشکل ده .

1. بيروني صفحه ئي وعائي ده چه د شريانو، وريدو ، Loose areolar نسج او Pigment cells نه تشکيل شويده.

2. وسطی صفحه ئی د شعریه عروقو نه تشکیل شوي ده چه د دیفیوژن د عملي پواسطه د Retina د Cones او Rods ساختمانونه تغذیه کوي.

3. داخلي صفحه ئی د Basal lamina پنوم یادیري چه یوه نازکه شفافه صفحه ده چه د Retina په بیروني رنگینه صفحي پوري نښتي ده.

The ciliary body: دا د Uveal tract ضخیمه برخه ده چه د Corneal limbus شاته موقعیت لري او قداماً د Iris پواسطه او خلفاً د Choroid پواسطه امتداد پیدا کوي Ciliary body دسترگي عدسیه په خپل ځای کي د تعلیق په حال ساتي او د نژدي دید په تطابق کي کمک کوي. که د Ciliary body نه یوه مقطع واخیستل شي نو وبه لیدل شي چه نوموړي مقطع مثلثي شکل لري. Ciliary body په قدام کي ضخیمه او په خلف کي نازکه ده د نوموړي جسم Scleral surface لرونکي د Ciliary muscle دي د Ciliary body د Vitreous surface خلفي قسمت لشم او تور دي قدامي قسمت ئی ځیر او تقریباً د 70 عدده Ciliary process دي مرکزي نهایتونه د دي بارزو ازاد او گرد دي د دي بارزو ترمنځ چه کومي میزابي قرار لري په هغی باندي د عدسی zanule یا (Suspensory ligament) خاتمه مومی.

The iris: دا د Uveal tract قدامي قسمت دي چه عموداً د Cornea شاته او د Lens په قدام کي د یوي گردې پردې په شکل چه په مرکز کي ئی یو سوري وجود لري او د Pupil په نوم یادیري قرار لري. Iris د سترگي Ant. Segment په دوه برخو ویشی چی د Ant chamber او Post. Chamber په نوم یادیري دواړه Chambers د Aqueous humour لرونکي دي د Iris محیطي کنار د Ciliary body د قدامي سطحي په وسطی قسمت پوري نښتي دي او په همدې ځای کي د Cornea نه د Iridocorneal angle پواسطه جدا شوي دي مرکزي ازاد کنار ئی چه د lens په قدام کي قرار لري د pupil حدود جوړوي د Iris قدامي سطحه د Mesotheilium د واحدې طبقې پواسطه او خلفي سطحه ئی د عمیقه رنگینه حجراتو د غبرگي طبقې پواسطه کوم چي د Ciliary body په امتداد قرار لري پوښل شوي ده Iris د حلقوي او شعاعي عضلي الیافو لرونکي ده حلقوي الیاف ئی د Sphincter pupillae په نوم یادیري چه د pupil څنډې ته نژدي قرار لري او د پاراسمپاتیک اعصابو پواسطه تعصیب کیږي شعاعي عضلي الیاف ئی د Iris خلفي سطحي ته نژدي قرار لري او د سمپاتیک اعصابو پواسطه تعصیب کیږي. دسترگي د گاتي عمیقه پوښ: د سترگي عمیقه پوښ یو عصبي پوښ دي او د Retina پواسطه جوړ شوي دي.

The retina: The retina چه د سترگي د گاتي د داخلي سطحی 2/3 خلفي قسمت پوښوي بیروني سطحی ئی د Choroid سره نښتي او داخلي سطحه ئی د Hyaloid membrane (Membran of vitreous body) سره په تماس ده د Optic nerve د داخليدو بالمقابل په Retina کي یوه ساحه وجود لري چه د Optic disc پنوم یادیري او 1.5mm قطر لري د Retina ضخامت له خلف نه قدام ته تدریجاً کمیږي او له خلف نه قدام ته په دري برخو ویشل شوي چه عبارت دي له Ciliary, Optic او Iridial برخو څخه د Retina اوپتیک قسمت لرونکي د عصبي نسج دي چه د رنا په مقابل کي حساس دي او د Retina دا برخه له Optic disc نه د Ciliary body تر خلفي نهایت پوري امتداد لري د Retina د Ora serata قدامي کنار موج ماننده خط چه د Ora serata پنوم یادیري جوړوي د Ora serata په قدام کي Retina د یوي نازکي غیر عصبي پردي (دغه پرده چه Ciliary body او Iris له داخل خوا څخه پوښوي د Retina دوه نوري پرخي چه عبارت دي له Ciliary او Iridial برخو څخه دي جوړوي) څخه تشکیل شوي دي. په Optic disc کي یوه فرورفتگي چه د Physiological cup پنوم یادیري وجود لري چون دا برخه Rods او cones نلري له دي کبله د رنا په مقابل کي غیر حساسه ده (Physiological blind spot) د سترگي د گاتي په خلفي نهایت کي د Optic disc نه دري ملي متره وحشي خوا ته یوه بله فرورفتگي چه Macula lutea نومیري قرار لري دغه فرورفتگي چه زیر رنگ لري او عي نلري د دي فرورفتگي مرکزي قسمت لږ څه ژوروالي لري او Fovea centralis جوړوي او دا د Retina نازکترینه برخه ده دا برخه صرف Cones لري او د Visual cavity لویه ناحیه تشکیلوي. Rods او Cones د سترگي په گاتي کي د رنا اخذي دي Rods لرونکي د یو صباغ دي چه Visul purple ورته وائي دوي کولاي شي چه د Dim light په مقابل کي جواب ووائي Cones یواځي د Bright light په مقابل کي جواب وائي او د رنگ په مقابل کي حساس دي د Retina د Fovea centralis برخه یوازي Cones لري او Rods نلري او له Fovea نه د Retina د محیط طرف ته د Cones تعداد په تدریجي توگه کمیږي چه بالاخره په محیطي برخه کي Cones بالکل وجود نلري او صرف Rods وجود لري د هستولوژي له نظره Retina له 10 طبقاتو څخه جوړه شوي ده

1. The pigmented layer
2. Layer of rods and cones
3. Ext. limiting membrane
4. Outer nuclear layer
5. Outer plexiform layer
6. Inner nuclear layer
7. Inner plexiform layer

Ganglion cell layer .8

Nerve fibre layer .9

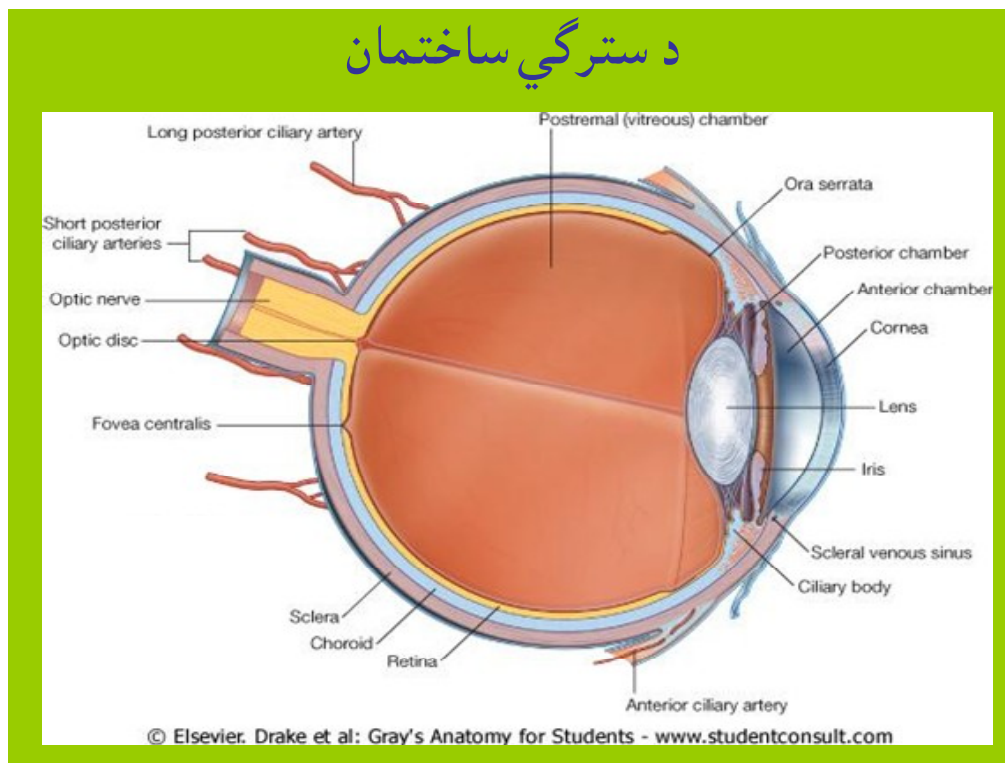
Int. limiting membrane .10

Aqueous humour: یو شفافه مایع ده چه د سترگی په Ant.segment کې قرار لري نوموړي segment د Iris پواسطه په Ant.chamber او Post. Chamber ویشل شوي. دغه دواړه Chambers د pupil له لاري یو دبل سره ارتباط لري Aqueous humour په post. Chamber کې د Ciliary processes شعریه عروقو پواسطه افرازیږي او د سترگی د pupil له لاري Ant. Chamber ته داخلېږي نوموړي مایع د Iridocorneal angle او Schlemm canal له لارو په Ant. Ciliary vein کې تخلیه کېږي که د دي مایع تخلیه مختله شي نو د سترگی د گاتي فشار زیاتېږي او په نتیجه د Glucoma ناروغي تاسس کوي په دي ناروغي کې د سترگی د فشار د زیاتوالي په نتیجه کې په Optic disc کې Cupping پیدا او بالاخره د فشار زیاتوالي د Retina د Atrophy سبب کېږي او د سترگی په روندوالي منتج کېږي. Aqueous humour په زیاته اندازه Ascorbic acid ، گلوکوز او امینو اسیدونه لري چه د Cornea او د سترگی Avascular tissues تغذیه کوي.

The lens: د سترگی عدسیه یوه محدب الطرفین ، شفافه ، غیر وعائي ساختمان دي چه د سترگی د گاتي د Ant. Segment او Post. Segment ترمنځ موقعیت لري د سترگی د عدسي قطر یو سانتی متر دي د قدامي او خلفي سطحو مرکزي نقاط ئي د Ant.pole او Post. Pole پنومو یادېږي د دي دواړو قطبو ترمنځ اتصالي خط د عدسي د Axis پنوم او د څنگونو محیط ئي د Equator پنوم یادېږي د سترگی د عدسي غټه فایده داده چه د سترگی عدسیه کولاي شي چه خپل Dioptric طاقت ته تغیر ورکړي او د سترگی عدسیه د سترگی د ټول ډیوپټریک طاقت (د سترگی ټول Dioptric طاقت اته پنځوس دي) پنځلس ډیوپټري برابروي. د عدسي خلفي سطحه د قدامي سطحې په نسبت ډیره محدبه ده او دا ځکه چه قدامي سطحه ئي د Suspensory ligament د کشش په اثر (د سترگی عدسي د همدې Ligament پواسطه د Ciliary body سره نښتي ده) همواره معلومېږي کوم وخت چه Suspensory ligament رځاوت حاصل کړي نو د قدامي سطحې محدودیت زیاتېږي (د عدسي د الاستیکي خاصیت په اثر) د سترگی عدسیه اصلاً له دوه برخو Nucleus او Cortex څخه جوړه شوي او دا دواړه برخي د یو شفاف الاستیکي کپسول پواسطه چه ضخامت ئي د قدامي سطحې په محیطي برخه کې زیات دي پوښل شوي دي د کپسول لاندې د Lens د Nucleus برخه د Cortex په نسبت سخته ده د عمر په تیریدو سره

Subepithelial lamellar fibres په دوامدار ډول تولیدیږي نو له همدې کبله عدسیه په تدریجي ډول سره پراخیږي او خپل الاستیکي خاصیت له لاسه ورکوي په دې معنی چه محیطي الیاف (نوي الیاف) مرکزي الیاف چه د هستي په شاوخوا کې موقعیت لري تر فشار لاندې راوړي او په تدریج سره د زړو الیافو تکاثف په هسته کې زیاتیږي او بالاخره په Senile cataract باندې منتج کیږي.

Vitreous body :Vitreous body چه یوه جیلی ماننده بې رنگه شفافه کتله ده د سترگی په Post. Segment کې موقعیت لري او د Hyaloid membrane پواسطه یوښل شوي په خلف کې نوموړي Membrane د Optic disc سره او په قدام کې د Ora serata سره نښتي ده. د Vitreous body په مابین کې Hyaloid canal قرار لري چه په جنیني حیات کې په نوموړي قنات کې Hyaloid art سیر لري چه وروسته له ولادت نه نوموړي شریان له منځه ځي لکن Hyaloid canal د عمر تر اخره پاته کیږي. د یادوني وړ ده چه دا قنات د Ophthalmoscope پواسطه نه لیدل کیږي.



شکل - 86

Extra ocular muscles: دا عضلات په دوه گروپو ویشل شوي دي
(A) . غیر ارادي عضلات .

(B) . ارادي عضلات

(A) . غیر ارادي عضلات: دا عضلات په لاندي ډول دي

1. The sup. Tarsal muscle: دا د Levator palpebra sup عضلي عميقه برخه ده نوموړي عضله د علوي Tarsus په علوي خنډه ارتکاز کوي او د Upper eyelid په پورته کيدو کي رول لري.

2. The inf. Tarsal muscle: دا عضله د Inf. Rectus او Inf. Oblique عضلي له Fascial sheath نه د Inf. Tarsus تر سفلي کنار پوري امتداد لري او د Lower eyelid په بنکته کيدو کي رول لري .

(B) . ارادي عضلات: دا عضلات په لاندي ډول دي :

(a) . Four recti muscles (علوي، سفلي، انسي، وحشي)

(b) . Two oblique muscles (علوي، سفلي)

(c) . The levator palpebra superior muscle .

د سترگي ارادي عضلات يو وړو کي د منشاء وتر او يو اوږد د ارتکاز وتر لري.
منشاء (Origin) :

1. څلور داني Recti عضلات له يوه حلقوي مشترک وتر نه نشئت کوي دغه حلقوي وتر د Orbite د جوف د زروي په Orbital surface پوري نښتي ده نوموړي حلقه Optic canal پوښوي . وحشي Rectus عضله يو اضافي وړو کي و تري سر لري کوم چه د حلقوي وتر په وحشي کي د Sphindal bone د لوي وزر د Orbital surface نه منشا اخلي.

2. The sup. Oblique muscle : دا عضله د Optic canal په علوي انسي برخه کي د Sphindal هډوکي له جسم نه نشئت کوي.

3. The inf. Oblique muscle: دا عضله د Optic canal په قدامي علوي برخه کي د Sphindal هډوکي د Lesser wing له orbital سطحي څخه منشا اخلي.

4. Levator palpebra sup. Muscle : دا عضله د Lacrimal groove په وحشي کي د Maxilla هډوکي له Orbital surface نه منشاء اخلي .

ارتکاز (Insertion) :

1. څلور عدده Recti عضلات د ليمبوس شاته په Sclera باندي ارتکاز کوي.

2. د Sup. Oblique عضلي وتر د Equator شاته د Sup. Rectus او Lat. Rectus عضلاتو د ارتکازي محل ترمنځ په Sclera باندي ارتکاز کوي.

3. Inf. Oblique عضله د Sup. Oblique عضلي ارتکاز محل سره نژدي په Sclera باندې ارتکاز کوي.

4. Levator palpebra sup. Muscle: دا عضله په اخر کي په دوه ضقحو ويشل کيږي چه علوي صفحه ئي د Sup. Tarsus په قدامي سطحه او د Upper eyelid د پوستکي په عميقه سطحه او سفلي صفحه ئي د Sup. Tarsus په علوي کنار ارتکاز کوي.

تعصیب: Sup. Oblique عضله د Trochlear nerve (IV) د Lat. Rectus muscle د Abducent nerve (VI) او باقي نور ټول عضلات د Oculomotor nerve (III) پواسطه تعصیب کيږي.

وظیفه:

1. Levator palpebra muscle: دا عضله د Upper eyelid په پورته کيدو کي رول لري.

2. Med. Rectus muscle: د سترگي انسي تدور او Lat. Rectus muscle د سترگي په وحشي تدور کي رول لري.

3. Sup. Oblique muscle: دا عضله د سترگي په سفلي تدور، وحشي تدور او Intortion کي رول لري.

4. Inf. Oblique muscle: دا عضله د سترگي په علوي تدور، وحشي تدور او Extortion کي رول لري.

The lacrimal apparatus: Lacrimal apparatus له لاندې ساختمانونو نه تشکیل شوي دي.

1. Lacrimal glands and it's ducts

2. Conjunctival sac

3. Lacrimal punctum and canaliculi

4. Lacrimal sac

5. Nasolacrimal duct

The Lacrimal gland: د Lacrimal gland زياتره برخه په Lacrimal fossa او

کمه برخه ئي په Upper eyelid کي موقعيت لري نوموړي غده چه د J د توري شکل لري د دوه عمده برخو لرونکي ده (Palpebral part, an orbital part) دا غده تقريباً د يو درجن

قناتونو لرونکي ده چه د دي قناتونو فوهي د Upper eyelid له سوري کيدو بعد Conjunctival sac ته خلاصيږي. نوموړي غده د Ophthalmic art د Lacrimal

branch پواسطه ارواء کيږي او د Lacrimal nerve پواسطه ئي تعصیب صورت نيسي

(نوموړي عصب د Sensory او Secretomotor اليافو لرونکي ده)

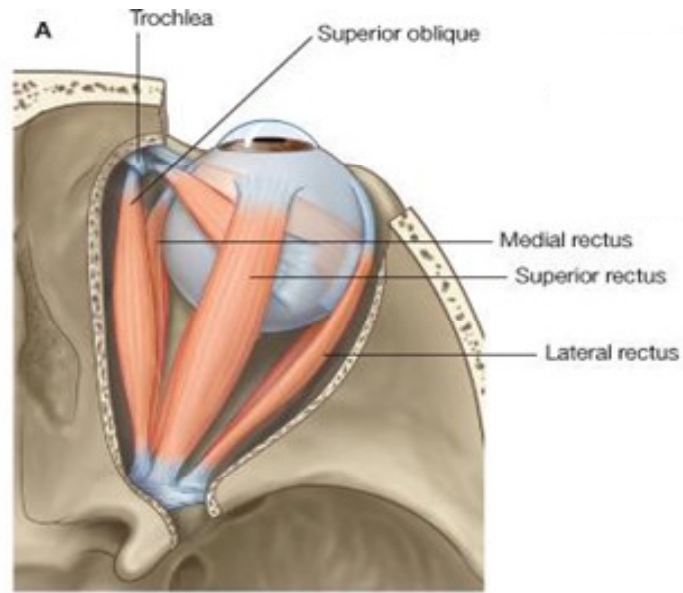
Conjunctival sac: د Conjunctival یوه برخه د Eyelid عمیقه سطحه palpebral conjunctiva او بله برخه ئې د sclera قدامي قسمت Bulbar conjunctiva فرشوي د دي دواړو برخو ترمنځ چه کومه خلا ده هغه د Conjunctival sac پنوم یادېږي. هغه انعکاسي خط چه په علوي او سفلي کي د Bulbar conjunctiva له انعکاس نه بعد په palpebral conjunctiva باندي مینتخ ته راځي د Sup/Inf. Conjunctival fornices پنوم یادېږي palpebral conjunctiva چه زیاتره وعائي دي د Tarsal plate سره نښتي ده او Bulbar conjunctiva چه د Sclera قدامي قسمت پوښوي شفافه او د Sclera سره ارتباط لري.

Lacrimal punctum & canaliculi: هر یو Lacrimal canaliculus له Lacrimal punctum نه شروع کېږي. او هر یو د دوي تقریباً 10mm اوږدوالي لري چه لرونکي د یو افقي قسمت د 8mm اوږدوالي په اندازه او یو عمودي قسمت د 2mm په اندازه دي. د هر یو Canaliculus په سیر کي په کوم ځای کي چه د Canaliculus عمودي قسمت په افقي قسمت خپل سیر بدلوي هلته په هر Canaliculus کي لږ توسع لیدل کېږي چه د Ampula پنوم یادېږي د دواړو Canaliculus فوهي یو له بل سره نژدي د Medial palpebral lig شاته د Lacrimal sac په وحشي جدار کي خلاصېږي.

The lacrimal sac: دا یوه غشائي خلطه ده چه دولس ملي متره اوږده او پنځه ملي متره عریضه ده او د Medial palpebral lig شاته په Lacrimal groove کي موقعیت لري پورتنی نهایت ئې پخ او ښکتنی نهایت ئې په Nasolacrimal duct باندي امتداد پیداکوي نوموړي Sac په قدام کي د Medial palpebral lig او له Orbicularis oculi عضلي سره ، په انسي کي Lacrimal groove نوموړي sac له پوزي نه جدا کوي. په وحشي کي نوموړي Sac له Lacrimal fascia او د Orbicularis oculi عضلي له Lacrimal part سره ارتباط لري د دي Sac التهاب د Dacrocystitis پنوم یادېږي .

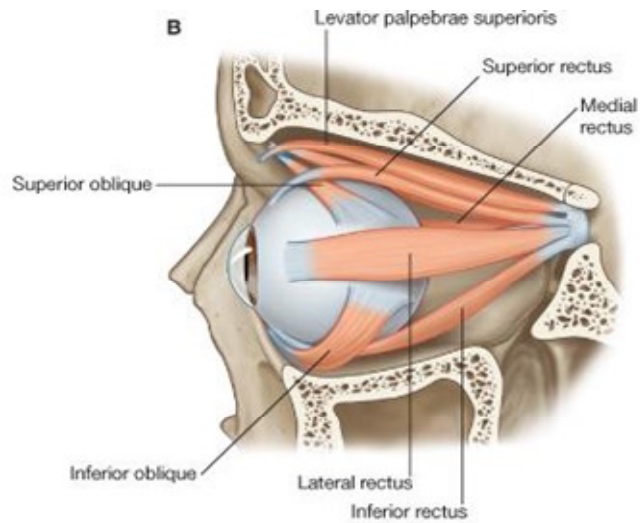
The nasolacrimal duct: نوموړي Duct تقریباً اتلس ملي متره اوږدوالي لري چه د Lacrimal sac له سفلي نهایت نه شروع ښکته ، شاته او وحشي خوا ته سیر لري او بالاخره د پوزي د جوف په Inf. Meatus کي ئې فوهه خلاصېږي د مخاطي غشاء یوه التواء یو نا مکمل Valve په سفلي نهایت کي جوړوي نوموړي Valve ته Valve of hasner هم ویل کېږي.

دسترگي د کري عضلات



© Elsevier. Drake et al: Gray's Anatomy for Students - www.studentconsult.com

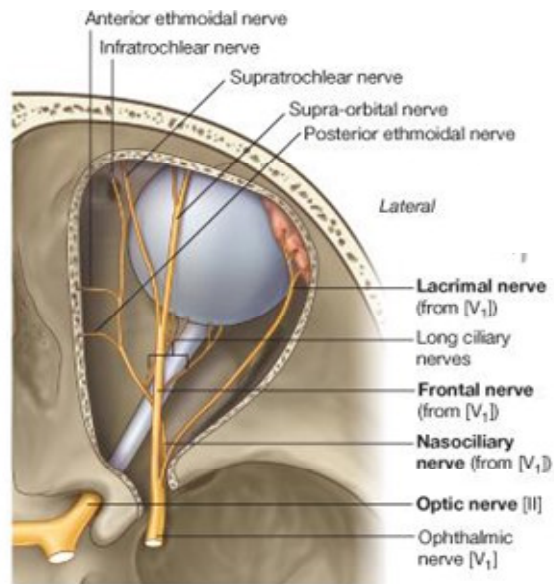
دسترگي د کري عضلات



© Elsevier. Drake et al: Gray's Anatomy for Students - www.studentconsult.com

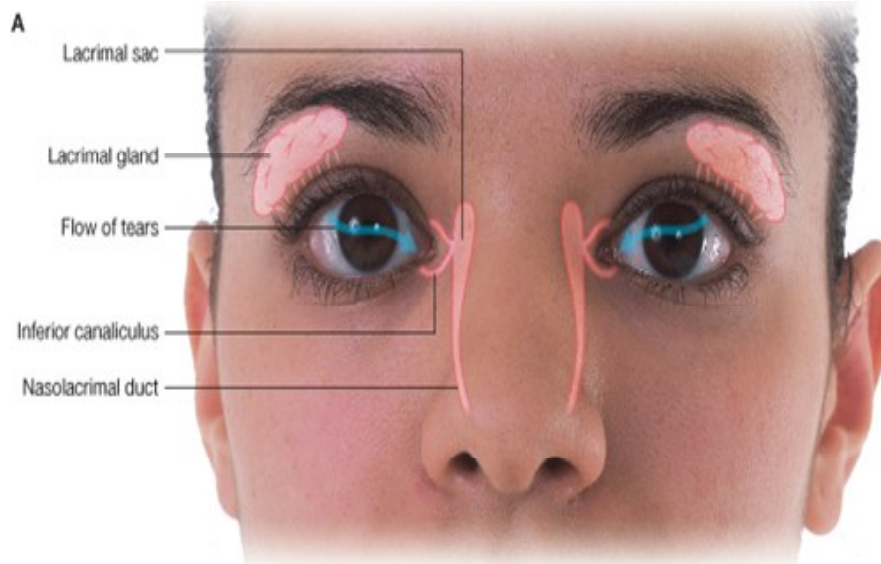
شکلونه - 87 - A, B

دسترگي د کري د عضلاتو مربوطه اعصاب



© Elsevier. Drake et al: Gray's Anatomy for Students - www.studentconsult.com

دسترگي د دمعي جهاز مربوطه ساختمانونه



© Elsevier. Drake et al: Gray's Anatomy for Students - www.studentconsult.com

شکلونه - 88 - A, B

غوږونه

غوږونه برسير پردي چه د اوريدلو اعضاوي دي د بدن د موازني په ساتلو كي هم رول لري او هر غوږ لرونكي د دري عمده برخو دي چه په لاندې ډول سره دي.

1. خارجي غوږ (The ext. ear)

2. وسطي غوږ (The middle ear)

3. داخلي غوږ (The int. ear)

The ext. ear: خارجي غوږ او يا هم د غوږ خارجي برخه له دوه قسمتونو څخه متشکله ده چه د (pinna) Auricle (د غوږ پکه) او Ext. acoustic meatus پنوم ياديږي.

د غوږ صيوان (The Auricle): د غوږ پکه چه له بيرون څخه په اساني ليدل کيداږ شي ديوې غضروفي صفحه څخه چه د پوستکي پواسطه پوښل شوې تشکيل شوې ده د غوږ د صيوان سفلي برخه چه نرم شکل لري د پوستکي پواسطه پوښل شوې او د منضم نسج څخه جوړه شوې چه د لوبيول په نوم ياديږي متباقي برخه د اوريکل په زياتو برخو وشيل شوې چه د دي برخو له جملي څخه عمده برخه ئي د Concha پنوم ياديږي. Concha په حقيقت کي له يو ژورالي څخه عبارت دي چه د Ext. acoustic meatus سره ارتباط لري او د غوږ د صيوان په وسطي قسمت کي قرار لري. د Concha په سفلي برخه کي Intertragic notch او په قدام کي ئي Tragus او په علوي برخه کي ئي لاندې ساختمانونه قرار لري.

1. Cymba concha

2. Anti helix

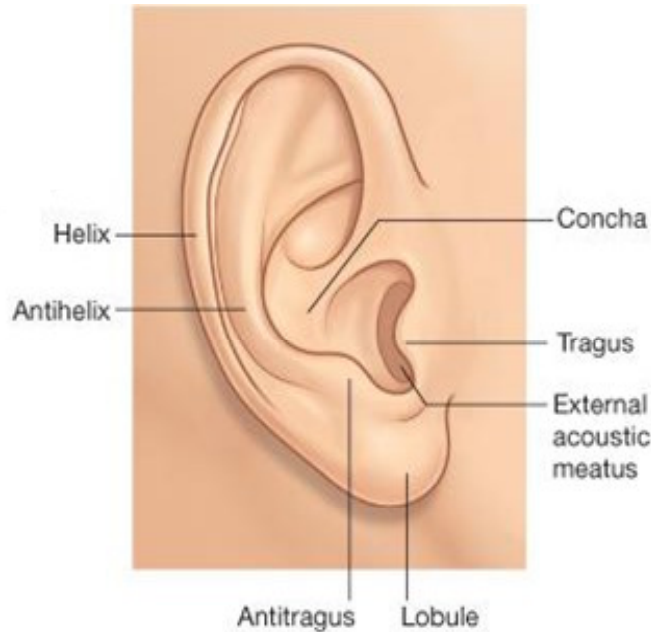
3. Triangular fossa

4. Auricular tubercle

5. Scaphoid fossa

6. Helix

د غورډ صیوان (پیکه)



© Elsevier. Drake et al: Gray's Anatomy for Students - www.studentconsult.com

89 – شکل

Auricle د سره په ارتباط یو تعداد عضلات قرار لري چه دغه عضلات یه انسانانو کي واره دي لکن په حیواناتو کي د Intrinsic عضلاتو موجودیت د Auricle د تغیر شکل باعث شوي او Extinsic عضلات د Auricle په حرکت کي رول لري. په دي معني چه د دي عضلات تقلصات د Auricle د حرکت سبب کیږي د Auricle اروا د Post. Auricular art او Auricular art پواسه تامنیږي لمفاوي او عي ئي په Superficial temporal art او Post. Auricular, Preauricular او Superficial cervical لمفاوي عقداتو کي تخلیه کیږي. د Auricle د وحشي وجهي $\frac{2}{3}$ علوي برخه د Auricalotemporal nerve او $\frac{1}{3}$ سفلي برخه ئي د Great auricular nerve پواسه تعصیبیږي. د Auricle د انسي سطحی $\frac{2}{3}$ علوي برخه د Lesser occipital nerve پواسه او $\frac{1}{3}$ سفلي برخه ئي د Great auricular nerve پواسه تعصیبیږي. د Auricle بیخ (Root) د Vagus عصب د Auricular شعبي پواسه تعصیبیږي. Auricular muscle د Facial nerve د شعباتو پواسه تعصیبیږي.

The external acoustic meatus: د دي قنات پواسه د اواز موجي له Concha څخه د Tympanic membrane په طرف رهنمائي کیږي. د دي کانال بیروني برخه انسي

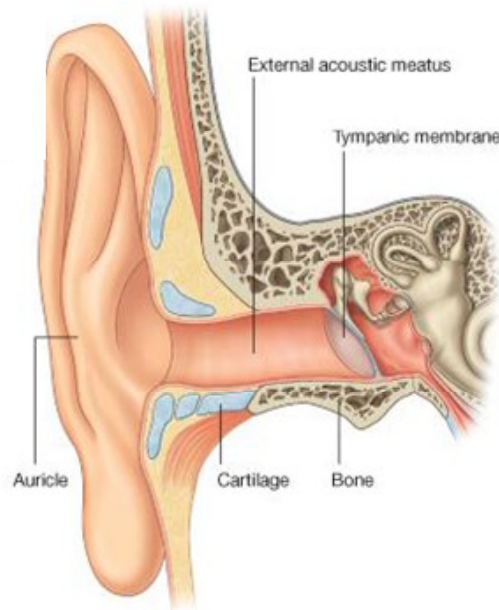
، قدام او علوي ته ، وسطي برخه ئي انسي ، خلف او علوي ته او داخلي برخه ئي انسي قدام او سفلي ته ميلان لري سره له دي چه د کانال سيريو څه نا څه معوج دي لاکن د غور د معايني په وخت کي چه Auricle پورته شاته او لږ وحشي طرف ته کش کړو نو مستقيم شکل اختياري د دي کانال طول 24mm دي او په مجموع کي 2/3 انسي برخه ئي (16mm) هډوکينه او وحشي 1/3 برخه ئي (8mm) غضروفي ده دا چه Ttmpanic memberane په مايل شکل موقعيت لري نو د دي غشاء د همدې موقعيت په اساس د کانال قدامي جدار او سطحه د کانال د خلفي جدار او چت په نسبت اوږده ده . که له کانال څخه مونږ يوه مقطع واخلو نو و به ليدل شي چه د دغه کانال لومن بيضوي شکل لري چه د کانال د لومن اوږدترين عمودي قطر د کانال د وحشي نهايت په برخه کي او اوږدترين قدامي خلفي قطر ئي د کانال په انسي نهايت کي قرار لري . په مجموع کي د کانال د Bony part لومن د غضروفي برخي د لومن په تناسب کم دي چه د کانال تنگترينه نقطه د Tympanic memberane نه پنځه ملي متره وحشي ته قرار لري . د کانال Bony part چه د Temporal هډوکي د Tempanic plate پواسطه جوړ شوي مقطع ئي د C د توري شکل لري دا چه وموويل چه د Bony part مقطع د C د توري شکل لري نو له دي نه واضح ده چه د Plate خلفي علوي برخه څه نقيصه لري چه د دي نقيصي په ځاي کي د Meatus جدار د Temporal هډوکي د Squamous part د يوي برخي پواسطه پوښل شوي چه نوموړي پوستکي د کانال د هډوکينه برخي په Periosteum پوري نښتي ده د کانال د غضروفي برخي مقطع هم د C توري شکل لري چه د C د شاخو ترمنځ خلا د فبروز نسج پواسطه ډکه شوي . غضروفي برخه د کانال عيناً لکه د هډوکينه برخي غوندي د پوستکي پواسطه پوښل شوي چه دغه پوستکي د غضروف له Prichondrium سره نښتي ده . د نوموړي برخي پوستکي په زياته اندازه Sebaceous glands او Ceruminous (wax) glands لري نوموړي غدوات د عرقيه غدواتو Modified شکل دي

د کانال اروا: د کانال بيروني برخه Superficial temporal او Post.Auricular شريانو پواسطه او د کانال داخلي برخه د Maxillary art د Deep auricular branch پواسطه اروا کيږي .

د کانال لمفاوي تخليه: د کانال لمفاوي تخليه په Pre auricular ، Post. Auricular او Superficial cervical لمفاوي عقدا تو کي صورت نيسي .

د کانال تعصیب: د کانال د نیمه قدامي برخي پوستکي د Auriculotemporal nerve او د نیمه خلفي برخي پوستکي ئي د واگوس عصب د Auricular branch پواسطه تعصیب کیږي.

External auditory(acoustic) meatus



© Elsevier. Drake et al: Gray's Anatomy for Students - www.studentconsult.com

90 – شکل

The tympanic membrane: یوه شفافه نازکه پرده ده چه د Ext. acoustic meatus او Middle ear ترمنځ په مايل ډول داسي موقعیت لري چه د کانال د سطحي سره 55 درجي زاويه جوړوي دغه غشاء چه اندازه ئي 9 x 10mm دي بيضوي شکل لري لرونکي د يوي بیروني وجهي چه د پوستکي پواسطه پوښل شوي يوي داخلي وجهي چه د Malleus هډوکي دسته ورپوري نښتي ده. د غشاء داخلي وجهه محدب شکل لري د دي غشاء محدبیت په هغه ځاي کي چه د Malleus دسته په دي غشاء پوري نښتي زیات دي او دغه نقطه د Umbo پنوم یادیري. د Tympanic غشاء ضخامت په محیطي برخه کي کوم چه د Temporal هډوگي په Temporal sulcus (د Temporal هډوکي په تیمپانیک پلیت کي موقعیت لري) پوري نښتي ده زیات دي. د یادوني وړ ده چه نوموړي میزابی په علوي کي په یوه Notch خاتمه پیدا کړي چه په دي ځاي کي نوموړي غشاء په همدې Notch پوري نښتي ده د دي Notch له نهایتو نه دوه بانډونه (Ant/post.)

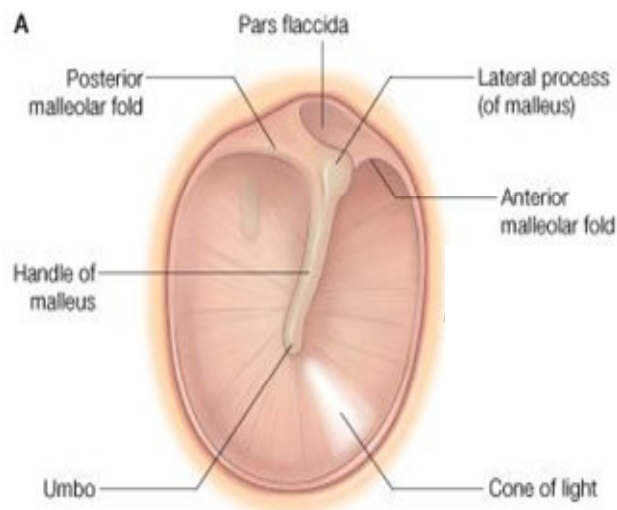
(Malleolar folds) نشئت کوي او د Malleus تر Lat. Process پوري امتداد مومي د غشا هغه برخه چه د دي دواړو بانډو ترمنځ ده د Pars flacida پنوم او کوم چه له دي بانډونو بيرون ده Pars tensa (چون دا برخه د Tympanic memberane ترزيات کشش لاندې ده له همدې کبله دا برخه د pars tensa پنوم ياديږي) پنوم ياديږي. د Pars flacida له مخي د Chorda tympani پنوم ساختمان تير شوي. Pars flaccida د Pars tensa په تناسب د څيري کيدو خوا ته زيات ميلان لري. د غشاء ساختمان: Tympanic غشاء له دري طبقو نه جوړه شوي ده.

1. بيروني طبقه (Cuticular layer)

2. وسطي طبقه (Fibrous layer)

3. داخلي طبقه (Mucous layer)

د Tympanic membrane برخي



© Elsevier. Drake et al: Gray's Anatomy for Students - www.studentconsult.com

91 – شکل

د تیمپانیک غشاء ارواء، تعصیب، وريدي او لمفاوي تخليه:

1. د غشا ارواء: د غشاء بيروني سطحه د Maxillary Artery د Deep auricular branch پواسطه او داخلي سطحه ئي د Maxillary Artery د Ant. Tympanic branch او د Post. Auricular art د Stylomastoid branch د Post. Tympanic شعبي پواسطه صورت نیسي.

2. د غشأ تعصیب

a. د خارجي سطحه قدامي سفلي برخه د Auriculotemporal او خلفي علوي برخه ئي د Vagus عصب د Auricular branch پواسطه تعصیبیږي.

b. داخلي سطحه ئي د Glossopharyngeal nerve د Tympanic branch پواسطه تعصیب کیږي.

3. د غشاء وریدي او لمفاوي تخلیه: د تیمپانیک غشاء د بیروني سطحی وریدي وینه به Ext. jugular vein او د داخلي سطحی وریدي وینه ئي په Transvers sinus او په هغه وریدي ضفیره کي چه د Auditory tube چارپیر قرار لري تخلیه کیږي. د Tympanic غشاء لمفاوي او عي په Preauricular او Retropharyngeal لمفاوي عقداتو کي تخلیه کیږي.

The middle ear: وسطی غوږ د Tympanic cavity یا Tympanum په نوم هم یادیږي. چه د تمپورال هډوکي په پیټروز پارت کي د خارجي غوږ او داخلي غوږ ترمنځ موقعیت لري.

د وسطی غوږ شکل او اندازه: وسطی غوږ د داسي مکعب شکل لري چه وحشي او انسي جدارونه ئي مقعر الطرفین دي یعنی وحشي او انسي جدارونه ئي د غوږ د دي برخی په وسطی قسمت کي سره نژدي شوي چه به دي ځاي کي د دواړو جدارو ترمنځ فاصله 2mm او د جوف علوي جدار یا پت ته نژدي د دواړو جدارو ترمنځ فاصله 6mm او د جوف سفلي جدار ته نژدي د وحشي او انسي جدارو ترمنځ فاصله 4mm ته رسیږي
د وسطی غوږ برخی: وسطی غوږ دوه عمده برخی د لري چه عبارت دي له:

1. Proper tympanic cavity: د وسطی غوږ د جوف دا برخه د Tympanic غشاء بالمقابل قرار لري.

2. Epitympanic recess: د جوف دا برخه د Tympanic غشاء نه پورته ساحه احتوا کوي.

د وسطی غوږ ارتباطات: وسطی غوږ قداماً د Auditory tube له لاري د Nasopharynx سره او خلفاً د Mastoid antrum سره د Aditus پواسطه ارتباط لري.

د وسطی غوږ مختویات: د وسطی غوږ مختویات په لاندی ډول دي.

1. Ear ossicles (Incus, Malleus او Stapes)

2. Ligament of the ear ossicles

3. Tensor tympani and stapedius muscles

4. Vessels supplying and draining the middle ear

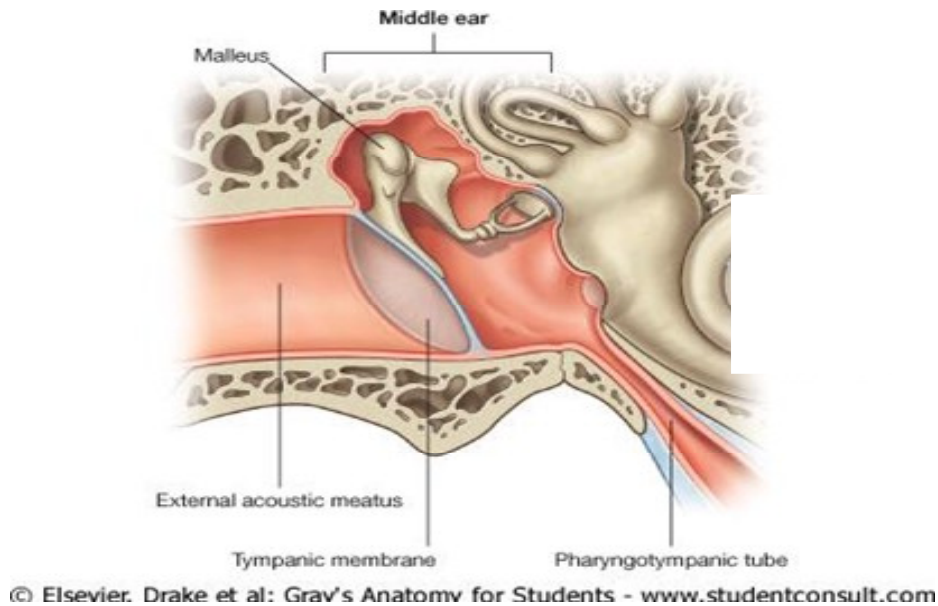
5. Nerves

د وسطي غوږ حدود

1. د وسطي غوږ علوي جدار(چت): د وسطي غوږ علوي جدار د وسطي غوږ جوف له Middle cranial fossa نه جدا کوي او دا جدار د يوي همواره هډوکينه صفحي نه چه د Tegmen tympani په نوم ياديږي جوړ شوي.
2. د وسطي غوږ سفلي جدار (سطحه): نوموړي جدار د Jugular wall ينوم هم ياديږي. دا جدار د يوي نازکه صفحي څخه چه وسطي غوږ د Internal jugular vein له Bulb نه جدا کوي تشکيل شوي دي.
3. د وسطي غوږ قدامي جدار: دا جدار د Carotid جدار پنوم هم ياديږي د دي جدار علوي برخه د Tensor typani عضلي لپاره د يو سوري لرونکي ده همدارنگه په وسطي برخه کي ئي د Auditory tube (Austachina tube) سوري قرار لري او سفلي برخه ئي د يو نازکه همواره هډوکينه صفحي څخه کوم چه د کاروتيد کانال خلفي جدار جوړوي تشکيل شوي دي. دغه هډوکينه صفحه د علوي سفلي Corticotympanic nerves او Int. carotid artery پواسطه سوري شوي ده. د هډوکينه صفحي هغه برخه چه د Tensor tympani او Auditory tube د کانالو ترمنځ قرار لري خلف ته په انسي جدار باندي د يوي منحنی صفحي په شکل چه د Processus cochleariformis پنوم ياديږي ادامه پيدا کوي
4. خلفي جدار: د وسطي غوږ خلفي جدار د Mastoid wall پنوم هم ياديږي. نوموړي جدار په علوي برخه کي يو پراخه غير منظم سوري د Aditus په نوم لري چه د همدې سوري پواسطه Epitympanic recess له Mastoid antrum سره ارتباط پيدا کوي. د دي سوري لاندې يوه وړو کي مخروطي بارزه د Pyramid په نوم قرار لري.
5. وحشي جدار: د وسطي غوږ دا جدار د Membranous wall په نوم هم ياديږي د نوموړي جدار زيادتره برخه د Tympanic membrane پواسطه او کمه برخه ئي د تمپورال هډوکي د Squamus part پواسطه جوړه شوي ده. د دي جدار پواسطه وسطي غوږ له Ext. auditory meatus نه جدا کيږي.
6. انسي جدار: دغه جدار د Labyrinthin wall پنوم هم ياديږي او دا جدار وسطي غوږ له داخلي غوږ نه جدا کوي په دي جدار کي لاندې ساختمانونه قرار لري.
 1. The promontory: يو گرده برآمدگي ده چه د Cochlea د اول تدور په نتيجه کي د وسطي غوږ په انسي جدار کي منع ته راځي.

2. The fenestra vestibuli: یو بیضوي ماننده سوري دي چه د Promontory په خلفي علوي قسمت کي قرار لري.
3. The fenestra cochlea: دا یو گرد سوري دي چه دهغي فرورفتگي په څوکه کي کومه چه د Promontory په خلفي سفلي برخه کي قرار لري موقعیت لري.
4. The sinus tympani: دا یو فرورفتگي ده چه د promontory شاته او د post. Semicircular canal د Ampulla بالمقابل قرار لري.
5. The process cochleariformis: د دي ساختمان تشریح د وسطي غوږ د قدامي جدار په برخه کي شوي دي.

وسطي غوږ او Tympanic membrane



92 – شکل

د وسطي غوږ اروا: د وسطي غوږ د اروا اساسي شراين په لاندي ډول دي.

1. The ant. Tympanic branch of maxillary art.
 2. The post. Tympanic branch of the post. Auricular art.
- ځني نور واره شريانونه هم د وسطي غوږ په اروا کي رول لري چه په لاندي ډول سره دي.
1. The post. Tympanic branch of middle meningeal art.
 2. The inf. Tympanic branch of the ascending pharyngeal artery.
 3. The tympanic branch of the artery of the pterygoid canal.
 4. The corticotympanic branch of the internal carotid artery.

5. The petrosal branch of the middle meningeal artery
د وسطي غوږ وريدي او لمفاوي تخليه: د وسطي غوږ وريدي وینه په Sup. Petrosal
sinus او Pterygoid plexus of vein کي او لمفاوي اوعي په Preauricular او
Retropharyngeal لمفاوي عقدا تو کي تخليه کيږي.

د وسطي غوږ تعصیب: هغه اعصاب چه وسطي غوږ تعصیبيوي له Tympanic plexus
نه نشئت کوي چه نوموړي ضفیره د لاندي اعصابو پواسطه جوړه شوي ده.

1. Tympanic branch of glossopharyngeal nerve

2. Sup/inf. Corticotympanic nerves

دغه اعصاب له هغه سمپاتيک عصبي ضفيري نه چه د Int. Carotid art. چارپير قرار لري
نشئت کوي.

د وسطي غوږ وظيفه: وسطي غوږ د اواز موجي له خارجي غوږ نه داخلي غوږ ته
انتقالوي او وسطي غوږ دا عمليه د هغه هډوکينه ځنځير پواسطه چه د Incus, Steps
او Malleus هډوکو ترمنځ جوړيږي اجراء کوي.

د وسطي غوږ مربوطه هډوکي:

1. Malleus: د Malleus هډوکي د چکش سره شباهت لري دا هډوکي د لاندي برخو
لرونکي ده.

a. Head: د هډوکي دا برخه په Epitympanic recess کي موقعيت لري چه خلفاً د Incus
هډوکي له Body سره مفصل کيږي.

b. Neck: د هډوکي دا برخه د Tympanic memberane د Pars flacida بالمقابل قرار
لري.

c. Ant. Process: دغه بارزه د Ant. Lig پواسطه له Petrotympnic fissure سره
ارتباط لري.

d. The lat. Proc: دغه بارزه د هډوکي د Handle له علوي نهايت نه پورته امتداد پيدا
کوي او په دي بارزه باندي Malleolar folds (قدامي او خلفي) ارتکاز کوي.

e. The handle: د هډوکي دا برخه په Tympanic membrane پوري نښتي ده.

2. Incus: دا هډوکي د Mollar غاښ او يا هم د اهنگر له سندان سره شباهت لري او دا
هډوکي د لاندي برخو لرونکي ده.

1. The body

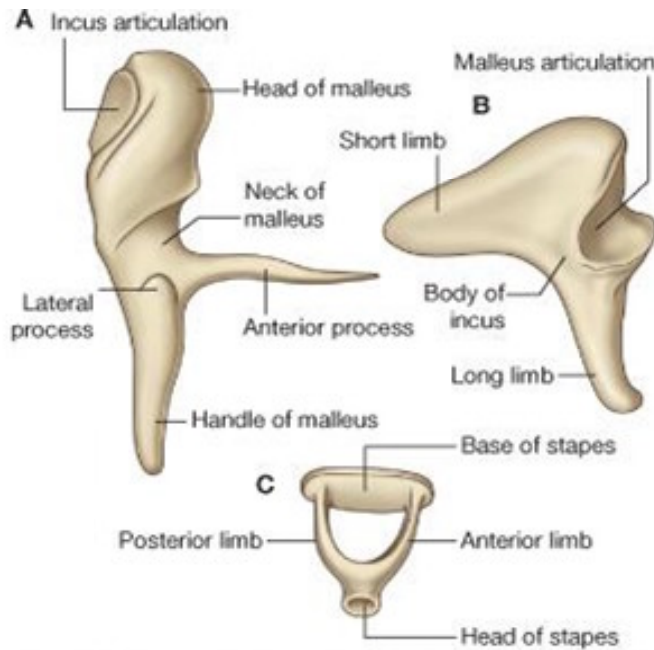
2. The long process

3. Steps: دا هډوکي د رکاب سره شباهت لري او د لاندي برخو لرونکي ده.

1. Head

- 2. Neak
- 3. (Ant/post) Two limbs
- 4. Foot plate

د وسطي غوږ هډوکي



© Elsevier. Drake et al: Gray's Anatomy for Students - www.studentconsult.com

شکلونه 93 - A, B, C

د وسطي غوږ د هډوکي ترمنځ مفاصل: د Malleus او Incus هډوکي ترمنځ چه کوم مفاصل جوړيږي د Incudomalleolar joint په نوم ياديږي چه د Synovial saddle joint له جمله څخه دي. او د Incus او Stapes هډوکو ترمنځ مفصل د Incudostapedial joint په نوم ياديږي چه د Synovial ball and socket مفاصلو له جملي څخه دي. د وسطي غوږ عضلات: په وسطي غوږ کي دوه عضلي چه د Tensor tympani او Stapedeus عضلاتو په نوم ياديږي وجود لري دغه دواړه عضلات د خشنو اوازونو د شدت په ملايم والي کي کمک کوي ترڅو داخلي غوږ د دي اوازو له ضرر نه محفوظ وساتي.

The internal ear: داخلي غوږ د Labyrinthin پنوم هم ياديږي دا برخه د غوږ د تمپورال هډوکي په petrous part کي موقعيت لري او د دوه برخو لرونکي ده.

1. Bony labyrinth

2. Membranous labyrinth

د دي پورته دواړو برخو له جملې Membranous labyrinth د يو قسم مایع نه ډک دي چه د Endolymph پنوم هم ياديږي. او د غوږ دا برخه له Bony labyrinth نه د Perilymph پواسطه جدا شوي ده.

Bony labyrinth: Bone labyrinth د دري برخو لرونکي ده.

a. (Anteriorly) The cochlea

b. (In the middle) The vestibule

c. (Posteriorly) The semicircular canals

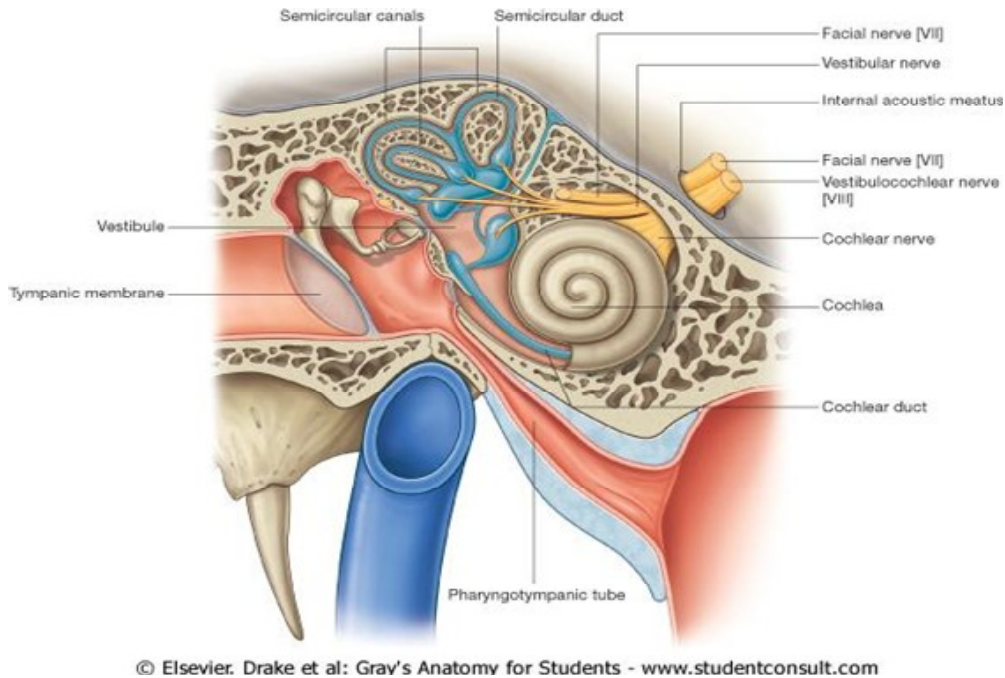
The cochlea: Cochlea چه د Labyrinth قدامي قسمت تشکيلوي د حلزون د پوست سره شباهت لري. Cochlea لرونکي د يو مرکزي مخروطي شکله محور دي چه د Madulus پنوم ياديږي د Madulus چارپير Cochlear canal او $\frac{3}{4}$ کرته دو رخوړلي د Modulus نه يوه ماريچي عظمي برامدگي چه د Spiral lamina پنوم ياديږي راپورته شوي چه دغه Lamina قسماً Cochlear canal په دوه برخو ويشي چه عبارت دي له Scala vestibule (په علوي کي) او Scala tympani (په سفلي کي) دغه پورته دواړه برخي د Cochlea په زروه کي د يو واړه سوري پذريعه چه Helicotrima نومېږي سره ارتباط لري.

The vestibule: د Bony labyrinth د مرکزي برخي څخه عبارت دي چه د Middle ear cavity په انسي کي قرار لري د دي ساختمان وحشي جدار د وسطي غوږ جوف ته په Fenestra vestibule کي کوم چي د Stapes هډوکي Footplate ته نژدي قرار لري خلاصیږي او د دي ساختمان په خلفي جدار کي دري عدده Semicircular کانالونه خلاصیږي. انسي جدار ئي د Int. Acoustic meatus سره ارتباط لري چه د دي جدار په قدام کي حلزوني شکله Reces او په خلف کي ئي بيضوي شکله Reces قرار لري دغه پورته دواړه Reces د Vestibular crest پواسطه سره جدا شوي دي Vestibular crest په سفلي کي Split شوي ترڅو Cochlear rces وپوښوي.

The semicircular canals: په Bony labyrinth کي دري عدده Semicircular canals وجود لري چه عبارت دي له قدامي، خلفي او وحشي څخه او دغه کانالونه د Vestibule په خلفي علوي برخه کي موقعيت لري د پورته دري واړه کانالونو فوهي

Vestibule ته خلاصیږي د پورته کانالونو له جملې قدامي او خلفي Semicircular
canals په عمودي استقامت لکن وحشي Semicircular canal په یو افقي استقامت قرار
لري.

داخلي غوږ

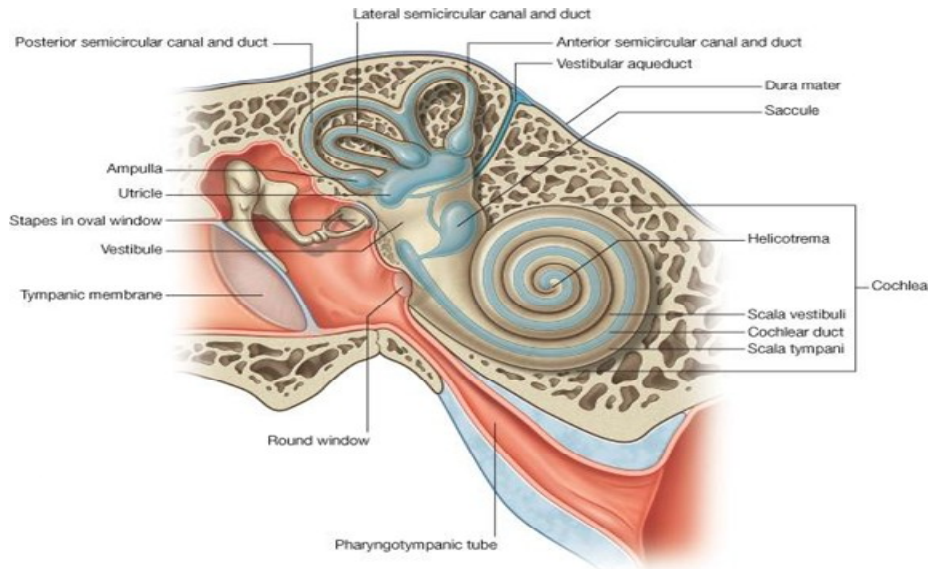


© Elsevier. Drake et al: Gray's Anatomy for Students - www.studentconsult.com

94 – شکل

Bony labyrinth لکه Membranous labyrinth: The Membranous labyrinth
غوږدي له دري برخو څخه تشکیل شوي ده چه په لاندې ډول سره دي.
1. (Organ of hearing) The spiral duct of the cochlea
2. (Organ of static balance) The utricle and sacula
3. (Organ of kinetic balance) The semicircular ducts

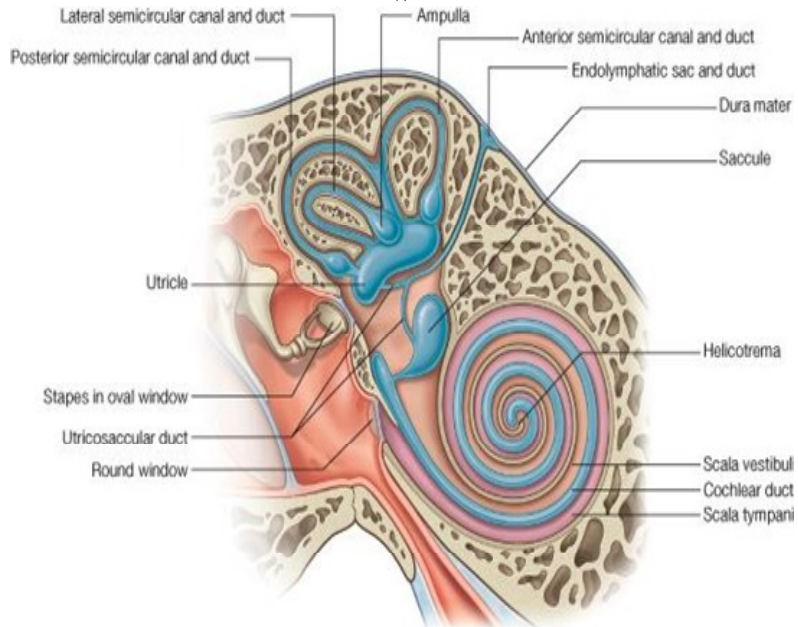
داخلي غوب



© Elsevier. Drake et al: Gray's Anatomy for Students - www.studentconsult.com

95 – شکل

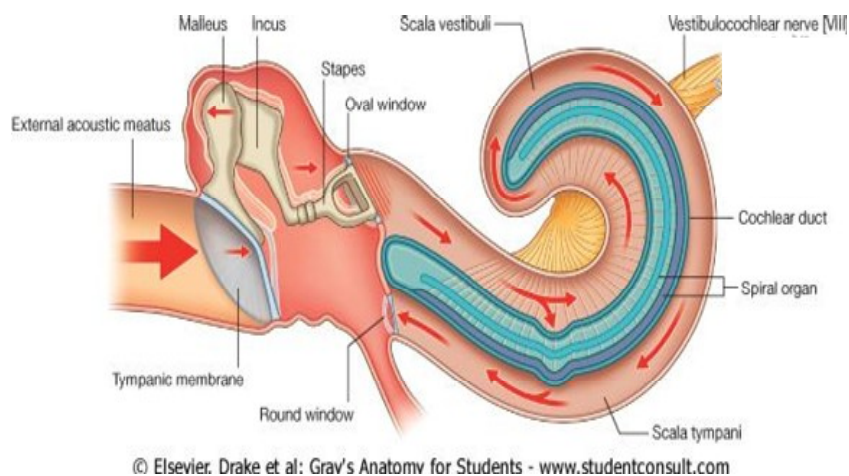
داخلي غوب



© Elsevier. Drake et al: Gray's Anatomy for Students - www.studentconsult.com

96 – شکل

داخلي غوڊ



97 – شکل

ماخذونه (References)

- 1- **Chaurasia BD Human Anatomy Regional and Applied Dissection and Clinical CBS PUBLISHERS AND DISTRABUTERS**
4819/XI,Parahlad Street,24 Ansari Road -Daryagani,new dehli-110002(India)
Fifth Edition 2010.
- 2- **Henry-GRAY'S Anatomy**
Charchill livingstone
EDINBURGHLONDON MELBOURNE and YORK
Thirty Seventh Edition 1989.
- 3- **Netter –Frank H. Atlas of Human Anatomy**
Icon Learning Systems-Teterboro, New jersey
Third Edition 2003
- 4- **R.J last Anatomy Regional and Applied**
Charchill Livingstone
EDINBURGH LONDON MELBOURNE and NEW YORK
SEVENTH Edition 1984
- 5- **R.M.H.MC Minn last Anatomy Regional and Applied**
Charchill Livingstone
EDINBURGHLONDON MELBOURNE and NEW YORK
Eighth Edition 1990
- 6- **Snil. S.Rechard Clinical Anatomy for Medical Students Third Editon 1989**



د پوهنمل دوکتور محمد ناصر (نصرتی) لنډه

پيژندنه

محمد ناصر (نصرتی) د شهيد نور محمد زوی چی په ۱۳۳۷ل- ل کال کی دلغمان ولایت د علینگار ولسوالی د سنگره کلی په یوه دینداره کورنی کی سترگی دی فانی دنیا ته غړولی دی. ابتدائی او ثانوی زده کړی ئی د لیسې دوری ترختمیدو پوری د لغمان ولایت د علینگار ولسوالی د شیخ محمد حسین (ع) په عالی لیسې کی په ۱۳۵۵ل- ل کال کی پای ته رسولی او په ۱۳۵۶ل- ل کال کی د کانکور ازموینی له لاری د کابل طب پوهنځی ته د بنو نمر و په اخیستلو کامیاب شو او په همدی کال کی ئی د کورنی اقتصادی مشکلاتو له کبله د ننګرهار طب پوهنځی ته تبدیلی وکړه.

په ۱۳۵۹ل- ل کال کی ئی د وخت د حکومت د بی تجربه غړو د فشارونو او تهدیدونو له کبله تحصیل پرېښودو او وطن پرېښودو ته مجبور شو په ډیر افسوس باید وه وایم چی نه یوازی ده بلکه دده په شان ډیر په وطن مین او په علم سنبال دغریبو او بی وزلو افغانانو بچیان یا ددوی د مرمیو ښکار او یا هم تحصیل او وطن پرېښودنی ته اړ شول.

محمد ناصر (نصرتی) تقریباً ترلس کاله اوږده انتظاره وروسته په ۱۳۶۸ل- ل کال کی چی کله هم د افغانستان اسلامی پوهنتون تاسیس شو د خپلو کورنی مشکلاتو سره سره له تعلیم سره د مینی په لرلو طب پوهنځی ته د شاملیدو فورم ډک کړ ترڅو خپلی نیمګړی زده کړی سرته ورسوی د امتحان له ورکولو وروسته د افغانستان اسلامی پوهنتون د طب پوهنځی ته شامل شو چی په طب پوهنځی کی ئی په هر سمسټر کی د بنو نمر و په اخیستلو بالاخره په ۱۳۷۲ل- ل کال کی د ستاژ دوری له تکمیل وروسته د یاد پوهنتون د طب له پوهنځی څخه په اعلی درجه فارغ شو له فراغت نه سمدستی وروسته د افغان مهاجرینو په مرکزی روغتون کی د جراحی په څانګه کی د معالج ډاکټر په حیث مقرر شو تر ۱۳۷۵ل- ل کال پوری ئی په یاد روغتون کی په پوره ایمان داری دنده ترسره کړه او په همدی کال کی د وزارت صحت عامی له خوا د تغذیه په برخه کی د WHO په مالی مرسته د مصر عربی جمهوریت ته ولاړ چی په ۱۳۷۶ل- ل کال کی ئی خپلی زده کړی پای ته ورسولی او بیرته همسایه ملک پاکستان ته راستون شو په همدی کال کی د افغانستان اسلامی پوهنتون د طب پوهنځی کی د کدر د شرایطو د پوره کولو له مخی د

کدر امتحان له ورکولو وروسته د اناتومی په څانګه کې د بنو نمر و په اخیستلو د نامزد پوهیالی په حیث مقرر شو د نامزادی دوری له ختمیدو وروسته ئې په نوموړی پوهنتون کې ددی پوهنتون تر منحل کیدو پوری د استادۍ دنده اجراء کړه له هغی وروسته د افغان پوهنتون د طب پوهنځی د اناتومی څانګی د استاد په حیث او بالاخره له ۱۳۸۱ل- ل کال نه راپدی خوا د ننګرهار د طب پوهنځی د اناتومی په څانګه کې د استادۍ دنده ترسره کوی د ننګرهار د طب پوهنځی د استادانو او محصلینو په مینځ کې خاص محبوبیت لری د درسی پروسی په خواکی له ۱۳۹۰ ل- ل کال نه راپدی خوا د اناتومی څانګی د امر په حیث او همدارنګه د طب پوهنځی د علمی شورا غړی او ورسره د طب پوهنځی د کوریکولوم کمیټی د غړی په حیث دنده ترسره کوی.

Publishing Medical Textbooks

Honorable lecturers and dear students!

The lack of quality textbooks in the universities of Afghanistan is a serious issue, which is repeatedly challenging the students and teachers alike. To tackle this issue we have initiated the process of providing textbooks to the students of medicine. In the past three years we have successfully published and delivered copies of 136 different books to the medical colleges across the country.

The Afghan National Higher Education Strategy (2010-1014) states:

“Funds will be made ensured to encourage the writing and publication of text books in Dari and Pashto, especially in priority areas, to improve the quality of teaching and learning and give students access to state-of- the-art information. In the meantime, translation of English language textbooks and journals into Dari and Pashto is a major challenge for curriculum reform. Without this, it would not be possible for university students and faculty to acquire updated and accurate knowledge”

The medical colleges' students and lecturers in Afghanistan are facing multiple challenges. The out-dated method of lecture and no accessibility to update and new teaching materials are main problems. The students use low quality and cheap study materials (copied notes & papers), hence the Afghan students are deprived of modern knowledge and developments in their respective subjects. It is vital to compose and print the books that have been written by lecturers. Taking the situation of the country into consideration, we need desperately capable and professional medical experts. Those, who can contribute in improving standard of medical education and Public Health throughout Afghanistan, thus enough attention, should be given to the medical colleges.

For this reason, we have published 136 different medical textbooks from Nangarhar, Khost, Kandahar, Herat, Balkh and Kapisa medical colleges and Kabul Medical University. Currently we are working to publish 20 more medical textbooks for Nangarhar Medical Faculty. It is to be mentioned that all these books have been distributed among the medical colleges of the country free of cost.

All published medical textbooks can be downloadable from www.ecampus-afghanistan.org

The book in your hand is a sample of printed textbook. We would like to continue this project and to end the method of manual notes and papers. Based on the request of Higher Education Institutions, there is need to publish about 100 different textbooks each year.

As requested by the Ministry of Higher Education, the Afghan universities, lecturers & students they want to extend this project to the non-medical subjects e.g. Science, Engineering, Agriculture, Economics, Literature and Social Science. It is reminded that we publish textbooks for different colleges of the country who are in need.

I would like to ask all the lecturers to write new textbooks, translate or revise their lecture notes or written books and share them with us to be published. We assure them quality composition, printing and free of cost distribution to the medical colleges. I would like the students to encourage and assist their lecturers in this regard. We welcome any recommendations and suggestions for improvement.

It is mentionable that the authors and publishers tried to prepare the books according to the international standards but if there is any problem in the book, we kindly request the readers to send their comments to us or authors to in order to be corrected in the future.

We are very thankful to German Aid for Afghan Children and its director Dr. Eroes, who has provided fund for this book. To be mentioned in the past three years he also provided funds for 40 medical textbooks which are being used by the students of Nangarhar and others medical colleges of the country.

I am especially grateful to GIZ (German Society for International Cooperation) and CIM (Centre for International Migration & Development) for providing working opportunities for me during the past four years in Afghanistan.

In Afghanistan, I would like cordially to thank His Excellency the Minister of Higher Education, Prof. Dr. Obaidullah Obaid, Academic Deputy Minister Prof. Mohammad Osman Babury and Deputy Minister for Administrative & Financial Affairs Prof. Dr. Gul Hassan Walizai, chancellor of Nangarhar University Dr. Mohammad Saber, Dean of Medical Faculty of Nangarhar University Khalid Yar as well as Academic Deputy of Nangarhar Medical Faculty Dr. Hamayoon Chardiwal, for their cooperation and support for this project.

I am also thankful to all those lecturers that encouraged us and gave all these books to be published.

At the end I appreciate the efforts of my colleagues Ahmad Fahim Habibi, Subhanullah and Hekmatullah Aziz in the office for publishing books.

Dr Yahya Wardak

CIM-Expert at the Ministry of Higher Education, February, 2014

Karte 4, Kabul, Afghanistan

Office: 0756014640

Email: textbooks@afghanic.org

wardak@afghanic.org

Message from the Ministry of Higher Education



In the history, book has played a very important role in gaining knowledge and science and it is the fundamental unit of educational curriculum which can also play an effective role in improving the quality of Higher Education. Therefore, keeping in mind the needs of the society and based on educational standards, new learning materials and textbooks should be published for the students.

I appreciate the efforts of the lecturers of Higher Education Institutions and I am very thankful to them who have worked for many years and have written or translated textbooks.

I also warmly welcome more lecturers to prepare textbooks in their respective fields. So, that they should be published and distributed among the students to take full advantage of them.

The Ministry of Higher Education has the responsibility to make available new and updated learning materials in order to better educate our students.

At the end, I am very grateful to German Committee for Afghan Children and all those institutions and people who have provided opportunities for publishing medical textbooks.

I am hopeful that this project should be continued and publish textbooks in other subjects too.

Sincerely,

Prof. Dr. Obaidullah Obaid
Minister of Higher Education
Kabul, 2014

Book Name Anatomy III
(Nervous System, Sense Organs & Endocrine Glands)
Author Dr M Nasir Nasraty
Publisher Nangarhar Medical Faculty
Website www.nu.edu.af
No of Copies 1000
Published 2014, Second Edition
Download www.ecampus-afghanistan.org
Printed by Afghanistan Times Printing Press

This Publication was financed by German Aid for Afghan Children, a private initiative of the Eroes family in Germany.

Administrative and Technical support by Afghanic organization.

The contents and textual structure of this book have been developed by concerning author and relevant faculty and being responsible for it. Funding and supporting agencies are not holding any responsibilities.

If you want to publish your textbooks please contact us:

Dr. Yahya Wardak, Ministry of Higher Education, Kabul

Office 0756014640

Email textbooks@afghanic.org

All rights reserved with the author.

Printed in Afghanistan 2014

ISBN 973 – 8 – 941404 – 39 – 7