ننګرهار طب پوهنځی

فزيکي تشخيص او د تاريخچې اخيستنه

پوهاند داکتر شريف الله

۱۳۹٦
پلورل منع دی

فزيکي تشخيص او د تاريخچې اخيستنه

Physical Diagnosis & History Taking

پوهاند داکتر شريف الله

۱۳۹٦

Nangarhar Medical Faculty

Afghanic

Prof Dr Sharifullah

Physical Diagnosis & History Taking

ISBN 978-9936-633-01-8
Not For Sale
DVD's Version

Ketabton.com

فزيکي تشخيص او
د تاريخچې اخيستنه

پوهاند داکتر شريف الله

افغانیک
Afghanic

Pashto PDF
2017

Nangarhar Medical Faculty
ننګرهار طب پوهنځی

Physical Diagnosis
& History Taking

Prof Dr Sharifullah

Download:
www.ecampus-afghanistan.org

Ketabton.com

بسم الله الرحمن الرحیم

فزیکي تشخیص او د تاریخچې اخیستنه

پوهاند داکتر شریف الله

Ketabton.com

د کتاب نوم	فزیکي تشخیص او د تاریخچې اخیستنه
لیکوال	پوهاند داکتر شریف الله
خپرندوی	ننګرهار پوهنتون، طب پوهنځی
ویب پاڼه	www.nu.edu.af
د چاپ کال	۱۳۹۶
چاپ شمېر	۱۰۰۰
ډاونلوډ	www.ecampus-afghanistan.org
چاپ ځای	افغانستان تایمز مطبعه، کابل، افغانستان

د تدریسي کتابونو د چاپولو لپاره له موږ سره اړیکه ونیسئ:

ډاکتر یحیی وردک، د لوړو زده کړو وزارت، کابل

تیلیفون ۰۷۵٦۰۱٤٦٤۰

ایمیل textbooks@afghanic.de

د چاپ ټول حقوق له مؤلف سره خوندي دي.

ای اس بي ان ۹۷۸-۹۹۳٦-٦۳۳-۰۲-۵

Ketabton.com

مننه

زه د ټولو ځآمنو د خاصی مینی له کبله چه د وطن د پوهنتونونو د طبي شاګردانو د علمي سویه د پورته کیدو او د ملي ژبې د لارزیاتې پیاوړتیا د پاره یې ښودلی ده، د زړه له کومی مننه کوم.

د وطن غریبو او بیوزلو افغاني خویندو او رونو په خدمت کې د زیاتو مرستو هیله مندیم

پوهاند ډاکتر شریف الله

د ۱۳۹۵ کال

د عقرب میاشت

Ketabton.com

ډالۍ (Didicated)

خپلې مېرمنې ته چې خپل ټول ژوند يې د کورنۍ په خدمت او د بچيانو په روزنه کې تېر کړي اهدا کوم.

To my wife who has spent all her time towards extension of services to home and in nurturing of the children

سریزه

په دي کتاب کي طبي زده کونکو ته لارښونه شوي ده چي په څه ډول د ناروغانو سره ځان نژدي کړي او په زړه پوري طبي معلومات ورڅخه په لاس راوړي. او هم په کي د بیمارانو د خبرو اترو پروګرام. ورپسي بدني سیستمونو ته نظر اچول، د سیستمونو د اناتومي او فیزیالوژي او ورپسي د فزیکي معاینو د طریقو څخه ذکر راغلي په اخیره کي کلینیکي قضاوت او د ناروغانو د ریکارد او ترتیب څخه یادونه شوي ده.

له بلي خوا څخه مونږ په دي فکر کي یو چي طبي شاګردان تر دي وخته پوري د اناتومي او فیزیالوژي په برخه کي داساسي معلوماتو خاوندان دي او دا کتاب د معلوماتو په برخه کي شاګردانو سره د مرستي په څیر چي په څه ډول طبي اعراض سره ربط کړي او د بدن د معاینې په وخت کي د فزیکي علامو په پوهیدنه ځان سمبال کړي.

په لومړي کي د طب زده کوونکي اکثره خپلي کلینیکي تجربي یو د بل پسي اجرا کوي او په دي شان خپل کلینیکي مهارت او پریکټس مخکي د مخکي څخه پر مخ بیایي.

له وطن نه د مهاجرت په وخت کي کله چي خپل ګران وطن ته راغلم د طب د پوهنځي د شاګردانو درسي حالت ډیر مایوسه کړم او د ځان سره مي فیصله و کړه چي د پوهنتون د طب د پوهنځي د شاګردانو د درسي معیار د ښه کیدو په خاطر به داسي درسي کتابونه چي شل کاله د مخه چاپ شوي وو د دنیا د نوي درسي کتابونو د مرستي په وسیله د خپلي وسي او قدرت په اندازه ترتیب او چاپ کړم او په اخر کي به یي په وړیا توګه طبي شاګردانو ته وویشم.

په دي عزم کي مي یوه اندازه کامیابي په نصیب شوه یعني په 1380 هجري (2001 عیسوي) کال کي د طبي فیزیالوژي یو کتاب چي 519 مخونو کي چاپ شوي د چاپ د شخصي مصرف څخه مي وروسته د کتابونو یوه اندازه زیاته برخه د ننګرهار د طب

Ketabton.com

پوهنځي او يو شمير نور د طبي فيزيالوژي کتابونه مي د کابل د طب د پوهنځي دويم صنف او په پيښور کي د افغان پوهنتون د طب زده کوونکو ته په وړيا توګه وويشل که خداي پري رضا شوي وي دا سلسله به د شرايطو او د بدن د انرژي تر وسه پوري روانه وي.

د مهاجرتي ژوند په دوره کي مي د طبي فيزيالوژي څخه وروسته يو بل درسي کتاب چي فيزيکي معايني او د تاريخچي اخيستنه په نوم ياديږي چاپ کړلو که خداي کول په دي نژدي وختو کي به يي د بل کتاب په څير په مجاني شکل افغاني طبي شاګردانو ته وويشم.

پوهاند شريف الله د ننګرهار د طب

پوهنځي او د فيزيالوژي پخواني شف

لړلیک

گڼه	عنوان	مخ
1.	لمړي څپرکی	
	د معاینه کونکي پوښتني	۱
2.	دویم څپرکی	
	د ناروغ عمومي فزیکي معاینه	۵
3.	دریم څپرکی	
	طبي تاریخچه	۱۴
4.	څلورم څپرکی	
	عمومي کتنه	۲۰
5.	پنځم څپرکی	
	پوستکی	۲۴
6.	شپږم څپرکی	
	سترګی	۲۸
7.	اووم څپرکی	
	سر او غاړه	۳۶
8.	اتم څپرکی	
	سینه او سږي	۵۰
9.	نهم څپرکی	
	د زړه درګونو سیستم	۶۳
10.	لسم څپرکی	
	تي او تخرګ	۸۴

Ketabton.com

11. يولسم څپرکی

نس ۸۷

12. دولسم څپرکی

د نارینه تناسلي سیستم او چوري ۹۸

13. دیارلسم څپرکی

مقعد ، رکتم او پروستات ۱۰۴

14. څوارلسم څپرکی

د رګونو محیطي سیستم ۱۰۷

15. پنځلسم څپرکی

عصبي او حرکي سیستم ۱۱۴

16. شپاړسم څپرکی

د کوچنیانو او نوو ځوانانو فزیکي معاینه ۱۳۹

17. اوولسم څپرکی

کلینیکي فکر ۱۶۹

18. اتلسم څپرکی

د ناروغ طبي ریکارډ ۱۷۲

Ketabton.com

بسم الله الرحمن الرحيم

لمړۍ څپرکۍ

(CHAPTER 1)

د معاینه کوونکي پوښتنې

(THE INTERVIEWS QUESTIONS)

عمومي اساسات (Basic Principles): د ناروغانو د ښې ستاتنې او طبي تدبیرونو د پاره د ناروغ سره د علمي او په زړه پوري رابطي پیدا کولو اساسي او ضروري کار دي دا یو منل شوي حقیقت دي چي د ناروغ سره د ښې او نژدي اړیکي ټینګول د هغوي د اعراضو په کمیدو او هم یي د روحي فشار او خفګان د کمیدو سبب کیږي چي د دي ښې اړیکو په ساتلو سره معاینه کوونکي یا لیدونکي د یو څو دقیقو په تیریدو په زړه پوري معلومات تر لاس کوي یعني معاینه کوونکي د ناروغ د مریضي په شاوخوا او د هغي د څرنګوالي په هکله رڼا اچوي چي د راتلونکي ناروغانو د تداوي او تعقیب په برخه کي ورڅخه په زړه پوري معومات په لاس راځي معاینه کوونکي د خپلي لیدني او کتني پر وخت د ناروغ د اجتماعي اقتصادي او کلتوري فکتورنو په اړه سم معلومات و لري او د ناروغ سره د هغه د مریضۍ او د تداوي په پلان او یا که چیري د هغوي د خوي یا مزاج د تغیراتو په اړه د بل فني شخص سره د مشوري (Counseling) ضرورت وي تر سره کیږي.

دا باید په پام کې و لرو چې ژبه د مریض او ډاکتر تر منځ د طبي تشخیص ډیره مهمه برخه ده یعني که چیري د ناروغ سره په ساده او د دوي په ژبه پوښتني وشي ښایي د تاریخچي څخه کافي او په زړه پوري معلومات تر لاسه شي چي د ناروغۍ په تشخیص کي ور څخه ډېي اسانتیاوي منځ ته راځي کله چي د ناروغ سره ښې اړیکي و نیول شي نو په آزاده توګه ور څخه پښتني کیداي شي او په دي توګه دا کار د طبي تشخیص په تثبیت کي ډیره مرسته کوي کله چي د معاینه کوونکي او ناروغ تر منځ د ژبي ژباړونکي ته اړتیا وي باید داسي ژباړونکي چي د طبي اصطلاحاتو سره اشنایي ولري په ګوته شي او که په ځینو وختو کي د ژبي ربړه هم نه وي د کلچر د تفاوت او ستونزو په اساس دي د ژباړونکي څخه کار واخیستل شي د ناروغ د خپلوانو د ژباړي پر وخت کیداي شي چي خپلوان ژباړونکي

Ketabton.com

د ناروغ وينا ته تغير ورکړي او يا هم د ځنو ستونزو د شرحي او ذکر څخه د خپلوانو ژباړونکو په شته والي کي صرف نظر و کړي لکه د جنسي تاريخچي او ځنې نورو حالاتو پر وخت کي.

ډاکتران د ناروغ د ژباړي په وخت کې بايد لاندېني خصوصيات په نظر کي و نيسي:

1. ژباړونکي د طبي اصطلاحاتو سره بايد اشنايي و لري.
2. ژباړونکي د ناروغ سره همجنس او نږدي عمر ولري.
3. مخکي تر مخکي دي ژباړونکي سره مريض ته د نزدي کيدو په برخه کي خبري وشي.
4. د ناروغ د خبرو پر وخت بايد ناروغ ته پاملرنه وشي نه ژباړي ته.
5. له ټکي په ټکي ژباړي د اوريدو څخه دي ځان وساتل شي.
6. د ژباړونکي څخه دي د ناروغ د ويري يا غوښتني په هکله پوښتنه و شي.
7. پوښتنه بايد لنډه وی.
8. پوښتنه بايد پيچلی نه وی.
9. شرح دي هم بايد اوږده نه وي.
10. په پوښتنو کي بايد   که کيداي شي او ځينو نورو اصطلاحي کلمو د کارولو څخه دي ځان وساتل شي.

معاينه کوونکي بايد په ډيره مهربانۍ او ښه سلوک د مريض څخه پوښتني و کړي نه د يو امر په توګه چي پرله پسي توګه ناروغ تر پوښتنو لاندي راوړل شي لومړي بايد هغه څه چي په اسانۍ سره ويلي شي، پوښتنه وشي او په تدريجي توګه دي د درد ناکو برخو څخه پوښتنه وشي او همدارنګه بايد په تولو خپلو مشاهداتو کي د ناروغ حالت او وضعيت د نظر لاندي و ساتي. ناروغ ته دي اجازه ورکړل شي چي خپله غوښتنه په خپلو کلمو کي څرګنده کړي پوښتنه کوونکي بايد خپلي پوښتني لږي او ناروغ ته د خپلو څرګندونو لپاره زيات وخت ورکړل شي. که چيري تاريخچه واضح نوي پوښتونکي کولي شي چي د حادثي، وخت، ځاي او د ځينو نورو معلوماتو په برخه کي ورڅخه پوښتنه وکړي. کله چي

Ketabton.com

ناروغ ته ښه او په زړه پوي چاپيريال برابره شي ښايي ورځني ډير ګټور معلومات لاسته راشي.

دا هم بايد وويل شي چي ناروغانو ته هغه طبي کسان چي سپينه چپن ولري پر نورو غوره ښکاري او په اخره کي دا بايد زياته شي چي په زړه پوري مشاهده د مرض د تشخيص اساسي بنسټ دي چي بايد د ډير غور او پاملرني ځينی کار واخيستل شي.

اعراض او علامي (SYMTOMS AND SIGNS):

کلينيکي خلک بايد د مختلفو اعراضو او علامو سره اشنايي ولري د مرض اعراض د ناروغانو له خوا احساس او شرح کيږي لکه د نس ناسته خوابدي، د سيني درد او يو شي دوه ګوري (Double vision) او هغه شيان، چي د معاينه کوونکي له خوا وليدل شي د علامو (Signs) په نوم يادېږي. ځينو علامو ته اعراض هم ويل کيږي د مثال په توګه (Weezing) د ناروغ له خوا شرح يا احساس شي ليکن معاينه کوونکي هغه هم په غوږو اوري چي د علامي وصف لري.

د پوښتني کولو طريقه (CONDUCTING INTERVIEW):

د مرض د تشخيص عمليه د ناروغ د لومړني ملاقات څخه پيليږي چي معاينه کوونکي بايد مناسبي جامي يعني سپينه کرتي، چي د هغي د پاسه د معاينه کوونکي نوم او د وظفي حالت ليکلي وي چي د Badge Identification په نوم يادېږي چي د صحي خلکو د پيژندني لپاره ورڅخه کار اخلي. پوښتني کوونکي دي د ناروغ د لومړنۍ ليدني پر وخت د هغه نوم په ډير احترام اخلي او سلام دي پر واچوي او ځاي، نوم او وظيفه دي ورته وايي د مثال په توګه بايد وويل شي، چي د طب زده کونکي او يا ډاکتر يم او کله چي په دواړو لاسو ورسره ستړي مه شي وشي ناروغ نور هم زړورتيا پيدا کوي.

ناروغ ته د ورور، کاکا، ماما، ځواني خور، ترور او مور په شان کلمي چي د هغو د عمر سره اړخ ولګوي، نوم واخلي او که چيري د نوم په ويلو کي ستونزي وي ورڅخه پوښتنه و کړئ، چې تاسي خپل نوم څنګه تلفظ کوئ. کله ، چي ناروغ د مرکي په وخت کي د خپل

بستر د پاسه کیناستل وغواړي معاینه کوونکي باید د خپلو لاسونو په وسیله ناروغ ته د ملاستي د وضعیت څخه د ناستي حالت ته مرسته و کړي.

ناروغ اختیارمند دي چي په کوم وضعیت کي، چي هغه آرام وي اجازه ورکړل شي او که چیري د بستر په شاوخوا یي پرده موجود وي هغه باید کش یعني اوراه شي او کله چي د رادیو او یا د تلویزیون آواز پورته وي هغه باید د اجاري په صورت کي ټیټ شي، یعني معاینه کوونکي باید تر اعظمي درجي کوښښ و کړي، چي ناروغ د مرکي پر وخت آرام وساتل شي او د کومي ویري او ډار احساس و نه کړي.

مرکه یا مشاهده اخستونکي دي د چوکي د پاسه کیني او کوښښ دي وشي چي د مریض پر بستر د نساتي څخه ځان و ژغوري.

مشاهده اخیستونکي تل د ناروغ د کیسي کولو پر مهال خپله توجه د نوشتي لور ته اړوي او د ناروغ د کیسي طرز او د بیان شرحي د منظره په پام کي نه شي نیولي کومه چي د مشاهدي عمده برخه جوړوي او بیا د ناروغ او کله، چي مرکه پاي ته ورسیده او ناروغ کومه پوښتنه نه لرله مشاهده اخیستونکي د ناروغ څخه مننه کوي او ورته وایي ، چي تاسي زما سره ډیره مرسته و کړه او اوس راته یو څو دقیقي اجازه راکړي چي ځیني شیان پري ولیکم او که چیري په کومو برخو کي وضاحت پکار وي باید په دي وخت کي د ناروغ حخه پوښتنه وشي (نه د کیسي د بیان په وخت کي) او که چیري ناروغ د مشاهدي اخیستونکي باید ناروغ ته ووایي چي تاسي دا پوښتنه د ډاکتر څخه و کړي زه د طب محصل یم داسي نه چي تاسي ته غلط معلومات درکړم.

Ketabton.com

دویم څپرکي

(CHAPTER 2)

د ناروغ عمومي فزيکي معاينه

(GENERAL PHYSICAL EXAMINATION)

د ناروغ په فزيکي معاينه کي معاينه کوونکي د ناروغ ښۍ خواته ودريږي او ناروغ د نظر لاندي راوړي چي ناروغ مريضي ښه لري او يا د روغ په شان په نظر راځي.

د ناروغ د معاينې لومړۍ برخه د ډاکتر د معايني د اطاق د داخليدو څخه شروع کيږي او د مختلفو سامانونو د استعمال په وسيله چي په مختلفو سيستمونو کي صورت نيسي د دي طريقو د اجرا په وخت کي د لانديني سامانونو د استعمال څخه کار اخلي دا سامانونه د ستاتسکوب، د دفشار اله، او فتالموسکوپ او توسکوپ د لاس څراغ د عکسو څټک، تونګ فورک (چې په يوه ثانيه کي 128 اهتزازات لري) د اندازي فيته د ژبي فشار کوونکي تيغ يا خطکش تر ماميتر او تونو ميتر څخه عبارت دي.

ذکر شوي پورتني ټول سامان چي د مرض د تشخيص په مقصد ورڅخه کار اخلي بايد په خپله د شاګردان له خوا واخيستل شي.

عمر(**Age**): د ناروغ عمر هم د اهميت وړ دي ځکه چي ځيني ناروغۍ لکه خبيثه (سرطاني) ناروغي د رګونو تشوشات لکه اتيروسکليروزس او يا د ترومبوزس حالت په زړو کي او (Wilmstumour) په ماشومانو کي عموميت لري.

جنس (**Sex**): هم د مشاهدي په وخت کي په فکر کي وي ځکه چي ځيني ناروغي لکه هيموفيليا په ښځو کي نه ليدل کيږي برعکس د Raynudاو Gout ناروغي اکثره په سړو کي په نظر رآخي په همدي شان Ankylosing Spondylitisاو Branchogenic Carcinomaاکثره په سړو کي پيدا کيږي.

مخونه (**Faces**): هم په ځينو ناروغيو کي وصفي ښه لري لکه په کوشنګ سندروم کي مخ د سپوږمۍ په شان په همدي شان د مخ سوروالي په Polycytemia Heat Stroke

Ketabton.com

او د تبي په لوړو درجو، Poisoning, Mitral Stenosis Disseminated Lupus Erythemathosis، د کاربن مانو او کسائید په تسمم، فامیلي او الکولیک خلکو کي د لیدلو وړ دي، زیړ رنګ په Jaundice او په Carotinamia کي او آبي رنګي مخ په سیانو زس کي په نظر راځي.

الوتي بڼه **(Pallor)**: کله چي د هموګلوبین مقدار په وینه کي کم شي د Anemia په نوم یادیږي او کله چي د ویني Reduced Hemoglobin په سلو کي پنځه ګرامو او یا د دي څخه لړ شي سیانوزس د لیدلو وړ دي چي د نوکانو، شونډو، ژبي او د پوزي په اخیر او د خولي مخاطي غشا کي په ابي ډول په نظر راځي.

محیطي سیانوزس **(Peripheral Cyanosis)**:

درګونو Vasoconstruction او ځني نور حالات چي د ویني دوران په رګو کي په ودریدو راوړي د لیدلو وړ دي لکه د یخنۍ سره مخامخ کیدنه یا د وریدي ویني د Stasis سبب شي، منځ ته راځي. محیطي سیانوزس کله چي بدن د ډیري یخنۍ سره مخامخ شي، ترومبوز او Vasomotor د زیاتي تنبه په اثر د Raynauds ناروغي پیدا کوي.

مرکزی سیانوزس **(Central Cyanosis)**:

کله چي وریدي وینه د شریاني ویني سره مخلوط شي پیدا کیږي او هم د اوکسیجن د نفوذ خرابۍ چه د سږو په مرضي حالاتو کي منځ ته راځي پیدا کیږي په همدي شان د زړه په ناروغیو لکه د ښي زړه د عدم کفایه او د زیاتي ارتفاع په وخت کي د اوکسیجن د کمښت په اثر منځ ته راځي.

د محیطي او مرکزي سیانوزس تفریقي تشخیص:

محیطي سیانوزس د یخنۍ له وجي پیداکیږي او مرکزي سیانوزس د زړه او د سږو د ناروغیو په اثر منځ ته راځي.

Ketabton.com

په محیطي سیانوزس کي همغه برخي یخي وي په مرکزي سیانوزس کي مرضي برخي ګرمي په نظر راځي.

کله چي د محیطي سیانوزس برخي ګرمي شي له منځه ځي او په مرکزي سیانوزس حرارت تاثیر نه کوي. په محیطي سیانوزس کي لاسونه یخ وي او په مرکزي سیانوزس کي لاسونه ګرم وي.

زیړي: **(Jaundice)**

کله چي د سل سي سي ویني په سیروم کي د بیلوربین مقدار 2.5 ملي ګرامو څخه زیات شي په سترګو لیدل کیږي یعني د سترګو په Scleraکي زیړوالي او په همدي شان دژبي لاندي په مخاطي پرده او د بدن په پوستکي کي په نظر راځي.

اذیما (Edema): کله چي په بین لاخلالي (Interstitial) نسج کي زیاته مایع ټوله شي د اذیما په نوم یادیږي په کلینک کي کله چي پړسیدلي برخه د 15-20 ثانیو د پاره د غټې ګوتي پوسیله د فشار لاندي راوړل شي د کوتي د لري کیدو په ځاي کي ژور والي چي د Pitting علامي په نوم یادیږي منځ ته راځي او د نیمي دقیقي د پاره دوام مومي چي د Pitting علامي اکثره د بدن په ښکتنۍ برخو او پښو کي د لیدلو وړ دي د لمفاوي رګو او هائپو تایپرودیزم حالت کي Pittingنه لیدل کیږي.

(Clubbing): په دي حالت کي د نوکانو د قاعدي په برخه کي نرم نسجونه (Soft Tissues) پنډیږي او هغه زاویه چي د نوکانو د قاعدي او شاوخوا پوستکي تر منځ موجوده وي خرابیږي چي دري صفحي لري.

په لومړۍ صفحه کي د نوکانو قاعدوي زاویه خرابیږي په دویمه مرحله کي په پورتنۍ برخه کي نرم والي (Fluctuation) د زاویي په دواړو خواو کي پیداکږي چي د بل لاس د غټې ګوتي په وسیله جس کیږي او په دریمه صفحه کي Clubbing د ګوتو وروستۍ برخو ته د Drum Stick په شان منظره ورکوي. Clubbingد سږو په کانسر برانشکتازس د سږو

Ketabton.com

د ABCES، امفزيما، Fibrosing Alveoltis د Fallot په تيترالوژي، Crohn Disease, Ulcerative Clotis او د Bilianry Cirosis واقعاتو کي په نظر راځي.

Kolionychia: په دي حالت کي نوکان نرم، روښانه او د قاشقې په شان ليدل کيږي او په هغه انميا کي چي د اوسپني د لږوالي په اثر پيدا شوي وي د ليدلو وړ ده په همدي ډول په Plummer Vinson او په هغه خلکو کي چي صابون او Detergents زيات کاروي پيدا کيږي.

Splinter Hemorrage: په دي حالت کي واړه سره بخن، تورنسواري عمودي خطونه په نوکانو کي ليدل کيږي چي په Artial Myxoma, Siekel Cell Anemia, Acnee، هيمورازيک تشوشاتو او Sub Acute Bacterial Endocaridits کي په نظر راځي.

Lymphnodes: د لمف د ګروپو مختلفي غدي د جس وړ دي لکه د غاړي شاتنۍ د ژامي لانديني د ترقوي هډوکو د پاسه تخرګونو او مغبني (Inguinal) برخو کی جس کيږي د تفريقي تشخيص په وخت کي هغه Lymphadeopathy چي په سفليس کي پيدا کيږي بي درده متشيره غدي د تبرکلوزي حالت لمفاوي غدي يو د بل سره يو ځاي او ښايي چي د Sinus جوړښتونه په کي وليدل شي او په هوچکن ناروغي کي غدي لوي منتشره او الستکي خاصيت لري او د پړسوب په وخت کي غدي لوي او په دردناکه شکل وي.

د لوکميا په حالت کي غدي ډيرلوي او د بدن په دواړو خواو کي موجود وي او توري هم ورسره لويږي د چپي ترقوي د پاسه لمفاوي غدي (Virchows Gland) د معدي د کانسر په حالت کي د جس وړ دي.

Thyroid: د غاړي په برخه کي د تائيرويد غده د نظر څخه تيريږي چيپه موضعي او يا په منتشر شکل پړسوب لري او کنه د تايروئيد غده د قرت کولو په وخت کي پورته خوا حرکت کوي چي بايد په نظر کي و نيول شي د غدي د معايني په وخت کي معاينه کونکي د ناروغ تر شا ودريږي او دواړو لاسونو به ګوتو د غاړي په قدامي خواکي غدي جس کوي چي لويه متناظر او يا نور کوم ابنارملتي لري او کنه د Toxic Goiter په حالت کي د

Ketabton.com

ستاتسکوپ پوسیله د غدي د پاسه Systlic Bruit اوریدل کیږي چي باید په نظر کي و ساتل شي.

تبه (Fever): تبه په لاندي حالتونو کي لیدل کیږي.

1. دوامداره (Continuous) تبه: د تبې په دي حالت کي په 24 ساعتو کي د بدن حرارت د نیمي درجي د فارن الهایت څخه ښکته او پورته نه ځي او هم هیح وخت نورمال حالت ته نه ښکته کیږي.

2. Remittent تبه: د ورځي په اوږدو کي که څه هم د حرارت درجه د دوو درجو څخه ښکته او پورته لاړه شي او خو بیا هم د بدن نارمل حالات ته نه رالوییږي.

3. Intermittent تبه: کله چي د ورځي په وخت کي تبه وروسته د څو ساعتو څخه نارمل حالت ته راښکته شي د Intermittent تبې په نوم یادیږي.

4. Quotidian تبه: کله چي په Intermittent تبه کي د ورځي اشتدادي حالت منځ ته راشي.

5. Tertian تبه: کله چي په یوه ورځ پس تبه کي اشتدادي حالت ولیدل شي.

6. Quartan تبه: کله چي تبه دوه ورځي پس تکرار ومومي.

7. Pel Ebstein Fever: د هوچکی په ناروغی که تبه د اوو ورځو په شاوخوا کي 102 – 103 درجي د فارن الهایت ته پورته کیږي او د یوي هفتي (اوو ورځو) په شاوخوا کي نارمل حالت اختیاروي.

دستون فقرات وصفي ابنار ملتي:

(Specific Deformity In vertebral Column)

Kyphosis: کله چي ستون فقرات د شاوخوا محدب شکل اختیار کړي یعني شایي و تلي بڼه ولري.

Ketabton.com

Scoliosis: کله چي ستون فقرات د یویا بل اړخ په لور انحنا پیدا کړي.

Lordosis: څه وخت چي په ستون فقرات کي محدبیت په قدام کي موجود وي.

د پوست لاندیني افتونه چي د بدن د سستمیکي ناروغۍ یوه برخه جوړوي په لاندي ډول دي:

Heberdens Nodes: د هډوکو د بندونو په وروستیو برخو کي.

Erythema Marginatum: په دي حالت کي مرکزي واړه دایروي Nodule موجود وي چي واقعات یي په Osteo Arthritis کي د لیدلو وړ دي. سپین بخنه او شاوخوا یي ګلابي رنګ لي چي د سیني د پاسه او د بندونو د سطحي د Flexor په برخه کي د Rheumatic Fever په ناروغۍ کي د لیدلو وړ دي.

Erythema Nodosum: بي درده دایروي ناجیول په شان د پوستکي د لاندي د لیدلو وړ دي چي د سنجاق د سر په اندازه او یا د دوو سانتي مترو قطرو ترمنځ موجود وي چي د ځنګلو په خارجي سطحي او د یا د زني (Chin) د پاسه او یا د لاسونو او د پښو په خارجي سطح کي پیدا کیږي دا ډول افت د روماتیک فیور په حالت کي په نظر راځي.

:Hemorhagic Spots

Petechial او Purpura Spots: هموارژیک سنجاق مانند خالونه په پوستکي کي لیدل کیږي چي د شیشي سلاید د فشار په وخت کي په سپین رنګ نه بدلیږي.

Echymosis: دا هم هموارژیک خالونه دي او جسامت یي د Petechiae څخه لوي دي.

Janeway's Lesion: واړه سره نسواري داغونو دي چي د لاسونو د ورغوو د پاسه په S.B.E کي په نظر راځي.

د پوستکي ابنارملتي (Skin Abonormalities) : د ناروغ د معایني په وخت کي د پوستکي د لاندینو افتونو سره اشنایي ضروري ده.

Ketabton.com

Macule: د پوتسکي د سطخي سره برابر افت دي په دي افت کي يوازي د پوستکي رنګ بدليږي چي ښايي سپين، سور، ابي او يا زيړ رنګ ولري.

Papule: په دي وخت کي د پوستکي اپيدرمس يو څو ميلي متره په دايروي شکل پورته په نظر راشي.

Vesicle Bulla: په اپيدرمس کي د ننه مصلي (Serous) مايع ټوليږي چي زياتي حادثي د پوستکي د سوزيدو په حالت کي د ليدلو وړ دي.

:Pustule کله چي په Epidermis کي زوه (pus) راټوله شي لکه د واکسين پاستول.

Nodule: څه وخت چي التهابي حالت ټول پوستکي په پنډ او سخت شکل بدل کړي او په داخل کي نوي حجري نشوو نما و کړي د ناجيول (Nodule) په نوم ياديږي چي قطر يي اکثراً د يو سانتي مترو څخه لږ وي.

Tomour: د يوي سختي کتلي څخه عبارت دي چي قطر يي اکثراً د يو سانتي متر، څخه زيات وي.

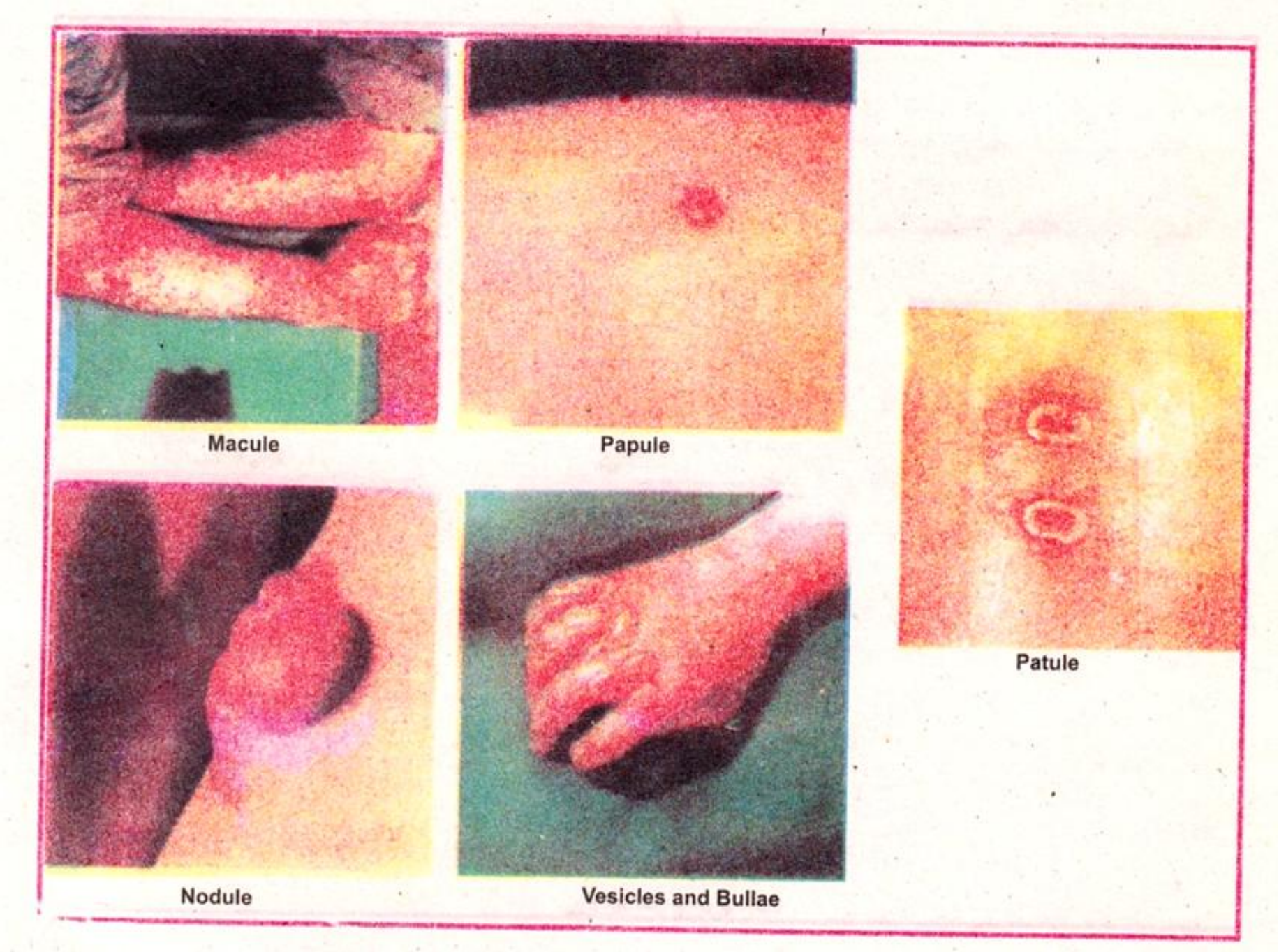

Ketabton.com

Wheal Formation: کله چي د پوستکي په Dermis طبقه کي د الرژۍ له کبله اذيما پيداشي او خارښت ولري په دي نوم ياديږي مثال يي Urticaria ده چي رنګ، اندازه او شکل يي زر زر بدليږي.

Cyst: داحاطه شوي کاپسول څخه عبارت دي چي په داخل کي يي مايع ځاي لري.

نسجي نقصان **Tissue Defect**

په لاندي شکلونو سره په نظر راځي.

Maceration: د پوستکي د اپيدرم په خارجي طبقي کي د ځينو افرازاتو په وسيله نرميږي.

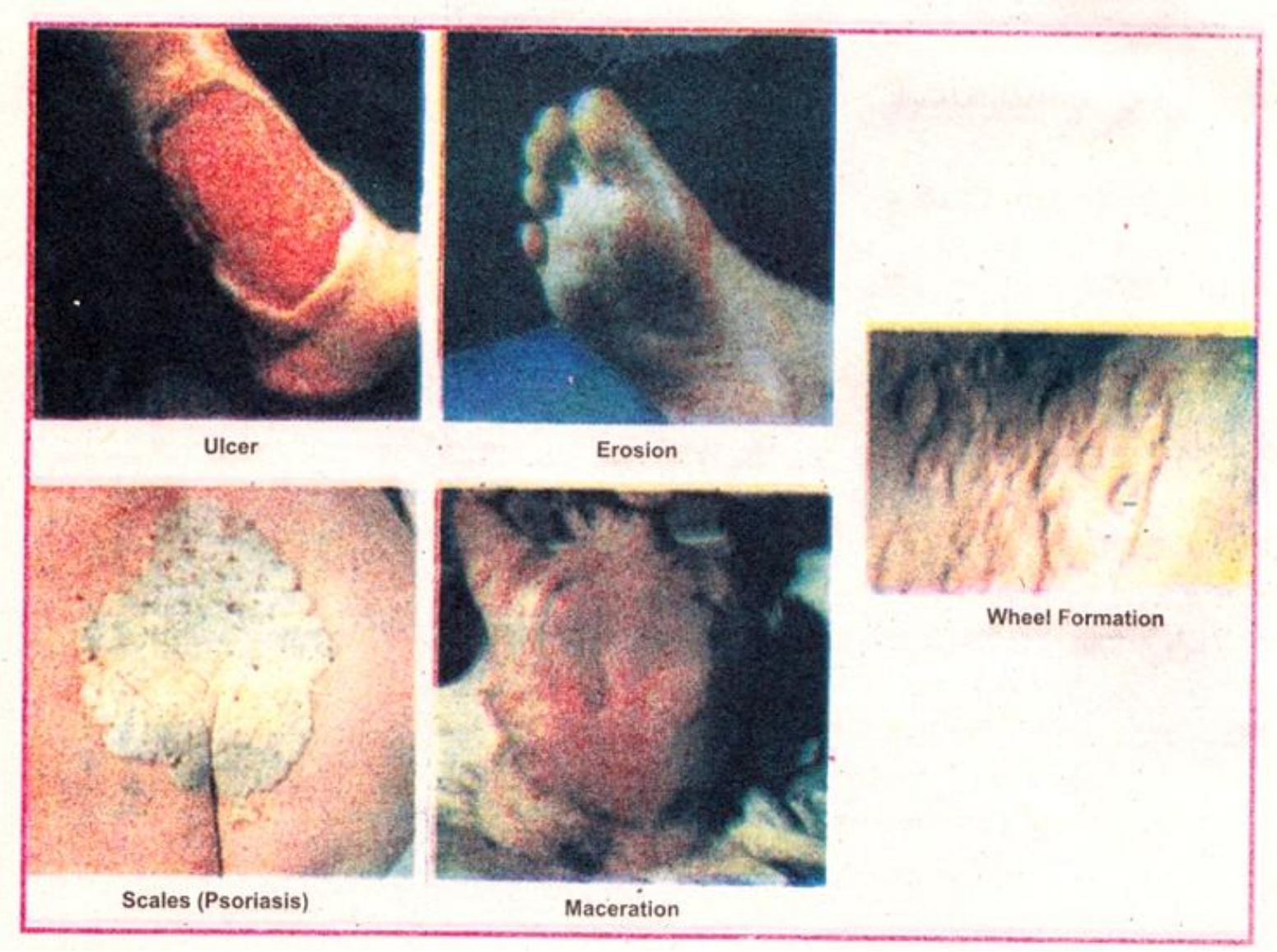

Erosion: داپي درم د طبقي نسجي نقصان د Erosion په نوم ياديږي.

Ulcer: د پوستکي د ژوري برخي نقصان چي درمس يي هم نيولي وي دا ډول آفات د پوستکي د پاسه پيداکيږي.

د Scale جوړښت: په دي حالت کي د پوستکي اپي درمس د پاسه د Horny د طبقو تراکم د Scale يا Squamal په نوم ياديږي لکه په Psoriasis کي.

Wheal: د يو بول يا پلک څه عبارت دي چي په درم کي د اوعيو د سيروم داره موادو څخه په حاد شکل منځ ته راخي لکه په Urticaria کي.

Ketabton.com

Vesicale: د پوستکي د تبارز څخه عبارت دي چي د مایع څخه ډک او قطر یي د یو سانتي متر څخه کم وي که په Small Pox کي.

Bulla: د ویزیکل په شان دي لیکن قطر یي لوي په نظر راځي لکه په دریمه درجه سوزیدو کي.

Fissure: د پوستکي د یو سوری څخه عبارت دي لکه په Chapping کي.

Scar: که چیري قرحه د درم طبقي پوري وسعت ولري او د کولاجن د ډیربښت په اثر په کي ښه والي پیدا شي د Scare په نوم یادیږي.

Ketabton.com

دریېم څپرکي

(CHAPTER 3)

طبي تارخیچه

MEDICAL HISTORY

د ناروغ د سم تشخیص د پاره دریو شانو ته ضرورت دي چي یوه یي مکمله تاریخچه دویم یي سمه معاینه او دریمه برخه یي د لابراتواري تجربوو څخه عبارت ده د مکملي تاریخچي په برخه کي لړ وروسته بیان کیږي د سمي معاینې څخه یي په راتلونکو څپرکو کي یادونه شوي او لابراتواري معاینه یي د ناروغ د احتمالي تشخیص (Imperesion) په وخت کي چي د مرض په تشخیص کي معاینه کوونکي سره مرسته کوي اجرا کیږي.

طبي تاریخچه (Medical History): د ډاکتر له خوا د ناروغ شکایتونه په ترتیب سم او په مفصله توګه راټولول د طبي تاریخچي په نوم یادیږي دا شکایات یا اعراض باید یو په یو د پیل څخه بیا د ناروغ د اوسني ناروغۍ پوري په ترتیب سره او هم د همغي ناروغۍ تصادماتو او عملیاتونه، چي د ناروغ د اوسنۍ مرض سره رابطه لري جمع او ترتیب شي.

دا ډول طبي تاریخچه د فزیکي معاینې سره یو ځاي ډاکتر د ناروغۍ د سم تشخیص او تداوۍ په لور سوق کوي په اوسني وخت کي ځینو روغتونونو کي د دي اعراضو او علامو راټولول په سمه توګه د کمپیوتر په وسیله پیل شویدي چي کیداي شي په نژدي راتلونکو کالونو کي د ناروغانو د طي تاریخچي بشپړول په روتین شکل د کمپیوتر په وسیله اجرا شي.

د طبي تاریخچي د اخستلو اساسات: د ناروغ د طبي تاریخچي د لیکلو په وخت کي باید لاندیني ښیان په نظر کي و نیول شي.

اوریدل: پوښتنه کول- لیدنه او د ټولو شویو معلوماتو ترتیب او ځاي په ځاي کول.

د طبي تاریخچي مهم اساس جوړ وي یعني ناروغ باید په ازاده توګه خپله ناروغي تشریح کړي او ډاکتر د ناروغ د شکایتونو د اوریدو بر سیره باید د هغه شخصیت او روحي حالت

Ketabton.com

هم په نظر کي و نيسي که چيري په ځيني ځايو کي ناروغ خپل شکايتونه په ښه توګه روښانه نه کړاي شي ډاکتر بايد د ځينو پوښتنو په وسيله هغه حالت روښانه کړي.

ليدنه: څرنګه چي ليدنه اصلاً د فزيکي معايني يو جز دي خو د طبي تارخيچي يوه برخه هم جوړه وي ډاکتر کله چي ناروغ سره مخامخ شي او يا کله چي ناروغ د ډاکتر اطاق ته داخل شي د طبي تاريخچي د پوره کيدو پوري بايد د نظر لاندي و سالت شي. چي په دي ليدنه کي د ناروغ وضعيت د ماغي حالت، ذکايي قدرت، اجتماعي او اقتصادي حالات ورڅخه معلوميږي.

د معلوماتو ترتيب او ځاي په ځاي کول: کله چي د ناروغ څخه معلومات په پورتنۍ توګه راټول شي ډاکتر بايد هغه ټول شوي معلومات د طبي تاريخچي په مناسبو ځايو کي ځاي په ځاي کړي چي دا ډول ترتيب د مرض په تشخيص کي زياته مرسته کوي.

د ناروغ څخه د زياتو معلوماتو اخيستل: څرنګه چي مخکي هم ورڅخه ذکر وشو چي په لومړۍ سر کي د معاينه کوونکي او د مريض ترمنځ د يو ښه چاپيريال پيداکول د طبي تاريخچي مهم او اساسي شرط دي ځکه چي د دي ښي اړيکي په وسيله ناروغان په سمه توګه اورامۍ سره د خپلو شکايتونو د شرحي په شاوخوا کي کافي اندازه معلومات وړاندي کوي.

په دي کي شک نشته چي د طب محصلين په لمړيو وختونو کي چي د امراضو په شاوخوا کي لږ معلومات لري کيداي شي د ځينو ستونزو سره مخامخ شي طبيعي ده چي د محصلينو دا ستونزي په تدريجي توګه چي څومره د ناروغانو سره اشنايي پيداکوي په هغه اندازه د ناروغيو د اعراضو او علامو پيژندنه دا مشکلات له منځه وړي.

که چيري ناروغ ډير تکليف ولري او يا د کوما په حالت کي وي او يا دا چي د ژبي مشکلات موجود وي معاينه کوونکي بايد پورتني مشکلات د ناروغانو د خپلوانو او ملګرو څخه چي د دوي د ناروغۍ سره اشنايي ولري تر لاسه کړي.

Ketabton.com

د ناروغ شهرت: معاینه کوونکي د خپلو مشاهداتو په شروع کي باید د ناروغ د نوم عمر، جنس، نژاد، کسب او په همدي شان د هغه د کور ادرس ولیکي، ځکه چي ځیني مرضونه د عمر په مختلفو وختونو کي تظاهر کوي او هم په همدي شان ځیني ناروغۍ په نرانو او ځیني په ښځو کي عمومیت لري له همدي کبله ځیني رنځوري وظیفوي او ځیني نژادي میلان لري.

مهم شکایتونه (Chief Complaints): هغه مهم یا عمده تکلیف چي ناروغ ډاکتر یا روغتون ته په ورتګ مجبوره کوي باید مریض د خولي څخه په اصلي شکل ولیکل شي که چیري د دي شکایتونو څخه په صحیح شکل یادونه ونه شي کیداي شي چي د مرض په تشخیص کي مشکلات پیدا شي د دي عنوان لاندي باید د اعراضو شدت، دوام او په همدي شان د مرض د یادوني څخه صرف نظر و شي.

که چیري ناروغ ووایي چي نفس نه شم ایستلي او یا یي په پښو کي پړسوب دي، معاینه کوونکي د دي په عوض د ځینو طبي او مخصوصو اصطلاحاتو څخه لکه اذیما عسرت تنفس ووایي صحیح عمل نه ګڼل کیږي.

اوسنۍ ناروغي (Present Illness): د دي عنوان لاندي د ناروغ د اوسني مرضي ټول حکایت یعني د هغو ټولو شکایتونه، چي ناروغ یي روغتون ته مجبوره کړیدي په مشرح شکل ولیکل شي او ناروغ ته باید موقع ورکړل شي چي خپلي ټولي ستونزي د پیل څخه تر دي وخته پوري بیان کړي ډاکتر یا محصل باید د داسي جملو څخه چي یي مریض د هو، یا د نه په وسیله ځواب وایي: ډډه وکړي ځکه چي ځیني ناروغان د یو لړ پوښتنو په مقابل کي یا د هوا یا د نه په وسیله ځواب ورکوي او هم باید ډاکتر داسي کوښښ و نه کړي، چي خپل مفهوم ته د مریض په افاده کي ځاي ورکړي لکه (درد درته په داسي وخت کي چي قدم وهي پیداکیږي همداسي نه ده) حال دا چي ډاکتر د دي په عوض باید داسي ورڅخه پوښتنه وکړي چي کوم شیان ستاسي د درد د پیداکیدو سبب کیږي.

کله چي د ناروغ څخه ټول معلومات راټول شول معاینه کوونکي باید په ډیر دقت سره د هر یو عرض عمده او صاف په جلا شکل ترتیب او تنظیم کړي یعني د هر شکایت یا عرض

Ketabton.com

وصف، تاریخ د شروع ځاي، دوام، رابطي د بدن نورو وظیفوي فعالیتونو او د هغي ښه والي او زیاتوالي د دوا په مقابل کي چي نوموړي ناروغ اخیستي ورڅخه پوښتنه وشي.

درد برسیره که چیري ناروغ نور اعراض او یا شکایتونه ولري باید د لاندینیو ځوابونو په شان د هر یو په هکله معلومات راټول شي.

وصف: درد کیداي شي په څو ډوله د مریض له خوا شرح شي یعني درد کیداي شي، چي د سوزش، دروند، سخت، سوري کوونکي او یا ضربوي وصف ولري او یا ښایي د شدت له نظره د خفیف، متوسط او یا شدید درد په شکل وي ظاهره کړي درد دفعتاً او یادا چي په تدریجي شکل پیدا شوي معلومات اخلي.

دوام: د درد د دوام پوښتنه ضروري ده چي ثاني، دقیقي او یا په دوامداره شکل موجود وي.

د درد شروع: د کوم وخت څخه، نوموړي د دي تکلیف څخه شکایت کوي.

ځاي: د درد ځاي یو کلینیکي اهمیت لري ایا نوموړي درد په سر، نس، صدر او یا په پښو کي دي او هم باید ورڅخه معلومات واخیستل شي چي درد ځاي په ځاي او یا د بلي خوا او یا عضوي په لور انتشار لري او که نه ؟

رابطه یي د فزیالوژیک فعالیتونو سره: ورځیني فعالیتونه د درد د ښه کیدو او یا پیداکیدو او یا زیاتیدو سبب کیږي او که نه ایا درد د ناروغ د وضعیت یعني د ملاستي ولاړي او یا ناستي او هم د زیات فعالیت او یا استراحت سره رابطه لري که نه په همدي ډول درد د غذا د خوړولو خوب او یا روحي فشار په وسیله کمیږي او که زیاتیږي.

د درد تاثیرات: د ځینو ملګرو او یا کورنیو د توصي په اثر درد د ګرم یا یخ ټکور یا مشکولي په وسیله ښه کیږي او یاي په شدت کي زیاتوالي راځي که چیري نوموړی ناروغ د نورو ډاکترانو په وسیله دوا اخیستي وي باید نوع یي ذکر شي او هم باید د هغي د تاثیراتو پوښتنه وشي.

Ketabton.com

تیره شوي تاریخچه Past History: د ناروغ په تیره شوي تاریخچه کي ټول مرضونه، عملیاتونه او په روغتون کي د بستر کیدو شمیره په تفصیل سره ذکر کول ډیر اهمیت لري. د مثال په توګه د هلکتوب په دوره کي د روماتیک فیور د ناروغۍ پیدا کول کیداي شي د ژوند په متوسطه او یا وروستۍ مرحله کي د زړه د عدم کفایه سبب و ګرځي یعني پدي حالت کي د زړه د ناروغۍ اصلي سبب د روماتیک فیور خواته کیږي نه دکوم بل سبب په لور.

په تیره شوي تاریخچه کي د ناروغ د ماشومتوب د مرضونو یادونه هم پاید وشي دا په هغه وخت کي چي د ناروغ اوسنۍ مریضي د هلکتوب د ناروغیو په شان او یا د هغه د بقایاو په لور فکر و شي داهمیت وړ ده.

کورنۍ تاریخچه Family History: څرنګه چي ځیني مرضونه یا په ارثی او یا په ولادی ډول د پلارونو څخه د هغي اولادي ته تیریږي په دي سبب کورنۍ تاریخچه یو خاص کلینیکي اهمیت لري په دي تاریخچه کي د ناروغ څخه پوښتنه کیږي چي ستاسي په کورو کي نیکه، پلار، مور، ورونه او په خویندو کي ستاسي په شان بل څوک په داسي ناروغۍ او یا تکلیف اخته دي او که نه؟

د مثال په توګه د شکر یي ناروغي، هموفیلیا او داسي نوري، چي واقعات یي په یوه فامیل کي نظر نورو کورنیو ته زیاتي وي کلینیکي اهمیت لري.

اجتماعي تاریخچه (Social Histroy): په اوسني وخت کي د ډاکترانو د پرکتس یوه زیاته برخه وظیفوي ناروغي (روحي، جنسي، او داسي نوري) جوړوي پردي برسیره د عضوي د ناروغیو دوام د ناروغ د محیط او د مریض د روحي تشویش سره مستقیمه رابطه لري په دي لحاظ د داسي معلوماتو راټولولو له پاره د ناروغ سره د ډاکتر نژدي او صمیمي اړیکي پیداکول ضروري او لازمي دي یعني ډاکتر باید د ناروغ روحي تشوشات، جنسي میلان، مزاج ، ښه خلق، بد خلقي او د هغه علاقه د محیط او وظیفي سره ځان ته څرګنده کړي.

Ketabton.com

عادات (Habits): د دي عنوان لاندي ډاکتر باید د ناروغ عادات دسګرتو، الکولو، خوب، خوراک، تفریح، نرکوتیک او سیداتیف دواګاني په تفصیل شرح کړي یعني که چیري ناروغ سګرت څکوي د هغه د ورځیني مقدار او د سګرتو د ځکولو دوام پوښتنه وشي.

وظیفوي تاریخچه (Occupational History): په طبابت کي به تاسي ویلي وي او یا به یي وو ایاست څیني مرضونه په هغو خلکو کي ډیر زیات دي چي د هغي سره سر او کار لري د مثال په توګه نومو کونیوزس د سلیکا د دوام دار تنفس څخه کار ګرانو او د سربوتسمم په رنګمالانو او بطرۍ جوړونکو خلکو کي زیات پیدا کیږي.

د واده تایخچه (Martial History): په دي ځاي کي د میړه او ښځي د صحت، د جنسي مطابقت د هغوي همکاري یو د بل سره د هغوي د اولاد د شمیر او د صحت په باره کي پوښتنه کیږي.

Ketabton.com

څلورم څپرکي

(CHAPTER 4)

عمومي کتنه

(GENERAL INSPECTION)

عمومي کتنه يا تفتيش (GENERAL INSPECTION):

د ناروغ د معاينې لومړۍ برخه د ډاکتر د معايني اطاق ته د ناروغ د داخليدو په وخت کي شروع کيږي او د مختلفو سامانونو د استعمال په وسيله چي په مختلفو جهازونو کي ورڅخه کار اخيستل کيږي ښايي ځيني شيان تر اوسه پوري په ښه شان نه دي واضح شوي د دي طريقي د اجرا په وخت کي ورڅخه کار اخلي په لاندي ډول دي.

ستاستکوپ، د فشار اله او فتالموسکوپ او توسکوپ، د لاس چراغ، د عکسی څټک، تونګ فورک (چي 138 په يوه ثانيه کي اهتزاز ورکړي) د اندازي فيته، د ژبي فشار کوونکي تيغ، ترماميتر او تونومتر څخه عبارت دي.

ذکر شوي پورتني ټول طبي سامان چي د مرض د تشخيص په مقصد ورڅخه کار اخلي بايد په خپله د شاګردانو له خوا واخيستل شي.

عمومي کتنه د فزيکي معايني لومړنۍ مرحله ده چي په دي معاينه کي د ناروغ د ماغي حالت د بدن حرکات، قدم وهل، خبري کول، تنفسي بوي، د تغذي حالت، قدو قامت، د حرارت درجه او پوستکي شامل دي د ناروغ عمومي کتنه په هغه سپينه مصنوعي رڼا کي چي ناروغ پکي په ښه شان معلوم شي اجرا کيږي ليکن په دي ټولو کي د ورځي روښنايي په لومړي قطار کي ځاي لري په دي وروستيو کالونو کي د جنتيک د تشوشاتو او ناروغيو کشف مخ په زياتيدو دي د مثال په توګه Down Syndrome, Marfan او Kenflinter ناروغي هم په عمومي کتنه کي د نظر څخه لري نه شي.

د ناروغ د معايني طريقه او تياريدنه: حتي الاماکان ناروغ په ارام حالت کي و ساتل شي د معايني ميز بايد په داسي ځاي کي وي چي معاينه کوونکي د ناروغ په دواړو خوا کي

Ketabton.com

لیدنه او معاینه اجرا کړي شي ناروغ که ښځه وي یا نر باید په یو محفوظ ځاي کي د نرسانو له خوا د معاینې لپاره چي لازم وي تیار شي.

په دي مانوره کي د محیطي کلچر په اساس ښایي د معاینې د تیاریدو په وخت کي ستونزي پیدا کړي خو سره له دي هم د نرس د ښې روي له امله ښایي چي دا ډول ممانعت له منځه لاړ شي یو ډول چپني چي هم د نر او هم د ښځو د معاینې لپاره چي د شا له خوا تړل کیږي زیات رواج لري دا هم باید ذکر شي که چیري د بدن د یو برخي معاینه چي باید وشي اجرانه کړاي شي نو بیا د دي معاینو څخه ناقص معلومات پیدا کیږي د ښځینې نرس موجودیت د معاینې د تیاریدو او د ډاکتر د قانوني ساتنې لپاره ضروري او لازمي دي.

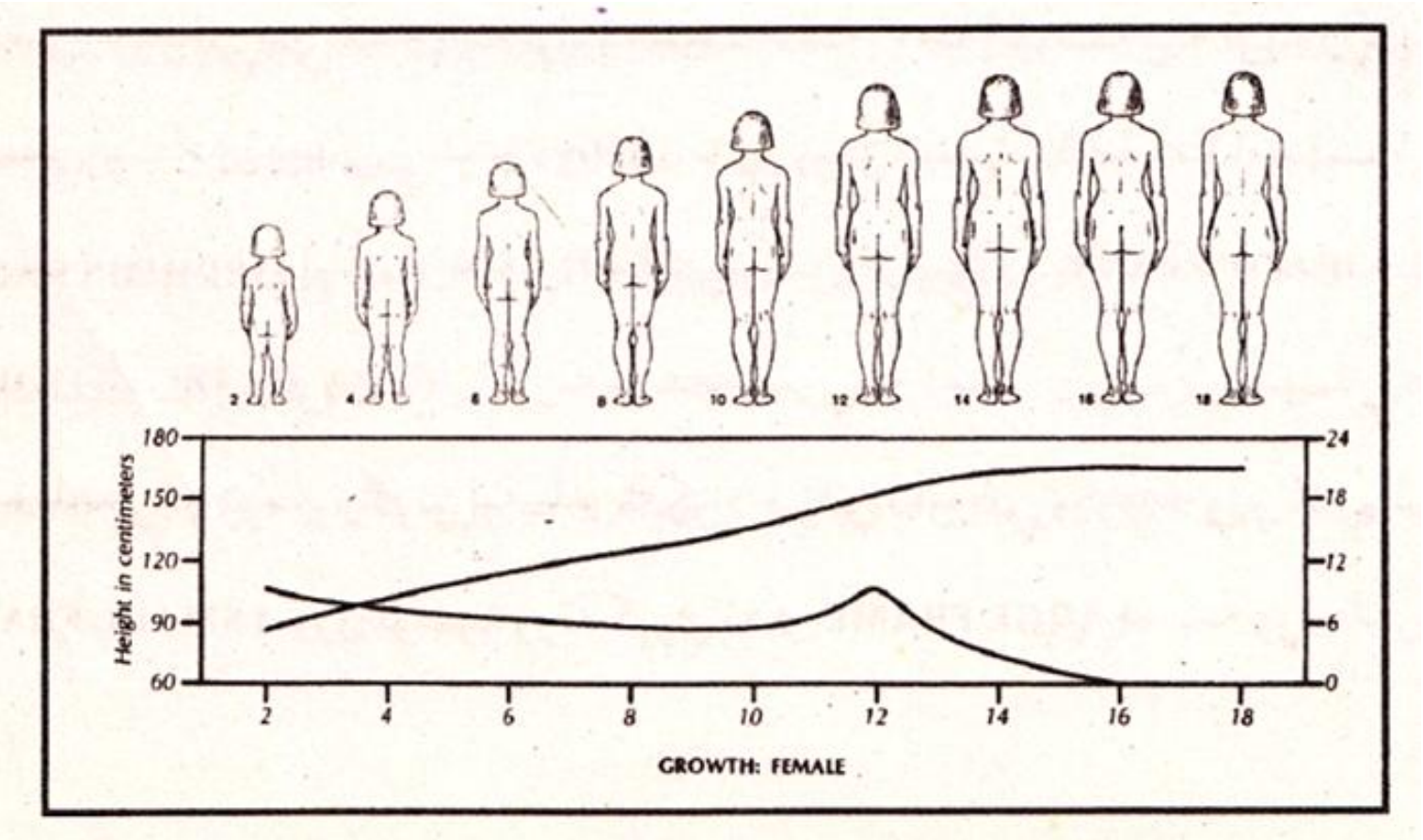

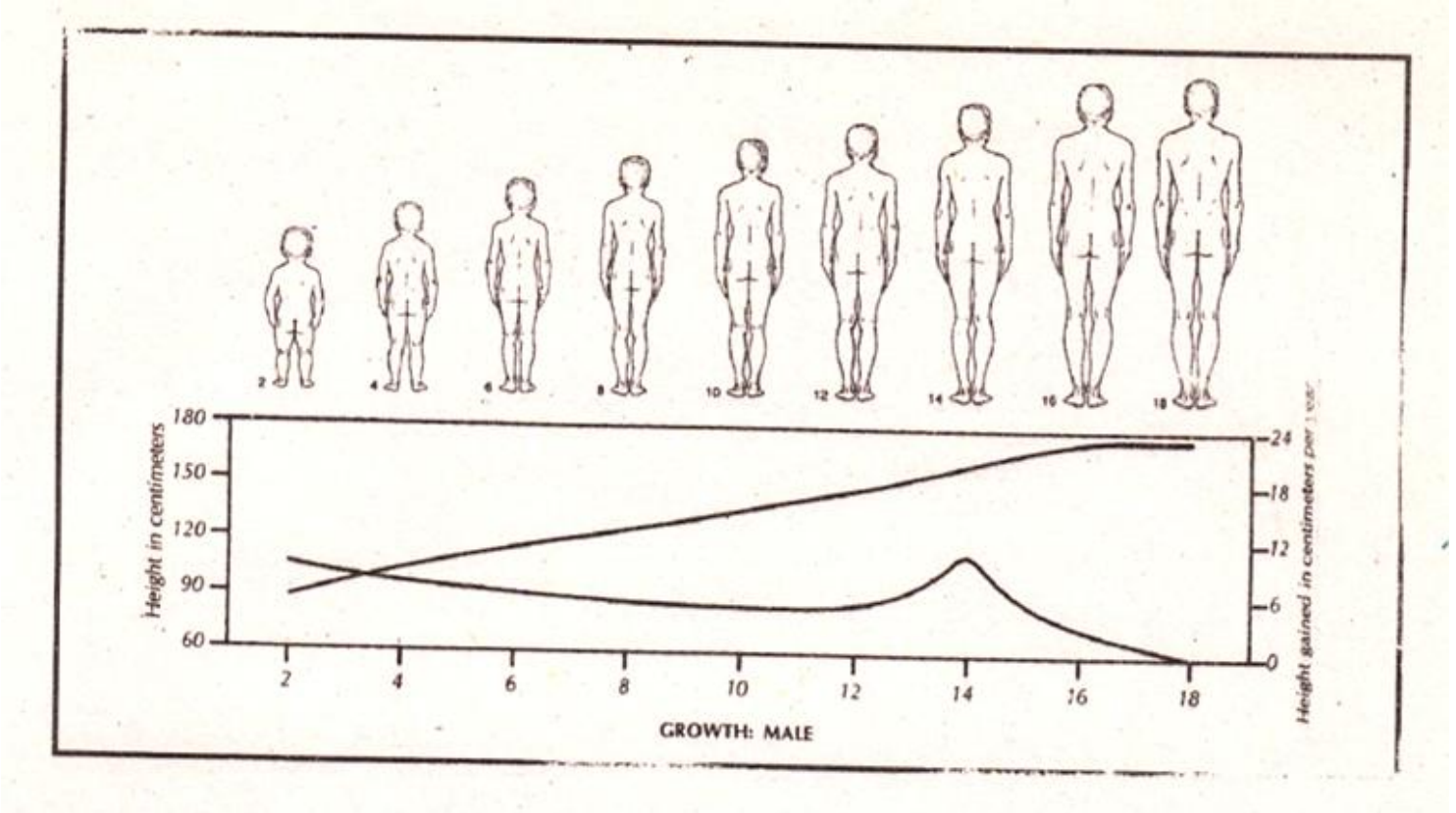

د بدن لوړوالي، د وزن زیات والي، اقتصاد، غذایي حالت ، ارثي حالات، ناروغ، جنس او د منطقي د ژوند او د زماني زیږیدني پوري اړه لري په اوسني وخت کي د ځوانانو قد په متوسط ډول د خپلو پلارو څخه او همدارنګه د پلارونو د قد لوړوالي د نیکونو څخه

Ketabton.com

زيات وي (113 رسم 12 ب) چي د قد زياتوالي د جنګو په 12 کلنۍ او د هلکانو په څوارلس کلنۍ کي د ليدني وړ دي په همدي شان د هلکانو اوږي د جنګو او د جنګو د HIP د هلکانو د HIP څخه لوي په نظر راځي.

کله چي وزن يي بي له کالو (جامو) څخه د 121-130 پونډو په حدود کي وي په small frame کي او څه وخت چي وزن يي د 127 – 140 پونډه وي په Medium Frame او که د 135-154 پونډه وزن ولري د Large Frame په ګروپو کي تصنيف بندي شويده.

هغه خلک چي د زړه اورګونو يا د شکر د مرض ناروغي ولري د وزن کم والي يعني Small Frame د وزن توصيه ورته کيږي نه د Large Frame.

د Vital Signs: د ناروغ نبض او د ويني فشار، د تنفس شميره او د بدن د حرارات درجه د معايني په پيل او يا د تنفسي او يا د زړه او رګو سيستميکو برخو کي اندازه کيږي نبض اکثراً د لاس Radial شريان د پاسه جس کيږي دا هم کله چي د لاس ګوته د شريان د پاسه ايښي وي د تنفس شميره نيوله کيږي دا هم بايد په نظر کي وي کله چي د ناروغ د ويني فشار زيات وي بايد د معايني په پاي کي بيا په تکراري توګه و نيول شي.

د ناروغ د حرارت د درجي معلومول د خولي د لاري نسبت د Rectal (مقعد) طريقي ته ترجيح ورکول کيږي خو کله چي ناروغ شعوري حالت د لاسه ورکړي وي يا نا آرام او يا د خولي د لاري د خولي بندولو طاقت و نه لري بايد د مقعد د لاري واخيستل شي د خولي د لاري د حرارت د معلومولو د پاره شيشه يي ترماميتر او يا برقي ترماميتر څخه استفاده کيږي کله چي د خولي ترماميتر استعماليږي لومړي بايد ترماميتر په ګوتو کي ښکته خوا ووهل شي ترڅو چي د حرارات درجه يي د 35.5 درجو د سانتي ګراد (96 فارن الهايت) څخه ښکته شي وروسته په احتياط سره د حرارات درجه اندازه کيږي کله چي د حرارات درجه پورته وي بايد په تکراري شکل بيا عملي ته دوام ورکړل شي چي سمه درجه ورڅخه تثبيته شي څه وخت چي د الکترونيک يا برقي ترماميتر څخه استفاده کيږي Probe پاسني غورزونکي پوښ (Disposable Cover) اچول کيږي او د ژبي د لاندي ايښودل کيږي او ناروغ ته ويل کيږي چي شونډي و تړي او کله چي يو مخصوص اواز (Digital

Ketabton.com

(Read Out واوريدل شي د ژبې څخه يې راوباسي او په دې طريقه کې د حرارات درجې معلومول تقريباً لس ثانيې وخت غواړي.

دا هم بايد په پام کې ونيسو کله چې د خولې او يا د مقعد درجه نيول کيږي بايد د يخو او ګرمو مايعاتو څښل د بدن د حرارت په درجه کې تغير راوړي يعني کله چې يخې اوبه او يا ګرم چاي يې څکلي وي لس يا پنځلس دقيقې وروسته د انتظار څخه دې د حرارات درجه و نيول شي.

د مقعد له لارې د درجې د استعمال په وخت کې بايد درجه په خوبې مايع (Lubricate) کې غوټه شي او بيا 3-4 سانتي مترو (1.5 انچ) په معقدي کانال (Rectal Canal) کې د نامه په لور داخل شي او که چيرې الکترونک ترماميتر څخه استفاده کوي، وروسته د Lubricate مايع د وهلو څخه د لسو ثانيو په حدود کې چې خپله آواز کوي د حرارت درجه تثبيت کيږي.

دبدن نارمل درجه 37 سانتي ګراد (98.6 فارن الهايت) ده دا درجه د سهار له خوا يې د بدن د حرارات درجه 35.8 سانتي ګراد (96.4 فارن الهايت) او د مازديګر له خوا يې د بدن د حرارات درجه 37.3 سانتي ګراد (99.1 فارن الهايت) ته پورته کيږي او په همدې شان د مقعد د حراراتو درجه په نارمل حالت کې (0.4-0.5 سانتي ګراد) د (0.7-0.9 فارن الهايت) د خولې د درجې څخه پورته وي.

د برقي ترماميتر په طريقو کې يوه بله طريقه چې د Tympanic Membrane په نوم ياديږي په اوسني وخت کې زيات استعمال لري چې دا يوه مخصوصه او سم د لاسه طريقه ده او د حرارت درجه په نارمل حالت کې د خولې د حرار د درجې څخه (0.8) سانتي ګراد (4 فارن الهايت) پورته وي په دې طريقه کې (Probe) د غوږ په کانال کې 2-3 ثانيو د پاره اېښودل کيږي او کله چې د الې اواز واوريدل شي لري کيږي او په دې شان د حرارت درجه تثبيت مومي.

Ketabton.com

پځنم څپرکې

(CHAPTER 5)

پوستکی

(THE SKIN)

اناتومي او فزيالوژي: د بدن پوستکي مختلفي وظيفي لري چي يوه يي د بدن د مايع ساتنه او بله يي د مکروبونو په مقابل کي د بدن د نسجونو وقايه ده چي د پوستکي د لاندي ځاي لري په همدي ډول پوستکي د ويټامن D په ترکيب او د بدن حرارت په تنظيم او ساتنه کي ستره وظيفه په غاړه لري.

پوستکي د دري طبقو څخه چي د Dremis, Epidemis او تحت الجلدي نسجونو (Sub Cutaneous Tisues) جوړ شوي چي سطحي طبقه يي د اپيدرمس په نوم ياديږي او په دوو طبقو تقسيم شويدي چي خارجي طبيقه يي پروتيني سلفرداره حجري او داخلي برخه

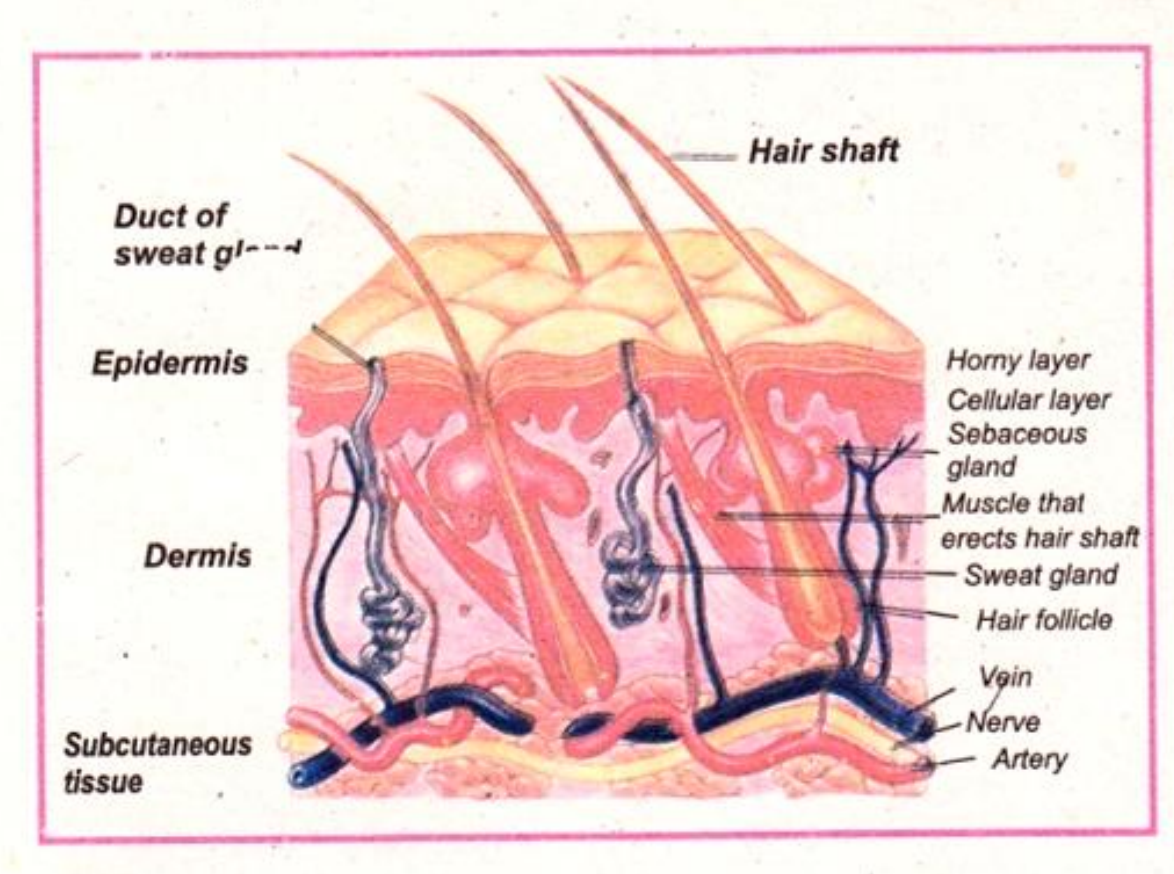

يي د حجروي طبقي په نوم ياديږي چي په دوي کي ميلانين او کراتين جوړيږي او په داخل کي Connectiveنسج Hair Follicles, Sebaceous Glands او د خولو غدي، چي د پوستکي د ضمايمو څخه دي موجود وي په غټانو کي دوه ډوله ويشتان، چي يو يي د Vellus Hair په نوم ياديږي چي لنډ يا نري او رنګ نه لري او بل يي د Terminal Hiar په نوم ياديږي چي اوږده زګه، پنډ او اکثراً رنګداره دي لکه دسر او د وريځو ويښتان.

نوکان، چي د وړو او غټو ګوتو د وروستيو برخو ساتندويه دي، چي سخت او د ګوتو څلور خواي لري اکثراً د مرکزي برخي څخه ښکته ميلان لري او د نوکانو هغه برخه چي د رګونو د برخي سره تماس لري سور رنګ لري او د Nail Plate په نوم ياديږي او د آزادي غاړي يي په سپين رنګ معلومي د نوکانو د Plate دواړه خواي د Lateral Nail Flods نوم اخلي په همدي شان د نوکانو بيخ يا قاعدوي برخه د Proximal Nail Fold نوم اخلي

Ketabton.com

دا باید په پام کي ولرو چي Proximal Nail او Nail Plate ترمنځ زاویه په نارمل حالت کي د 180 درجو څخه کمه ده.

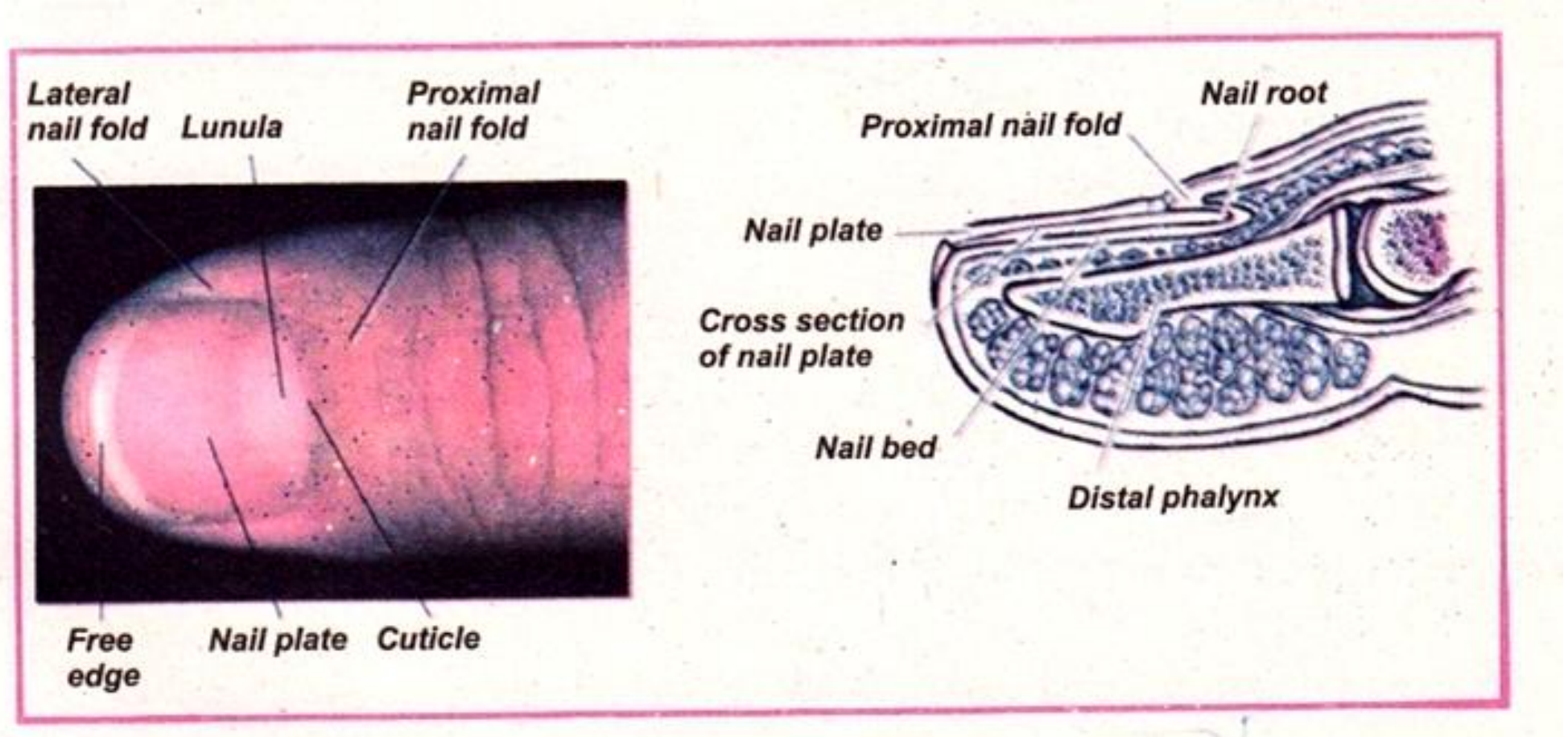

د ګوتو نوکان د ورځي د یو ملي متر د لسمی برخي (0.1mm) او د غټو ګوتو د نوکانو وده نسبتاً کمه ده د Sebaceous Glands څخه شحمي مواد (Fatty Substance) چي محافظوي دنده لري او د بدن د پوستکي په ټولو برخو کي لیدل کیږي او یوازي په ورغویو او د پښو په تلو (Soles) کي په نظر نه راځي.

د خولو غدي (Sweat Glands) په دوه ډوله دي چي یو ډول غدي خپل افرازات د پوستکي په طبقه کي اچوي چي د (Eccrine Glands) په نوم یادیږي او د پوستکي په زیاتو برخو کي او یوازي د پښو په تلو، ورغویو کي نه لیدل کیږي او بله یې د Apocirne Glands په نوم یادیږي چي په تخرګو او تناسي برخو کي ځاي لري او د ویښتانو د فولیکول په برخو کي خلاصیږي د روحي فشار پوسیله تنبه کیږي.

په غټانو کي د Apocrine خولي د باکتریاو د تجزیي او خرابیدو په اثر د بدن د بوي (Body Odor) د پیدا کیدو سبب کیږي.

په نارمل حالت کي د بدن د پوستکي رنګ د څلورو رنګونو د شته والي پوري اړه لري چي دارنګوه د Oxyhemoglubin, Carotene, Melanin او Deoxy Hemoglobin څخه عبارت دي کله چي پوستکي نسواري رنګ ولري د میلانین په شته والي دلالت کوي چي

Ketabton.com

دلمر د وړانګو په وسیله په مقدار کې ډیرښت راځي. کروتین رنګ اکثره پوستکي ته زېړي طلایي رنګ ورکوي چې اکثراً په تحت الجلدي شحم او د ورغویو او د پښو په تلو کې ځای لري د ویني سره کرویاتو کې چې اوکسیجن انتقالوي د Oxyhemoglobinد شته والي له امله دي چې تیز سور رنګ لري او کله چې د ویني سره کریات د بدن په حجرو کي اوکسیجن د لاسه ورکړي رنګ یي نسبتاً په ابي تیره شکل بدلیږي چې د Deoxyhemoglobinپه نوم یادیږي.

د ویني د دوران زیاتوالي د پوستکي په رنګ کې سوروالي پیداکوي او د ویني د دوران کمښت برعکس د پوستکي رنګ په زیړ بخن شکل بدلوي او دا هم باید وویل شي چې ورغوي د پښو تلي، مغ، غاړه او د سیني پورتنۍ برخه اکثراً په کمه اندازه په سور رنګي شکل لیدلي کیږي.

د پوستکي Cyanosis د شریاني ویني د هموګلوبین د اندازي پوري اړه لري او په دوه ډوله دي. یعني کله چید ویني هیموګلوبین کم وي مرکزي سیانوزس او که چیري نورمال وي د محیطي سیانوزس په نوم یادیږي.

د پوستکي بدلون د عمر سره: د ځوانۍ په وخت کې ویښتتان د هلکانو په مخ او ورسره تخرګونو او تناسلي برخو کې پیداکیږي وروسته د ځوانۍ څخه ویشتان په سینه، لاسو او پښو کې ډیر ښت مومي د ځوانۍه په وخت کې د Apocrine لوییږي. د تخرګونو خولي زیاتیږي او د ستربتو کوک د بوي د پیدایښت سبب کیږي د عمر په تیریدو سره د پوستکي تازه رنګ په غونجیدو راځي نوکان د عمر د تیریدو سره خپل روښانه رنګ (Luster) د لاسه ورکوي ښایي په پنډ او زیړبخن شکل په غټونوکانو کې په نظر راشي.

د جنبي نوک قاطونه Folds: نوکد Plate اړخونه پټوي په دي اساس د لومړي قاط شوي او د نوک د Plate زاویه د 180 درجو څخه کمه ده.

د ګوتو په نوکانو کې وده 0.1 ملي متره د ورځي او د غټو ګوتو په نوکانو کې وده په بطي شکل ده. د اډیسون په ناروغۍ، هایپر تایرودیزم، حامله ښځو کې او یا وروسته د لمر د

Ketabton.com

زیاتو وړانګو په اثر د میلانینو ځای په ځای کیدل په موضعي او یا په عمومي شکل د پوستکي په رنګ کي تغیر پیداکوي په همدي شکل که چیري د میلانینو فقدان په موضعي شکل په پوستکي کي پیدا شي د Vitilligo او په عمومي فقدان کي د Albinism د پیداکیدو سبب کیږي.

سیانوزس په خینو ناروغیو کي او د پوستکي سوروالي چي په تبه او یا نورو حالاتو کي پیداکیږي د یادوني وړ دي په همدي ډول د پوستکي د نورو افاتو شتوالي او د زیړي موجودیت چي د نسجونو د زیات بیلیروبین د تراکم څخه په پوستکي او سکلیرا کي پیداکیږي یاداشت مومي.

د Adolescence د Puberty په دوره کي د ږیرې ویښتان د بدن په نورو ځایو کي په وده پیل کوي لکه د هلکانو په مخ، تخرګو او د عاني (Pubic) د پاسه په دواړو جنسو کي د لیدلو وړ دي په سینه او د ښځو د پاسه د ځوانۍ (Puberty) په سرو کي په متبارز شکل پیداکیږي د ځوانۍ په وخت کي د Apocrine غذي لوییږي او د سترګو د غدو په افرازاتو کي ډیرښت راځي او د کاهلو خلکو په شان د تخرګو د بوي سبب کیږي.

Ketabton.com

شپږم څپرکي

(CHAPTER 6)

سترگی

(EYES)

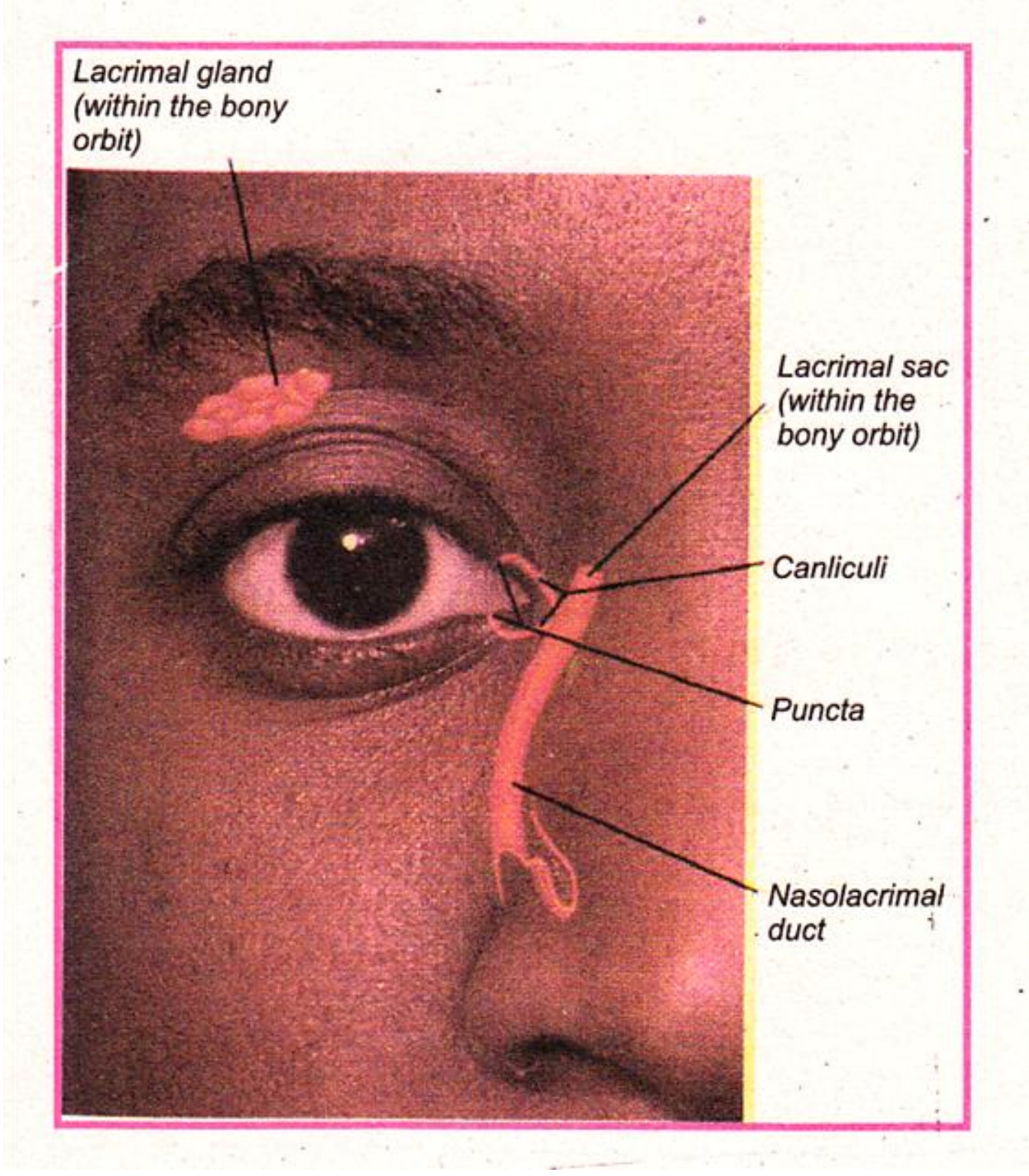

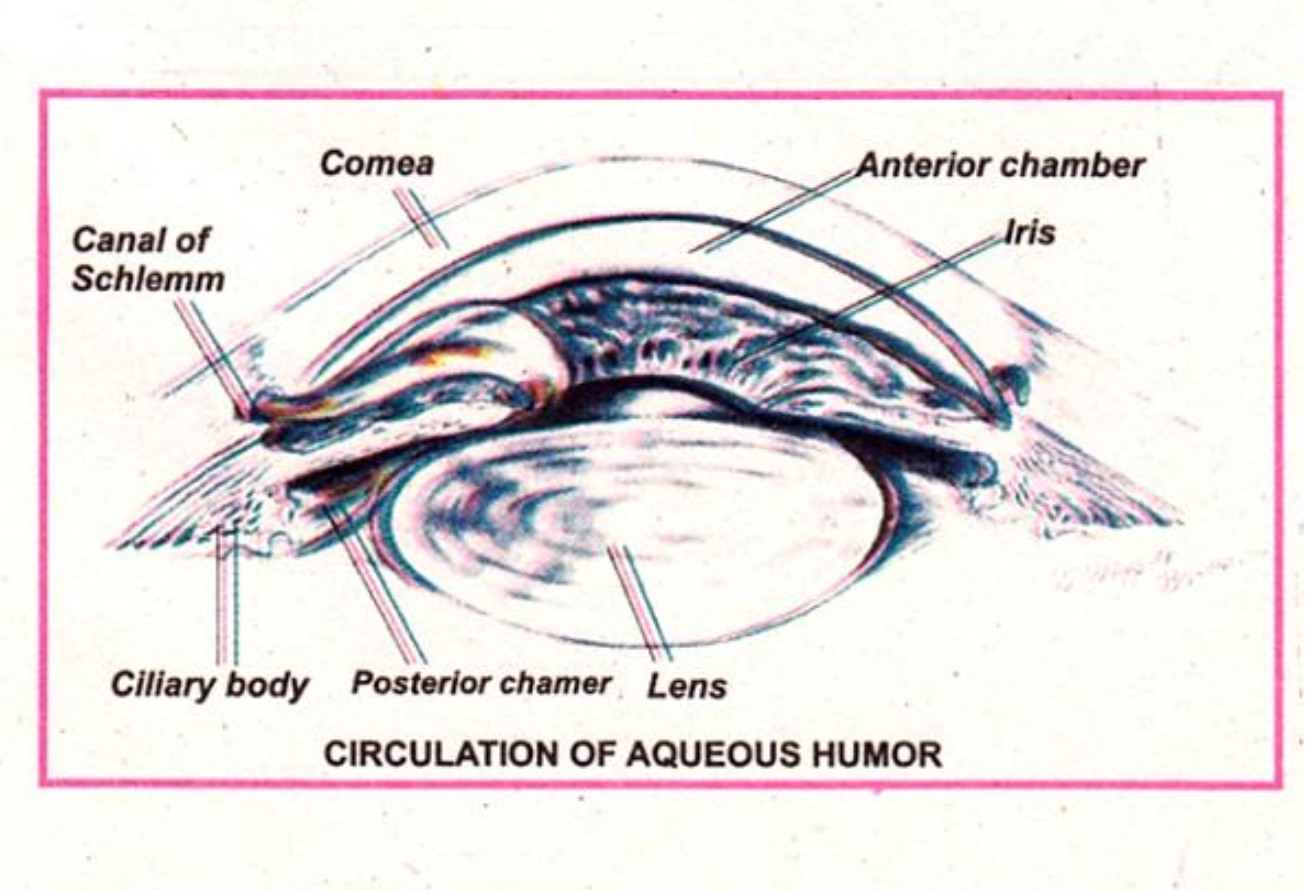

د اناتومۍ له مخي که چیري په سترگو نظر واچول شي د سترگي د پورتنۍ جفن (Upper Eye Lid) د لاندي قزحیه (Iris) یوه برخه پټه وي او په نارمل حالت کي Pupil نه پټيږي د دواړو جفنونو ترمنځ خلاصه شوي برخه د Palpebral Fissure په نوم یاديږي Sclera سپین رنگ لري او شاوخوا برخي په حفیف زیړبخن شکل په نظر راخي چي دا نارمل زیړ بخن رنگ باید د زیړي (Jaundice) په لور فکر و نه شي چي دامرضي حالت ډیر زیړ رنگ لرونکي دي.

اکثره خلک ، چي عمرونه یي د 45 څخه پورته شي نږدي شیان یا حرفونه ښه نشي لوستلي چي دا ډول خلک Presbyopia دي او

Ketabton.com

هغه خلک چي د لري شي د ليدلو قدرت و نه لري د Myopia د ديد لرونکي دي يعني مايوپيک دي.

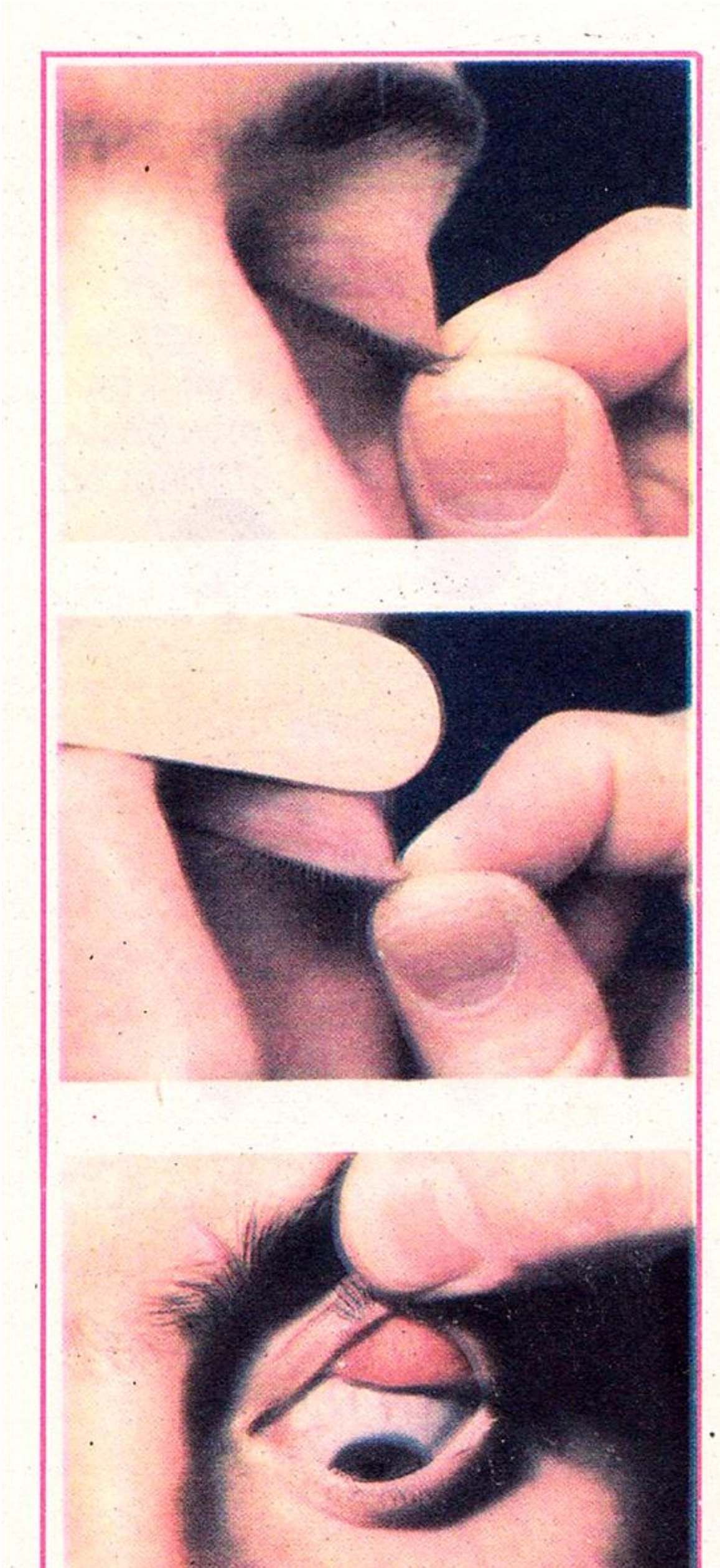

معاينه کوونکي بايد د سترګو ورځي (Eye Brow) د سترګو جفنونه (Eye Lids) او د Lacrimal غدي معاينه د نظر حخه تيره شي.

Conjective او Sclera: کله چي لانديني جفن د غټې ګوتي په وسيله کش شي او مريض ته وويل شي چي پورته و ګوره په دي وخت کي منظمه او سکليرا دواړه د ليدلو وړ دي د سکلير او Palperbral Conjctive رنګ او د رګونو حالات د سپيني سکليرا د پاسه د نظر څخه تيريږي په همدي شان پړسوب او يا Nodules په ګوته کيږي کله چي دواړه جفنونه د ګوتو په وسيله ښکته او پورته کړاي شي او مريض ته وويل شي چي خپلي سترګي ښکته، پورته، د ننه او د باندي خوا په لور په حرکت راوړي په دي تکتيک کي سکليرا او Bulbar Conejctive په ښه شان ليدل کيږي که چيري معاينه کوونکي و غواړي چي پورتني Palpebral Conjective معاينه کړي د خصوصي تکنيک څخه استفاده کيږي چي په دي طريقه کي خارجي شيان که په منضمه کي موجود وي د نظر څخه تيريږي د قرنيي او د عدسو معايني

Ketabton.com

د پاره د انحرافي (Oblique) رڼایي څخه استفاده کیږي او کله چي په عدسو کي کثافت (Opacities) موجود وي د حدقو د لاري لیدل کیږي.

په همدي شان په قرحیه (iris) او د حدقو د (Pupils) اندازه او تناظر یاداشت مومي، کله چي حدقي د پنځو ملي مترو څخه پراخي وي ویل کیږي چي حدقي لویيي شوي دي چي د Mydriasis په نوم یادیږي او که چیري حدقه د دري ملي مترو څخه وړي وي د Miosis په نوم یادیږي او د حقدو عکس العمل د رڼایی په مقابل کي د Direct Reaction او د بلي حدقي عکس العمل د Consensual Reaction په نوم یادیږي چي په دي معاینه کي اطاق باید تیاره او د تیزي روشنی څخه استفاده کیږي.

د سترګو د حرکاتو د معلومولو د پاره د ګوتي او یا د پنسل څخه استفاده کیږي او ناورغ ته ویل کیږي چي د معاینه کوونکي ګوته یا د پنسل حرکت تعقیب کړي او په دي شان د سترګو حرکات د نظر څخه تیریږي.

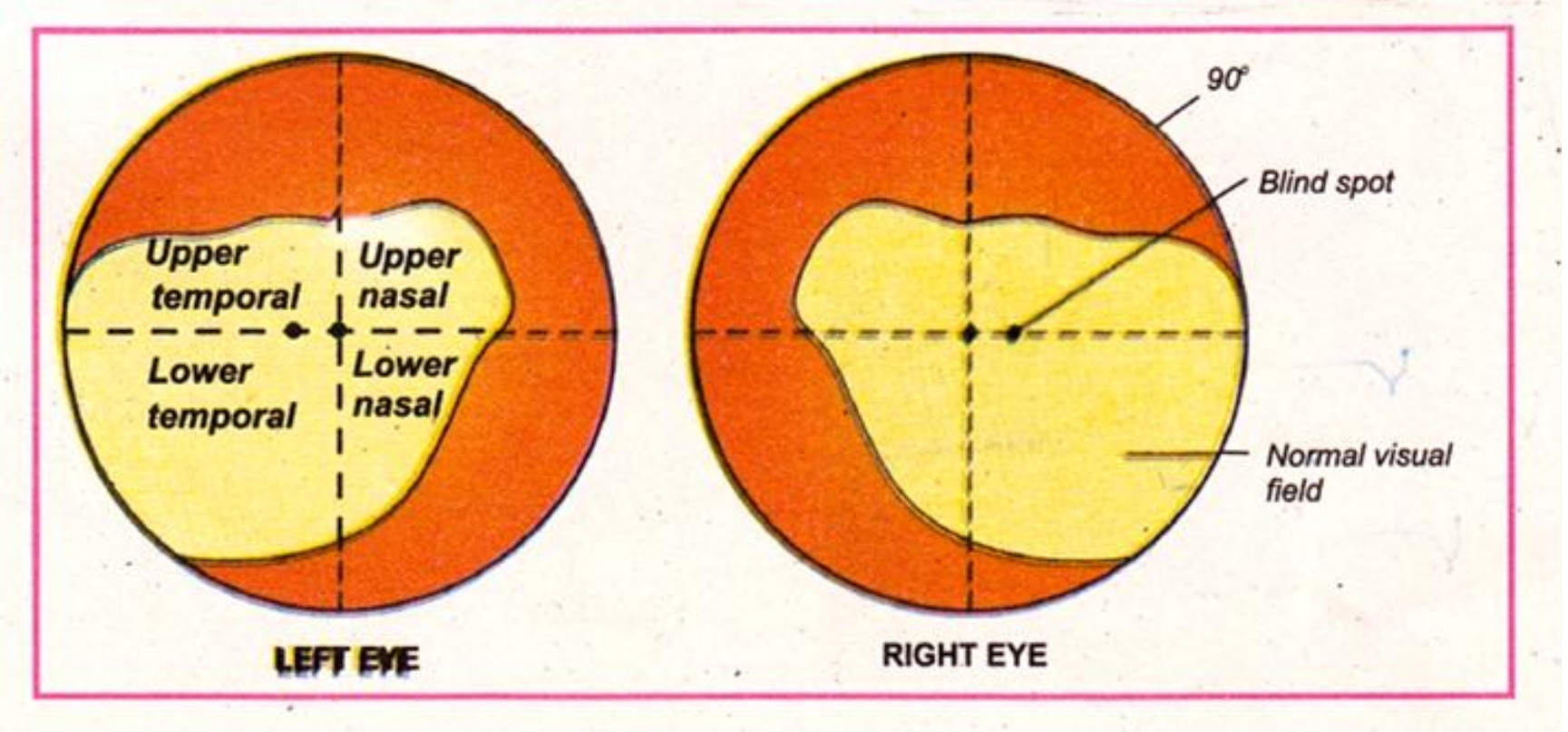

کله چي سترګه یوي مرکزي برخي ته متوجه وي او هغه ټوله ساحه چي سترګي لیدني په کي اجرا کوي د لیدني د ساحي په نوم یادیږي چي په رسم کي په سپین رنګ ښودل شویده کله چي د سترګي د دید ساحه په یو رسم کي راوړل شي د دایري مرکز د نظر (Gaze) د فوکس څخه نمایندګي کوي چي د محیط څخه 90 درجو کي ځاي لري.

Ketabton.com

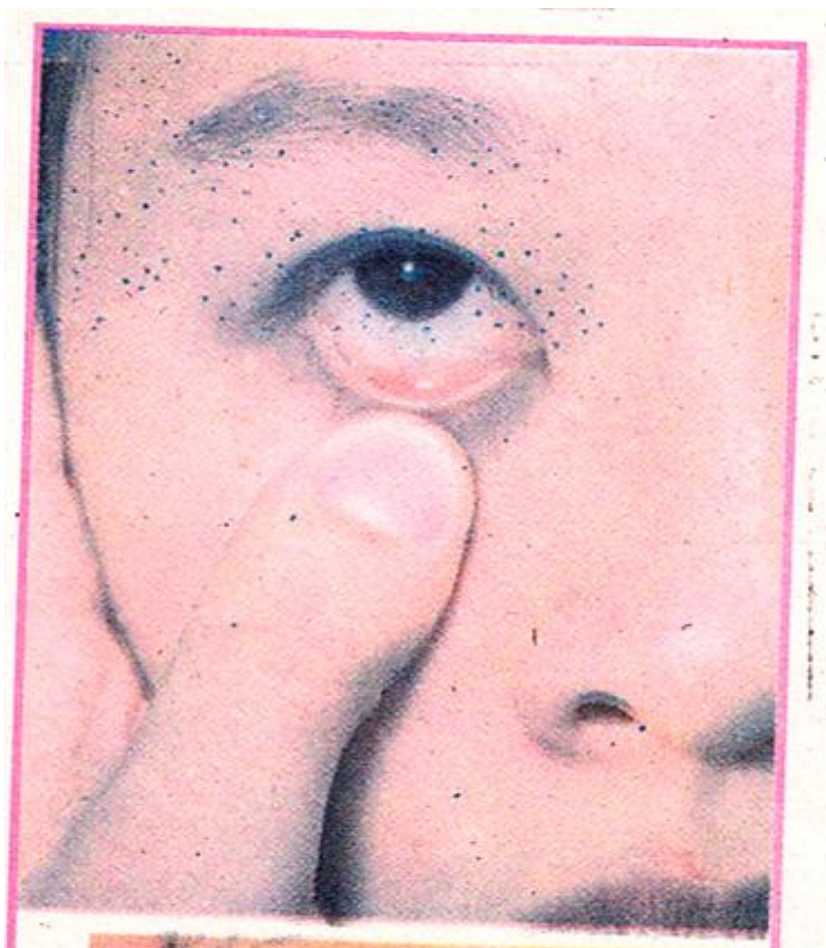

جنبي برخو ته ولاړي وي پیلو او ناروغ ته ویل
کیږي چي مخامخ نظر کوه او کله چي د ګوتو د
خوریدو خیال د غوږونو له خوا ولیدل شي او په
تدریجي توګه د مرکزي نظر د خط په لور یي په
حرکت راوړي تر هغي پوري چي ناروغ هغه دواړه
سره و پیژني او په همدي شان تجربه د
Temproal د پورتنۍ او ښکتنۍ برخو اجرا
کیږي چي په نورمال حالت کي د دواړو خواوو د
ګوتو خیال په یو وخت کي لیدل کیږي کله چي یو
خوا کي نقصان موجود وي باید کوښښ و شي
چي د هغي شاوخوا تثبیت کړاي شي تجربه په
دي وخت کي د یوي سترګي د پاسه اجرا کیږي د
مثال په توګه که چیري نقصان د Temporal د
ساحي په یو خوا کي موجود وي باید د بلي
سترګي د معاینې په وخت کي د معاینه کوونکي
خوریدو خیال په هره خوا کي ولټول شي کله چي
نقصان په نښه شي باید خوریدونکي ګوتي د

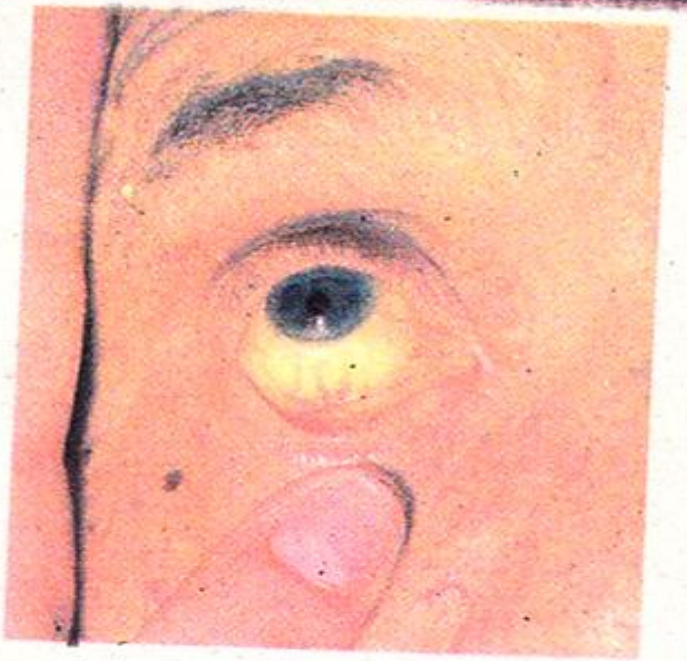

A yellow sclera indicates jaundice.

د

Ketabton.com

نقصاني برخي څخه په قرارسي سره د هغي ساحي په لور چي ښه ليدنه لري په حرکت راوړل کيږي او د ناروغ عکس العمل په ګوته کيږي دا تجربوي حالات په مختلفو درجو سره تکراريږي ترڅو د نقاصني برخي حدود تثبيت کړاي شي که چيري نقصان د يوي سترګي د Temporal د ليدني په ساحه کي وي د بلي سترګي د ليدني د ساحي په Nasal برخي کي هم فکر کيږي.

د ليدني قدرت (Visual Acuity): په دي وخت کي د سترګي Chart او يا د رڼايي څخه استفاده کوي چي په دي تجربه کي ناروغ شل فوته د چارت څخه لري کينول کيږي هغه ناروغان چي سترګی استعمالوي بايد سترګی واچول شي (نه د مطالعي سترګی) د معايني د اجرا پر وخت د سترګو د ليدني قدرت د حروفو د تابلو په وسيله چي د ناروغ څخه 20 فوټه لري نصب، شوي وي اجرا کيږي کيداي شي چي پورتني مسافه د يوي ايني په وسيله چي لس فوټه د ناروغ څخه لري ايښودل شيوده او د حرفو تابلو چي د ناروغ تر شا ولاړه وي ناروغ د معايني په وخت کي د مخامخ ايني په وسيله د شا تابلو چي 20 فوته لري ده ګوري په دي شان د معايني اجرا په يوه وړه کامره کي هم امکان مومي چي د سترګو د ليدلو قدرت د عدودونو د ويلو له مخي تثبيتيږي.

د مايني د اجرا په وخت کي ناروغ ته ويل کيږي چي يوه سترګه پټه کړي او په بله سترګه د تابلو د حروفو واړه خطونه ولولی او که يي نه شو لوستلي بايد يوه اندازه لوي حرفونو ته متوجه شي کله چي د يو خط د نيمايي څخه زيات حرفونه وويلي شي د سترګي د ديد قدرت په همدي وخت کي په نښه کيږي.

که چيري تابلو ته نظر واچول شي لوي حروف يي چي په تابلو کي 200/20 ښودل شوي دي معنا داده چي يو ناروغ حرفونه چي 20 فوته ګوري هغه حروفونه نارمل سترګي په 200 فوته لري لوستلي شي.

هغه خلک چي عمرونه يي د 45 کلو څخه پورته شي نزدي شيان يا حرفونه ښه نه شي لوستلي چي دا ډول خلک Presbyopia(لري ليدونکي) دي او هغه خلک چي د لري شي د ليدلو قدرت ونه لري د Myopia د ديد لرونکي دي يعني مايوپيک دي.

Ketabton.com

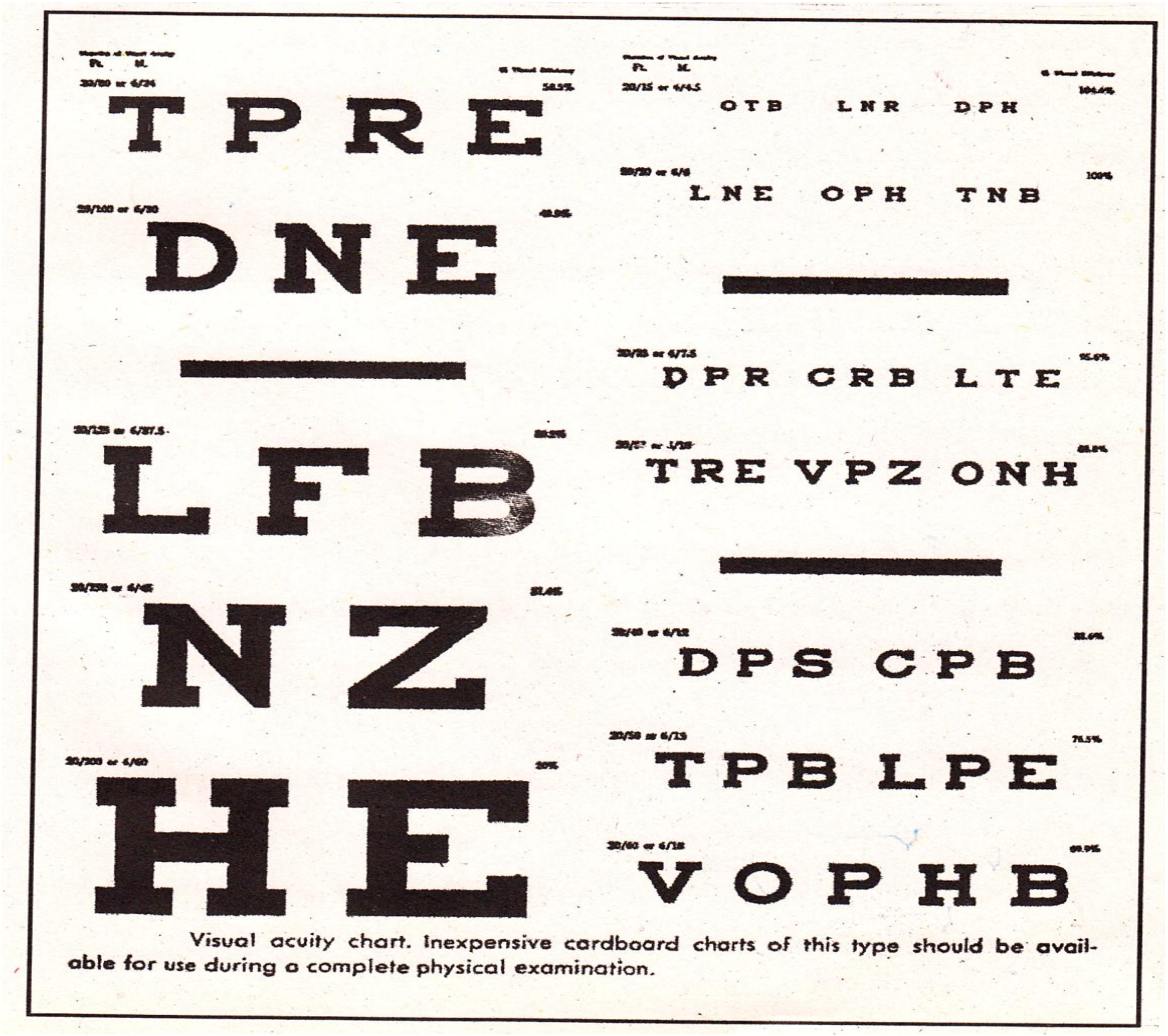

Visual acuity chart. Inexpensive cardboard charts of this type should be available for use during a complete physical examination.

د اوفتالموسکوپ استعمال **(Use of the Ophthalmoscope)**:



د فزيکي معايني په لړ کي د سترګي خلفي برخه (Fundus)د اوفتالمو سکوپ په وسيله معاينه کيږي په دي معاينه کي دسترګي د موضعي افاتو نه علاوه د نورو سيستميکو ناروغيو په تشخيص او انزار کي هم کار اخيستل کيږي د سترګي په دي معاينه کي شبکيه او عيه او عصب په دقيقه توګه له نظره څخه تيريږي د معايني د اجرا لپاره د ناروغ همکاري او د معاينه کوونکي پرکتس او دقيقه کتنه ضروري ده ناروغ دواړه سترګي خلاصي او يوي نقطي ته

Ketabton.com

په ثابت توګه کتنه کوي د دي لپاره چي معاينه يي په ښه شان اجراء شي ښه به دا وي چي کوټه تياره او د سترګي حدقه ۱۰ فيصده Phyenylephedrine Hydrochloride په وسيله په توسع راوړل شي کوښښ دي وشي چي معاينه کوونکي او ناروغ دواړه دمعايني په وخت کي عينکي استعمال نه کړي.

کله چي و غواړي چي د ناروغ ښۍ سترګه معاينه شي معاينه کوونکي او فتالموسکوپ په کلکه توګه په ښي لاس کي نيسي

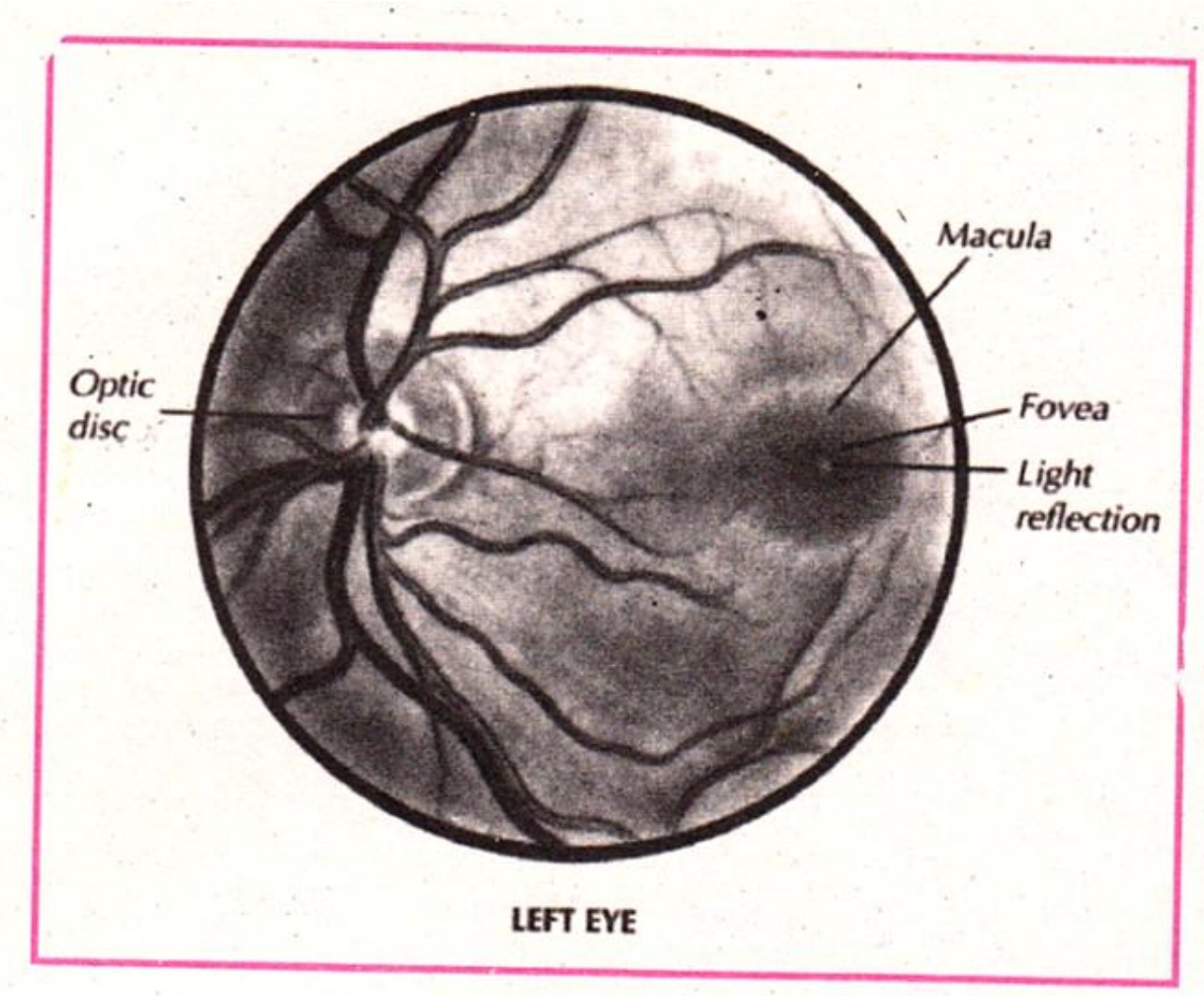

چي د شهادت ګوته د عدسيو په ګرد محور ايښودل کيږي لومړي بايد صفر عدسيه استعمال شي دا هم بايد په نظر کي وي چي د اوفتالموسکوپ رڼا په کافي اندازه وي او معاينه کوونکي دي په ښۍ سترګه د اوفتالموسکوپ د وړوکي سوري څخه کتنه کوي او ناروغ ته ويل کيږي چي سترګي خلاصي کړه او په مقابل لور يوي ثابتي نقطي ته کتنه کوه. د سترګي او د ځيږمو د حرکت څخه بايد اجتناب وکړي.

که چيري بيا هم هغه ځيږمي وخوره وي بايد معاينه کوونکي د چپ لاس د غټي ګوتي په وسيله د هغه علوي ځيږمه د کش په حال کي و نيسي او معاينه کونونکي د حدقي په مقابل کي خپل او فتالموسکوپ ته چي ښۍ سترګه يي پري نخلولي ده حرکت ورکړي تر هغي پوري چي د معاينه کوونکي تندي د ناروغ د تندي سره تماس پيدا کړي او معاينه کوونکي د دي قدامي حرکت په وخت کي بايد او فتالموسکوپ نور د حدقي څخه لري نه کړي او که چيري د اوفتالمسکوپ رڼا دصدغي ليدني په ساحه کي د ناروغ د عمودي ساحي د ليدني څخه ۱۵ درجي موقعيت ولري. په دي وخت کي رڼا لومړي د دسک د پاسه لوييږي، يعني د سک په اول کي معلومي او که چيري څه شي په نظر رانه شي په دي وخت کي يا دا چي ناروغ سترګي يا ښو ته حرکت ورکړي او يا دا چي د معاينه کوونکي د

Ketabton.com

اوفتالمسکوپ رڼا د حدقي په مقابل قرار نه لري کله چي د سک ولیدل شي وروسته د دي څخه دشریانو او وریدو او د شبکیه او د ماکولاساختمانونه له نظر څخه تیریږي او که چیري لومړي سره ساحه چي د شبکیه څخه نمایندګي کوي ولیدل شي معاینه کوونکي دي وروسته له دي څخه چي د شریانو او یا وریدو سیر تعقیب کړي د رګونو د لوییدو د قطر په لور په تدریجي توګه حرکت وکړي چي په پاي کي په دسک ختمیږي.

د اوفتالموسکوپ د عدسي په ګرد محور کي سري (منفي) عدسي چي فوکس یي یوه اندازه لري او هم محور د پاسه توري مثبت عدسي ځاي لري چي د دي عدسیو په وسیله د سترګي ساختمانونه نژدي فوکس کیږي که چیري معاینه کوونکي یوه زیاته اندازه محیطي انکساري غلطي ولري د دي عدسیو د استعمال په وسیله اصلاح کیږي.

د ماشوم د اوفتالموسکوپیکي معاینې پر وخت کي چیري د همکارۍ وړ نه وي باید د مور په وسیله یي سر د دواړو لاسونو په منځ کي کلک و نیول شي.

د عدسیو دسک په Doupter(چي په دي حادثه کي د شعاع انعکاس نه په Converges یعني شعاع یوي نقطي ته نژدي کیږي او نه په Diverge یعني د شعاع حرکت په مختلفو سمتونو ته راوړي معاینه کوونکي له سوري څخه ګوري او د شهادت ګوته د دسک د عدسیو د پاسه ایښودل کیږي ترڅو د معاینې په وخت کي په ښه شان فوکس و مومي یعني وضاح لیدنه پیدا کړي ښي لاس او ښۍ سترګه د مریض ښۍ سرتګه ته متوجه کیږي او د معاینه کوونکي چپ لاس او چپه سترګه د مریض چپه سترګه دمعاینې لاندي راوړي.

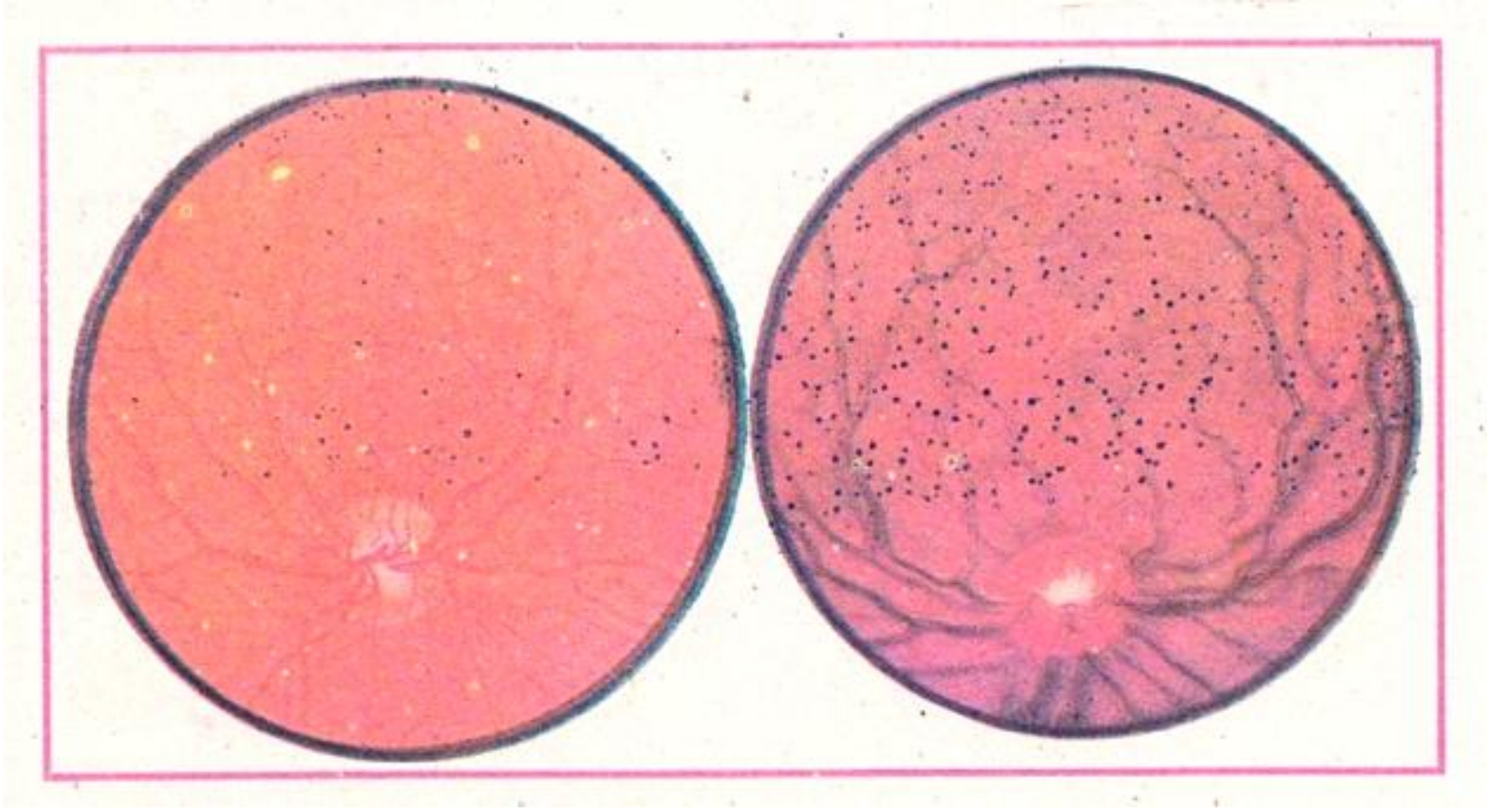

Ketabton.com

اووم څپرکي

(CHAPTER 7)

سر او غاړه

(THE HEAD AND NECK)

(Anatomo Physiology) اناتومي او فزيالوژي

جمجمه (Cranium Or Skull): د سر کاسه يا جمجمه د يو انسان بل انسان ته په نورمال حالاتو کي فرق لري وړه جمجمه د Microcephalus په نوم يادېږي چي دا حالات د دماغ د ودي د خرابيدو په اثر پيدا کيږي يعني په داسي ماشومانو کي دماغ د ودي او وظيفي له نظره انکشاف نه کوي او په پاي کي يي بيا ځيني ناروغان د دماغي انحطاط په لور ځي.

غير نورمال غټ سر چي د Macrocephalus په نوم يادېږي ښايي په لاندي حالاتو کي وليدل شي.

۱: Hydrocephalus: د نخاع شوکي په داخلي دوران کي که چيري خنډ او ځنډ پيدا شي د دماغ بطينات د مايع د تراکم په اثر لوييږي او په نتيجه کي يي د جمجمعي د لوييدو سبب کيږي چي په ناروغانو کي دماغي انحطاط د دماغ د فشار په اثر چي د مايع په وسيله پيدا د ليدلو وړ دي دا ډول ناروغي اکثراً په ماشومانو کي ډيره پيدا کيږي.

۲: Osteitis Deforman: دا مرض د عمر په منځنۍ دوره کي پيدا کيږي په دي حالات کي د جمجمي هډوکي د بدن نورو هډوکو سره يو ځاي (خصوصاً قصبه او فخذ) پنډيږي.

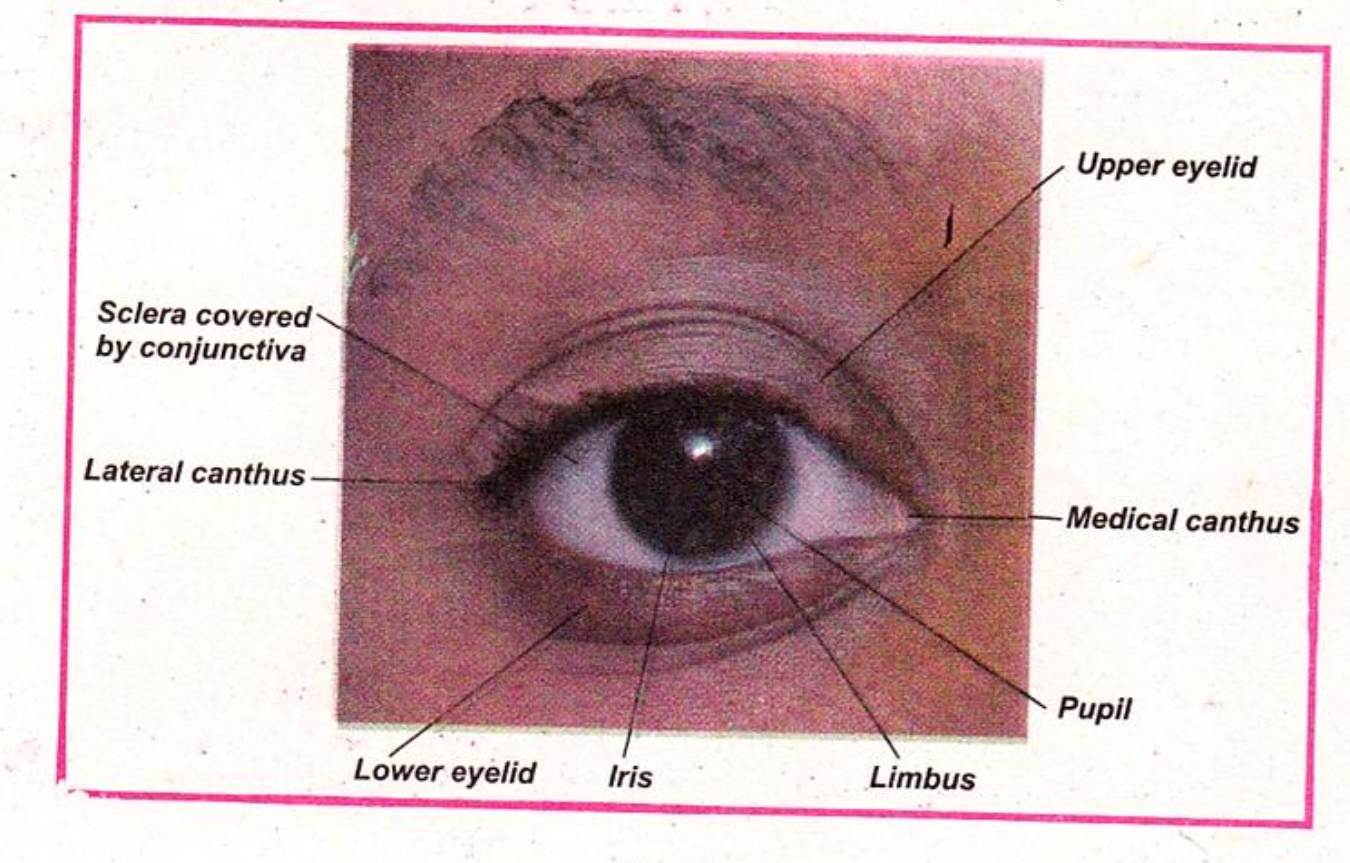

۳: Acromegaly: د ودي د هورمون د زياتوالي په اثر جمجمه لوييږي د جمجمي غټوالي د بدن د نورو اعضاوو د لوي والي سره يو ځاي په نظر راځي چي مخکي هم ورځيني بحث وشو.

Ketabton.com

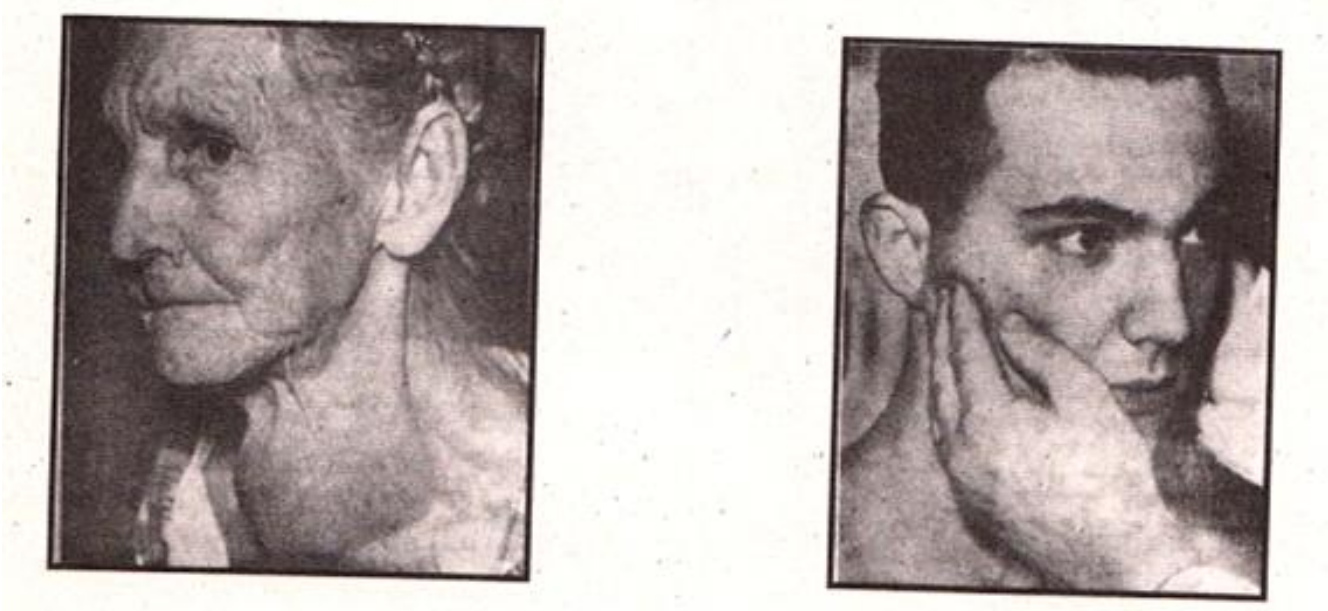

دسر د کاسې ښکته، پورته، ناوړه جوړښت او د ساختمانونو شته والي د جس په وسیله معلومیږي د سر د قرعي څخه زیات معلومات په لاس نه راخي د جمجمي د اضعا څخه ښایي د دماغ شریاني وریدي فستول او یا د همانجیو ما آفت په اثر د جمجمي د پاسه د Bruit شته والي داضغا په وسیله واوریدل شي.

د سر له برخو د هغي د اساسي هډوکو د جوړښت او موقعیت له مخي نوم اخلي لکه قدامي برخه (Frontal Area) چي د اناتومۍ له نظره د فزیکي علامو د ځاي او موقعیت په ښودنه کي مرسته کوي د فک د (Mandible) سره نژدي دوه جوړي افرازي غدي پرتي دي چي د Parotid په نوم یادیږي هره غده په سطحي شکل د فک په دواړو خواو کي کله چي لویه شي جس کیږي او په همدي شان تحت الفکي غدي Sub Mandibular چي ژوري د فک لاندي ځاي لري چي د دي دواړو غدو قناتونه د خولي په دننه کي کله چي ژبه پورته شي د لیدلو وړ دي.

Superfical Temporal Artery نږدي مخکي د غوږو سره تیریږي چي په اسانۍ سره جس اجرا کیداي شي په نارملو خلکو کي خصوصاً په زړو کي د دي شریان شعبي د سر پورتنۍ او حتي د تندي برخي ته رسیږي.

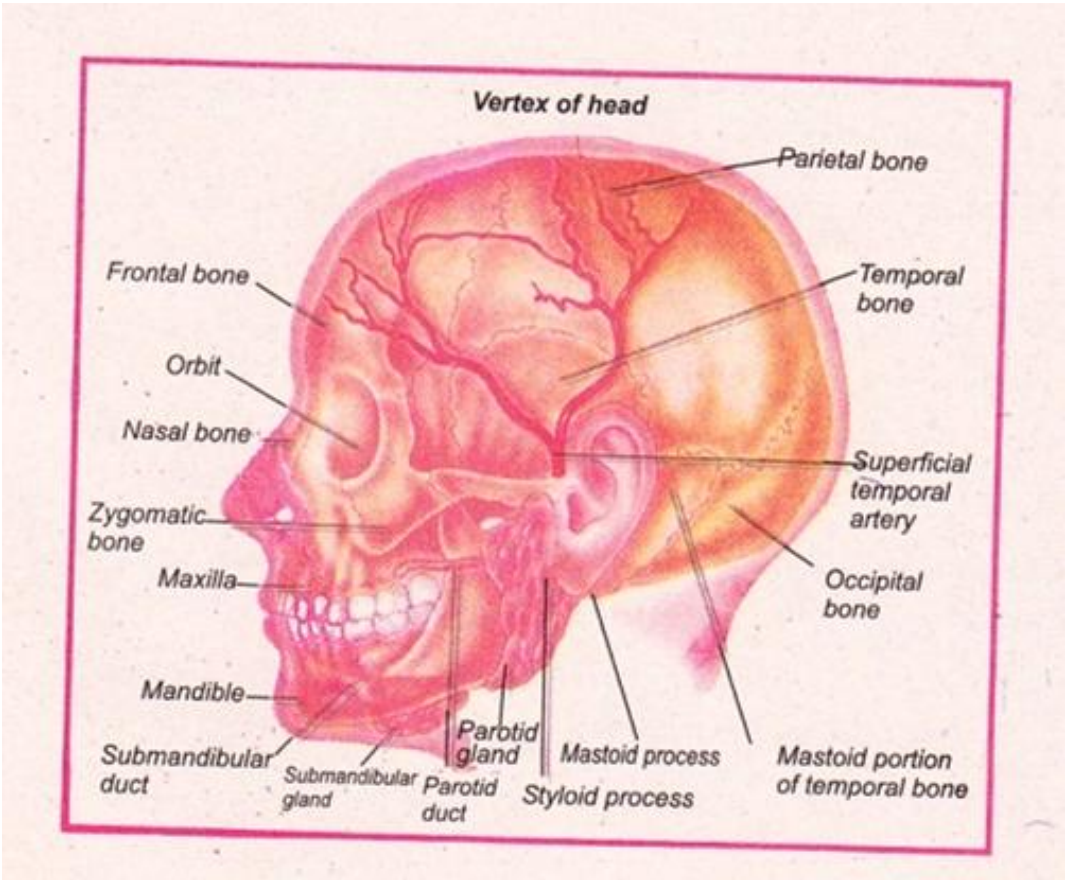

منظمه (Conjuctiva) یوه شفافه مخاطي پرده ده چي په دوو برخو ویشل شویده چي یوه یي د Bulbar Conjuctiva په نوم

Ketabton.com

يادېږي چي د سترګي د کاڼي اکثره قدامي برخه يي پوښ کړي او لاندي نسج سره په خفيف شکل نختي ده.

اوښکي د منضمي او د قريني د وچېدو او د باکترياو د ودي څخه هم مخنوي کوي په همدي شان د قريني سطحه د شيانو د ليدلو پر وخت شفافه او نرم شکل ساتي .

د سترګو مايع د دري ځايونو، چي د Meibomian Glands، د منضمي د غدو او د Lacrimal د غدو څخه پيداکيږي د لکريمال غدي د سترګو د کاڼو په پورتنۍ او جنبي خوا کي د سترګو د هډوکو په کاسه کي ځاي لري کله چي اوښکي د دي پورتنيو ځايونو څخه پيدا شي د سترګو د کاڼو د پاسه اچول کيږي او د جنبي خواته د د دوو وړو سورويو د لاري چي Lacrimal Puncta په نوم يادېږي په Lacrimal Sac کي اچوي او د دي ځاي څخه د Naso Lacrimal Duct له لاري په پوزه کي تويږي د سترګي قدامي او خلفي چمبرونه د شفافي مايع څخه ډک دي چي دا مايع د Aqueous Humor په نوم يادېږي او د Ciliary Body په وسيله پيداکيږي چي خلفي چمبر څخه له حدقي د لاري په قدامي چمبر کي دوران کوي او به قنات Schlemm کي اچول کيږي او د

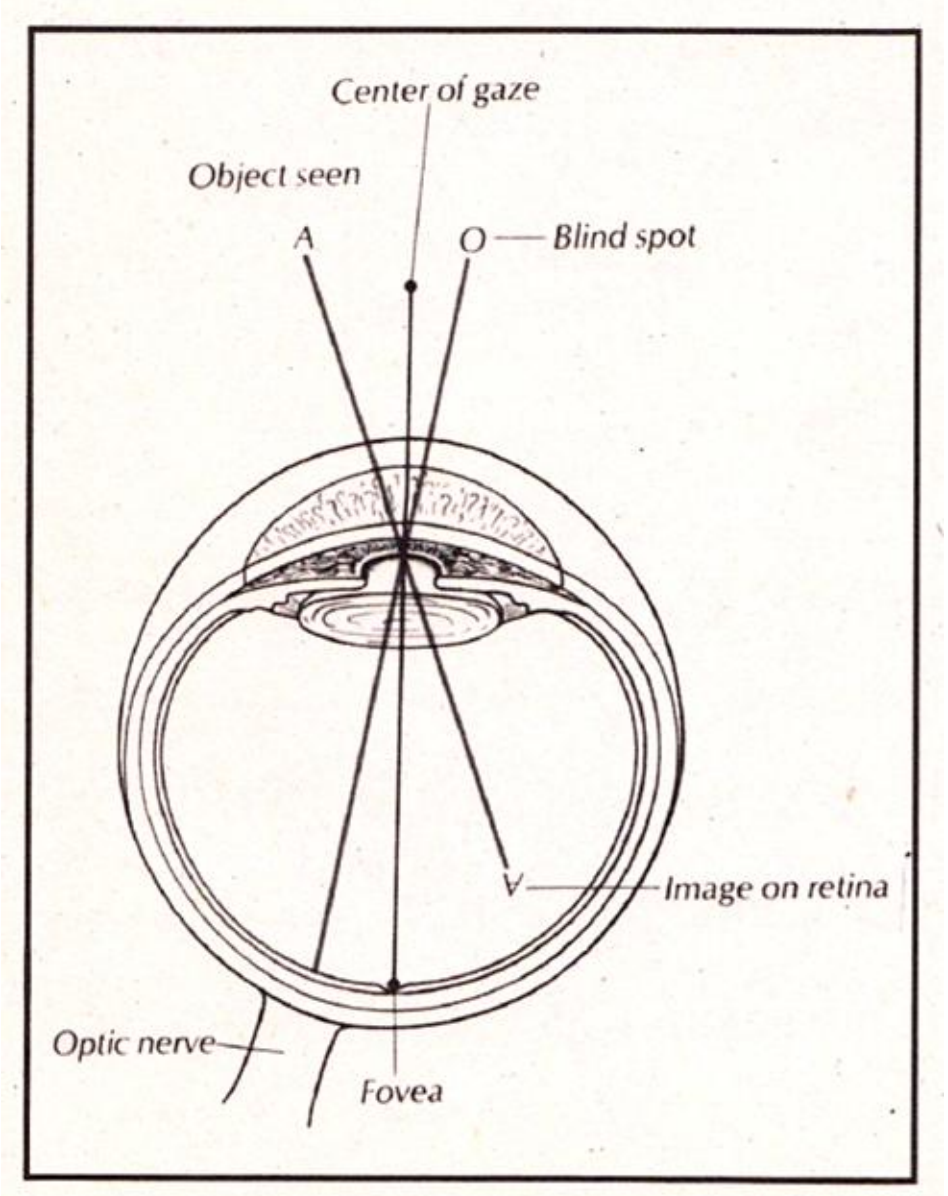

دي دوراني سيستم په وسيله د سترګي د اخلي فشار کنترول مومي.

د Opthalmoscope په وسيله د سترګي خلفي برخي ليدلي کيږي، چي د سترګي د Fundus په نوم يادېږي. دا برخي يا جوړښتونه د Choroid Retina, Fovea, Macula او Optic Disc او د شبکي د رګو څخه عبارت د.

بصري عصب (Optic Nerve) د شبکي د رګونو سره د سترګي کاڼي ته داخليږي د او فتالمو سکوپ په وسيلي بصري د سک (Optic Disc) کي په نظر راځي د دسک جنبي او

Ketabton.com

کمه اندازه سفلي برخي ته د شبکیه سطح کي د دید یوه وړه نقطوي مرکزي برخه چي شاوخوا یي د یوي تیاره محیطي سطحي احاطه شویده د Fovea په نوم یادیږي.

د Fovea سره نزدي او بصري عصب ته نارسیده یوه دایروي مانند ساحه د افتالموسکوپ په وسیله لیدله کیږي چي Macula په نوم یادیږي.

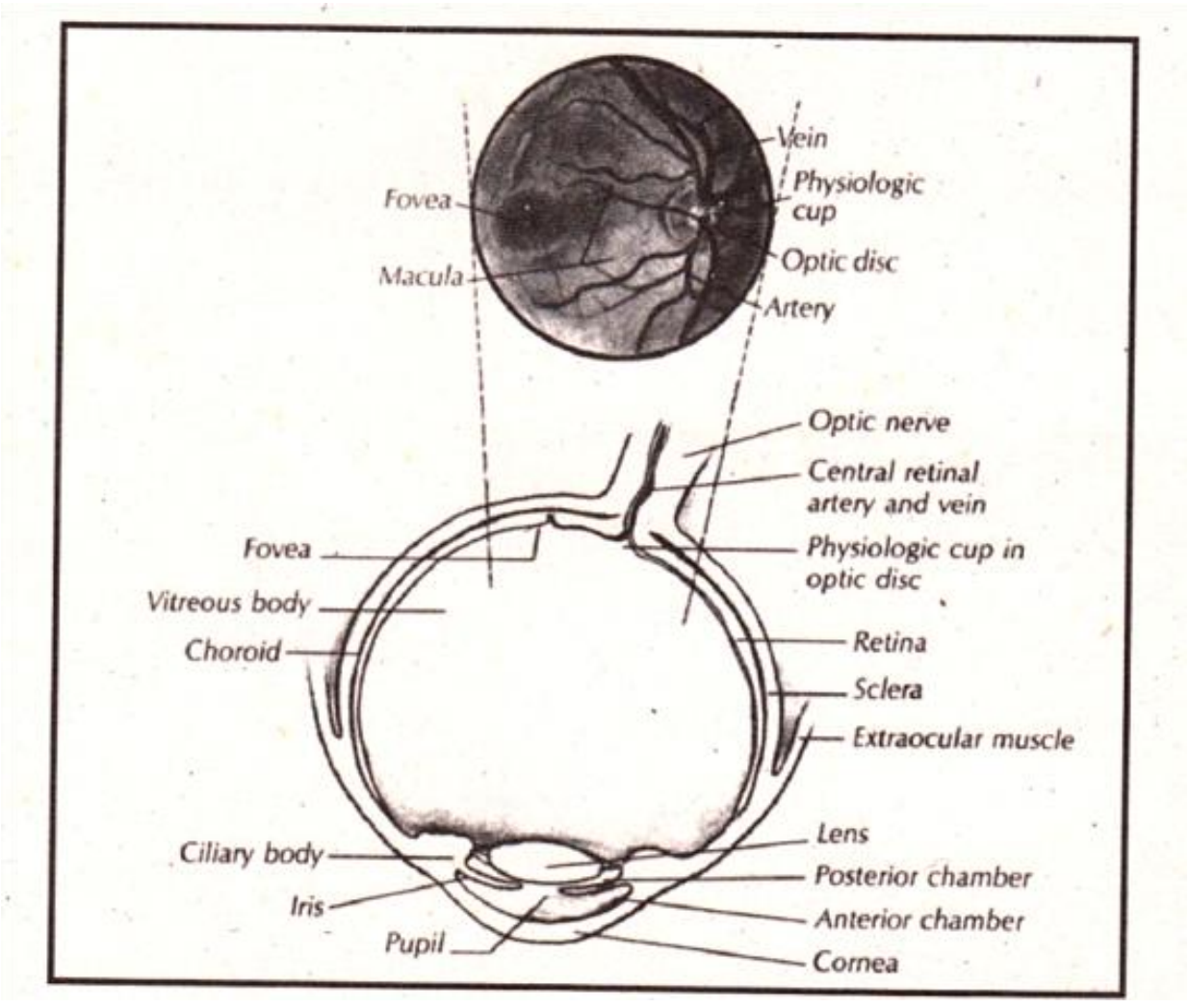

یوه شفافه جلاتیني مایع چي په نارمل حالت کي د لیدلو وړ نه ده د سترګو د ګاټو په خلف او د عدسیو ترمنځ ځاي چي د Vitreous Body په نوم یادیږي.

Visual Pathways: کله چي یوه سترګه یو شي ګوري د هغي د خیال رڼا یي باید د حدقي څخه تیره شي او د شبکي د حسي اخذو د پاسه لویږي او د لیدني ساحه د Upper Nasal خیال د شبکي په Lower Temporal Quadrant ته رسیږي.

Ketabton.com

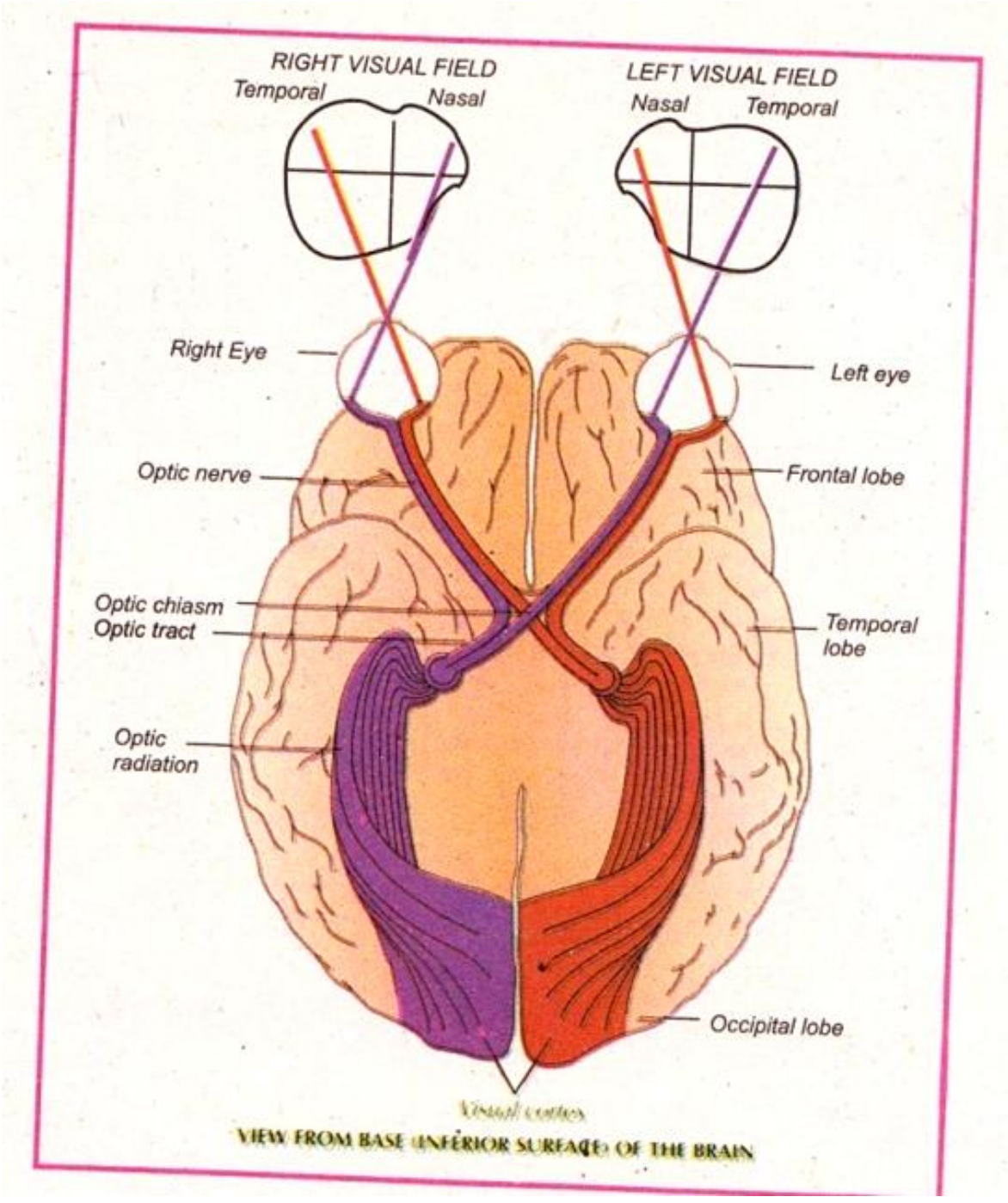

عصبي تنبه، چي د رڼايۍ په وسيله په تنبه راځي، شبکيه، بصري عصب او د هغې خوا د Optic Tract, Optic Radiatian د لاري ليدني قشري (Visual Cortex) برخي ته چي د دماغ په قفوي فص (Occiptal Lobe) واقع دي ورڅل کيږي.

د سترګو د رڼا يا عکس العمل **(The light reaction)**:

کله چي رڼايۍ يا رڼا د يوي ترګي د پاسه لوييږي د دواړو حدقو دتقبض سبب کيږي چي دا حالت د رڼايي د مستقيم عسک العمل (Direct Reaction) په نوم ياديږي او بله سترګه د Consensual Reaction په نوم ياديږي چي د دي حسي تنبو Pathways عيناً د ليدو د Pathways په شان ده.

Ketabton.com

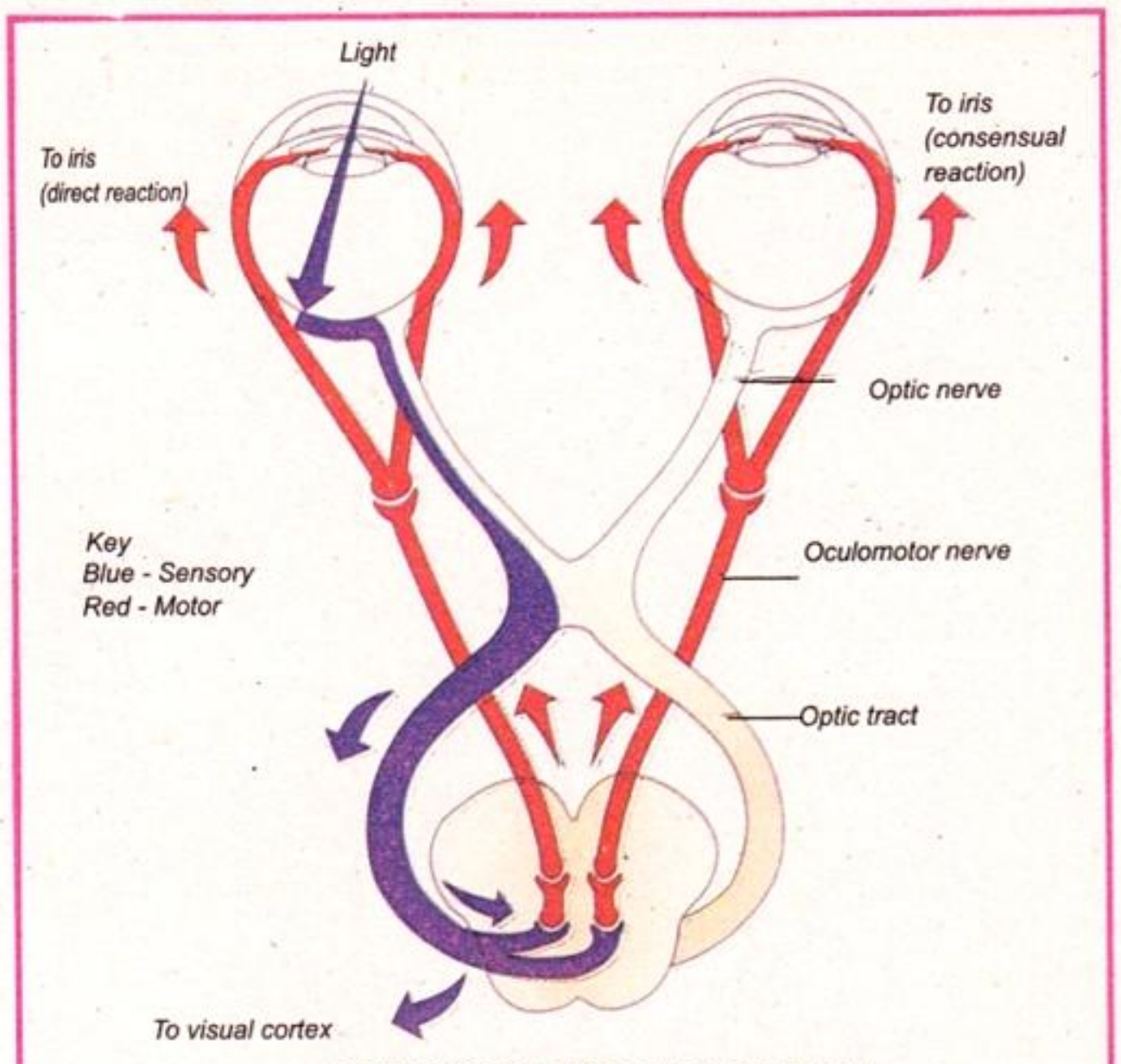

PATHWAYS OF THE LIGHT REACTION

کله چي انسان و غواړي خپل نظر د لري شي د ليدلو څخه نږدي شي ته راو ګرځوي، حدقي په دي وخت کي تقبض کوي چي د سترګو دا ډول عکس العمل د رڼايي د عکس العمل په شان دي چي د Oculomotor عصب له لاري کنترول مومي په همدي شان د سترګي حرکات، چي د شپږو عضلو په وسيله چي څلور يي د Rectus او دوه يي د Oblique عضلي دي اجرا کيږي چي د هري عضلي او عصب د وظيفي د معلومولو د پاره ناروغ ته ويل کيږي چي سترګي د بيلابيلو برخو په لور په حرکت راوړي او په دي شان د هري عضلي او عصب د وظيفوي حالت څخه معلومات په لاس راځي.

غوږ (The Ear):

اناتومي: غوږ دري برخي لري چي د خارجي، مينځي او داخلي برخو څخه عبارت دي د غوږ خارجي برخه د Auricle او د غوږ د Canal څخه عبارت دي. ده غوږ د اوريکل برخه د غضروف (Cartilage) برخهو چي د پوستکي په وسيله پوښ شويده او 24 ميلي متره اوږدوالي لري سخته او الستيسيتي خاصيت لري.

Ketabton.com

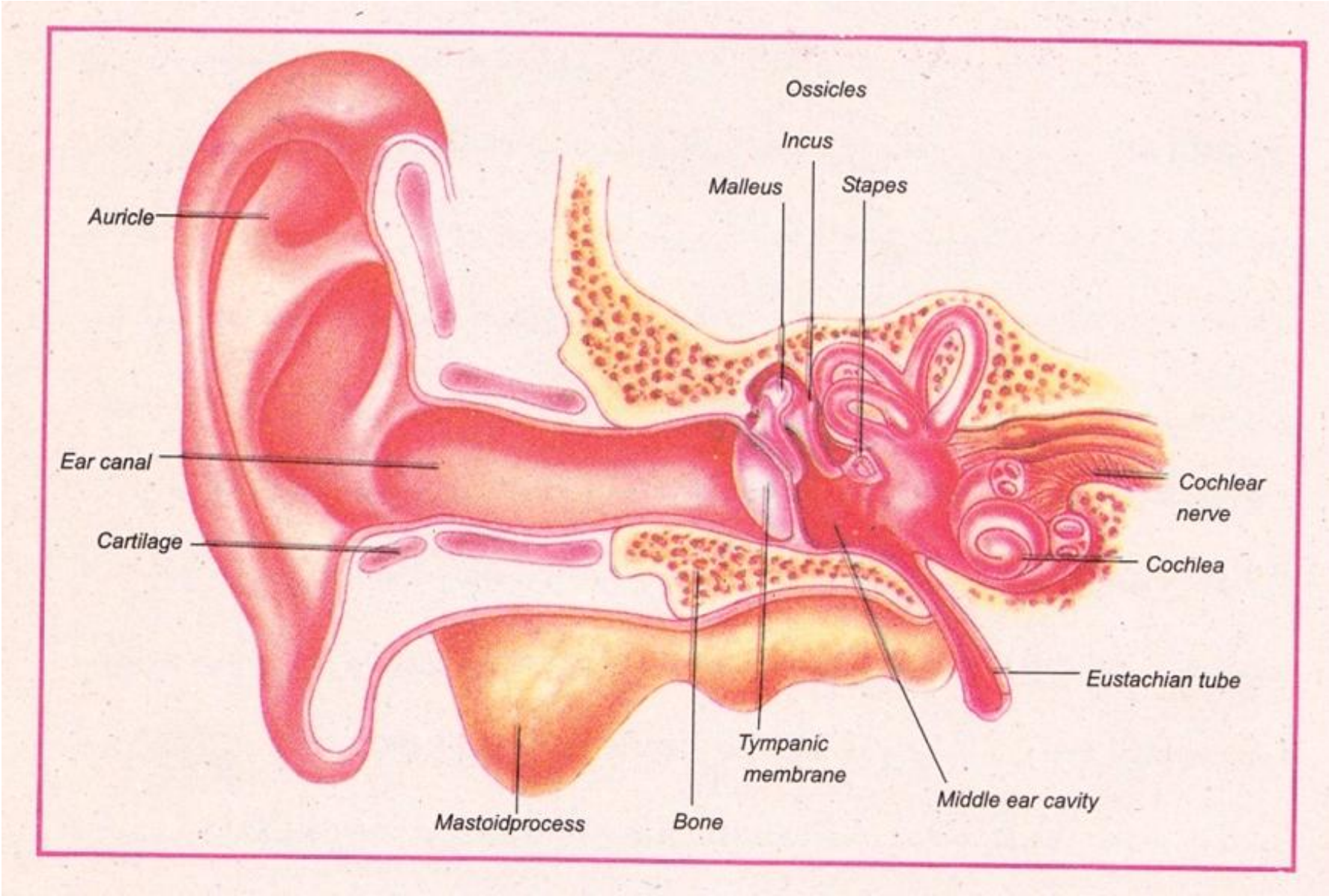

د غوږ د کانال خارجي برخه د غضروف په وسیله نیول شوي او د پوستکي په وسیله پوښ شوي ده ویښتان او غدي لري چي د دي غدو څخه Cerumen چي د Wax نوم پیدا کوي.

داخلي برخه د هډوکو په وسیله چي شاوخوا یي د نري پوستکي په وسیله چي ویشتان نه لري نیول شیوده د غوږ د کانال شاتنۍ او ښکتنۍ برخه دصدغي Temporal هډوکي د Mastoid برخي په وسیله چي خلفي برخي د دي هډوکي د غوږ د شاتنۍ برخه کي د جس وړ دي دغوږ د کانال وروستۍ برخه د Tympanic Membrane یا د غوږ د پردي Eardrum په نوم یادیږي د غوږ منځنۍ برخه (Middle Ear) د هوا په وسیله ډکه شویده چي په دي ځاي کي آوازونه د دري واړو هډوکو په وسیله انتقال کوي دا برخه Eustachian Tube د Nasopharynx سره نخلوي.

د غوږ پرده انحنایي شکل لري چي داخلي مرکزي برخي د Ossicles د Malleus سره تماس لري د متوسط غوږ اکثره داخلي غوږ د ټولو برخو لیدنه د مستقیمي معاینې په وسیله امکان نه لري.

د اوریدو لاري: په هوا کي د آواز اهتزازات د خارجي غوږ په وسیله د غوږ د پردي د لاري د متوسط غوږ Ossicle هډوکو څخه Cochlea ته انتقال کوي او د اهتزازراتو عصبي تنبه د ماغ ته د Cochlear Nerve په وسیله رسول کیږي د آواز انتقال د خارجي غوږ او د

Ketabton.com

متوسط غوږ د Conductive Phase او د آواز د خرابیدو په حالت یي د Conductive Hearing Loss په نوم یادیږي او د آواز د انتقال دوهمه برخه د Cochlea او د Cochlear Nerve څخه عبارت ده چي د Sensorineuneural Phase په نوم یادیږي او د اوازونو تشوشات یا خرابي د Sensorineuineural Hearing Los په نوم یادیږي.

په نارمل حالت کي د اواز انتقال د هوا د لاري انتقال کوي چي د Air Conductionپه نوم یادیږي او هغه آواز یا اهتزازات چي د سر د هډوکو په وسیله انتقال مومي د Bone Conduction په نوم یادیږي چي په نارمل حالت کي لومړۍ طریقه نسبت د دویمي طریقي ته حساسه ده او د دي تجربو د پاره د Toning Fort د استعمال څخه استفاده کیږي.

د هریو غوږ په کي غیر منظم وي او د پوستکي افتونه یي له نظره څخه تیریږي که چیري غوږ دس چارج او یا پړسوب ولري د غوږ پکي Auricle پورته او یا ښکته خواته حرکت ورکړل شي چي د پړسوب په وخت کي د درد د پیدا کیدو سبب کیږي.

د غوږ پرده (Ear Drum) او د کانال معاینې د اوتوسکوپ څخه استفاده کیږي د دي د پاره چي د غوږ کانال په مستقیم شکل ولیدل شي باید د غوږ پکه پوره او د شا په لور کش شي د غوږ د پکي د حرکت په وسیله که چیري په کي درد پیدا شي په Acute Otitis دلالت کوي په ځینو وختو کي د غوږ کانال پړسیدلي وي او د مزمن Otitus Extern په لور فکر کیږي او که چیري د غوږ شاتنۍ برخه د جس د فشار په وسیله دردد ناکه وي د Otitis Media په لور پاملرنه وشي د غوږ د پردي رنګ او شکل باید په معاینه کي د نظر څخه لري نه شي او Speculum ته په ډیر احتیاط سره هري خواته حرکت ورکړاي شي تر څو د غوږ، پردي یوه زیاته برخه د نظر څخه تیره شي.

د غوږ د اوریدو د قدرت د معلوملو د پاره باید د هر غوږ د اوریدني قدرت په بیلا بیله توګه معلوم کړاي شي یعني د مریض د یو غوږ د اوریدني پر وخت یي باید بل غوږ بند شي او د یو غوږ سره په خفیف شکل پس پس وکړۍ او بیا د دي بل غوږ کي د پس پس په وسیله تجربه سرته ورسیږي چي د اواز شدت باید په هر یو غوږ کي په مساوي شکل وي چي په نارمل حالت دلالت کوي.

Ketabton.com

د هوا او د هډوکي د لاري د آواز انتقال **(Air and Bone Conduction)**:

د غوږ په ناروغ کي که چيري د اوريدو قوه کمه شي کوښښ دي وشي نقصان يي په ګوته شي چي دا د Conductive او يا Sensorineural برخي په نقصان دلالت کوي د دغي معايني پر وخت ارام او مناسب چاپيريال ته اړتيا ډيره ده او د تجربي د پاره د Tuning Fork څه کار اخيستل کيږي په دي شان غوږونه د Tuning Fork د اهتزازاتو اوزاونه د 512 او 1024 Hz ترمنځ وي اوريدل کيږي چي دا اوزاونه د انسان د خبرو د اهتزاز سره چي 300-3000 HZ په حدود کي دي نزدي والي لري.

Weber Test: د دي تجربي د پاره خفيف اهتزازي تونګ فورک د انسان په سر او يا د تندي د منځنۍ برخي د پاسه ايښودل کيږي او د غوږو په خوا کي چي نقصان موجود وي د پنجي اهتزاز نسبت نارمل غوږ ته په ښه شان اوريده کيږي لکه په Acute Otitis Media او Perforation کي په نارمل حالت کي د پنجي اهتزاز په دواړو غوږونو کي په مساوي شکل موجود وي.

Rinne Test: په دي تجربه کي د اهتزرازي تونګ قاعده د غوږ د Mastoid هډوکي د پاسه ايښودل کيږي او کله، چي اهتزاازات د هډوکو د لاري احساس نه شول په فوري توګه د تونګ فورک د U برخه د غوږ د کانال سره نژدي نيول کيږي چي په نارمل حالت کي بايد د تونګ فورک اهتزازات د هوا د انتقال په وسيله واوريدل شي، چي په Conductive Hearing Loss کي د تونګ فورک اوازونه د هډوکو د لاري نسبت Air Conducive ته د ډيرو وخت لپاره اوريدله کيږي. ليکن په Sensorineural کي اواز د هوايي لاري په وسيله نسبت د هډوکو انتقال ته د ډير وخت لپاره واوريدل کيږي.

Ketabton.com

پوزه او Paranasal Sinuses:

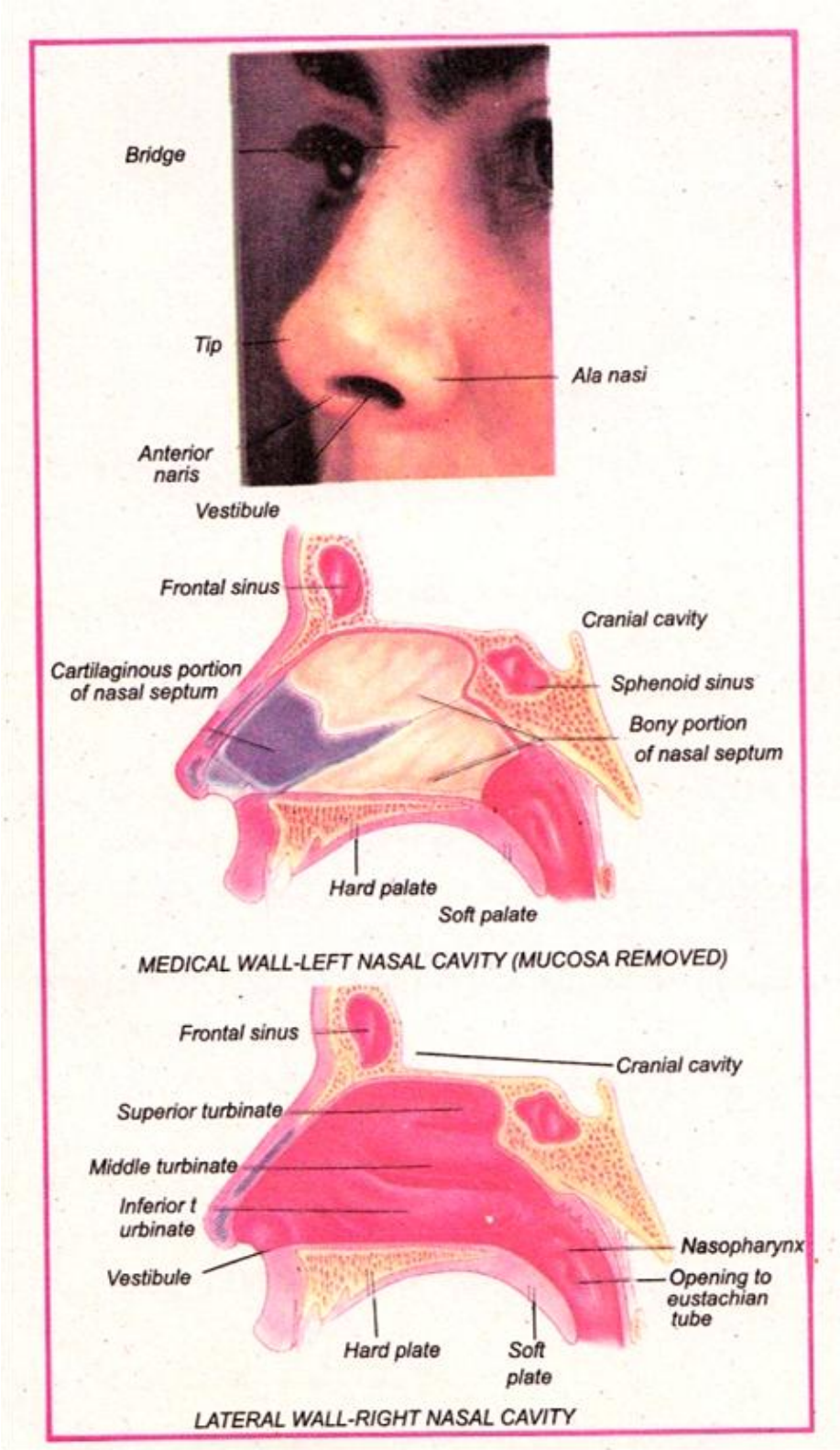

اناتومي: د پوزي دريمه پورتني برخه د هډوكي او د پوزي دوه برخي غضروفي جوړښت لري پوزي ته هوا د قدامي سوري (Naris) له لاري د دواړو سوريو په وسله داخليږي او وروسته هوا د پوزي پراخي برخي، چي د Vestibule په نوم ياديږي داخليږي، ننه وځي او په پاي كي د پوزي تنګي برخي ته چي د Nasopharynx نوم لي چي د پوزي خارجي برخي د هډوكي او غضروف څخه يي جوړښت موندلی دي او د مخاطي غشا (Mucous Membrane)په وسيله پوښ شوي او وينه ورته په ښه شان رسيږي او د پوزي دهليز (Vestibule) د پوستكي په وسيله چي ويښتان لرونكي دي پوش شوي دي.

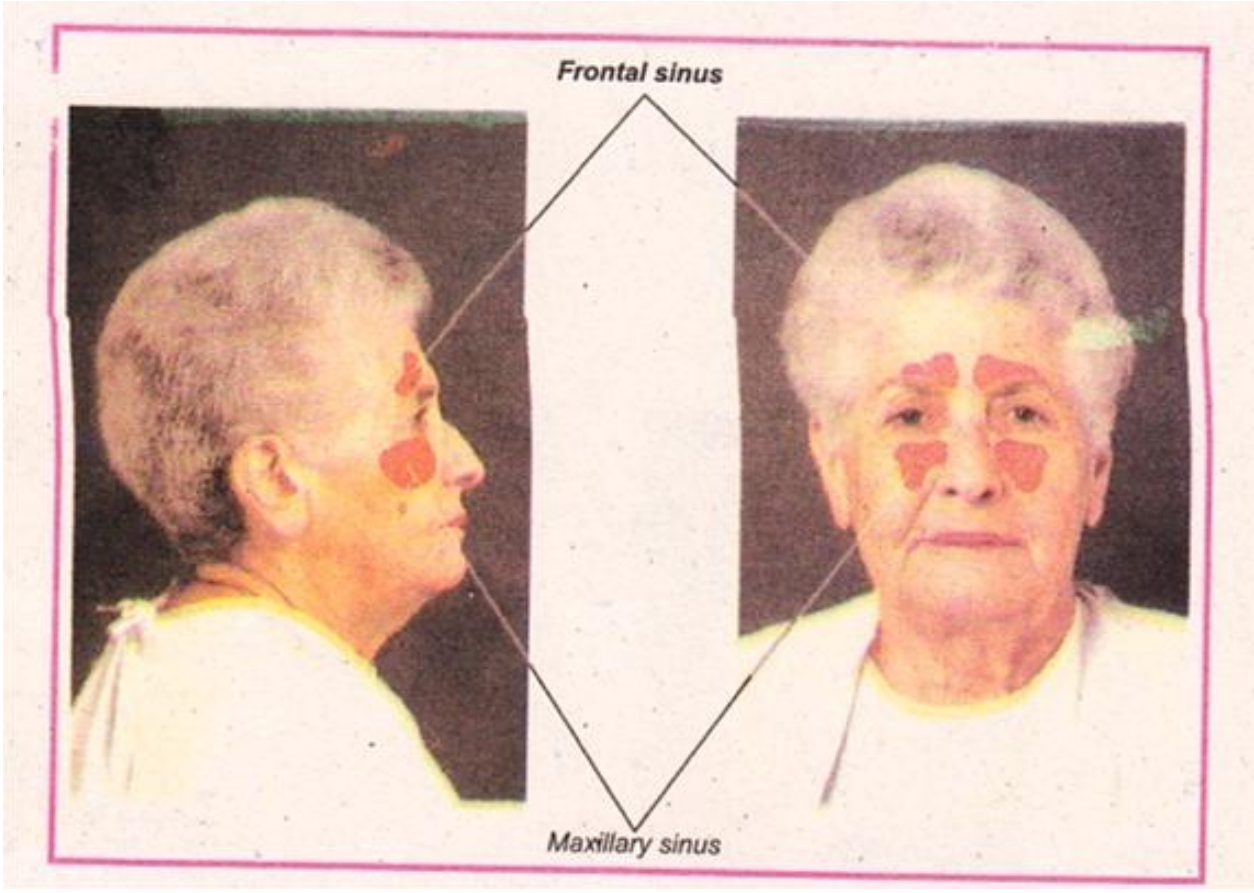

د پوزي جنبي برخه د اناتومی له نظره څه نه څه پيچلي جوړښت لري د هډوكي برخي د رګو د مخاطي پردي په وسيله پوښ شويدي چي Turbinate نوم لري چي د پوزي په جوف كي تبارز كوي د هر توربنيټ لاندي يوه ژوره برخه چي د Groove يا Meatus په نوم ياديږي

Ketabton.com

او هر یوي د پورتنۍ توربنیټ په وسیله په جلا شکل نوم لري د Nasolacrimal Duct په متوسط توربنیټ او متوسط توربنیټ اکثراً د Para Nasal Sinuses چې سوريي ښه نه لیدل کیږي تویيږي.

Paranasal جوفونه د هوا څخه ډک او د جمجمي په هډوکو کي ځاي لري دا جوفونه هم د مخاطي غشا (Mocous Membrane) په وسیله پوښ شوي چي موقعیت یي په رسم کي په وضاح شکل معلومیږي.

پوزه او Paranasal Sinuses، کله چي د غټي ګوتي پوسیله لږ ښکته خوا د پوزي په سر فشار راوړل شي د پوزي د سوريو څخه د پوزي قدامي او سفلي برخي د یو عادي رڼایي او یا Otoscope په وسیله په ښه شان لیدلي کیږي په همدي شان د پوزي اړخونه هم د نظر څخه تیریږي که چیري کومه ابنارملتي موجوده وي باید ولیکل شي.

که چیري د پوزي سر دردناک وي موضعي آفت یعني Furuncle په لور فکر کیږي. د پوزي د حجاب (Septum) د ښکتنۍ برخي انحراف (Deviation) ډیر پیدا کیږي. کله چید ناروغ سر د شاپه لور میلان ورکړل شي د اوتوسکوپ په وسیله د پوزي شاتني حجابي او متوسط تور بنیټونو برخي د نظر څخه تیریږي کله چي په Forntal Sinuses کي پړسوب موجد وي.

Ketabton.com

د وریځو لاندي د هډوکو برخي د فشار په وسیله دردناکي وي او په همدي شان د Maxillary جیبونه د فشار لاندي راوړل کیږي او د التهاب په صورت کي ناروغ د درد احساس کوي.

د جیبونو موضعي درد کله چي د تبي او پوزي د سچارج سره یو ځاي وي د Frontal او یا Maxillary په Acute Sinositis دلالت کوي.

خوله او Pharynx:

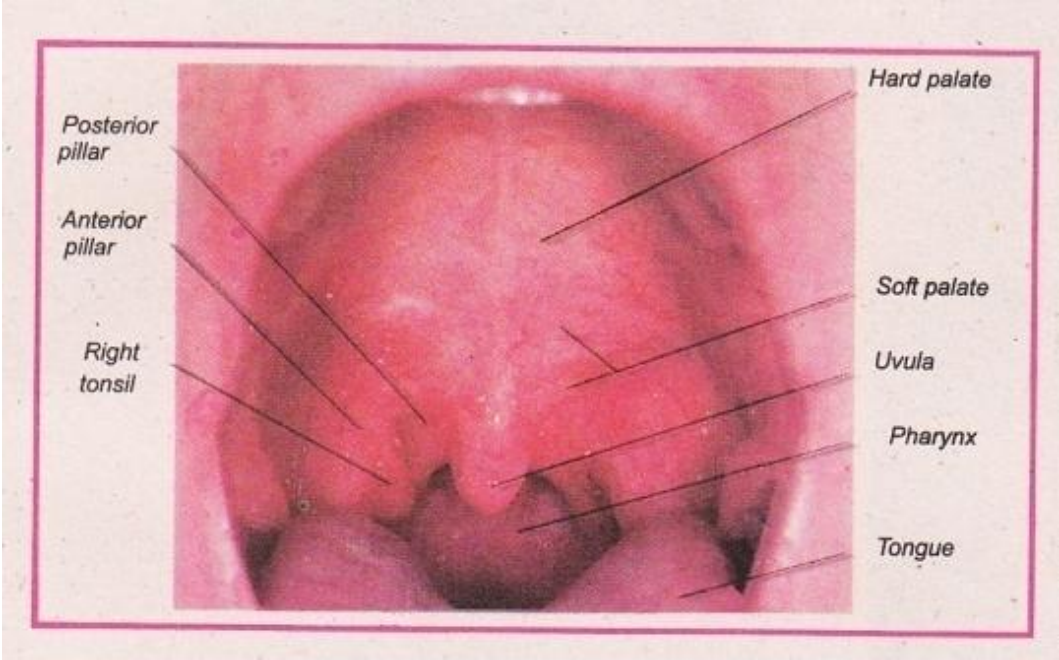

د خولي شاوخوا کي عضلي جوړښتونه د شونډو په نوم یادیږي کله چي خوله خلاصه شي Gingiva او غاښونه په نظر راځي وری یا Gums په ژامه کي د غاښونو سره نختي وي (چي د غاښونو په بحث کي ورڅخه په پوره شکل یادونه کیږي) ژبه د دوړو وړو جوړښتونو په وسیله پوښ شویده چي د Papillaes په نوم یادیږي او د ژبي زیږه سطحه د همدي جوړښتونو له کبله ده.

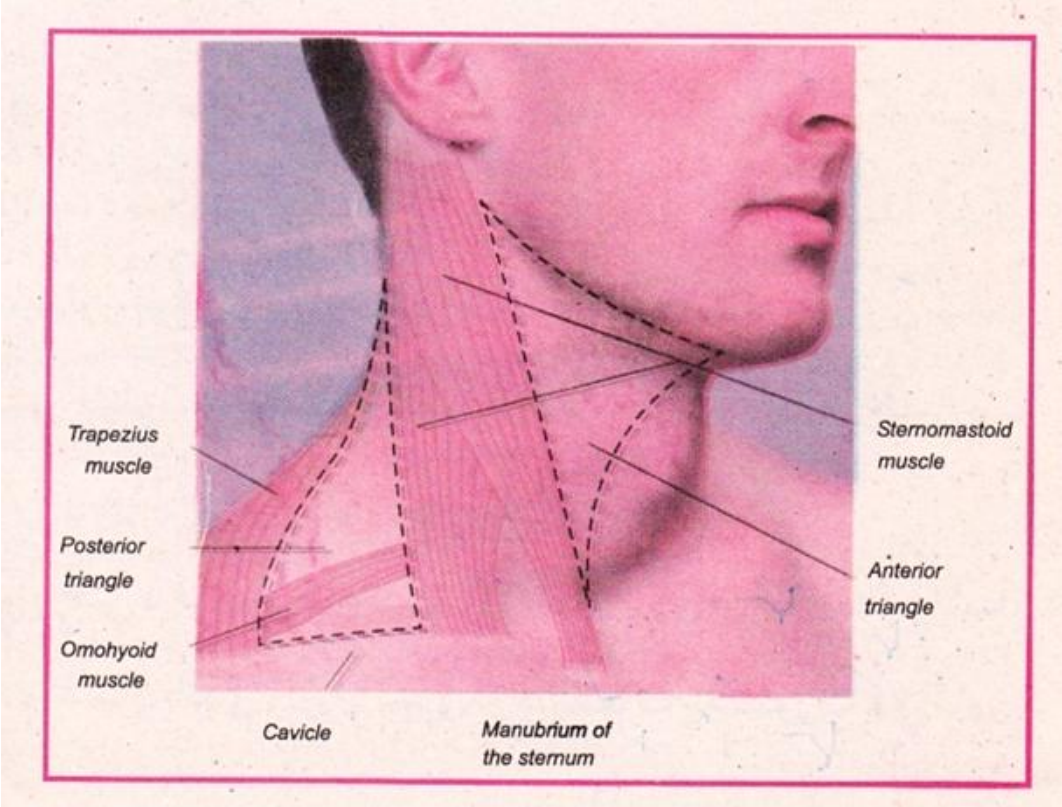

د ژبي د لاندي یعني په قاعده کي Sub Mandibular غدي او په متوسطه برخه کي د هغوي قنات، چي د Wharton's په نومیادیږي د لیدلو وړ دي.

د ژبي د پاسه په قدامي او خلفي برخه کي Soft Palate, Pillars او Uvula لیدل کیږي چي د قدامي او خلفي Pillars په منځ کي Tonsil په نظر راځي چي اکثره وروسته د پنځه کلنۍ څخه وړیږي او په غټانو کي یي لیدل مشکل دي Soft Pallate او د ژبي ترمنځ Pharynx په نظر راځي.

Ketabton.com

غاړه **(The Nick)**: د شرحي په مقصد د غاړي هره خوا په دوو مثلثونو Anterior Triangle او Posterion Triangel او Steromostiod Muscle او ځنيو نورو جوړښتونو ویشل شوي چي په خلفي برخه کي د Trapezoid Muscle او ښکتنس برخه کي Clavicle ليدل کيږي د غاړي په ژوره يعني د Sterno Mastoids په برخه کي د Carotid Artery او Interior Jugular Vein ځاي لري.

غاړه(nick) ، د غاړي تناظر ته لکه ندبه (Scar) د پاره تايروئيد ، تحت الفکي او د لمفاوي غدو لوي والي د نظر څخه تيريږي د لمفاوي غدو د جس پروخت د غاړي دواړه خواوي په يو وخت کي د لاسونو د ګوتو په وسيله جس کيږي په همدي شان د شزن (Trachea) او د Sterno Mastoid د عضلي ترمنځ مسافي په دواړو خواو کي د نظر څخه تيريږي.

که چيري پورتنۍ دواړه مسافي د شزن په دواړو خواو کي په يوه اندازه وي د دي څخه معلوميږي چي په شزن کي انحراف نشته او Midline Position لري، چي د شزن موقعيت د Pneumothorax, Atelectasis او Mediastinal Mass په موجوديت کي خپل نارمل موقعيت د لاسه ورکوي د غاړي د تفتيش په وخت کي بايد د تايروئيد د غدي ليدل هير نه شي او هم کله چي غاړه په کمه اندازه شاته ويوړل شي نو ناروغ ته ډير کمي اوبه د تيريدو له پاره ورکواي شي د تايروئيد د غدي حرکت د پورته خوا په لور په نظر راشي او په دي شان به د غدي ښکته راتلل د استراحت په وخت کي د غدي تناظر او لوي والي په نظر کي نيول کيږي که چيري د غدي دواړه خواوو ته ګوتي کيښودل شي د ګوتو حرکت د قرت کيدو په وخت کي په ښه شان ليدل کيږي چي د غدي په جس کي مرسته کوي په همدي ډول سستاليک او يا دوامداره نفخه اوريدل په غده کي په موضعي شکل د هايپر تايروديزم په شته والي دلالت کوي چي د دي نفخود د اوريدو د پاره ستاستکوپ څخه استفاده کيږي د غدي د معايني په وخت کي Carotid Arteries او Jugular Veins حالات د ناستي او د ملاستي په وضعيتونو کي په نظر کي نيول کيږي.

خوله او بلعوم (Pharynx): که چيي ناروغ مصنوعي غاښونه ولري د معايني په وخت کي بايد تري لري شي لاندي او شاوخوا يي له نظره تير شي کله چي ناجيول او يا زخم وليدل

Ketabton.com

شي معاینه کوونکي یې باید د دست کشو پوسیله جس کړي معاینه کونونکي د غاښونو او شونډو د معاینې څخه د خولې موکوزاته نظر اچوي زخم، ناجیول رنګ او نوره ابنارملتۍ په نظر کې نیسي او په همدي شان د ژبې تناظر او رنګ ته دي پام وشي او د دست کشو د کارولو پر وخت باید د ژبې جس د ناجول کانسر یا نورو ابنارملتۍ د پاره ضروري دي.

د بلعوم Pharynx: د معاینې په وخت کې د ناروغ خوله باید خلاصه او ژبه د کش حالت و لري او ناروغ ته وویل شي چې AHH وکړي په دي وخت کې د بلعوم برخه په ښه شان د لیدني لاندي راځي که چیري د ژبې شته والي د بلعوم د لیدلو د پاره خنډ او ځنډ پیښوي باید ژبه د Blade (د لرګي او یا که اوسپني وي) په وسیلې څخه د لاندي خوا په لور پري فشار راوړل کیږي چې د بلعوم برخي په وضاح توګه ولیدل شي پورتني فشار باید ډیر خلفي برخي ته نږدي نه شي او کنه د اوق (Gagging) سبب کیږي د دي عملیي د اجرا په وخت کې ناروغ ته ویل کیږي چې اه (Ah) وکړي او Soft Plate د Pillars قدامي او خلفي برخي Uvula، لوزي (Tonsil) او فرنکس د نظر څخه تیر کړي.

Ketabton.com

اتم څپرکي

(CHAPTER 8)

سینه او سږي

(THE THORAX AND LUNGS)

اناتومي او فزيالوژي: په عکس کي ليدل کيږي چي د دوو ضلعو ترمنځ مسافه د هغوي د پورتنيو ضلعو د نمرو د شمير سره توافق کوي يعني د دويمي ضلعي چي

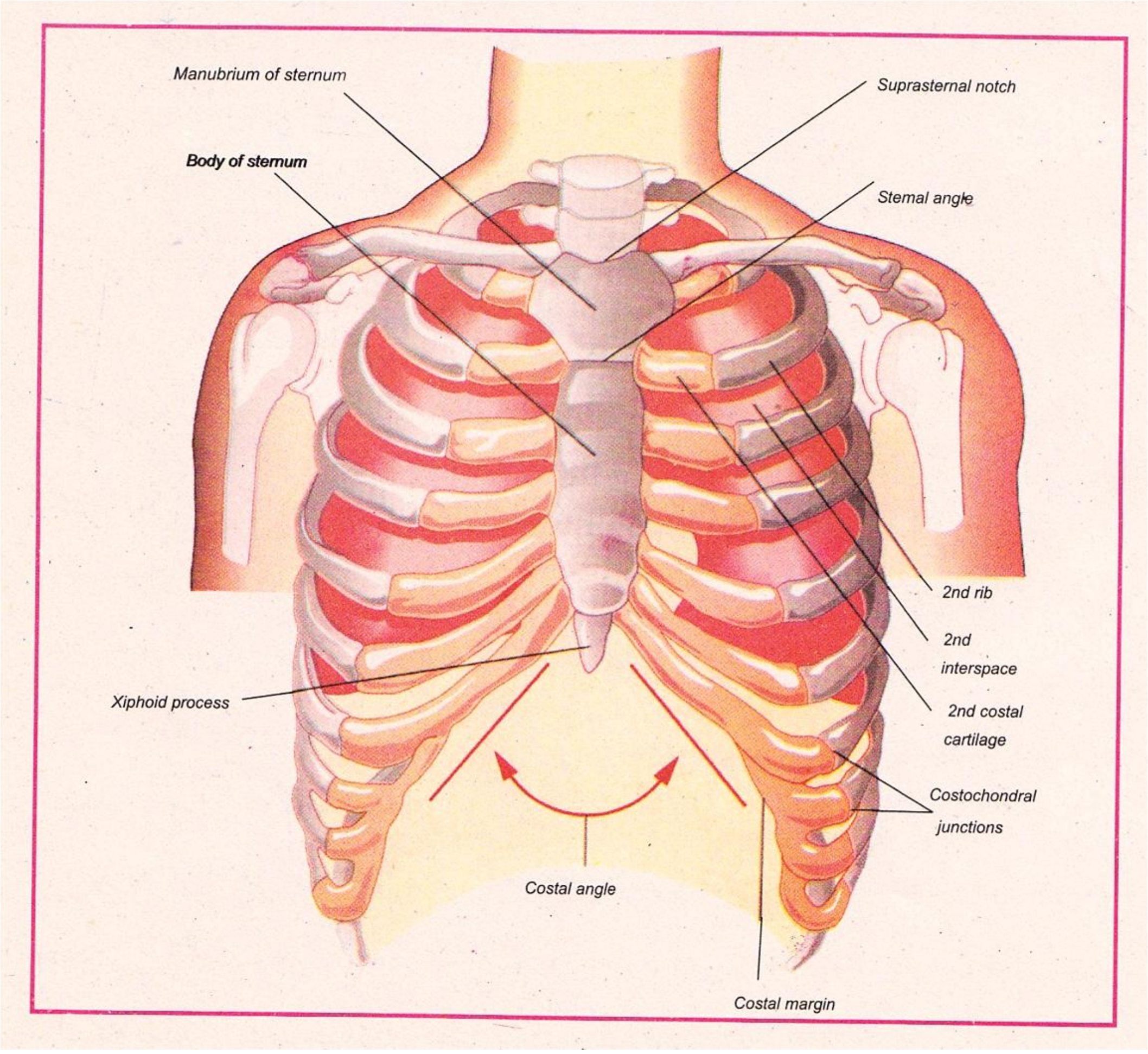

د دوو ضلعو ترمنځ مسافه ده د لاندي مسافي د دويمي بين الضلعي مسافي په نوم یادیږي.

په سینه کي د یو افت موقعیت د سیني د عمودي او افقي خطونو پوسیله په ګوته کیږي.

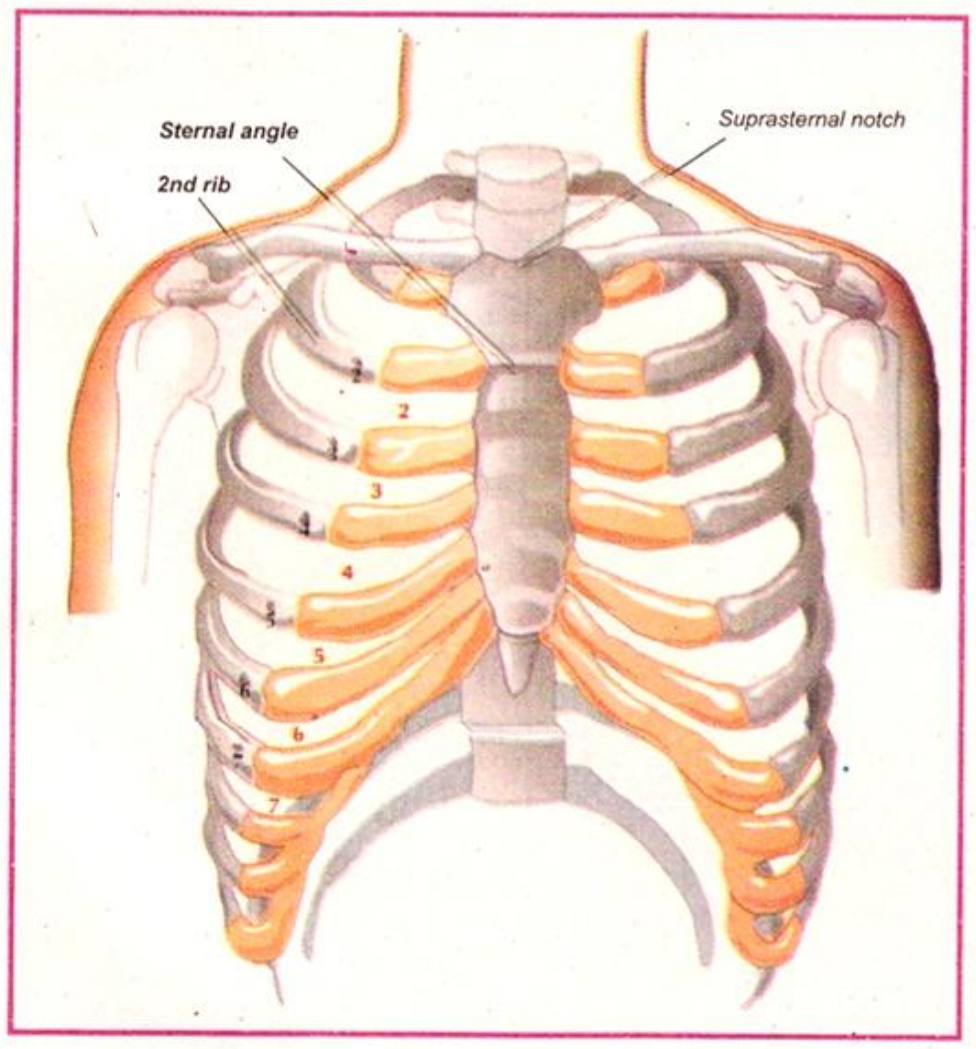

د سيني د عمودي خطونو په وسيله چي آفت ښودل کیږي باید د ضلعو او د بين الضلعي مسافو معلومول په صحيح توګه اجرا شي د دي کار د اجرا د پاره د Sternal Angle چي د Angle of Louis په نوم هم یادیږي ډیره مرسته کوي کله چي د قص په هډوکي د پاسه لاس ووهل شي يوه خفيفه راوتلي برخه جس کیږي چي د Angle of Louis په نوم یادیږي او کله چي Louis Angle تثبيت شي د دي ځخه لږ ښکته ښی او چپي خواته په افقي شکل او دويمه بين الضلعي مسافه په نښه کیږي او په همدي ترتيب سره ضعلي او بين الضلعي مسافي په ګوته کیږي.

دا بايد په فکر کي وي چي د قص هډوکي لومړي د اوه ضلعي د غضروفو په وسله نخليږي او اتمه، نهمه دولسمه ضع لږ پورته د ضلعي د غضروف سره یوځاي کیږي، يولسمه ضلع آزادي برخي لري يعني په قدام کي نختي نده.

د آفت د موقعیت معلومول د سيني په محيطي برخه کي د عمودي خطونو په وسيله په نښه کیږي چي په دوي کي Midsternalاو Verterbal خطونه ډير اهميت لري.

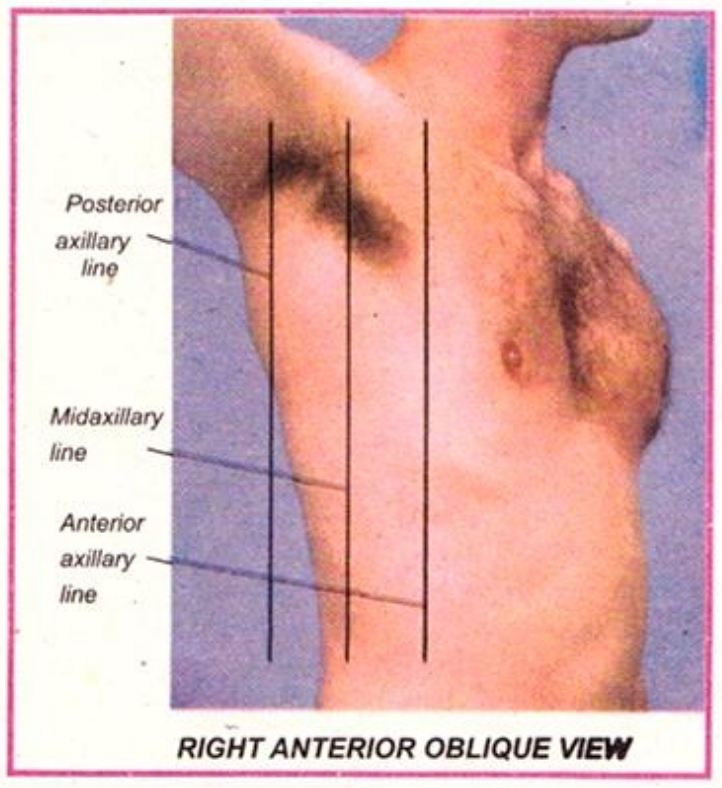

RIGHT ANTERIOR OBLIQUE VIEW

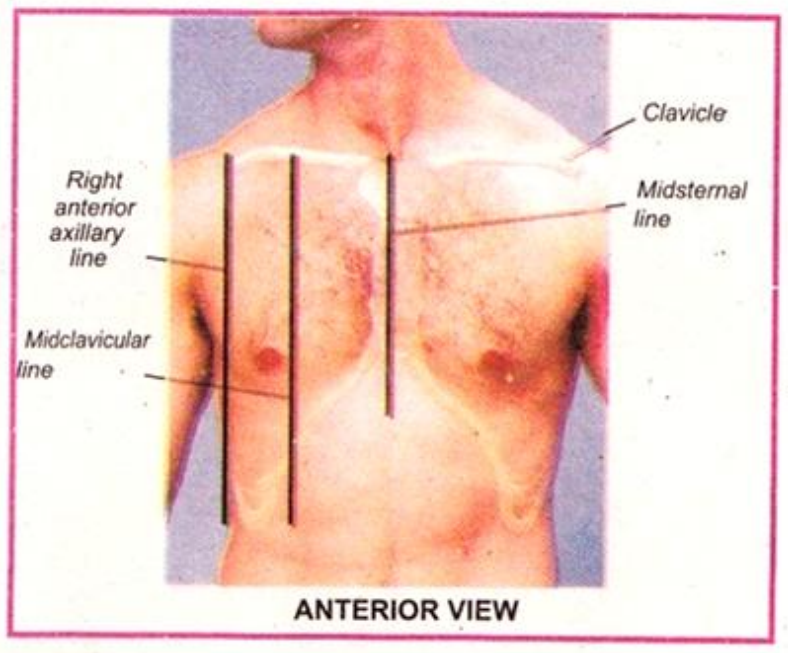

ANTERIOR VIEW

Ketabton.com

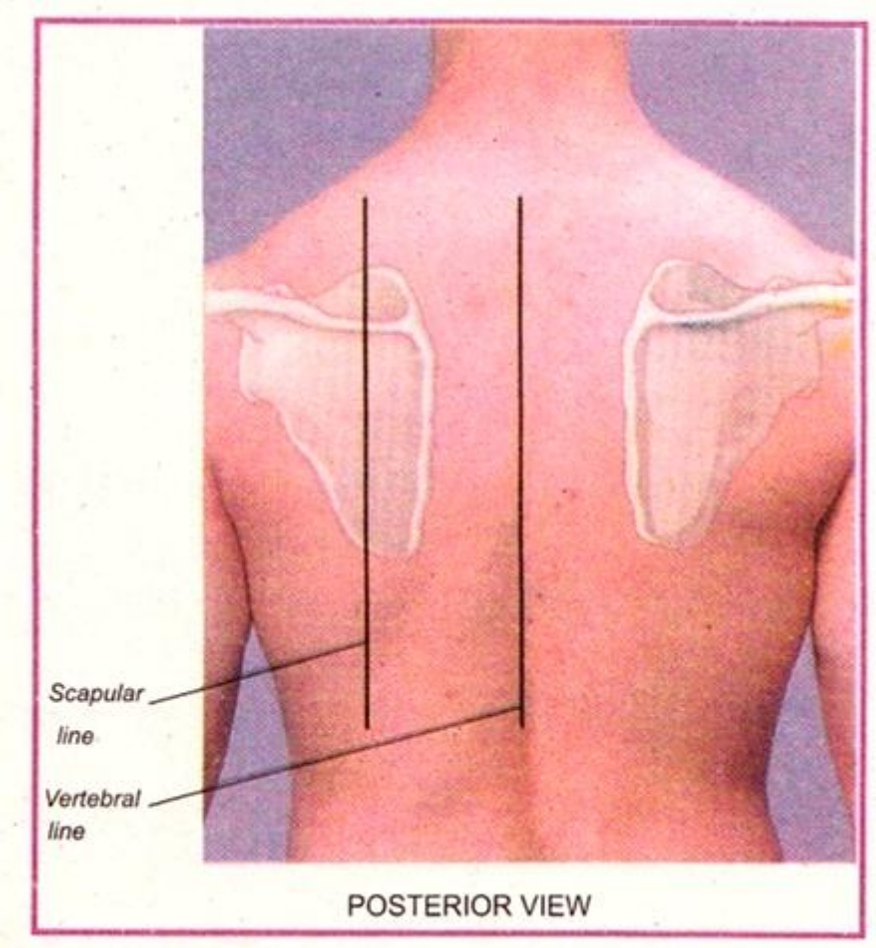

Mid Calvicular Line د ترقوي (Clavicle) د نيمايي برخي څخه شروع کيږي او له تخرګ (Axillary) قدامي او خلفي خطونو او د تخرګ له قدامي او خلفي قات شويو ځايوو څخه چي د عضلي کتلو او د تخرګ د سرحده شروع کيږي او په خلفي برخه کي قطني خط (vertibanal Line) چي د فقراتو او د کتف (Scapular) خط د کتف د سفلي زاويي پوري امتداد موي.

سږي، فسيور او فوصونه (Lobes): سږي فيسورو او فوصونه د سيني د جدار د پاسه موقعيت لري او په ګوته کيږي چي په قدام يک د ښي سږي پورتنۍ زرو دري ساتني متره په داخل کي د ترقوي څخه د پاسه ځاي لري د ښي سږي ښکتنۍ برخه په شپږمه بين الضلعي مسافه کي چي Midclavicular Line سره قطع شوي لږ څه ښکته او يا پورته موقعيت لري په خلفي برخه کي قطني خط د لسمي فقري سره تواقع کوي چي د شهيق په وخت کي د دي څخه نور هم ښکته خوا حرکت مومي.

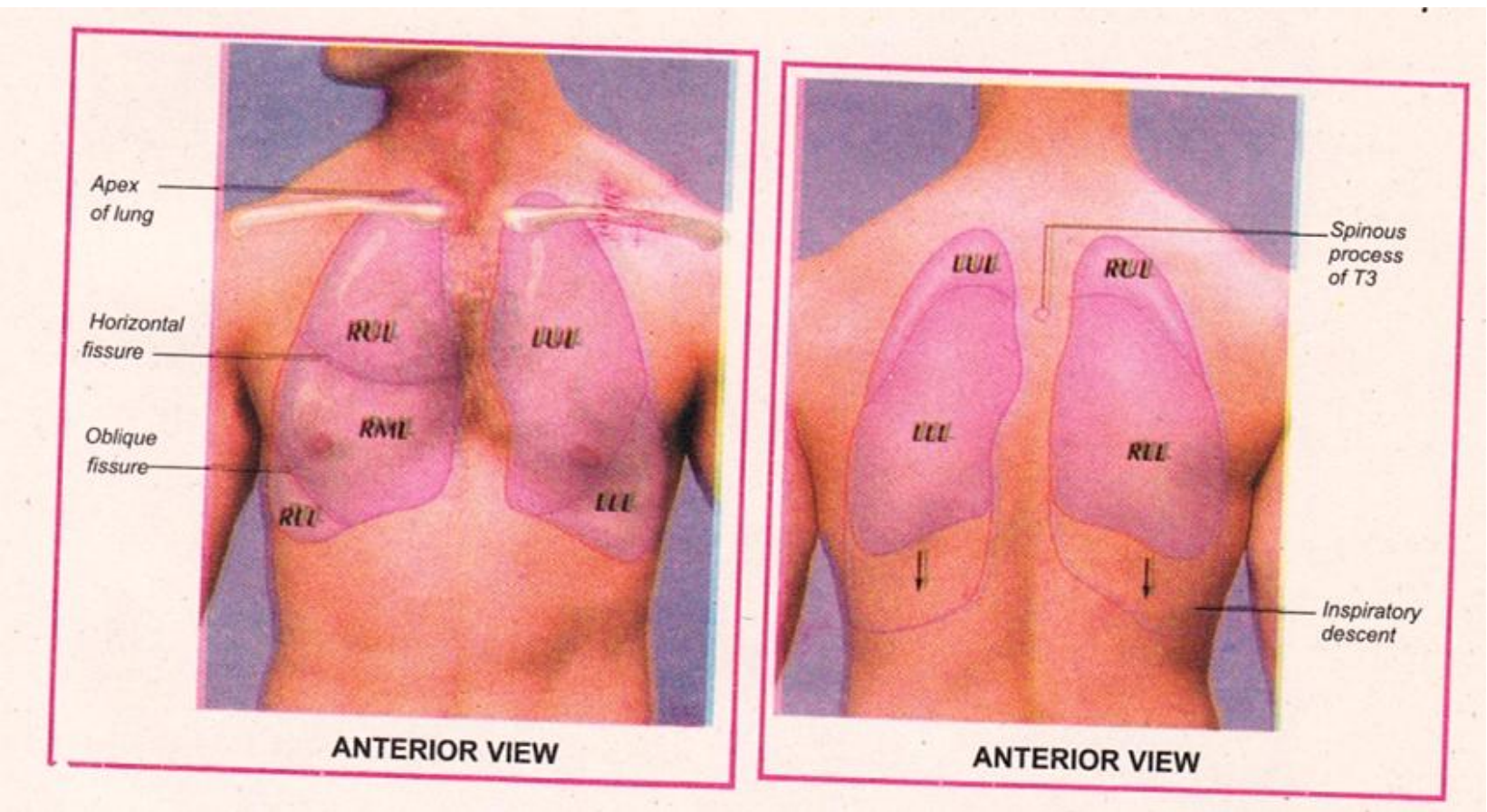

تقريباً هر يو سږي د Oblique Fissure (Major) په وسيله په دوو برخو تقسيم شويدي.

چي د پورتني متوسط او ښکتني فصونو په نوم ياديږي او چپ سږي يوائي په دوو برخو چي د پورتني او ښکتني فصونو نوم اخلي تقسيم شويدي.

Ketabton.com

شزن (Trachea) او لويي قصبې (Major Branch): دا بايد په فکر کي ولرو چي تفنسي آوازونو نه د شزن او لويو قصباتو د پاسه نسبت د سږو د Parenchyma اوازو سره فرق لري په دي لحاظ د داسي پورتنيو جوړښتونو اناتوميک ځايونه بايد په نظر کي ولرو. د مثال په توګه شزن په قدام کي د Louis Angle او په خلف کي د T4 فقري سره په دوو فصو جلا کيږي چي يو يي ښي او بل يي د چپي فص په نوم يادېږي.

Pleurae: پلورا يوه مصلي غشا ده چي د سږو خارجي برخه يي پوښ کړيده چي د Visceral پلورا په نوم يادېږي او هغه پلورا چي صدري قفس د ضلعو داخلي او د حجاب حاجز په پورتنۍ برخه کي ځاي لري د Parietal پلورا نوم اخلي او دړواړه د پلورا د مايع پوسيله يو د بل سره د شهيق او زفير په وخت کي په اسانۍ حرکت کوي او دواړه ترمنځ مسافه د Pleural Space په نوم يادېږي.

تنفس يو ډيناميک عمل دي چي کنترول يي د Brain Stem عملي او د تنفسي عضلاتو په وسيله اجرا کيږي، Dome Shape Diaphragm د شهيقي تنفس اساسي عضله ده چي د تقلص په وخت کي د سيني صندق ښکته او د قفس د جوف د لوئيدو سبب کيږي او په همدي وخت کي د نس په موادو فشار راوړي او د نس د جدار د پورته کيدو سبب کيږي د شهيق په وخت کي د سيني د ضلعو او د غاړي د عضلاتو پوسيله د سيني صندق کي پراخي پيداکوي او د سيني د صندق د فشار د کمبود په اثر هوا د شزن د لاري له سږو سنخونو ته رسول کيږي او کله چي شهيق توقف و مومي د سيني جدار او سږي غونجيږي، خلقي حجاب عاجز پورته خوا حرکت کوي او د هوا د خارجيدو سبب کيږي او په دي شان د سيني جدار او نس بيرته نارمل حد ته راځي.

په نامل حالت کي د خولي د خلاصيدو په وخت تنفس نه اوريدل کيږي خو د تمرين او په ځيني ناروغيو کي چي د تنفس د اجرا د پاره اضافه انرژي په کار لويږي او تنفس په اسانۍ سره اوريدل کيږي.

Ketabton.com

د معايني طريقي: **(Techniques of Examination)**:

ښه به دا وي چې د ناروغ د سيني د صندق شاتنۍ برخه کي ووسيږي او د سيني قدامي برخه او سيني د ملاستي په وضعيت کي معاينه کړي او ځيني معاينه کوونکي د سيني قدامي او خلفي برخي دواړه د ناستي په حالت کي جس، قرع او اضعا کوي د تفتيش د معايني په وخت کي چپن په داسي شان ناروغ ته اغوستل کيږي چي د سيني ټولي برخي ورڅخه معلومي شي او په ښځو کي کله چي د سيني قدامي برخه د معايني لاندي نيسي بايد د ناروغ شا پټه کړاي شي.

په نارمل حالت کي په غټانو کي تنفس منظم، بي اوازه او په يوه دقيقه کي 14-20 دفعي پورته تنفس کوي.

د تنفس اوازونو په اوريدو کي ځيني نور اوزاونه لکه Wheezes موجود وي چي د شهيق او يا د ذفير په وخت کي اوريدلکيږي که چيري بندش په شزن او يا حنجره (Larynx) کي موجود وي دا ډول شهيقي ويزنګ د Stridor په نوم ياديږي د ناروغانو په ليدنه کي کله چي سيانوزس موجود وي او يا د ګوتو Clubbing شزن موقعيت او د سيني د قفس قطرونه د نظر څخه لري نه کړاي شي.

تفتيش (Inspection): د سيني د پاسه هر خيال يا علامه چي په يوه خوا کي موجود وي بايد د سيني په بله خوا کي په متناظر شکل د نر لاندي راوړل شي لانديني شيان د پلټني په وخت کي يي ليکل ضروري دي: د سيني شکل او منظره، تناظر، حرکت، تنفسي شکل، د شزن موقعيت د ترقوي يا سيني حفره، بين الضلعي مسافي، بخار د سيني داغ، د سيني جدار د پاسه او هم د زړه ضربه، زروئي (Apex Beat) او نوري ندبي کله، چي د سيني د جدار د پاسه موجودي وي ياداشت کيږي.

معاينه کوونکي بايد د سيني د نورمال او غير نورمال شکل سره پوره اشنايي ولري.

سينه بيضوي (Elliptical) شکل لري چي قدامي او خلفي قطر يي نسبت عرضاني قطر ته کم وي يعني 3:5 نسبت لري.

Ketabton.com

د سيني غير نارمل شکلونه د Rieketie, Pigeon Shape, Barel Shape او Funnel شکلونو څخه عبارت دي.

چې په Barel Shape کې د سيني ضلعي انحناني حالت لري چې قدامي او خلفي قطر يې لوي Angle Louis يې برجسته شکل لري چې په امفزيما کې ليدل کيږي.

Pigean Shape کې د سيني د قصي (Sternum) برخې فوق العاده راوتلې شکل لري. دا ډول سيني Juvenile Riekets په هغو ځوانانو کې چې په برله پسې توګه په تنفسي انتاني ناروغيو اخته کيږي په نظر راځي.

د Rieketic سيني دوه ډوله فزيکي علامي لري يوي Costochonral په متبارز شکل او بل يې Harrison Sulcus شکل لري د سيني عرضاني شکل ننوتي شکل لري د قص د هډوکي په Xiphiod برخې کې ځګوالي او ژور والي ليدل کيږي او په Funnel Shape کې د قص دهډوکي په ښکتنۍ او متوسطي برخې کې ژوروالي د ليدلو وړ دي.

جس (Plapation): جس د تفتيش د علامو د تثبيت د پاره اجرا کيږي د مثال په توګه:

1. د شزن موقعيت
2. د سيني پراخي په مخکنۍ او شاتنۍ برخو کې.
3. Vocal Fremitus
4. د زړه دزروي (Apex Beat) د موقعيت په خاطر
5. Fluctuation, Tenderness او Crepitation د موجوديت له کبله.
6. د Rhonchi يا Crepitation جس.

د شزن د جس د پاره ناروغ په شا (Supine Position) اچول کيږي او ناروغ سر د معاينه کوونکي د چپ لاس په وسيله نيول کيږي او د ښي لاس د index منځنۍ او د Ring ګوتي په داسي شان ايښودل کيږي چې د Index او Ring ګوتي د قصبي ترقوي بند (مفصل) په ښي او چپه خوا خوا حرکت ورکوي او منځنۍ ګوته په ازادانه شکل Sterno Mastoid عضله او د شزن جس اجرا کيږي منځنۍ ګوته چې د Sterno Mastoid عضلي تر منځ قرار

Ketabton.com

لري او د Ring او ¨ Index ګوتو د مسافي سره چي د قص بند د پاسه ایښودل شوي دي مساوي اندازه وي کله چي دغه مسافه یا د ښي او یا د چپي برخي پلور کمه شي شزن په همغه خوا کش کیږي هغه حالت کي چي په هغه کي شزن ځانته کش کوي د سږو د کولپس او فبروز په نوم یادیږي د نوموتورکس Pleural Effusion او په Upper Mediastinal تموري حالاتو کي شزن په مخالف لور push کیږي.

هغه حالات چي د سیني په توسع کي کمي راوړي د سږو د فبروز، Pleural Effusion د سږو کولپس، کانسولیدیشن، امفزیما او نوموتورکس څخه عبارت دي.

د سږو د زروو جس (Palpation of the Apices): د سږو د زروو د جس د پاره معاینه کوونکي د ناروغ شاته ودریږي او ناروغ د بستري د پاسه په داسي حال کي چي سر یي ښکته خوا نیولي وي اجرا کیږي معاینه کوي لاسونه د ناروغ د اوږو د پاسه چي د لاس ګوتي د سیني او غتي ګوتي یي د غاړي په لور ایښودل شوي وي اجرا کیږي د ناروغ د ژور تنفس په وخت کي د ګوتو حرکت په مقایسوي شکل د نظر لاندي نیسي.

Vocal Fremitus: معاینه کوونکي د خپل لاس د ورغوو اواري برخي د سیني په دواړو خواوو کي کیږیدو په داسي حال کي چي ناروغ ته ویل کیږي چي ځلور ځلور ووایي او ساه واخلي چي اهتزازات یي د لاس په وسیله جس کیږي چي Tactile Primitues او د ستاتسکوپ په وسیله اوریدنه د Vocal Fremitus په نوم یادیږي چي په لاندینیو حالاتو کي یي شدت زیاتیږي.

کانسولیدیشن (Cavitation) او کولپس چي د خلاصي قصبي سره یو ځاي وي او په لاندینیو حالاتو کي په کمیدو راخي پنډه پلورا، فیبروزس Pleural Effusion کولپس د بندي قصبي سره تنوموتورکس د پلوریږي په حالات کي ښایي چي د پلورا د سولیدو د Rub اواز احساس شي چي د دي ډول اواز جس کیدل د Friction Fremitus په نوم یادیږي.

Ketabton.com

د زروي ضربه (Apex Beat): څخه د زړه د رګونو په سیستم کي په ښه شان یادونه شوي ده د زړه زروی ضربه په لاندي حالاتو کي بې ځایه کیږیږی

انصبابي مایع، نوموتورکس، د سږو په فیبروزس، کولپس د سیني په ابنارمل حالات کي لکه په Funnel Chest کي.

قرع (Perfusion): د سږو نورماله قرع د Resonant په شکل ده.

Tympanic قرع: کله چي د سږو په Cavity کي هوا موجوده وي او هم په نارمل حالت کي د خالي معدي د پاسه موجود وي.

Impaired قرع: دا ډول قرع کله چي سږي د یوي سختي عضوي سره نږدي موقعیت ولري موجود وي لکه د یني (liver) په پاسني سرحد او د زړه په شاوخوا برخو کي موجود وي.

Dull قرع: د یوي کلکي عضوي د پاسه لکه ینه، توري او د زړه د پاسه موجود وي.

Tony Dall قرع: د مایع د پاسه لکه د انصبابي پلورا او Ascites د جس د پاسه موجودي وي.

د سږو د قرعي طریقي: د سږو د قرع په قدامي جنبي او بیا په خلفي خوا اجرا کیږي.

قدامي قرع: په قدامي قرع کي لومړي د سږو زروي، ترقوي حفري یي او باالاخره ټوله قدامي برخه د سیني د عملیي لاندي راوړل کیږي مخکي له دي څخه چي د سږو قرع اجرا شي اول باید د یني پورتنۍ برخه قرع او په نښه شي.

خلفي قرع: د ناروغ د چوکۍ د پاسه کینول کیږي او لاسونه په قدامي لور قاط او د اوږو د پاسه اینښودل کیږي او د قرع عملیي ته دوام ورکوي.

جنبي قرع: ناروغ ته د ناستي حالت ورکول کیږي او دواړو لاسونو د سر د پاسه اینښولد کیږي او قرع د جنبي په برخه کي د پاسه څخه د ښکته خوا په لور اجرا کیږي په لاندینیو حالاتو کي د قرع اصمیت (Pull) موجود وي.

Ketabton.com

پنډه پلورا، د سږو کولپس، د سږو کانسولیډیشن، د پلورا په منځ کي د مایع موجودیت.

قرع د هایپریزونانس په شکل په لاندي حالاتو کي موجود وي:

امفزیما، نوموتراکس د پلورا د مایع د سرحد پورتني اړخ کي.

اصغا (Ausculation): د دي عملیي د اجرا په وخت کي د نامه څخه پورته کالي لري کیږي او د بستري د پاسه په ملا اچول کیږي.

د ستاتسکوب په وسیله د سینی قدامي او بیا د سیني خلفي برخي اضعا کیږي د اصغا په وخت کي څلور شیان په نظر کي نیول کیږي.

1. د تنفسي اوازونو شدت
2. د تنفسي اوازونو وصف
3. د اضافي اوازونو موجودیت.
4. Vocal Resonance

د تنفسي اوازونو شدت: د تنفسي اوازونو شدت باید د سیني په دواړو خواو کي مقایسه شي دري ډوله تنفسي اوازونه موجود دي چي نومونه یي په لاندي ډول دي.

Bronchovesicular Breating, Vesicular Breating او Bronchial Breating څخه عبارت دي.

1. Vesicular: د سږو د نورمال اواز څخه عبارت دي چي په وړو قصباتو کي د هوا د تیریدو څخه منځ ته راځي او څلور وصفه لري.

الف: ذفیري صفحه لنډه او تقریباً د شهیق نمایي وي.

ب: د شهیقي صفحي نسبت ذفیري صفحو ته زیات شدت لري.

ج: د شهیق او ذفیر ترمنځ وقفه موجوده نه وي.

Ketabton.com

د: Restling وصف لري. يعني د اواز وصف يي د هغه اواز سره شباهت لري چي د وني د پاڼو څخه د هوا د تيريدو ځيني پيدا کيږي.

2. Broncho Vesicular Breathing: دا ډول اواز په نارمل حالت کي د سطحي قصبو د پاسه چي د دواړو کتفونو ترمنځ او د ښي سږي د زروي په برخه کي په ښه شان اوريدل کيږي چي لرونکي دلاندي وصفونو وي.

الف: ذفير او شهيق کي په شديد شکل اوريدل کيږي.

ب: ذفيري برخه يي شهيق ته اوږدوي.

ج: يوه لنډه صفحه يي د شهيق او ذفير ترمنځ موجوده ده.

3. Bronchial Breathing: د سږو د مرضي اوازونو څخه عبارت دي چي لانديني وصفونه لري:

الف: په يو جوف کي د هوا د جريان په شان وصف لري.

ب: ښايي ذفيري برخه يي اوږده وي.

ج: ذفير يي نسبت شهيق ته زيات شدت لري.

د: شهيق او ذفير ترمنځ وقفه موجود ده.

په نورمال حالت کي کله چي هوا د شزن او لويو قصباتو څخه تيريږي د دي اواز د پيدا کيدلو سبب کيږي چي د قصبي هډوکي د Manubrium او دشمزي (Vertebra) د څلورمي صدري نخاعي برخو د پاسه اوريدل کيږي.

دا ډول اواز د کانسو ليدشن، کولپس (چي د پندي قصبي سره وي) او د Cavitation په مرضي حالاتو کي چي ښايي په لاندي شکلونو سره واوريدل شي چي د Consolidation د پاسه د Tubular او د Cavitition په شته والي کي د Cavernous او د خلاص

Ketabton.com

نوموتورکس په موجودیت کې د Amphoric اواز لکه په خالي بوتل کې د هوا د پوکولو په څیر اوریدل کیږي.

تنفسي آوازونه په لاندینیو حالاتو کې نه اوریدل کیږي او یا یې په شدت کې کم والي راځي.

د پنډې (Thicken): پلورا، انصبابي پلورا، نوموتورکس، قصبي بندش، فیبروزس، کولپس (د بندي قصبي سره) د سني د جدار په ضخامت کې.

اضافي اوازونه (Added Sounds):

دا ډول اضافي آوازونه په دوه ډوله دي چې یو ته یې Pulmonary او بل ته یې Extra Pulmonary وایي.

Extra pulmonary: د دې اوازونو په شمیر کې Pleural Rub ډیر عمومیت لري دا اواز د څرمنو او یا د ربړونو د سولیدو د اواز په شان دي چې د Crepitation د آوازونو څخه یې په لاندې شان تفریقي تشخیص اجرا کیږي.

1. Pleural Rub د ټوخي په وسیله تغیر نه کوي.

2. کله چې د سیني د جدار په برخه کې په ستاتسکوب فشار راوړل شي او هم یې د ژور تنفس په وسیله په شدت کې ډیربښت راځي.

3. Pleural Rub اواز اکثراً ځای په ځای (Localised) وي.

4. د شهیق او د ذفیر په شروع کې موجود وي چې ښایي ضعیف، متوسط او په شدید شکل ولري کله چې التهابي مایع د سږو په جوف کې په زیاته اندازه نه وي چې د پلورا د التهابي ورقي سره مایع د سږو د پلورا په جوف کې په زیاته اندازه نه وي چې د پلورا التهابي ورقي یو د بل څخه جلا کړي اوریدل کیږي.

2. **Pulmonary** اوازونه:

Ketabton.com

الف: Rhonchi: دا یو دوامداره اواز دي چي د تنګي قصبي څخه د هوا د تیریدو له امله پیداکیږي چي په Asthma، امفزیما او برانکاتس کي اوریدل کیږي د قصبي تنګوالي ښایي د التهابي قصبي مخاط ته د قصبي جدار د عضلي د سپرم او یا سلیبنناک مخاطي پلک، چي د شهیق په وخت کي په اهتزاز راځي پیداکیږي.

Rhonchi دري شکلونه لري چي یو د Sibilant په نوم یادیږي چي High Pitch اواز دي او بل یي د Sonorous په نوم یادیږي چي Low Pitch وصف لري او دریم یي د Medium Pitch Rhonchi څخه عبارت دي.

ب: Wheeze : ویزنګ High Pitch Rhonchi دي چي د ذفیر په وخت کي موجود وي او بي له ستاتسکوپ څخه اوریدل کیږي.

ج: Stridor دا اواز د حنجري د بندش له امله د شهیق په وخت کي اوریدل کیږي.

د: سنخونو او قصباتو په منځ کي د مخاط او یا مایع د موجودیت څخه پیداکیږي او په لاندي ډول دي.

Fine Crepitation: د سنخونو په برخه کي د شهیق په وخت کي اوریدل کیمي د سینه بغل په لومړۍ مرحله او د زړه د عدم کفایي په وخت کي موجود وي.

Medium Crepitation: د وړو قصباتو په برخه کي د شهیق په اخیره او یا د ذفیر شروع کي اوریدل کیږي چي د مرطب رالونه (Moist Rales) په نوم هم یادیږي.

Coarese Crepitation: چي اکثراً د متوسط قصباتو د افرازاتو د پوکانیو په اثر منځ ته راځي او په برانکاتس او برانشکتازس کي اوریدل کیږي.

Splasing Sounds: Splashing Sound د Hippocratic Succession اواز په نوم هم یادیږي هغه ناروغان چي Pneumo Hydrothorax ولري او په شدید شکل وخورول شي د پلورا په جوف کي د مایع د حرکت په وسیله د Splashing Sounds د پیداکیدو سبب کیږي.

Ketabton.com

Vocal Resonance: که چیري ناروغ ته وویل شي چي حلور، څلور ووایي او په دي وخت کي سږي اصغا شي، اوریدل کیږي.

الف: Bronchophony: شدید Vocal Resonance د برانکوفوني په نوم یادیږي چي د کانسولیدیشن ، Cavitation او د سږو د کولپس چي د خلاصي قصبي سره یو ځای وي اوریدل کیږي.

ب: Whispering Pectoriloguy: د نارغ د اصغا په وخت د پس پس په شکل یو دوه یا دري ووایي د اواز په ډیر واضح شکل اوریدل کیږي چي د سږو د کانولیدیشن په وخت کي اوریدل کیږي.

ج: Aegophony: که چیري یو سړي د پوزي په وسیله خبري کوي د دي اواز سره شباهت لري دا ډول اواز د پلورا د مایع په پورتنۍ برخه کي او هم د Scapula د ښکتنۍ زاویي سره نږدي اوریدل کیږي.

Ketabton.com

نهم څپرکي

(CHAPTER 9)

د زړه د رګونو سیستم

(THE CARDIOVASCULAR SYSTEM)

اناتومي او فزيالوژ: د سيني د قدامي معايني په وخت کي بايد د زړه اناتوميک جوړښتونه په نظر کي و نيول شي ښي بطن او ريوي شريان د زړه قدامي برخه کي ځاي لري چي د ښي بطين ښکتني سرحد د قص د هډوکي او Xiphoid د يو ځاي کيدو برخي د لاندي ځاي لري او په همدي ډول ريوي شريان (Pumonay Artery) په دريمه بين الضلعي چپه سمافه کي.

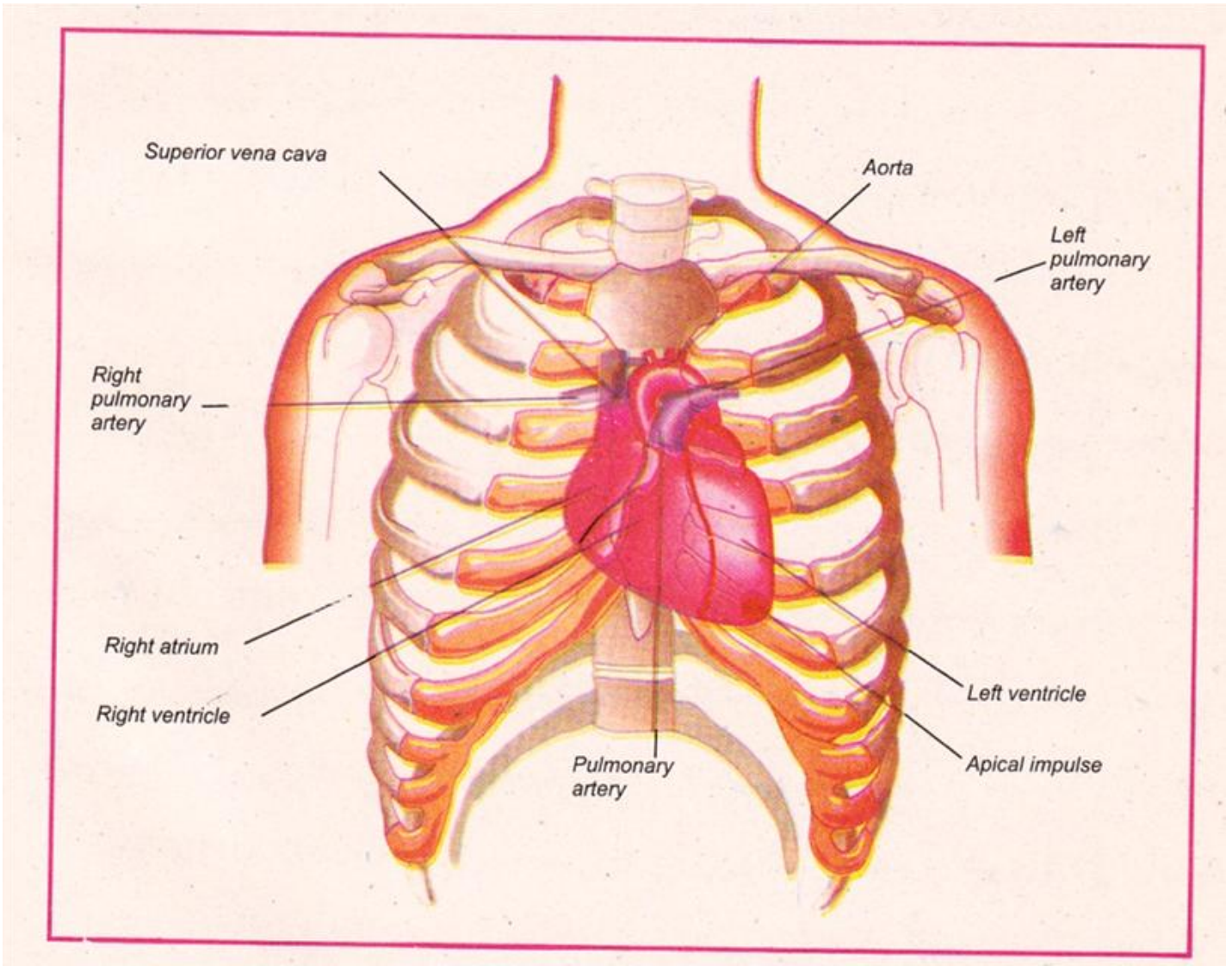

نژدي د قص هډوکي لاندي په نظر راځي د زړه چپ بطين د ښي بطين شاته د زړه په قدامي سطحه کي جنبي جداري برخه جوړوي او په کلنيک کي د زرويي ضري (Apical Impulse) د جوړښت سبب کيږي چي په پنځمي بين الضلعي مسافه کي اته سانتي متره د قص هډوکي د متوسط خط څخه مسافه لري.

ښي اذين د زړه ښي سرحد جوړوي چي اکثراً په خلفي برخه کي ځاي لري او د ښي اذين Appendage د زړه په چپ سرحد کي د ريوي شريان او چپ بطين ترمنځ ليدل کيږي.

Ketabton.com

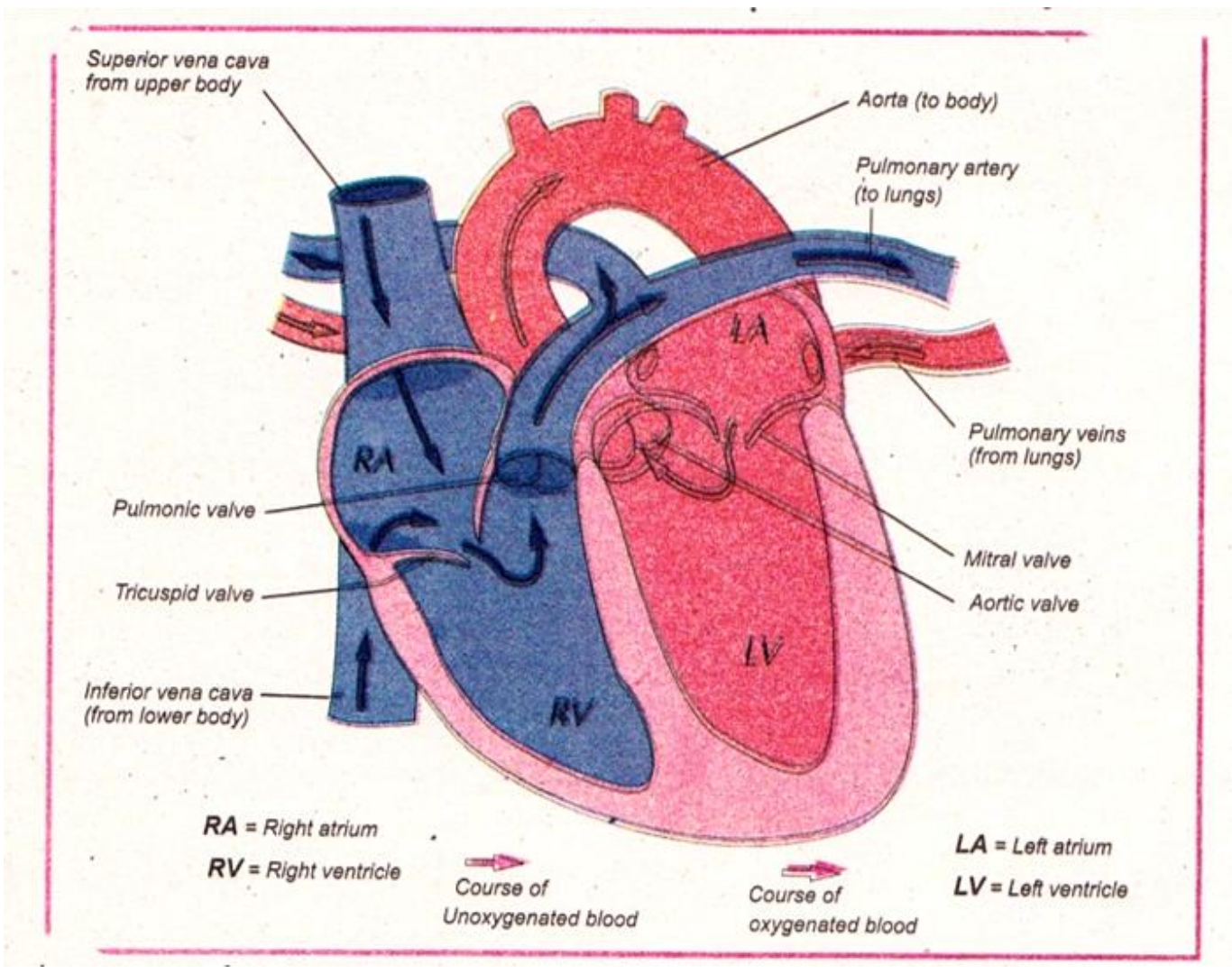

د زړه څخه پورته لویو رګونه په نظر راځي، چي د ریو شریان د دوه کیدو ښۍ او چپي شعبي د Aorta د ابهر قوس د لیدلو وړ دي او په ښي خوا کي Venacava Superior راخي چي په ښي اذین کي تویږي Inferior Vena Cava خپله وینه په ښي اذین کي اچوي لاندي رسم کي د ویني دوران د زړه جوفونه، د سامونه او دویني د جریان سمت ښودل شویدي د تراي کپیدو او مترال د سامونه اکثراً د اذیني بطني د سامونو (Atrio Ventricular Valves) په نوم یادیږي.

(په رسم کي د دسامونو د شرحي په مقصد ټول په خلاص شکل ښودل شوي دي حال دا چي په ژوندي زړه کي په یو وخت کي د دسامونو خلاصون امکان نه لري)

د زړه د رګونو د سیستم معاینه(Examiniation of Cardio-Vascular System): د دي سیستم په معاینه کي د لاندي بحثونو څخه یادونه کیږي.

1. د شریاني ضربان معاینه.
2. د ویني فشار.
3. د غاړي د وریدو معاینه.
4. د Precord معاینه، چي په دي کي د تفتیش، جس، قرع او اصغا څخه یادونه کیږي.

Ketabton.com

د شرياني نبض معاينه (Exmainaition of Pulse) :

نبض د ويني د موجي فشار له امله د زړه د تقلص په اثر د شريانو په اوږدو کي منځ ته راځي چي د بدن د دواړو خوا په شريانو کي لکه په Tibial, Popliteal, Femoral, Temporal, Carotid, Brachial, Cubital د پاسه معاينه کيږي چي په دي معاينه کي د نبض شميره (Rhythm) حجم او د شرياني فشار د جدار له پاسه او د نبض مقايسه شامل دي.

شميره(Rate): د معاينه کوونکي د لاس د ګوتو د سرو په وسيله د معاينه کوونکي د لاس کعبري شريان پداسي حال کي چي څنګل يي لږ د داخل پلور قاط شوي وي او د همدغه لاس ورغوي د ناروغ د بدن پلور متوجه وي جس کيږي چي په نارمل حالت کي نبض په يوه دقيقه کي د 50—90 په حدود کي وي او په نوو ماشومانو کي يي شميره 140 ويږ

نبض د استراحت او خوب په وخت کي کم او د تمرين په حالت کي زياتيږي.

Tachycardiaکه چيري د زړه د حرکاتو شميره په يوه دقيقه کي د 90 دفعو څخه زياته شي د تکي کارديا په نوم يادېږ چي ښايي فزيالوژيک او يا مرضي وي.

فزيالوژيکي تکي کارديا د استراحت او خوبپه وخت کي د منځه ځي خو په مرضي تکيکارديا کي په دوامدار شکل وي.

فزيالوژيک سببونه چي د نبض شميره په کي زياتږي په لاندي حلاتو کي د ليدلو وړ دي.

وروسته له تمرين، غذا ، هيه جاني حالت د ښځو د بي لمازۍ په وخت کي وروسته له کافي خوړلو او يا د الکولو د استعمال څخه پيداکيږيږ په همدي شان هغه مرضي حالات، چي د نبض شميره په کي زياتيږي د تبي انيميا ، هايپر تايروديزم، کانسري ناروغۍ د زړه په عدم کفايه او شاک څخه عبارت دي.

Ready Cardia: تنفسي شيمره په کي د نارمل څخه کمه وي او په سپورتي حالت کي چي ډير منډي وهي ليدل کيږي مرضي سببونه يي د زړه د تام بندش (Camplete Heart

Ketabton.com

(Block د دماغ د داخلي فشار زياتوالي، هايپو تايروديزم او د ځينو دواګانو د استعمال لکه د ډي جټال او Beta Blockers د دواګانو د تطبيق په وختو کي د ليدلو وړ دي په همدي شان په Realtive Ready Cardia کي چي نبض د حرارات د درجي سره ډيرښت پيدا نه کړي لکه به Entrice Fever او Viral Feverکي.

نظم (Rhythm):

په نارمل حالت کي د زړه د ضربانونو ترمنځ وقفي مساوي وي او په ځينو ناروغانو کي د شهيق په وخت کي ډيرښت او د ذفير په وخت کي په نبض کي کمښت پيدا کيږي چي دا يو نارمل حالت دي خو کله چي د نبضونو ترمنځ مسافي مساوي نه وي د Sinus Arrythmia په نوم ياديږي.

د **Arrythmia** نور شکلونه:

1. Regular Irregular Heart Rate: په دي وخت کي نبض غير منظم خو د غير منظمو نبضونو ترمنځ مسافي منظمي وي لکه Premature Beat، چي وروسته د يو معلوم شمير ضربانونو څخه تکرار مومي.

2. Irregular Irregular Heart Rate: په دي شکل کي د زړه ضربان بي نظمه او په غير منظم ډول ضربان لري لکه په Multiple Ectopic Beats, Atrial Fibrillations او په Atrial Flutter کي بي نظمي د ليدلو وړ ده.

د نبض حجم (Valum of Pulse): د بطين د تقلص په وخت کي يو موج دويني په رګو کي منځ ته راځي چي د سترګو په وسيله ليدل کيږي چي د لاس د ګوتو د سرونو په وسله دا خيزوهونکي قوه جس کيږي په هغو ټولو حالاتو کي چي د زړه د قلبي د هانه زياته وي د نبض د حجم د ډيرښت سبب کيږي.

د نبض وصف **(Character of Pulse)**: د ځينو ناروغيو په وخت کي نبض يو خصوصي خاصيت لري چي په لاندي توګه ورڅخه بحث کيږي:

Ketabton.com

1. Collapsing Pulse یا Water Hammer Pulse: چالاکه لوي حجمه او بي دوامه نبض څخه عبارت دي یعني د نبض حجم زر لوړیږي او زر ښکته کیږي لکه د اهر په عدم کفایه کي چي د ویني د حجم د ډیرښت په اثر نبض قوي کیږي او د ویني د بیرته جریان په وخت کي په رګو کي کولپس پیدا کیږي او د دیاستول په وخت کي نبض ورکیږي.

دا ډول نبض په هغو ټولو حلااتو کي چي په Pulse Pressure کي ډیرښت راځي، لیدل کیږي لکه د ابهر په عدم کفایه، تایروتوکسیکوزس، تبه، شریاني وریدي فستول او په انیما کي د لیدلو وړ دي.

2. Pulsus Plateau یا Anacrotic Pulse: په دي ډول نبض کي په کمه اندازه د نبض په حجم کي زیاتوالي راځي او دوام د نبض سره یو ځای لیدل کیږي چي دا ډول نبض د ابهر په تضیق کي د لیدلو وړ دي.

3. Pulsus bisferience: په دي ډول نبض کي د Anacrotic او Collapsing Pulse دواړه نبضونه لیدل کیږي د زړه په هره ضربه کي نبض دوه خلي جس کیږي کله چي د ابهر تضیق او د ابهر عدم کفایه داوړه په یوي ناروغۍ کي موجود وي د لیدلو وړ دي.

4. Pulsus Paradoxus: دا یو صحیح نوم نه دي په نارمل حالت کي د شهیق په وخت کي د نبض په حجم کي کمي راځي چي د قلي دهاني د کمښت په اثر د ویني شریاني فشار 5- یا 10 ملي متره سیمابو کي کمښت راځي چي په مرضي حالت کي د ویني په فشار کي د دي څخه نور هم ډیرښت راځي دا ډول نبض د Pericardial Effusion, Constrictive Pericarditis او Branchial Asthma په وخت کي د لیدلو وړ دي.

Pulsus Alternas: په دي ډول نبض کي یو قوي او بل ضعیف نبض جس کیږي او د نبضونو ترمنځ مسافه په مساوي شکل وي چي د چپ بطین په وخیم حالت دلالت کوي.

Pulsus Difict: په دي ډول نبض کي د نبض په شمیره او د زړه د ضربان د شمیري ترمنځ فرق موجود وي دا ډول نبض په Atrial Fibrillation او Multiple Ectopic Beats کي

Ketabton.com

احساس کیږي چي د بطین د تقلص په وخت کي په کمه اندازه وینه په رګو کي پمپ کیږي نبض په کي د جس قابلیت نه لري.

Pulsus Bigeminus په دي وخت کي د ګوتو په وسیله دوه ضربي په یو وخت کي احساس کیږي د دي دوه ضربو یوه ضربه یي نورماله او بله د Premature په شکل وي او وروسته ورځیني Compensatiory Pause لیدل کیږي دا ډول نبض د ډیجتېل په تسسم او د Premature Beatsپه حالاتو کي د لیدلو وړ دي.

Delayed Pulse په نارمل حالت کي کعبري او فخذي شریانو نبضونه په یو وخت کي جس کیږي خو د Coarctation of Aorta په حالت کي د فخذي شریان نبض لږ وروسته جس کیږي.

Comparison of Pulses: په دي وخت کي د نبضونو د احساس مقایسوي شکل په نظر کي نیول کیږي د مثال په توګه ثباتي شریان د کعبري او په همدي ډول کعبري شریان د فخذي شریان سره یو ځاي په مقایسوي شکل جس کیږي چي په Coarctation کي د فخذي شریان نبض نسبت کعبري او ثباتي شریان ته لږ وروسته جس کیږي معاینه کوونکي باید ثباتي شریانو نه دواړه په یو وخت کي جس نه کړي چي ښایي کله کله د سنکوپ سبب شي په همدي ترتیب سره د نورو شریانونو د جس مقایسه یو دبل سره اجرا کیږي.

Tension of Pulses: د نبض مقاومت د هغه قوي څخه عبارت دي چي د نبض د خرابۍ سبب و ګرځي د مثال په توګه د نبض مقاومت په هایپرتنشن کي زیاتره په نظر راځي.

Blood Pressure: دوه ډوله د ویني فشار موجود دي چي یو ته یي سستالیک او بل ته یي د یا ستالیک وایي د ویني ستالیک فشار د ویني د رګو د الستیستي او Stroke Volume له کبله او د یاستالیک فشار یي د شریانو د محیطي مقاومت په وسیله تنظمیږي د ویني ستالیک فشار د 125-100 ملي مترو سیمابو او دیاستالیک فشار یي د 60-80 ملي مترو سیمابو په حدودو کي وي.

Ketabton.com

د ويني د سستاليک او د يا ستاليک فشار تفاوت د Pulse Pressure: په نوم ياديږي چي په نارمل حالت کي د 30-60 ملي مترو په حدود کي قبول شويدي چي په دوو طريقو سره اخيستل کيږي چي يوه د جس او بله يي اصغايي طريقه ده سستاليک فشرا په دواړو پورتنيو طريقو سره اندازه کيږي خو د ياسستاليک فشار يوازي په اصغايي طريقو ښودل کيږي.

د جس طريقه (Palpatory Method): په دي طريقه کي د لاس کعبري شريان د جس په وخت کي د فشار د الي چي د لاس د پاسه تړل شويده هوا د پمپ په وسيله ورکول کيږي ترڅو چي شرياني نبض ورک شي او الي ته 30 ملي متره سيماب نور پمپ کيږي وروسته د دي څخه د فشار د الي پيچ په تدريجي شکل خلاصيږي او بازو بند د هوا د کميدو په اثر فشار د شريان د پاسه کميږي او کله چي شريان لږ خلاص شي لومړني د نبض موجه کله چي د ګوتو په وسيله جس شي د فشار اندازه يي د ويني د سستاليک فشار سره توافق کوي.

اصغايي طريقه (Ascultatory Method): د ويني د فشار الي ته د ويني د سستاليک د اندازيه څخه پورته فشار ورکول کيږي (20 ملي مترو په شاوخوا کي) او ستاتسکوب د Brachial Artery د پاسه د څنګلي د بند په قدامي برخه کي ايښودل کيږي او د فشار د الي د بازو بند څخه په تدريجي شکل هوا خارجيږي او کله چي لومړني اواز د ستاتسکوب په وسيله واوريدل شي په همغه وخت کي د الي د فشار اندازه په سستاليک فشار دلالت کوي د اواز په شدت کي په تدريجي شکل ډيرښت راځي او دفعتاً په اواز کي بدلون پيداکيږي يعني لومړي اواز نرم او بيا نه اوريدل کيږي چي په دي وخت کي د الي د فشار اندازه د ويني د دياستاليک فشار په نوم ياديږي.

د هايپرتانشن ځينو ناروغانو کي کله چي فشار 160-180 په حدودو کي د منځه ځي او بيا بيرته اوريدل کيږي دي حالت ته Silent Gap ويل کيږي او کلينيکي اهميت يي تر اوسه پوري نه دي واضح شوي.

Ketabton.com

دابهر په Coarctation کي لازم ده چي د ويني د فشار اندازه په ښکتنيو اطرافو کي هم و نيول شي په دي وخت کي ناروغ د بستر د پاسه په مخ اچول کيږي او ستاتسکوب د مابضي (popliteal) حفري د پاسه او د فشار اله لږ پورته په ورانه کي تړل کيږي او د لاس د عضدي شريان د فشار د معلومولو په شان مانوره اجرا کيږي او د ويني فشار د بدن په ښکتنيو اطرافو کي معلوميږي.

د غاړي د وريدو معاينه **(Examination of Neck Veins)**:

د ناروغ د ناستي يا تکيه په حالت کي چي 45 درجي (د مريض ملا د بستري څخه) زاويه ولري کينول کيږي او د غاړي Jugular وريدنو ته يي نر اچول کيږي په نارمل حالت کي د ترقوي هډوکي د پاسه او يا د هغي څخه لږ پورته قرار لري خو د زړه په عدم کفايه کي د غاړي پورتني وريدونه په راوتلي توګه د ترقوي هډوکي د باسه په نظر راځي.

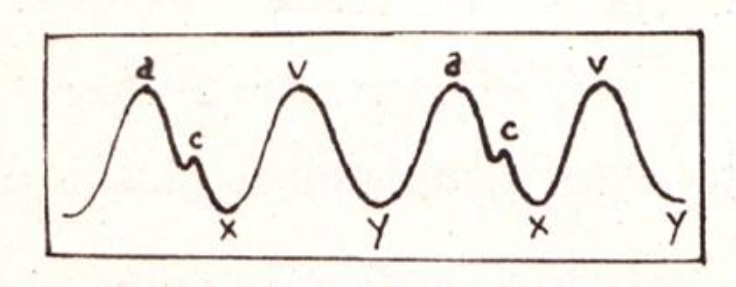

وريدي نبض (Venous Pulse): دري مثبتي موجي (A,C,V) او اوه منفي موجي لري چي د X او Y څخه عبارت دي.

د A موجه Waeد اذيناتو د تقلص څخه پيدا کيږي، د C موجه د غاړي په وريدو کي نه ليدل کيږي د دي موجي پيدا ښت د تراي کسبيد د دسام د تړلو څخه پيدا کيږي.

د V موجه د ښي اذين د ويني د ډکيدو څخه منځ ته راځي.

د Y موجه د تراي کسپيد د سام د خلاصيدو په اثر د ښي اذين د فشار د ټيټيدو له امله پيدا کيږي.

د x موجه په چپ اذين د استرخا (دياستول) څخه استازيتوب کوي.

Ketabton.com

د پریکارد معاینه (Examination of Precordium):

تفتیشک د تفتیش په وخت کې څلور شیان د نظر لاندي نیول کیږي.

1. د پریکاردیوم شکل (د زړه په مخکنۍ برخه کې د سیني جداري برخه)
2. د پریکاردیوم نبضان (Pulsation).
3. نبضان د پریکارد څخه د باندي.
4. د سیني په جداري برخه کې د زیاتو وریدونو شته والي.

د پریکاردیوم شکل: په نارمل حالت کې کومه راوتلي برخه د لیدلو وړ نده او که چیري د چپ بطین هایپرتروفي او یا د پریکارد په جوف کې مایع موجوده وي ښایي د پریکارد په برخه کې راوتلي برخه په نظر راشي.

د پریکارد نبضان (Pulstation in the Pericardium):

هغه نبضان چي د پریکارد په برخه کې لیدل کیږي په لاندي کرښو کې تري یو د بل پسي یادونه کوو:

الف: د زړه ضربان (Apex Beat): که چیري ناروغ ډنګر (وچ) وي په نارمل حالت کې یې هم ښایي ولیدل شي او کله چي په یو ناروغ کې موجود وي باید ځاي او د هغې پراخي یاداشت کړاي شي.

ب: نبضان د تراي کسپید په برخه کې: په څلورمه، پنځمه بین الضلعي مسافه کې د قص هډوکي په چپه خوا، دد تراي کسپید د سام په عدم کفایه کې او هم دښي بطښ په هایپر تروفي حالاتو کې لیدل کیږي.

ج: نبضان د ریوي شریان په برخه کې : په دویمه بین العضلعي چپه مسافه کې نزدي د قص هډوکي ته که چیري د ریوي هایپر تینشن او یا دریوي شریان توسع موجوده وي په نظر راځي.

Ketabton.com

نبضان د ریوي شریان په برخه کي: په دویمه بین لاضلعي ښی مسافه کي نږدي د قص هډوکي ته که چیري ریوي هایپرتنشن او یا دریوي شریان توسع موجود وي د لیدلو وړ دي.

نبضان د ابهر په محراق کي: په دوهمه بین الضلعي ښی مسافه کي نژدي د قص هډوکي ته نبضان د ابهر د دسام په عدم کفایه او د ابهر په انوریزم کي په نر راخي.

نبضان خارج د پریکارد څخه: په لاندینیو ځایو کي د لیدلو وړ دي:

د غاړي نبضان ښایي شریاني او یا وریدي منشا ولري شریاني ضربان د ثباتي شریانو په برخه کي د ابهر په عدم کفایه، تایروتو کسیکوزس، احساساتي حالاتو او د تمرین په وختو کي په نظر راځي.

نبضان د Supra Sternal Notch په برخه کي د ابهر په Unfolding او د Aortic Arch په انوریزم کي لیدل کیږي.

نبضان په بین الضلعي مسافو کي: د ابهر په Coarctation کي لیدل کیږي.

نبضان د اپي ګستریک په ناحیه کي: په احساساتي حالت، د ښي بطین په هایپر تروفي، بطن او یا نس په نوریزم کي د تراي کسپید په عدم کفایه کي او د ابهر د قدامي برخي په توموري حالاتو کي په نظر راځي.

نبضان د کتفونو په منځ کي د ابهر په Coarctation ښایي ولیدل شي.

جس (Palpation): د پریکارد په جس کي لاندیني شیان په نظر کي نیول کیږي:

Apex Beat د بطناتو ښکته او پورته کیدل (Heaving) تریل د زړه هغه اوازونه چي د جس قابلیت لري او ریوي شریان.

زرويي ضربان (Apex Beat): د دي زرويي ضربان د جس د پاره د لاس ورغوي د زړه د پریکارد د پاسه ایښودل کیږي او د زرويي ضربان جس صورت نیسي که چیري زرويي

Ketabton.com

ضربان جس نه شي ناروغ چپې خواته په اړخ اچول کیږي او د پریکارد د برخو جس یي اجرا کیږي خو کله چي په ناروغ کي لاندیني ابنارملتیي موجود دي وي د زړه د زرویي ضرباند جس وړ نه بریښیږ

د سیني د جداري عضلي پنډوالي.

د چپي خوا نوموتورکس.

چپي خوا د پلورا د مایع موجودیت.

د پریکارد انصباب.

امفزیما:

Dextrocardi

د زړه زرویي ضربان د چپي ترقوي د نمایي خط څخه یو سانتي متر په پنځمه بین الضلعي مسافه کي او یا 9 سانتي متره د قص د هډوکي د منځني خط په چپه خوا کي موجود وي او د شاهدت د ګوتي پوسیله په عمودي شکل په ننبه کیږي چي په خبل ځاي کي یا د خپل ځاي څخه بهر ، د ننه ښکته او یا ورته، ځاي لري. هغه حالت، چي د زړه زرویي ضربه په کي د خارج په لور بي ځایه کیږي د چپ او ښي بطین د لوئیدو د ښي خوا د پلورل ایفوژن د ښي خوا نوموتورکس او د سیني په Funnel شکل کي په نظر راځي، خو په هغو حالاتو کي چي زوریي ضربه د داخل په لور کوش کیږي د ښي سږي کولپس د ښي سږي فیبروز او د Dextrocardia څخه عبارت دي.

د زرویي ضربي خصوصیات: زرویي ضربه دوه ډوله لري چي یو ته یي شرهدل Heaving او بل ته یي Tapping وایي.

Heaving: شکل کي که چیري د زرویي ضربان د پاسه د شهادت ګوته د سستول په وخت کي پورته او د دیاستول په وخت کي ښکته خوا ته حرکت و کړي دا حالات د زرویي ضربان heaving په نوم یادیږي د ابهر په تضیق او هایپرتینشن کي چي لوړ فشار ولري زرویي

Ketabton.com

ضربان په کي قوي او دوامداره وي خو دابهر او د مترال په عدم کفایه حالاتو کي چي د حجم د ډیر ښت سره یو ځای وي زرویي ضربان په کي قوي خو کم او دوامداره وي.

Tapping: په دي کي د زړه لوموړي اواز جس کیږي چي د زړه زروره د شهادت په ګوته لګیږي او بیا بیرته ځي چي د مترال د تضیق په وخت کي چي د ښي بطین هایپرتروفي پیداشي موجوده وي دا ډول جس د قص هډوکي په چپه او ښکتنۍ برخه کي اجرا کیږي.

Thrill: د لاس د جس په وسیله د نفخو د اهتزازي حرکت څخه عبارت دي چي ښایي سستالیک یا د یاستولیک وي.

د زړه د اوازونو جس: کله کله د زړه اوازونه هم جس کیږي د زړه د دریم او حلورم اواز جس نسب اورید ته په ښه شان درک کیږي د مترال د تضیق په ناروغانو کي د زړه لومړي اواز په ښه ډول جس کیږي او د زړه دوهم اواز د ریوي شریان او د سستمیک په هایپر تینشن کي په واضح شکل جس کیږي.

Pulmonay Artery جس په دویمه بین الضلعي مسافه کي جس کیږي او ریوي شریان په هائیپرتینشن کي چي ریوي شریان یي په توسع راشي د جس قابلیت پیدا کوي.

قرع (Percassion): په نني وخت کي د زړه قرع په فزیکي معاینه کي ډیره محدوده اجرا کیږي قرع د سیني په چپه خوا کي د څلورم بین الضلعي مسافي د اړخ څخه د مرکز په لور، چي Dull ساحه را په ګوته کوي او په همدي شان د قرعي عملیه د دریمي او پنځمي بین الضعلي مسافو په پورتنۍ شکل کي په نظر راځي او د زړه حدود د سیني د پاسه تثبت کیږي چي په امفزیما او نوموتوراکس ناروغانو کي وړه او په هغو ناروغانو کي چي Pericardial Effusion ولري د زړه Dullness په کي لوي وي چي په دي وروستي مرضي حالاتو کي کله چي قرع د ملاستي په حالت کي اجرا شي د زړه اصمیت د ناک په شکل او کله چي ناروغ ته د نساتي وضعیت ورکړای شي د قرعي ساحه په کي مثلثي شکل اختیاروي.

اصغا (Ausculation) : د زړه اصغا په لاندي طریقه اجرا کیږي.

Ketabton.com

لومړي د زړه اوازونه د Bell او بیا د Diaphragm په وسیله اصغا کیږي لومړي د ټراي کسپید محراق او ورپسي د زړه اصغایي برخه او په پاي کي دریوي شریان محراق د اصغا لاندي راځي.

د ميټرال د سام د پنځمي بين الضلعي مسافي د پاسه یو ساتني متر د چپي ترقوي د نيمايي خط په منځنۍ برخه کي اصغا کیږي.

د ټراي کسپید د سام د قص هډوکي په چپه خوا کي په څلورمه او بځنمه بين الضلعي مسافه کي اوريدل کیږي. ریوي د سام په دويم بين الضلعي هډوکي ته نږدي په چپه خوا کي اوريدل کیږي.

د ابهر د سام په دوو ځايونو کي اصغا کیږي چي په دويمه بين الضلعي ښۍ مسافه کي نژدي د قص هډوکي او هم په دريمه ښۍ بين الضلعي مسافه کي د قص هډوکي ته ځاي لري.

اصغا لومړي د ملاستي په حالت کي د ميټرال ټراي کسپید د ریوي او د ابهر د برخو د پاسه اجرا کیږي په دويمه مرحله کي ناروغ ته چپي خواته حرکت ورکوي او د زړه زرويي برخه په واضح شکل راځي په اخيره کي ناروغ د بستر د پاسه کينول کیږي په داسي حال کي چي خپل ځان لږ په قدامي لور ټيټ کړي په دي وخت کي د ابهر او ریوي د سامونه د اصغا لاندي نيول کیږي او که چيري په ناروغ کي د ياستوليک نفخه موجوده وي په اوريدو کي نور هم وضاحت راځي.

د اصغا په وخت کي د زړه د اوازونو شدت (Splitting)، دريم او څلورم او په همدي شان که چيري اضافي اوازونه موجود وي ياداشت کیږي.

په نارمل حالت کي د زړه دوه اوازونه چي يو يي لومړي اواز دي چي د سستاليک په صفحه کي اوريدل کیږي او بل يي د زړه دويم اواز دي چي په دياستوليک صفحه کي اصغا کیږي د زړه لومړي اواز د اذيني بطين د دسامونو ٠مترلا او ټراي کسپيد، د تړلو او

Ketabton.com

دویم اواز يي د ابهر او دریوي شریان د اسامونو د تړلو څخه پیدا کیږي دا دواړه اوازونه د "LUB" "DUP" د اواز سره شباهت لري.

د زړه د اوازونو شدت **(Intensity of the heart Sounds)**:

د زړه لومړي اواز په لاندینیو حالاتو کي شدت اختیاروي لکه د مترال په تضیق سستمیک هایپرتانشن تکي کاردیا ، کي او د لومړني اواز شدت يي په لاندنیو حالاتو کي اوریدل کیږي لکه په Rheumatic Carditis د مترال په عدم کفایه او د زړه په لومړۍ درجه قلبي توقف کي.

د زړه دویم اواز، چي د زړه د دوو دسامو د تړلو څخه پیدا کیږي چي یو يي د ابهر او بل يي د ریوي د سام دي د ریویي په لاندنیو حالاتو کي د زړه د ابهر د دسام په شدت کي زیاتوالي راځي. هائپرتینشن د ابهر په Atheroma او د ابهر په انوریزم کي او په همدي شان د ابهر د سام شدت د ابهر په تضیق او عدم کفایه کي کمښت راوړي.

دویم اواز دریوي د سام شدت د ریوي د سام په تضیق او عدم کفایه او په Fallot's Tetralogy کي په کمیدو راځي.

د زړه د اوازونو بیل والي (Splitting):

د زړه د لومړي اواز بیلوالي: څرنګه چي د زړه لومړي اواز د مترال او تراکسپید د سام د تړلو څخه پیدا کیږي نو په نارمل حالت کي د مترال د سام نسبت د تراي کسپید د سام نه مخکي تړل کیږي.

Ketabton.com

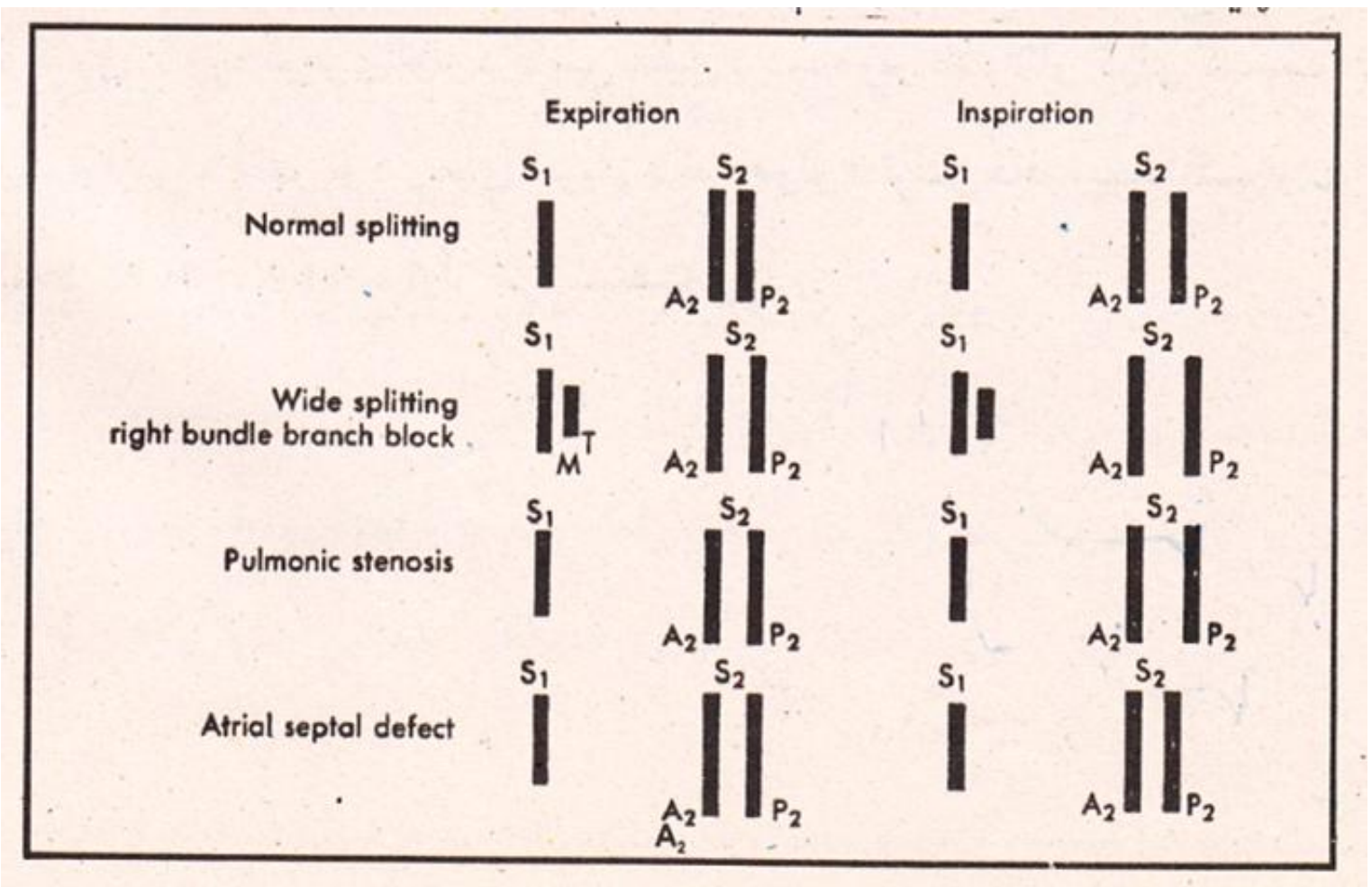

ځرنګه چې د دې دواړو د سامونو د تړلو ترمنځ وخت ډیر کم او له دې کبله د یو اواز په څیر غوږ ته راځي د دې اوازونو ډیر بیلوالي د مترال په تضیق او اذیني حجابي نقصان (Atrial Septal Defect) کې د اوریدو وړ ي دي.

د زړه د دویم اواز بیلوالي: حرنګه چې مخکې هم ورځخه یادونه شوه چې د زړه دویم اواز د ابهر ($A2$) او ریوي د سام ($P2$) د تړلو څخه پیدا کیږي د. $A2$ اواز د ټول Precardiume او $P2$ د ریوي د سام په برخه کې اوریدل کیږي دا هم باید وویل شي چې په نارمل حالت کې د ابهر د سام لږ مخکې له ریوي د سام یا د تړلو څخه اجرا کیږي د شهیق په وخت یک ښي اذین ته وریدي وینه ډیره راځي او په دې شان د ښي بطین Stroke Valume زیاتیږي او د ریوي د سام ($P2$) په تولو کې وروسته والي راځي له بلې خوا څخه د شهیق په وخت کې د چپ بطین په Stroke Valume کې کمي راځي او د ابهر د سام ($A2$) د مخکې په تړلو راځي د زړه د اوازونو دا پورتني فزیالوژیک بیلوالي چې په شهیق کې $A2$ مخکې او $P2$ وروسته و تړل شي د زړه دویم اواز کې $A2$ د $P2$ څخه نور هم لرې کیږي.

د ذفیر په وخت کې پورتني میکانیزم په معکوس ډول راځي د زړه دویم اواز کې $P2$ لږ مخکې د $A2$ څخه تړل کیږي چې دا ډول پتالوژیک بیلوالي دریوي شریان په هایپرتینشن Right Bundle Branch Block (R. B.B.B) د بطیناتو په حجابي نقصان، د ریوي د سام په ناروغیو او په حجابي نقصان کې د اوازونو بیلوالي په ثابت ډول (Fixed Split) بدلیږي.

Ketabton.com

او د ابهر په تضيق او LBBB د زړه دويم اواز د شهيق په وخت يي په بيلوالي کي نږدي والي راځي چي دا حالت د Paradoxic Splitting په نوم يادېږي.

د زړه دريم او څلورم اواز (Third and Fourth Heart Sound):

د زړه دريیم او څلورم اواز اکثراً کمه فريکونسي لري له دي کبله د ستاتسکوب د بل پوسيله د زړه په زروه کي اصغا کيږي خصوصاً کله چي ناروغ ته د چپي خوا وضعيت ورکړاي شي.

د زړه دريم اواز د بطيناتو د سريع ډکيدني حخه منځ ته راځي، چي په فزيالوژيک ډول په هلکانو او بلاربو ښځو کي موجود وي او په مرضي حالاتو کي خصوصاً د ميوکارد په احتشا او د زړه په عدم کفايه کي اوريدل کيږي دا اواز 15 ثاني وروسته د زړه د دويم اواز څخه اوريدل کيږي.

د زړه څلورم آواز د اذين د تقلص څخه پيدا او په نارمل حالت کي نه اوريدل کيږي او د ريوي شريان په سستميک هايپرتنشن کي اصغا کيږي دا اواز د Presystalic او په Late Diastalic په وختو کي د اوريدو قابليت لري او د تکي کارديا په وخت کي دريیم او څلورم اواز يو د بل د پاسه راځي چي د Summation Callop په نوم يادېږي.

اضافي اوازونه **(Additional Sounds)**:

اضافي آوازونه دوه دي چي يوه ته يي Exocardial او بل ته يي Endocardial وايي.

Exocardial اوازونه: دا ډول اوازونه په هغو ناروغانو کي چي په سږو کي يي شرايني وريدي فستول موجود وي اوريدل د دي ناروغانو د سيني په يوي محدودي ناحيي کي دوامداره نفخه اوريدل کيږي.

Tetrolagy of Fallot: په وخيم حالت کي د قصبي او ريوي شريانونو او د انستموزس په برخه کي سږو د پاسه اوريده کيږي.

Ketabton.com

Patent Dactus Arteriosus په دي حالت کي د يو ماشين په شان نفخه (سستاليک او د ياسستاليک) په دويمه چپه بين الضلعي مسافه کي په ښه شان اصغا کيږي.

Venous Hum: که چيري د يو ناروغ په لوي او تاو راتاو وريد کي په قسمي شکل خنډ او ځنډ پيدا شي دوامداره نفخه يي په غاړه او يا د سيني په پاسنيو برخو خصوصاً په ماشومانو کي اوريدل کيږي د غاړي او وضعيت د تغير په صورت کي او يا د وريدي ويني د جريان د پاسه که چيري فشار راوړل شي د منځه ځي.

Pericardial Rub: د Pericarditis په حالت کي د زړه د پاسه يو اواز اوريدل کيږي چي د Pericardial يا Percaidial Rub په نوم ياديږي دا اواز يي د دوو زيږو سطحو د څو ليدو د اواز په شان دي چي هم پستول او هم د ياستول کي اوريدل کيږي. کله چي ناروغ ځان قدامي لور ته ټيټ کړي او هم کله چي ستاتسکوب د سيني د پاسه کلک و نيول شي په اواز کي شدت پيداکيږي دا اواز انتشار نه لري شدت يي له يوي ورځي نه بلي ته تغير مومي.

Pricardial Friction د Pleural Friction څخه يي تفريقي تشخيص په ډيره اسانۍ کيږي يعني کله چي ناروغ ته وويل شي چي تنفس بندي کړي په دي وخت کي Pleural Friction د منځه ځي او د Pericardial Rub اصغا دوام لري.

Endocardial Sounds: په دي اواز کي Opening SNAP يا Clicks او Murmurs شامل دي.

Opening Snap يا Click: دا اواز چي د ابهر او ريوي د سام د خلاصيدو څخه پيداکيږي د Ejection Systolic Click په نوم ياديږي او هغه اواز چي د مترال او تراي کپسيد د دسامونو د خلاصيدو څخه پيداکيږي د Opening Snap په نوم ياديږي.

د Click د سستول څخه د مخه او هم د Opening Snap څخه د مخه منځ ته راځي.

Ketabton.com

د Aortic Click اواز په هغه ناروغانو کي چي هايپرتينشن، د ابهر تضيق او Bicuspid Aortic دسام ولري اصغا کيږي دا ډول اواز د ټول پريکارد د پاسه او د زړه په ذروه کي اوريدل په ښه شان غوږو ته راځي ريوي کلک ب ه دشهيق او ذفير په وخت کي د هايپرتتانشن په وخت کي اوريدل کيږي Opening Snap د مترال او تراي کسپيد په تضيق او د زړه په اواز کي په ښه شان اصغا کيږي او کله چي اذيني بطني د سامونه په کلسيم اخته شي د منځه ځي.

Mid Systolic Click: دا ډول اواز په ولادي توګه کله چي د مترال تضيق موجود وي اوريدل کيږي د سستول په وخت کي د دسام يوه برخه په چپ اذين کي Prolapse کوي او د دي څخه دوه ډوله نفخي چي يو ته يي وظيفوي (Functional) او بل ته يي عضوي(Organic) وايي اوريدل کيږي.

Functional نفخي: دا ډول نفخي د مرضي اعضاو په وخت کي موجود نه وي، ښايي چي د ويني د لزوجيت د تغير په اثر منځ ته راشي لکه د Hemic Murmurs په پولي ساېتيميا او انيميا کي اوريدل کيږي او بل ته يي قلبي تنفسي نفخي وايي دا ډول اواز د سږو يوه وړه برخه د زړه په وسيله په رتميک شکل د فشار لاندي رانيسي چي د دي اواز د پيدا کيدو سبب کيږي.

عضوي نفخي Organic Murmurs: د دسام د مرضي برخي څخه منځ ته راځي سستاليک او د يا ستاليک نفخو څخه عبارت دي ځيني خنډي او ځنډي نفخي (Forward Obstruction) دي چي د دسام د تضيق په وخت کي اوريدل کيږي او ځيني نفنخي په شاتلونکي (Backward) په شکل دي چي د دسام د عدم کفايي څخه منځ ته راځي او د Regurgitant Murmurs په نوم هم ياديږي.

دعضوي او وظيفوي نفخي تفريقي تشخيص څخه په لاندي شان يادونه کيږي:

1. عضوي نفخي له تمرينه وروسته يي په شدت کي ډيرښت راځي خو وظيفوي نفخي د تمرين څخه وروسته د منځه ځي.

Ketabton.com

2. عضوي يا مرضي نفخي هري خوا ته انتشار کوي او وظيفوي نفخي انتشار نه لري.
3. په عضوي يا مرضي نفخو کي ښايي تريل موجود وي ليکي په وظيفوي نفخو کي هيڅ تريل نه وي.
4. د نفخي شدت د وضعيت له تغيره او يا د تنفس په وسيله تغير مومي، خو وظيفوي نفخي د وضعيت په تغير او د تنفس په وسيله تغير نه کوي.

د نفخو د اوريدو په وخت کي لانديني شيان بايد په نظر کي نيولي شو:

1. د نفخو د اوريدو وختک په څه وخت کي اوريدل کيږي د مثال په توګه نفخي په سستاليک او يا د يا سستاليک و ختو کي اوريدل کيږي چي د نفخو اوريدل د ثابتي شريان د نبض د جس سره مقايسه کيږي که چيري نبض د جس په وخت کي موجود وي ستاليک او کنه د يا سستاليک شکل لري.
2. د نفخو د شدت ځاي: د مثال به توګه هغه نفخي چي د ابهر د د دسام څخه منځ ته راځي د زړه په زوره کي ښه شان اصغ کيږي.

د شدت له نظره نفخي په شپږو درجو سره تقسيم شوي دي:

a- لومړي درجي (Grade I) ډير ضعيف شکل لريږ
b- دويمه درجه (Grade 2) چي شدت په متوسطه اندازه وي.
c- دريمه درجه (Grade 3): زيات شدت او بي تريل وي.
d- حلورمه درجه (Grade 4): شدت يي زيات او د تريل سره وي.
e- پنځمه درجه (Grade 5): ډيري شديد وي.
f- شپږمه درجه (Grade 6): شديد دي او که چيري ستاتسکوب د سيني د جدار څخه لري شي هم اوريدل کيږي.

3. د نفخو انتشار.

4. د نفخو وصف.

Ketabton.com

5. د نفخو د شدت تغیر د تنفس سره.

د زړه نوري نفخي:

1. Graham- Steel Murmurs: دا ډول دیاسستالیکي نفخي د مترال د تضیق په وخت کي دریوي محراق د پاسه اوریدل کیږي دانفخي د مترال د تضیق په وخت د ریوي شریان د عدم کفایي په وخت کي د شاتلونکي فشار له امله دریوي شریان د توسع په اثر منځ ته راځي.
2. Austin-Flint Murmur: دا بهر د دسام په عدم کفایه کي د مترال د دسام د پاسه د دیاستول په متوسطه او یا وروستۍ برخه کي اوریدل کیږي دا بهر د دسام د عدم کفایي په وخت کي وینه د بیرته راتګ په وخت کي د دسام په یوه ورقه (Leaflet) فشار راوړي او نه یي پریږدي چي د مترال د سام په تام شکل خلاص شي یعني د مترال په فوحه (Orifice) کي یو وظیفوي تضیق منځ ته راوړي چي Austin –Flint Murmur د پیدا کیدو سبب کیږي.
3. Duroziezs Murmur: کله چي د ستاتسکوب په وسیله د فخذي شریان (Femoral Artery) د پاسه فشار راوړل شي سستالیک او یا د یا سستالیک نفخي اوریدل کیږي دا ډول نخفي دابهر په عدم کفایه کي د اوریدو وړ د.
4. Carey Coom’s Murmur: دروماتیک فیور په وخت کي د مترال د دسام د محراق د پاسه Mid Diastolicنفخه چي د Carey Coom’s Murmur په نوم یادیږي اوریدل کیږي.
5. Seagul Murumur: دا ډول نفخه د دیاستول په وخت کي چي د موزیک په شان وصف لري او د ابهر په عدم کفایه کي چي ښایي د سفلیس د کلیم دترسب او یا د SBE (SUB-ACUTE Bacterial Endocardits) څخه منځه ته راشي اوریدل کیږي.
6. Gibosn’s Murmur: د ماشین د اواز په شکل سستالیک او یا د یا سستالیک نفخي دي چي په Patent Ductus Arteriosus په ناروغ کي اصغا کیږي.

هغه تجربي چي د بدن ښکتنیو برخو کي د ویني کم والي په ګوته کوي.

Ketabton.com

Testes to Diagnosis Inadequate Blood Supply of Lower Limbs:

Homan's Test: کله چي د ناروغ د پنډۍ عضلات او يا د سيني مابضي برخي د پاسه چي پښي Dorsiflection حالت ولري فشرا راوړل شي د درد د شته والي د تجربي په مثبت والي دلالت کوي چي د ژوروالي وريدي ترومبو فليبايتس په لور فکر کيږي.

Lowenberge Test: د فشار دالي بازو بند د بدن د افتي برخي د پاسه تړل کيږي او کله چي د فشار الي ته د 160 ملي مترو څخه پورته فشار ورکړل شي د فشار د الي په تړلي برخه کي نارامي احساس کيږي خو هه ناروغ چي په وريدي بندش اخته وي د 160 او يا د دي څخه په ښکته اندازي فشار کي نارامي احساس کوي.

Buerger Test: د ناروغ د ملاستي په حالت کي کله چي لاندي اعضاوي 45 درجي زاوي ته په تدريجي شکل پورته شي د پښو د قدم Planter برخي په الوتي بڼه راځي ويل کيږي چي ترجبه مثبته ده يعني پښي ته وينه په کفاي اندازه نه رسيږي او بيا بايد ډير زر ناروغ د دي حالات څخه د ولاړ حالت ته لاړ شي او هغه وخت پوري چي د پښي وريدونه يي په برجسته شکل او يا يي په هغه طرف کي سوروالي وليدل شي، ياداشت کيږي چي په نارمل حالت کي پورتني حالت لس ثاني او کله چي د دي وخت څخه زيات شي د ويني کافي جريان په ګوتو کيږي.

هغه درد چي د پښي د جګيدو په وخت کي په ښه کيدو راشي د وريدي بندش او هغه درد چي د پښي د ټيټدو په اثر د منځه لاړ شي په شرياني بندش دلالت کوي.

Ketabton.com

لسم څپرکي

CHAPTER 10

تي او تخرگ

(THE BREAST AND AXILLAE)

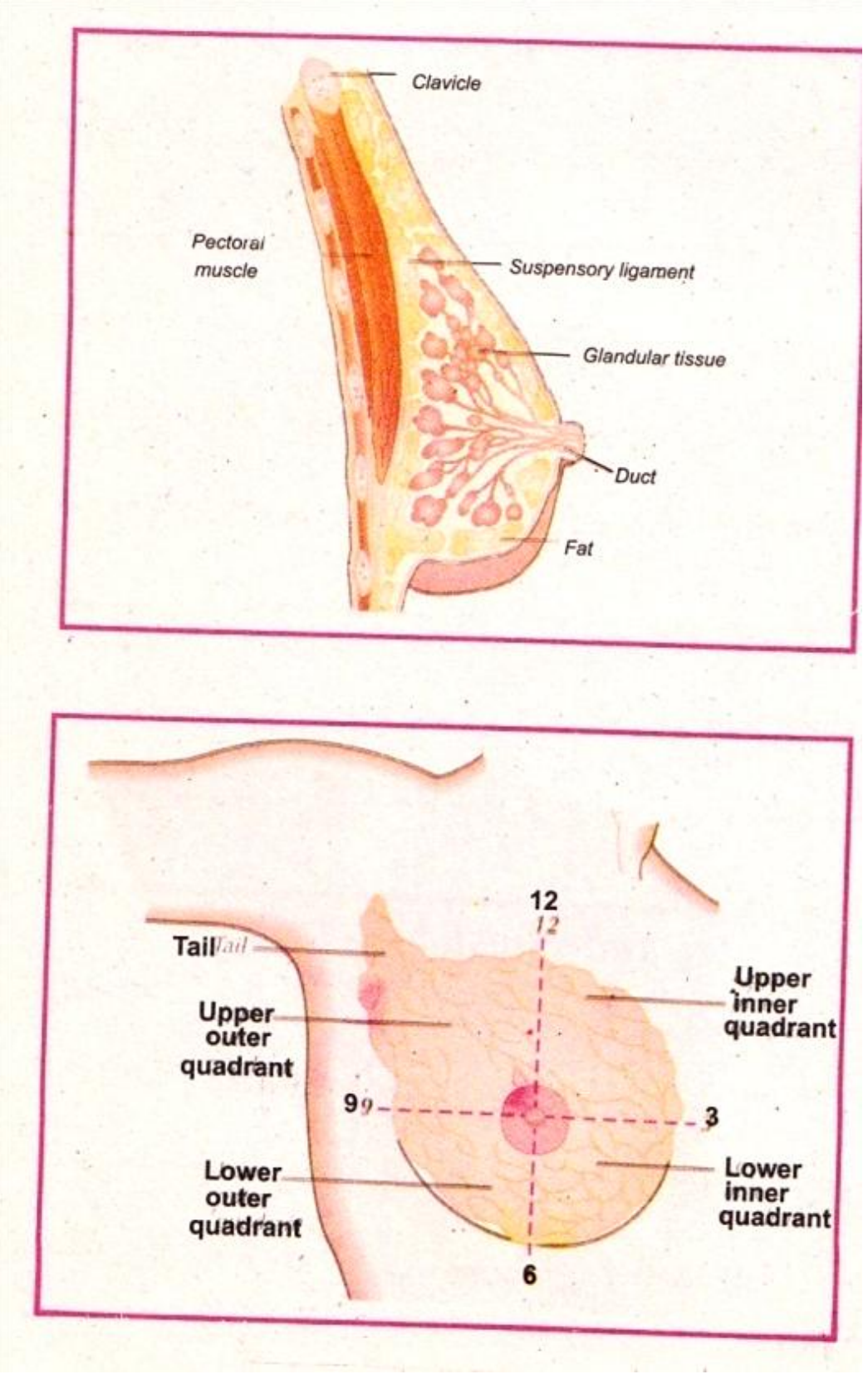

اناتومي او فزيالوژي: په ښځو کې تي د سيني د جدار په قدامي برخه کي له دويمي ضلعي څخه تر شپږمي ضلعي پوري يعني د قص د هډوکي د غاړي څخه تر د تخرگ د منځني خط پوري امتداد لري او خلفي سطحي د Pectoralis Major او سفلي برخه يي د Serratus د قدامي عضلي د پاسه ځاي لري.

د کلينيکي علامو د ښودني په مقصد تيونه(سيني) د افقي او عمودي خطونو په وسيله په څلورو برخو تقسيم شويدي.

چي د افاتو شته والي د پورتنيو څلور برخو په اساس چي په تي او د تي د سر (Nipple) په کومه برخه کي ځاي لري د ساعت د درجو په شکل ښودل کيږي.

د تي غدي او هارمونونه د مياشتني سايکل او د عمر له مخي بدلون مومي.

Glandular Tissue چي د Tubuloalveolar غدو څخه چي په 15 جلا فصونو کي د تي او د تي د سر په شاوخوا کي موقعيت لري چي د قناتو په وسيله د تي د سطحي په سر کي خلاصيږي او د غدو د فصونو په شاوخوا کي شحمي نسجونه ليدل کيږي چي د عمر، غدوي حالت، حاملگۍ او نورو فکتورنو په وسيله بدلون مومي.

Ketabton.com

د معايني طريقي: د ښځو او انجونو د تيونو معاينه په منظم شکل په خپله او يا د ډاکتر له خوا معاينه کيږي که چيري کوم ابنارمل کتله په تي کي موجوده وي د هغوي د سليم او د خبيثه افاتو د تفريقي تشخيصو په مقصد مختلفي تجربي اجرا کيږي د تي په معاينه کي کله چي يو تي د معاينې لاندي نيسي بايد بل تي پټ شي او دا موهم بايد په پام کي وي چي د ښځو د بي لمازې ځخه د مخه په نودليز شکل موجود وي ښه به دا وي چي د ښځو تيونه يوه اونۍ (هفته) وروسته بي لمازې ځخه معاينه شي.

تفتيش: د ناروغ د ناستي په حالت کي د تي او د تي د سر معاينه اجرا کيږي په دا سي وخت کي چي د ناروغ سينه تر نرۍ ملا پوري لوڅه وي.

د تيونو په معاينه کي بايد د تيونو پوستکي، تناظر، شکل او کشش په څلورو برخو کي د نظر لاندي وي کله چي په تي کي سوروالي و ليدل شي د تي د پړسوب او د پوستکي پيړوالي د تي د کانسر په لور فکر کيږي.

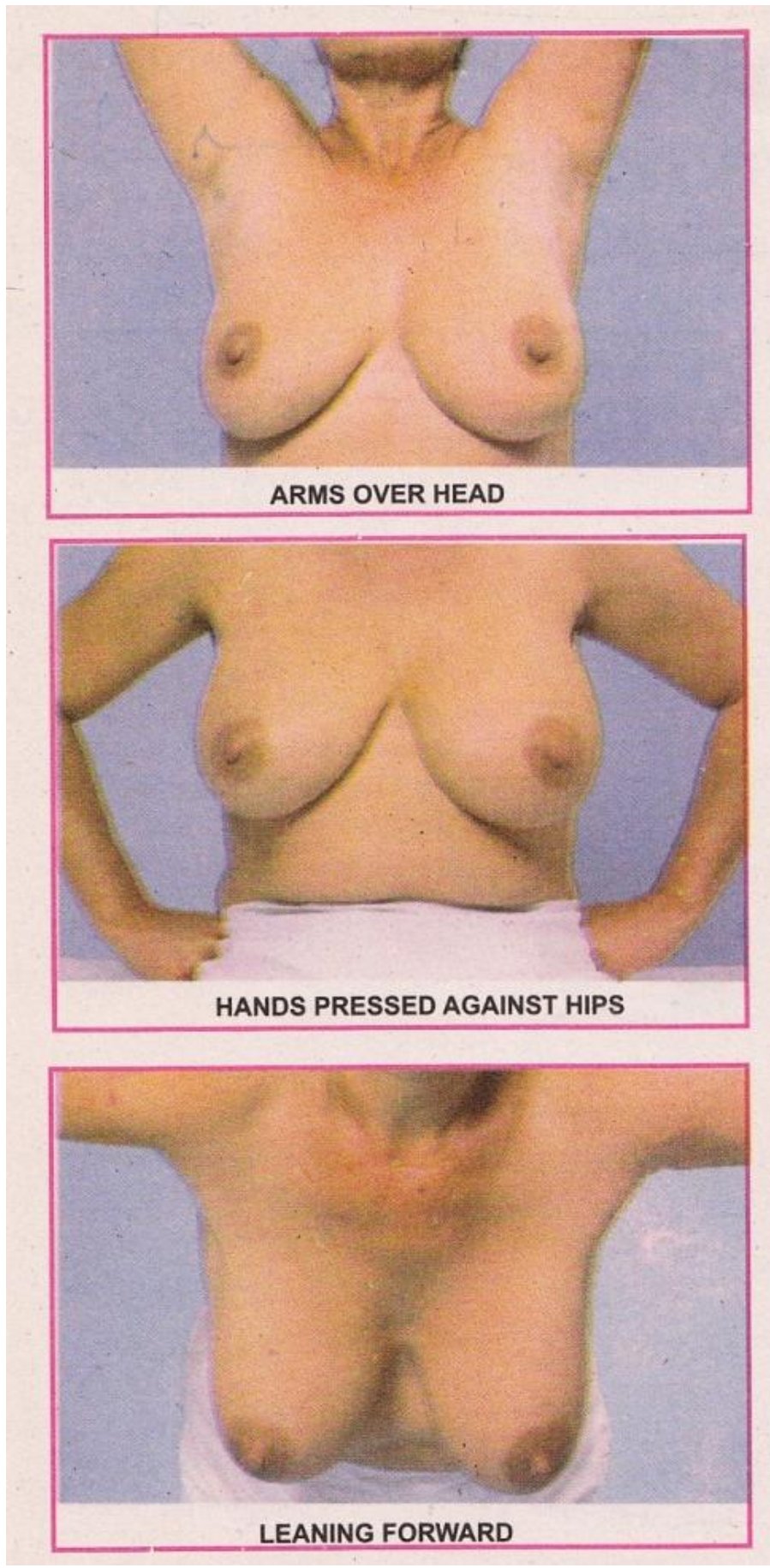

د تيونو د معايني پر وخت د ناروغ لاسونه د سر څخه پورته وضعيت کي او بيا دواړه لاسونه د غټو ورونو د پاسه د فشار په حالت کي چي څنګل يي د خارج په لور قات شوي وي ايښودل کيږي چي د دي مانورو په وسيله د Pectoral عضلاتو د تقبض په اثر د تيونو شکلونه او کش شوي برخي د نظر لاندي وساتل شي کله چي د ناروغ تيونه لوي او زوړند شکل ولري بيا د ناروغ د ولاړي په حالت کي چي خپل ځان يي په قدام لور کوږ کړي وي معاينه کړاي شي.

د تي د حبس په وخت کي ناروغ ته دملاستي وضعيت ورکول کيږي پښتۍ د معاينه کوونکي د سيني د لاندي چي لاس يي د سر د پاسه ايښي وي، حبس کيږي چي په دي

Ketabton.com

معاینه کي د تیونو د کتلي د رد ناکي برخي او د تي د سرو پنډوالي او الستیستي په نر کي نیول کیږي.

په سږو کي د تیونو معاینه نسبت ښځو ته په ډیره ساده توګه اجرا کیږي.

تخرګ (Axillae): د تخرګونو په معاینه کي ناروغ د ملاستي او ناستي په حالت کي کتل کیږي په دي معاینه کي زخمونه، انتان او د رنګ ابنارمل حالت په ګوته کیږي.

د تخرګونو په جس کي دمعاینه کوونکي د ښي لاس د تخرګونو په وسیله د ناروغ چپ لاس او په معکوس شکل ، تخرګونه د جس لاندي چي ناروغ د ملاستي او د ولاړي په حالت کي وي اجرا کیږي که چیري د لمفاوي عقداتو لوي والي او یا یي دردناکي کتلي موجود وي یاداشت کیږي.

Ketabton.com

يولسم څپرکي

(CHAPTER 11)

نس

(THE ABDOMEN)

اناتومي او فزيالوژي: په لانديني عکس کي د نس د جدار او د حوصلي

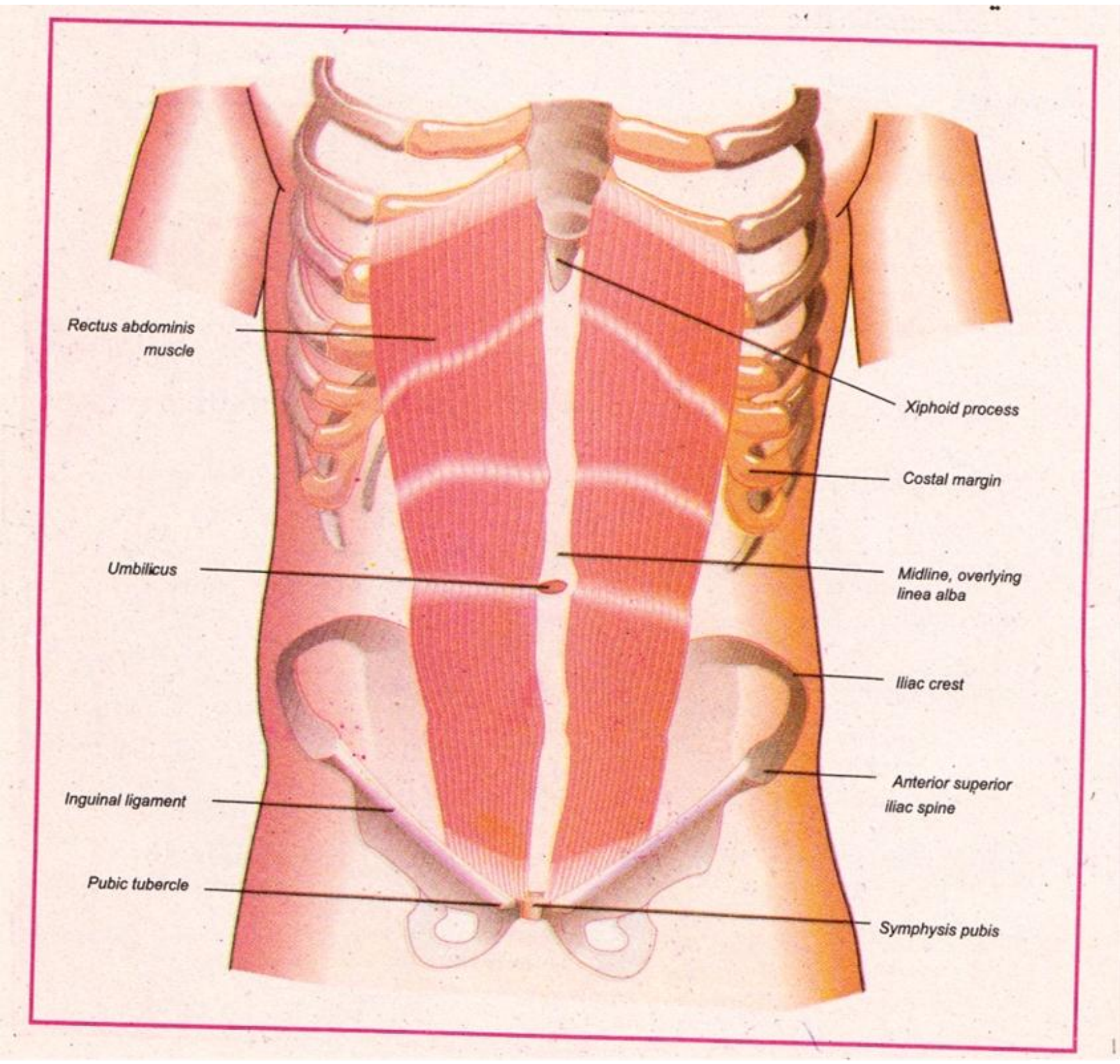

(Pelvis) اناتوميک جوړښتونه ليدل کيږي کله چي انسان سر او اوږي د ملاستي

Ketabton.com

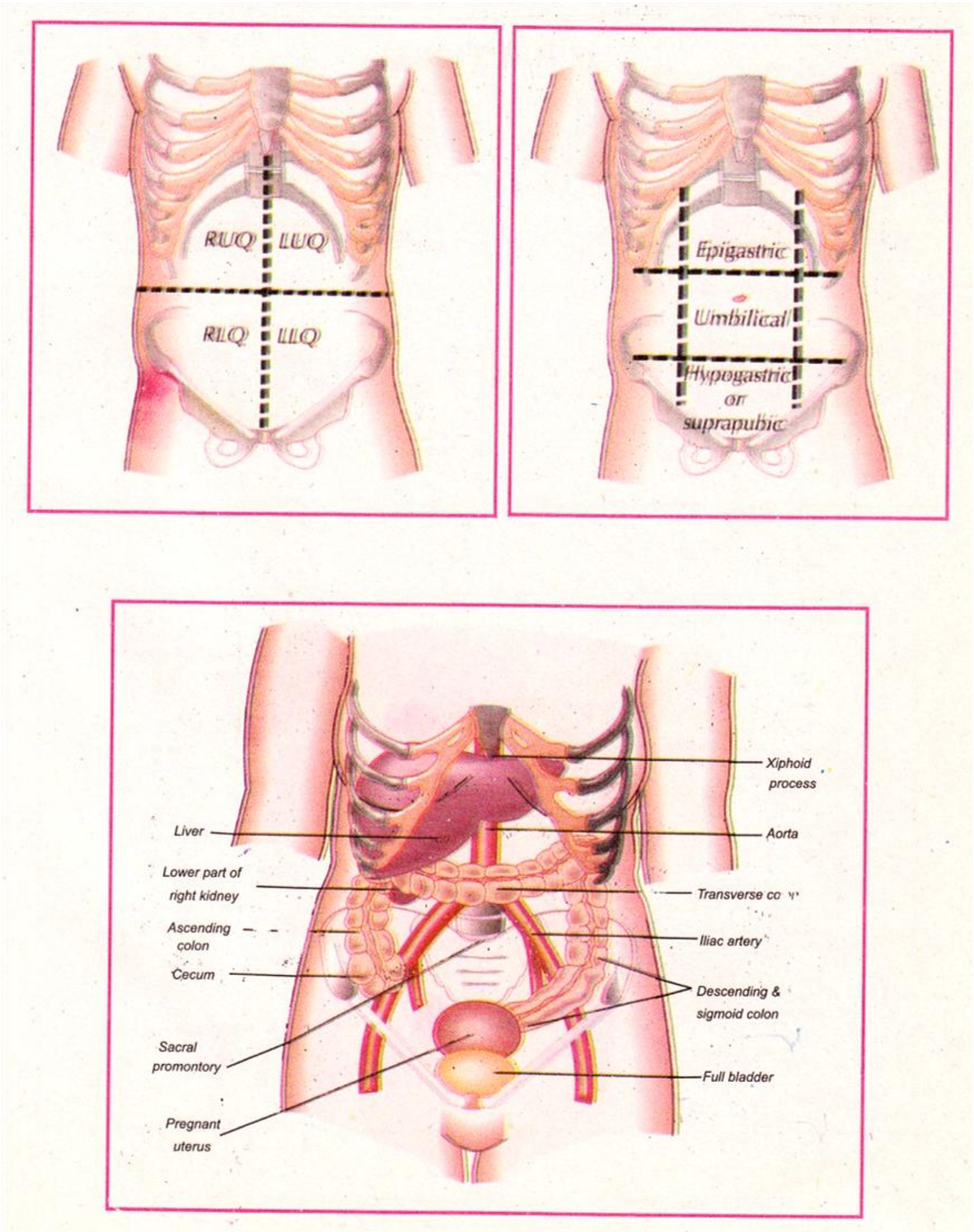

د وضعیت څخه پورته کړي د نس Rectus عضلات په ښه شان د لیدلو وړ دي.

د ښي پوهیدني په مقصد نس پر څلورو Quadrants برخو چي د دوه فرضي خطونو پوسیله چي د نامه څخه تیر شوي دي ویش مومي چي Left Upper Quadrant (LUQ), Right Lower Quadrant (RLQ) او د Left Lower Quadrant (LLQ) څخه عبارت دي.

په بله طریقه کي نس په 9 برخو تقسیم شوي دي چي د دي له جملي څخه یي لاندینۍ طریقه ډیر زیاتي استعمالیږي چي د Umblical Epigastric او د Hypogastric یا Suprapubic څخه عبارت دي.

Ketabton.com

په نارمل حالت کې د نس په معاینه کې د ځینو جوړښتونو حبس اجرا کیږي د مثال په توګه د کلون سګموئید برخه اکثر په LLQ کې د CECUM او د کلون Ascending برخه په نرم شکل په RLQ کې د حبس وړ ده چې باید د تومورونو په لور فکرونه شي چې په ځینو وختو کې لاندي برخي د جس وړ دي: هغه خلک چې ډنګر وي د عمیق حبس په وسیله یې ښې پښتورګې په RUQ کې هم جس کیدلي شي د بطني ابهر ضربان د نس په پورتني Quadrant کې د جس وړ دي.

د تشو متیازو ډکه پوکني او امیدواره رحم د Symphysis Pubis څخه پورته ځاي کې جس کیږي.

د معاینې طریقې: د نس د معاین د پاره د نس لوڅیدل د Xiphoid څخه تر د Symphysis Pubic پوري حتمي دي او هم ښه رڼا او د ناروغ د ارامتیا حالات ضروري دي د ناروغ تناسلي برخي دي د یو ټوټې په وسیله پټې شي ترڅو ناروغ په ښه شان په Relax راشي د تشو متیازو پوکاني باید خالي اوسي ناروغ د ملاستي وضعیت ولري یو بالښت یې د سر لاندې او بل یې د ځنګونو لاندې ایښودل کیږي.

د ناروغ لاسونه په دواړو خواو کې او یا د سینې د پاسه اچول کیږي د ناروغ څخه پوښتنه کیږي چې د رد په کوم ځاي کې دي او معاینه کونکي د درد ځائ معاینې په پاي کې نظر څه تیروي.

د معاینه کوونکي لاسونه باید ګرم وي ترڅو د ناروغ د تکلیف سبب نه شي او د معاینې د مانور په پیل کې د ناروغ پام د خبرو پوسیله بلې خوا ته ګرځول کیږي او په دوامدار توګه د نس برخي د معاینې لاندې راوړل کیږي د نس په معاینه کې اول تفتیش بیا اصغا، قرع او په پاي کې د جس مانوره اجرا کیږي.

تفتیش (inspection): معاینه کوونکي د ناروغ په ښې خوا کې ودریږي او د نس جدار او پرستالتیزم د نظر لاندې نیول کیږي او هم که چیري زخم او یا نور افات موجود وي باید یاداشت کړاي شي.

Ketabton.com

د نس حرکتونه: په نارمل حالت کي ټول نس په مساوي توګه په تنفس کي برخه اخلي کله کله د نس د جدار یوه برخه او کله ټول نس په کمه اندازه او یا هیڅ د تنفس په وخت کي حرکت نه کوي کله د پرتوان په التهابي حالت (Peritonitis) او Appendicitis په وخت کي په نارمل حالت کي نس د تنفس د شهیق په وخت کي بهر ته وځي او بر عکس د ذفیر په وخت کي په غونجیدو راځي، خو که چیري نس د ذفیر په وخت کي غونج او د شهیق په وخت کي داخلي خواته حرکت وکړي دا حلات د حجاب حاجز په فلجي حالت دلالت کوي.

د نس شکل (Contour of the Abdomen): په نارمل حالت کي د نس ښکتنۍ مرکزي برخه د Scaphiod Abdomen په نوم یادیږي کله چي نس په راوتلي شکل موجود وي د لاندي حالاتو په لور فکر کیږي مایع لکه Ascites Flatus چي د کلمو د غازاتو تولیدل Foetus د بلاربیدو له کبله د غټو متیازو تولیدل د قبضیت په وخت کي په همدي ډول د نس د احشاوو لوئید نه ښایي نس په برجسته یا راوتلي شکل په نظر راشي.

نس Pulsation: د نس د اپي ګستریک په برخه کي د نبض د شته والي لاندینیو حالاتو په لور فکر کیږي.

1. په هیه جاني (Nervousness) حالت کي.
2. د ښي بطین د لوئیدو
3. د یني ضربانو چي د تراي کسپید په عدم کفایه کي منځ ته راځي.
4. هغه بطني تومورونه چي د ابهر په قدام کي واقع وي.
5. د ابهري نس په انوریزم کي.
6. په نارمل حالت په باریکو خلکو کي هم په نس کي نبضان لیدل کیږي.

د وریدونو برجسته ګي: د نس د جدار وریدونه په لاندینیو حالاتو کي په برجسته شکل لیدل کیږي.

1. Portal Hypertention: په دي حالت کي دیني د پورتال دوران د بندش له کبله وینه د Para Umblical وریدو سروي (Umbilical) ورید د اپي ګستریک د علوي او سفلي لاري

Ketabton.com

دوران کوي او په ځيني وختو کي د وريدونو برجسته ګۍ د نوم (umbilical) د شاوخوا برخو کي په برجسته شکل ليدل کيږي چي دا حالت د Caput Medusae په نوم يادېږي چي د ويني جريان په دي وريد کي د نامه د برخي څخه د شاوخوا په لور دوارن کوي.

د ويني د دوران د معلومولو د پاره چي په کومه خوا حرکت کوي بايد د وريد د پاسه د لاسو د دوه ګوتو په وسيله فشار راوړل شي د وريدو يوه برخه د دي دوو ګوتو په وسيله د فشا لاندي نيول کيږي او د خالي وريدو د پاسه د دوي ګوتي د لري کيدو پوسيله چي وريد په تدريجي شکل په برجسته ګۍ راځي د هغي د بلي خوا د ګوتي د لري کيدو سره چي د وريد يي په متبارز ډول راځي مقايسه او اندازه کيږي د وريد ډکيدل د ګوتي د لي کيدو په هغه خوا کي د وريد ډکيدنه يي په کم وخت کي منځ ته راځي او د ويني د جريان په سمت دلالت کوي چي د دي دوو ګوتو ترمنځ فشرا د وريدو د پاسه په مختلفو ځايو کي په تکراري شکل اجرا کيږي تر څو چي په واضع ډول د ويني د سمت جريان ورڅخه په ګوته شي.

2. د سفلي اجوف وريدي بندش (Obstructive of the Inferior Vena Cava): په وخت کي داپي ګستريک او فخذي وريدو انستموز د تخرګ د وريدو سره په نظر راځي چي د سيني او نس په قدامي او جنبي خوا څخه د انستموزي وريدو برجسته ګي په نر راځي چي په دي حالت کي د ويني دوران د ښکته خوا څخه د پورته خوا په لور دوران مومي.

3. د کانسر په پيشرفته شکل کي وريدونه د نس د هغي پړسيدلي برخي د پاسه په واضاح شکل په نظر راځي.

Peristaltic Waves: د هضمي جهاز په بندش او پړسوبي حالاتو کي د پرستل تيک موجي په واضح ډول په نظر راځي.

1. د اپي ګستريک په برخه کي: د کلمو په بندش او يا التهابي حالاتو کي پرستاليک موجي زياتيږي.

دري ډوله برستلتيک موجي ليدلي کيږي:

Ketabton.com

الف: په اپي ګستریک کي د چپي خوا څخه د ښی‌ خوا په لور د پائیلور په تضیق کي په نظر راځي.

ب: Ileocecal Valve: پر بندش کي چي عامل یي اکثراً تبرکلوز ښودل شوي او د نس برجسته ګي د نوم (Amblical) په برخه کي دایلیوم او ژیژینوم د پراخی‌ له امله پیدا کیږي او موجي په کي د Step Ladder په شکل پیدا کیږي.

ج: د صاعده کلون (Ascending Colon): په بندش کي موجي د ښکته خوا څخه پورته د نس په ښی‌ خوا کي د لیدلو وړ دي.

Pubic Hair: د Pubic ویښتان په ښځو کي نسبت نرانو ته ته فرق لري یعني په ښځو کي د pubic ویښتانو پورتني سرحد د مقعر (Concave) او په نرانو کي د ویښتانو پورتني سرحد د محدب (Convex) په شکل لیدل کیږي.

که چیري د Pubic د ویښتانو شته والي په محدب شکل په ښځو کي ولیدل شي د مبیض د Androgen Secreting تومور په شته والي او کله چي د نارینه د Pubic د ویښتانو محدب شکل په ښځو کي ولیدل شي د خصیه په Estrogen Secreting تومور دلالت کوي.

جس (Palpation) حرنګه چي مخکي هم ورڅخه یادونه شویده چي ناروغ د بستر د پاسه په ارام شکل اچول کیږي دواړه پښي یي د ځنګونو او H IP بندونو په برخه کي ټولیږي او ښه به داوي چي د ناروغ سر یوي خواته واړه ول شي معاینه کونکي

په داسي حال کي چي د ناروغ ښي خواته ولاړي او خپل لاسونه یو دبل سره و مخي تر څو یوه اندازه په ګرمیدو راشي، جس شروع کیږي.

جس په لومړي د ښي لاس په وسیله شروع کیږي. د جس څلور شکلونه د نس په برخه کي موجود وي چي د سطحي ژور Bimanual او Dipping طریقو څخه عبارت دي د نظر څخه تیریږي.

Ketabton.com

1. د سطحي جس طريقه (Superficial Palpation): په دي طريقه کي جس د چپي حرقفي د برخي څخه پيليږي او د Anticlockwise په شکل په Hypochondrium ختيميږي.

د نس جس په دي طريقه کي د ژور جس په شکل دي خو د دي طريقي د سرته رسولو په وخت کي د کم فشار څخه استفاده کيږي او د نس په هره برخه کي چي حساسيت سخت وي او يا کتله موجوده وي په نښه کيږي.

د نس د حساسيت په طريقه کي دري يا حلور درجي موجودي دي:

لومړي درجه: د ناروغ له خوا ويل کيږي چي په دي ځاي کي درد د تماس په وسيله موجود دي.

دويمه درجه: کله چي ډاکتر يا معاينه کوونکي د حساسيت يا درد ځاي ته تماس ورکړي د درد احساس د ناروغ د مخ د عکس العمل څخه ښکاريږي.

دريمه درجه که ناروغ د درد برخه د ډاکتر له تماس څخه لري کوي.

څلورمه درجه: ناروغ ډاکتر ته د تماس اجازه نه ورکوي چي د ناروغي برخي سره تماس وکړي.

د ناروغ د جس په طريقه کي کله چي کتله موجوده وي د هغه ځاي د کتلو شميره اندازه، شکلو د کتلي حرکت د تنفس د کولو په وخت کي او هم که چيري امکان ولري، چي د کتلي موقعيت چي کتله په نس کي د ننه د نس په جدار او يا د نس نه بهر څخه ځاي لري په ګوته کړل شي په دي طريقه کي معاينه کوونکي لاس د ناروغ د تندي د پاسه ږدي او فشار ورکوي او ناروغ ته وايي چي سر پورته کړي چي په دي وخت کي د نس جدار کلکيږي که چيري د نس د کتلي په اندازه کي کمي راشي او يا د نظر څخه ورک شي ويل کيږي چي کتله د نس په دننه برخه کي ځاي لري او کله چي د پورتني عمليي پر وخت د کتلي اندازه لويه او يا په برجسته شکل راشي ويل کيمي چي کتله د نس د جدار څخه د باندي ځاي

Ketabton.com

لري او کله چي د کتلي په اندازه کي بدلون رانه شي او د نس د جدار سره نختي وي ويل کيږي چي کتله د نس په جدار کي ځاي لري.

ژور جس (Deep Palpation): معاينه کونکي خپل ښي لاس په داسي حال کي چي لاس يي خلاص او ګوتي يي يوه اندازه ټولي وي د نس د پاسه فشار راوړل کيږي، چي په دي طريقه کي پښتورګي، توري، ينه، کيسه صفرا او د ابهر ځيني برخي په ګوته کيږي.

توري (Spleen): د اناتومۍ له نظره توري د نس په پورتنۍ چپه خوا کي د 9-10 او 11 ضلعي د لاندي ځاي لري.

د توري د جس کيدو د پاره د ښي لاس په وسيله د Right Iliac Fossa څخه جس شروع کيږي او پورته په انحنايي شکل د چپ H Ypochondrium په لور دوام مومي. کله چي توري يو يا دري چنده د نورمال حالت څخه لوي شوي وي او ناروغ ته وويل شي چي ژور تنفس وکړي او د حجاب حاجز د ښکته کيدو له امله توري ښکته او د جس وړ ګرځي.

دجس په لاندي طريقه کي که چيري په کمه اندازه لوي والي پيدا شوي وي هم د جس وړ ګرځي په دي طريقه کي ناروغ د بستر د پاسه په داسي حال کي چي پښي يي ټولي وي په اوار شکل اچول کيږي.

د معاينه کوونکي چپ لاس دسيني د صندق په چپه خوا کي د اړخ شاته ايښودل کيږي او د چپ لاس د فشار په وسيله په داسي حال کي ناروغ ته ويل کيږي چي ژور تنفس وکړي او د نس د لاس ګوتي د چپ Sub Costal Fossa په لور په داسي حال کيږدي چي ژور جس ته دوام ورکوي.

د توري د جس کيدو ډيره حساسه طريقه هم موجوده ده چي په دي پورتنۍ طريقه کي ناروغ ته د ښي خوا په لور حرکت او وضعيت ورکول کيږي او د پورتنيو مانورو په وسيله مقداري حبس په ښه شان اجرا کيږي.

Ketabton.com

ینه (liver): ینه په ښي هایپو کاندریم کي پرته ده او پورتنۍ غاړه یي د څلورمي یا پنځمي بین الضلعي ماسفه کي، چي د ښي ترقوي هډوکي دمنځني خط تر شا ځاي لري او ښکتنۍ غاړه Xiphoid او د نامه د منځنۍ برخي د پاسه په نظر راځي.

د ییني د جس په لومړۍ طریقه کي ناروغ په بستر کي پداسي حال چي څنګون یي راټول او بالښت یي د سر څخه لري وي اچول کیږي ښي لاس یي د نس په ښۍ حرقفي حفره (Right Iliac Fossa) کي د ضلعو په لور ایښودل کیږي او مریض ته وایي چي ژور تنفس وکړي او په دي شان د ییني جس اجرا کیږي.

په بله طریقه کي دواړه لاسونه څنګ په څنګ د نس د پاسه د ښي ضلعو د لاندي په داسي شکل ایښودل کیږي چي د لاسو ګوتي د ضلعو په لور متوجي وي او مریض ته ویل کیږي چي ژور تنفس وکړي او د معاینه کونکي د لاس ګوتي د داخل او خارج د ییني په لور فشار ورکول کیږي که چیري یینه لویه وي ښایي د ییني لاندي غاړه چي تیزه ده د ګوتو د سرو په وسیله باید جس شي دا هم باید په یاد ولرو چي کله کله په نارمل حالت کي د ییني حبس امکان شته دیږ.
صفراوي کڅوړه (Gall Bladder): د صفراوي کڅوړي حبس د یینید حبس په شان دي په نارمل حالت کي صفراوي کڅوړه نه حبس کیږي او کله چي حبس شي ښایي د یوي کتلي په څیر د 9 ضلعي د غضروف د سر سره د تنفس سره حرکت کوي په نظر راځي.
صفراوي کڅوړه د پانقراس د سر په کاسنر، د صفراوي کڅوړي په Mucocele او د کیسه صفرا د سرطان په وخت کي د جس وړ دي.
ناروغ د دردناکه تنفس په وخت کي چي د معاینه کوونکي د لاس ګوتي د ښۍ ضلعي د لاندي فشار ورکړي صفراوي کڅوړه د ژور تنفس په وخت کي ښکته او د جس وړ ګرځي خوکه چیري پړسوب ولري (Cholecystitis) ښایي ناروغ د درد له ویري څخه خپل تنفس بندي کړي ویل کیږي چي Murphy’s sign مثبت دي.
پښتورګي (Kidneys): د پښتورګو حبس د Bimanuall په طریقه اجرا کیږي چي په دي طریقه کي ناروغ د بستر د پاسه اچوي په داسي حال چي پښي یي تولي او بالښت یي د سر

Ketabton.com

څخه لري وي معاينه کيږي معاينه کوونکي خپل چپ لاس د ملا په برخه کي شاته او ښي لاس يي په مخکينۍ برخه کي ايښودل کيږي.

لومړي د چپي خوا پښتورګي او ورپسي د ښي خوا پښتورګي د حبس لاندي نيسي د چپ لاس د شا څخه مخي ته فشار ورکوي او د ښي لاس په وسيله د نس حدود د شاه په لور ښکته او پورته د فشار لاندي راوړي او ناروغ ته ويل کيږي چي نس دي سست کړه.

او ژور تنفس کوه که چيري پښتورګي لوي وي د دواړو لاسونو په وسيله حبس کيږي ښايي چي په ډنګرو ناروغانو کي د ښي پښتوګي لانديني برخه په نارمل شکل د حبس وړوي.

قرع (Percussion): د قرعي په وسيله د اوبو او يا ګاز په برخه کي معلومات تر لاسه کيږي چي د دي کار د اجرا لپاره د لاندينيو تجربو څخه استفاده کيږي.

Fluid Thrill: د دي تجربي په وسيله معلومي چي د ناروغ په نس کي مايع موجوده ده او که نه د دي تيسټ د اجرا د پاره ناروغ په بستر کي اوار اچول کيږي په داسي حال کي چي پښتي يي د ځنګنونو په برخه کي قاتيږي.

د معاينه کوونکي د لاس ورغوي د ناروغ دنس په يوه خوا کي او د بل لاس په وسيله د نس په بله خوا کي د ګوتو د خفيفو وهلو په وسيله د مايع په شته والي کي د بل لاس د ورغوي په وسيله د تريل احساس کيږي حرنګه چي د نس د وازدو په وسيله هم د مايع Thrill اهتزاز تيريږي. ناروغ يا سړي ته ويل کيږي چي خپل لاس دي په عمودي ډول د نس د منځنۍ برخي د پاسه تثبت کړي او د پورتنۍ تجربي د مانوري په وخت کي که چيري بيا هم د لاس د ورغوي په وسيله د مايع اهتزاز Thirll جس کړاي شي د مايع په موجوديت دلالت کوي.

Shifting Dullness: د دي تجربي په وسيله د نس په جوف کي دکمي مايع شتوالي چي د Fluid Thrill په وسيله نه جس کيږي په دي تجربه کي مريض په شا اچول کيږي او قرع د ناروغ د نس د مرکزي برخي څخه د نس د اړخونو په لور تر څو چي د Dull اواز احساس شي قرع کيږي وروسته ناروغ په اړخ کيږي او د لږ انتظار څخه وروسته بيا د قرع مانوره اجرا کيږي که چيري په نس کي مايع موجوده وي د ناروغ په اړخ کيدو کي ماعي د نس په

Ketabton.com

اړخ شوي برخه کي ټوليږي او د نس ريزونانس په Dull کيدو راځي ويل کيږي چي Shifting Dullness مثبت دي يعني د نس د پريتوان په جوب کي ازاده مايع په ګوته کيږي.

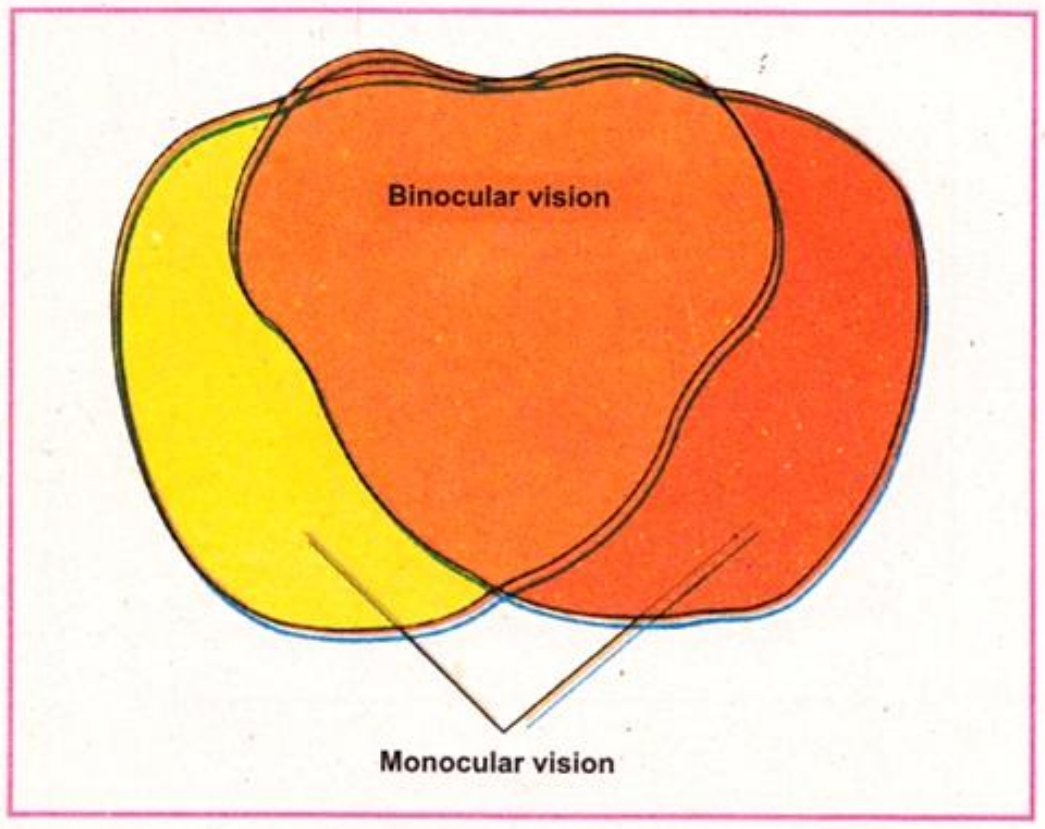

Paddle Sign: په دي تجربه کي که چيري د مايع اندازه کمه يعني 120 سي سي وي هم په ګوته کيږي ناروغ په نس اچول کيږي او د يو څو دقيقو د پاره ناروغ په خپلو ځنګونو او څنګلو د پاسه ساتل کيږي او د نس د نوم په برخه کي د لاندي له خوا قرع اجرا کيږي د مايع په شته والي کي په دي ناحيه کي اصميت Dull موجود وي.

اصغا (Auscultation): د دي تجربي د پاره د نس د پاسه د ستاتسکوب د استعمال په وسيله د پريستاليک اوازونه اوريدل کيږي چي دا ډول اوازونه د Borborygmi په نوم ياديږي چي د نس دا اوازونه د کلمو د بندش او اسهال کي ډيريږي او کله چي د دوه دري دقيقو د پاره پورتني اواونه وانه اوريدل شي ويل کيږي چي نوموړي دکلمو په فلج Paralytic Ileus اخته دي.

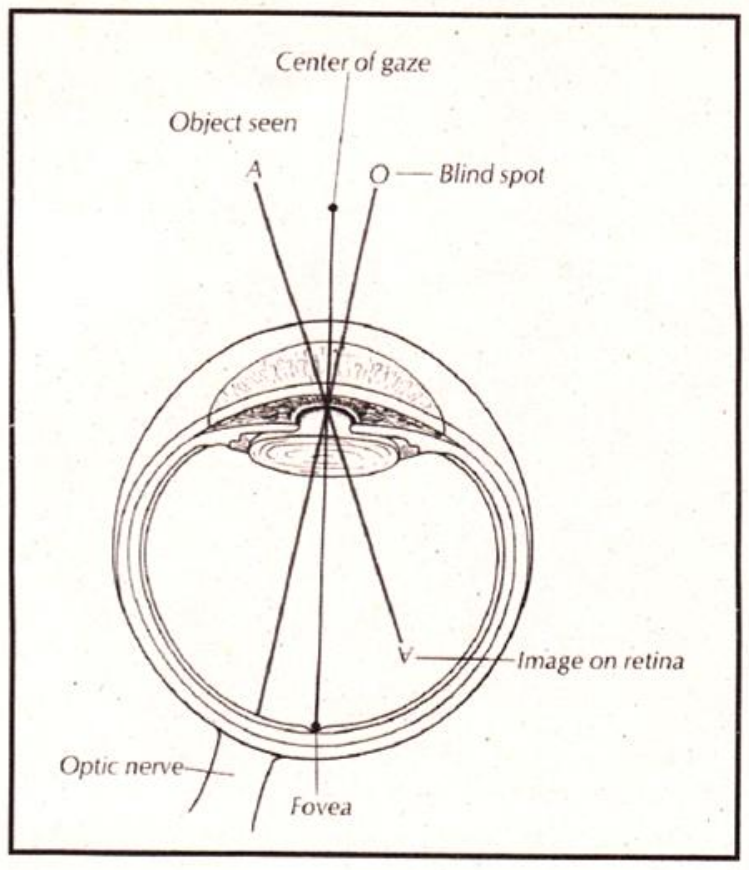

Ketabton.com

دولسم څپرکي

(CHAPTER 12)

د نارینه تناسلي سیستم او چوري

(MALE GENITALIAN SYSTEM AND HERNIAS)

اناتومي او فزیالوژي: د رګونو انتعازي (Erectile)نسج د فبروزي نسج سره یو ځاي د قضیب (Penis) د شاوخوا برخي په جوړښت کي برخه اخلي د قضب په پاي کي مخروطي غدي چي د Corona پوري رسیږي او د قضیب په لاندنۍ برخه کي احلیل (Urethra) چي په Urethral Meatus ختمیږي په نظر راځي.

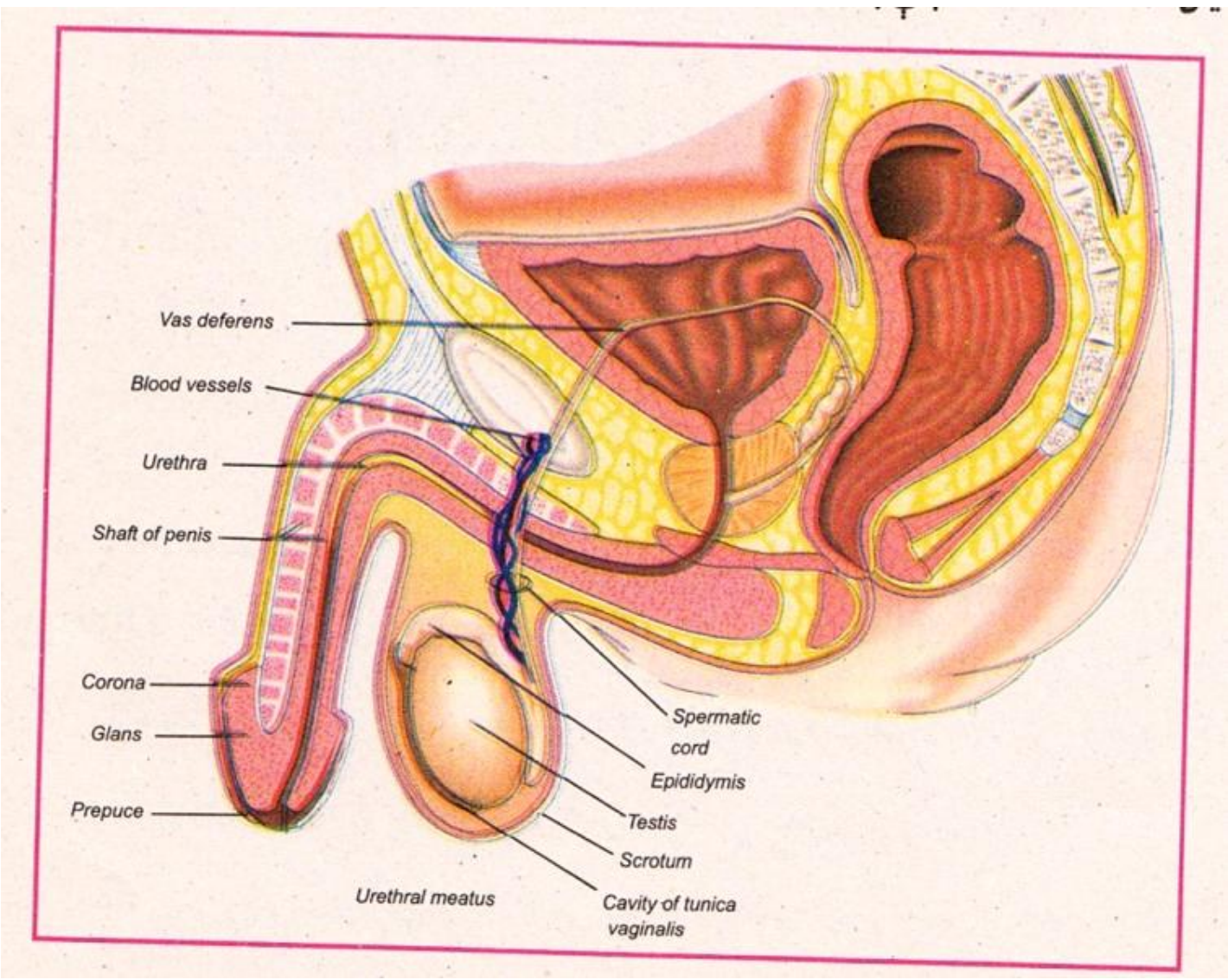

Scrotum: د دوو غونجو کڅوړو څخه چي په هر یوه کي میرغیږي (Testicle) ځاي لري چپه خصیه (مرغیږي) نسبت ښي مرغیږي ته لږ ښکته ځاي لري د هر یو خلفي جنبي سطحي د پاسه Epididymis ځاي لري.

میرغیږي چي د سپرماتوزوا او د تستیرون د جوړښت دنده په غاړه لري تستیرون په نرانو کي د نارینو د جنسي تناسلي برخو، پروستات او د منوي کڅوړیوده په تنبه راوړي او هم د ږیري، د بدن د ویشتانو او د حنجري په لویدو او د نرانو اواز په تنبه کي ستره دنده لري.

Vasa Deferens د یو حبل په شان د اپیدرمیس د پاي څخه پیل او د سکروتال د کڅوړي څخه پورته کیږي او د مغنبي (Inguinal) خارجي خلفي او د نس د لاري حوصلي ته د

Ketabton.com

پوکاڼي شاته د منوي کيسي د قنات سره يو ځاي کيږي او د پروستات د غدي د لاري په احليل کي داخليږي او په دي شان د خصيه او د اپيديد مس سپرم د Vasa Defens د لاري احليل کي اچول کيږي.

مني (Semen): د Vasa Defens د منوي کڅوړي او د پروستات د غدي افرازات د مني په نوم يادېږي.

د معايني طريقي: د طب اکثره شاګدان د نارينه وو د تناسلي اعضاو په معاينه کي د يو شان ډار يا ويري څخه احساس کوي او په ځينو ناروغانو کي قضيب انتعازي (Efection) شکل اختياروي چي بايد د معاينه کوونکي له خوا ورته وويل شي چي دا يو نارمل عکس العمل حالت دي کله چي ناروغ په دي وخت کي د معايني څخه انکار وکړي معاينه کوونکي بايد د ناروغ د خواش له مخي عمل و کړي.

معاينه کيداي شي چي د ولاړي او ملاستي په حالت کي تر سره شي او معاينه کوونکي بايد دست کشي اغوستي و او د ناروغ بي له جنسي اعضاو څخه نور بدن پټ وساتل شي.

تفتيش: د قضيب شکل او پوستکي د نظر څخه تيريږي د قضيب په سر کي چي پوستکي موجود وي اکثره بي سنتو خلکو کي بايد د قضيب د پاسه د شاله خوا کش شي او په ځينو وختو کي پنير مانندہ مواد په همدغه ځاي کي جمع کيږي او دغه برخه بايد په ډير دقت وليدل شي چي د قضيب اکثره واقعات په کمه اندازه د فشار لاندي نيول کيږي تر څو دا حليل Meatus په تام شکل وليدل شي او که چيري دس چارج ولري هم د نظر څخه تيريږي.

جس: د لاس د دوه ګوتو په وسيله د ټول قضيب جس اجرا کيږي چي په دي مانوره کي که چيري کتله او يا درد ناکه برخه موجوده وي په ګوته کيږي.

د ميرغيړو د کڅوړو (Scrotums) تفتيش او جس په داسي حال کي چي ناروغ د ولاړي په حالت کي وي اجرا کيږي چي يو معاينه کي خپل ميرغيړي، Spermatic Cord چي په کي Vasa Defens ځاي لري جس کيږي که چيري په سکروتوم کي ميرغيړي موجود وي بايد

Ketabton.com

Transillumination شي چي په دي مانوره کي د سکروتوم په بله خوا کي څراغ نيول کيږي او بله خوا يي په سور رنګ روښنايي ليدله کيږي طبيعي ده چي معاينه بايد په يو تياري کوټه کي اجرا شي که چيري په سکروتوم کي التهابي مايع وينه تومور موجود وي پورتنۍ سور رنګي منظره په بله خوا کي نه ليدل کيږي.

د ښځو تناسلي سيستم (Female Genital System):

اناتومي او فزيالوژي: د ښځو په خارجي تناسلي سيستم کي Labia Minora, Labia Majura, Mons Pubis او Clitoris شامل دي. Vestibule د کشتۍ په شان د Labia Minora په مينځي کي ليدل کيږي د مهبل (Vagina) خلفي سوري چي د Introitus په نوم يادېږي په کلينيک کي هغه برخه چي د Introitus او Anus په منځنۍ کي واقع ده د Perineum نوم يادېږي.

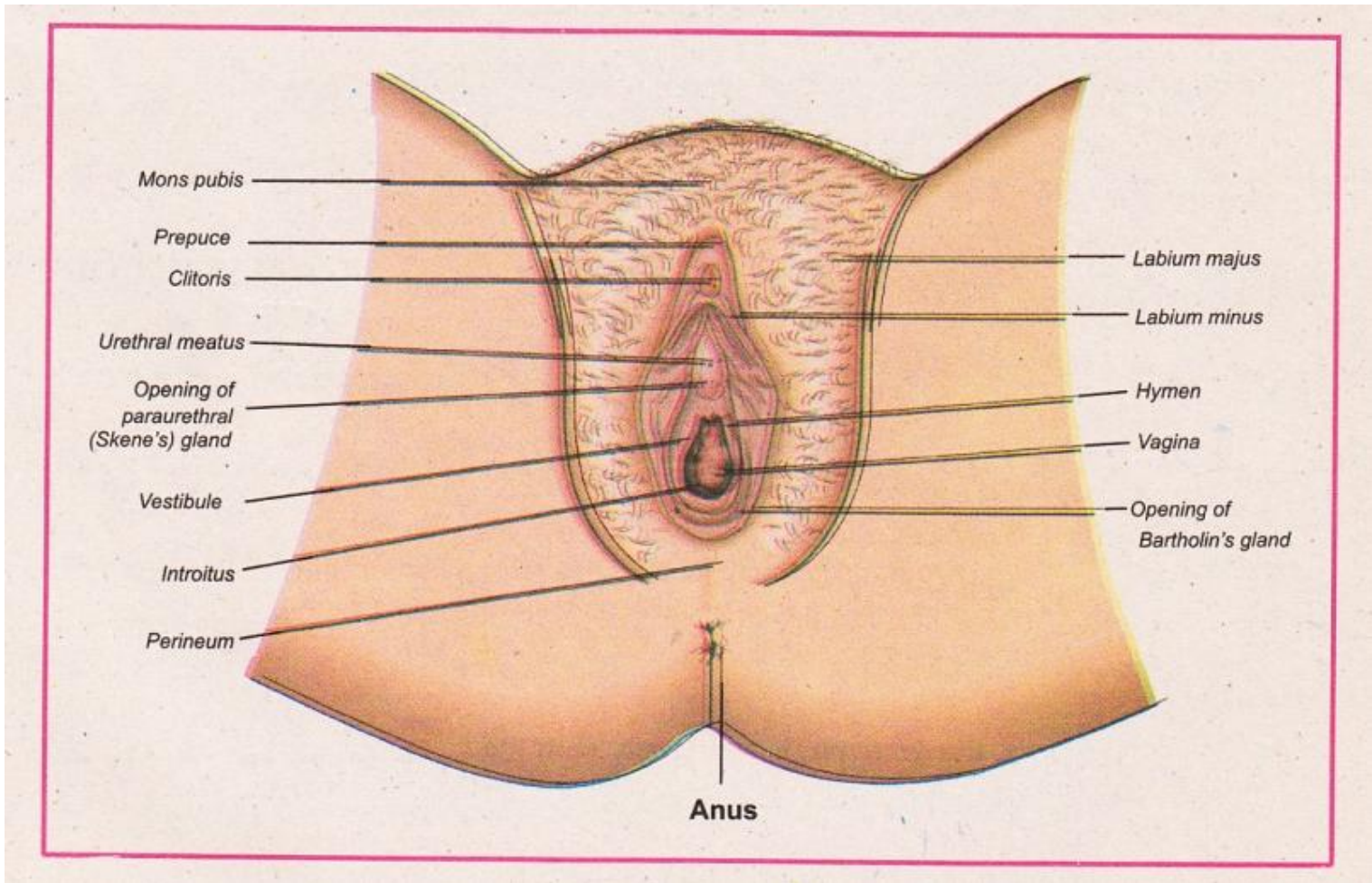

Urthrail Meatus په Vestibule کي چي د Clitoris او Vagina په منځ کي واقع دي خلاصيږي چي خلفي برخي په دواړو خواو کي د Paraurethral غدي چي د Skene's Gland په نوم هم يادېږي خلاصېږي په همدي شان د مهبل د خلف په دواړو خواو کي د Bartholin غدو مجرا ليدله کيږي چه په سترګو يي ليدل امکان نه لري ځکه چي غدي يي ډير ژوري پرتي دي.

Ketabton.com

Vagina د يو خالي تيوب په شان داحليل او د رکتم په منځ کي ليدل کيږي چي په ښۍ زاويه کي رحم Uterus د ليدلو وړ دي چي عضلي فبريني جوړښت دوه برخي لري چي يو ته يي Body يا Carpus او بلي د Cervix نوم اخلي. د رحم دواړو خواو ته د Fallopain Tube چي د تخمدان (ovary) په لور خوزيږي په نظر راځي.

تخمدان دوه دندي لري چي يوه د تخم او بل د هارمونونو استروجن او پروجسترون د افراز څخه عبارت دي جداري پريتوان چي د رحم خلفي او ښکته خوا امتداد کوي د Cul De Sac يا Puch of Douglas په نوم ياديږي چي دا ځاي د معقدي معايني په وسيله جس کيږي.

د معايني طريقه: لومړي اکثره شاگردان وارخطا کيږي چي د بل د تناسلي برخي معاينه کوي برسيره دي خپله ناروغه ښځه ډيره شرميږي خصوصاً هغه ښځي چي په لومړي ځل د معاين لپاره حاضريږي. معاينه کوونکي بايد ناروغ د معايني سامان سره اشنا کړي او د معاين طريقه ورته شرح کړي د معايني څخه د مخه د ناروغ پوکانۍ د متيازو څخه خالي کړي او د يوي پردي په وسيله يي د نامه څخه تر ځنگونو پوري پټه کړي او سر يي يو اندازه د بدن څخه پورته و ساتل شي چي په دي شان د نس عضلات په استرخا راځي او هم هغه شيان چي د معايني په وخت کي اجرا کيږي د نظر لاندي وي او په دي شان د معايني د پاره يي خپل اعتماد زياتو د معاينه کووهنکو له خوا بايد د معايني هره برخه ناروغ ته وويل شي چي د مغيني د جس او د سامان د استعمال په وخت کي ناروغ خپل بدن ته زيات حرکت ورنه کړي او ځومره مو چي د لاسه کيږي بايد ناروغ سره د نرمۍ او مهربانۍ څخه کار واخيستل شي او د معايني په ټوله مرحله کي د دستکشو څخه استفاده وشي.

بهرنۍ معاينه: په بهرنۍ معاينه کي ټول هغه جوړښتونه چي د اناتومۍ په برخه کي ورڅخه يادونه شويده د نظر څخه تيريږي چي کوم زخم د س چارج، پړسوب او يا د بل کتله وي د افت شته والي په گوته کيږي او د هر هغه ابنارمل حالت په وخت کي د هغه جس بايد اجرا شي او د دس چارج په وخت کي د هغي برخي څخه مواد د معايني د پاره واخيستل شي.

Ketabton.com

داخلي معاینه: په داخلي معاینه کي ګوته د اوبو سره لمدیږي او په مهبل کي داخلیږي او یوه ګرده د غوښي کتله چي د Cervix د رحم څخه عبارت ده جس کوي او هم په دي مانوره کي د Introitus د اندازي په باره کي معلومات اخیستل کیږي چي کومه اندازه Speculum د معاینې د پاره استعمال شي دا وروستنۍ اله د ګرمو اوبو سره لمدي وي (د نورو ښویو موادو استعمال د سیټالوژۍ، باکتریا لوژۍ او وئیرالوژي د معاینې په وخت کي ښايي غلطي پیدا کړي) او په دي شان د Cervix برخه د نظر لاندي نیول کیږي خو که کوم زخم وینه شوي برخه کتله او یا دس چارج موجود وي او کنه په مشکوک حالت کي د سروکس د ساېټالوژي (Papanicolaou Semars) په برخه کي راټول شوي مواد د Specimens د معاینې د باره ولیږلي شي.

د دي ډول د معاینې څخه د مخه ناروغ باید د یوي او یا دوه ورځو د پاره د جنسي عمل او دمهبل د Suppositor څخه اجتناب و کړي او د لوزم په صورت کي Endocervical Swab هم ناروغ د لابراتواري معاینې د پاره اخیستل کیږي.

څه وخت چي د مهبل معاینه په ختمیدو شي سپکیولوم په ډیره ارامۍ سره په داسي حال کي چي د مهبل شاوخوا ته نظر اچول کیږي چي کوم پړسوب د س چارج، زخم او یا کومه کتله موجود ده او کنه.

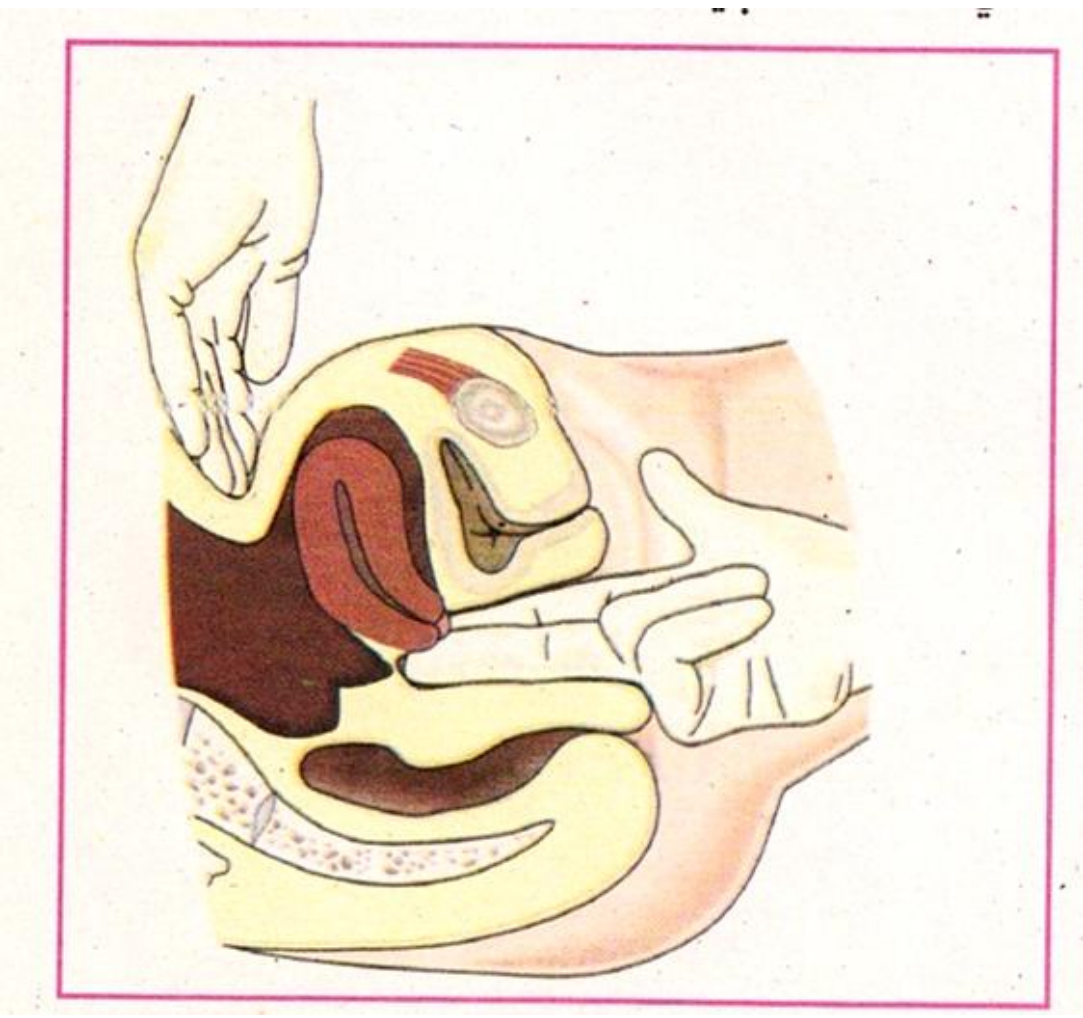

Bimanual Examinaition: د معاینه کوونکي د شهادت او منځنۍ ګوته غوړیږي (Lubriate) د ولاړي په حالت کي په داسي حال کي چي د ستکشي بي په لاس وي دواړه په مهبل کي داخلیږي او د لاس غټه ګوته لري او نوري دواړه ګوتي د ورغوي په لور قاط کیږي او څنګه چي دوي داخلي شوي ګوتي د فشار په وسیله نوري مهم ښي خواته وي وړل شي د سروکس په نارمل چي درد نه لري جس کیږي او که چیري درد په سروکس او یا د مهبل په

Ketabton.com

جدار برخو کي او یا نور ابنارمل حالت، چي د ګوتو د جس په وسیله تماس و مومي یاداشت کیږي.

په همدي وخت کي که چیري د لاس د ګوتو په وسیله د نامه او د Pubis د هډوکي په منځنۍ برخه کي د پاسه خوا او د داخلي شویو ګوتو په وسیله رحم او د سروکس برخه په پورته خوا په یو وخت کي د فشار لاندي و نیول شي د رحم (Uterus) د دوو ګوتو په وسیله د رحم د جس کیدو مانوره اجرا کیږي چي په دي مانور کي د رحم انازه سختي، درد، کتله او حرکت په ګوته کیږي ، او کله چي تخمدان (overy) ښي او یا چپي خواته جس شي د ناروغ د ښي تخمدان په وخت کي د ناروغ د داخل شوي ښي لاس ګوتي د مهبل په ښي او چپ لاس هم نامه د ښۍ خوا په یو وخت کي د فشار لاندي راوړل کیږي او په همدي ډول د چپ تخمدان د جس د پاره د لاس د اخلي شوي ګوتي د سروکس د چپي خوا په لور او د چپ لاس د نامه څخه چپي خوا ته په یو وخت کي د فشار لاندي راوړل کیږي او په دي شان د ښي او چپ تخمدان د جس مانوره اجرا کیږي.

Ketabton.com

ديارلسم څپرکي

(CHAPTER 13)

مقعد، رکتم او پروستات

THE ANUS, RECTUM AND PROSTATE

اناتومي او فزيالوژي: د مقعد او د کلمو د غذايي سيستم په پاي کي په يوه لنډه برخه چي مقعدي کانال (Anal Canal) په نوم ياديږي، ختميږي، په نارمل حالت کي په معقدي کانال کي د خارجي ارادي عضلي معصره او داخلي غير ارادي معصره چي د معقدي عضلي د جدار پراخه برخه ده په نظر راځي.

د معقدي کانال پورتنۍ برخه د رکتم ځيني چي د خط داره جلدي مخاطي پردي په وسيله جلا کيږي چي دا برخه د Anorectal Junction په نوم ياديږي.

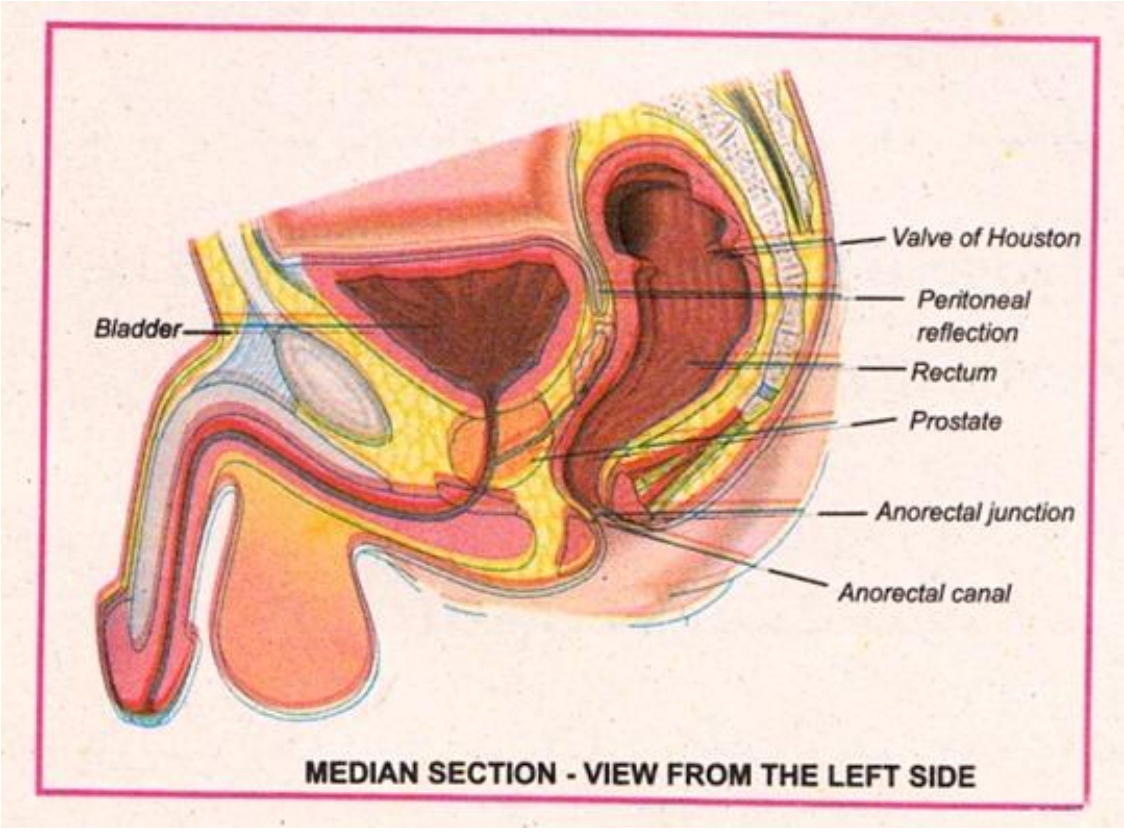

MEDIAN SECTION - VIEW FROM THE LEFT SIDE

چي د دي برخي پورتنۍ خلفي حصه د Coccyx او Sacrum په نوم ياديږي په نارينه کي د دي برخي په قدامي حصه کي د پروستات غده په ګرد شکل ځاي لري چي د غدي دواړه برخي د يوي ميزابي (Groove) په وسيله جلا شويدي. د پروستات د غدي په پورتنۍ برخه کي د مني کڅوړه Seminal Vesicle چي د موګک د غوږ په شان منظره لري ليدله کيږي چي په نارمل حالت کي د جس وړ نه ده او د ښځو د رکتم په قدام کي د رحم عنق (Uterine Cervix) چي په اکثره وختو کي د جس وړ ده په نظر راځي، د هلکتوب په دوره کي د پروستات غده وړه او د شل کلنۍ په شاوخوا کي يي لوي والي پنځه چندو ته رسيږي او د پنځوس کلنۍ په شاوخوا کي يي اندازه نوره هم زياتيږي او اکثره په کي هايپر تروفي ليدله کيږي.

د معاينې طريقي: د دي معاينې ځخه په ناروغانو کي د نارامۍ او شرمندګۍ په وجه صرف نظر کيږي حال دا چي که چيري معاينه په احتياط او دقت سره اجرا شي هيڅ درد نه

Ketabton.com

کوي او د بلیخوا ځیني نارینه د دي برخي څخه تکلیف نه لري خو په غټو او په زړو خلکو کي د دي د معاینی اجرا ضروري او لازمي ده، چي ښایي د خبیثه مرضي واقعاتو په تشخص کي ورڅه ګټور معلومات په لاس راشي معاینه باید په ډیر احتیاط سره په تشخص کي ورڅخه ګټور معلومات په لاس راشي معاینه باید په ډیر احتیاط سره تر سره شي چي باید لومړي ناروغ ته د دي مانوري په هکله خبري وشي.

په نرانو کي: په ناروغانو کي د رکتم معاینه په څو طریقو اجرا کیږي خو کله چي ناروغ د ملاستي په حالت کي پر یوي خوا پروت وي د معاینی ښه طریقه شمیرهله کیږي چي په دي مانوره کي د مقعد شاوخوا او د Sacro Coccygeal ساحي په ښه شان د نظر لاندي راځي.

د ناروغ Lithotomy وضعیت: معاینه کونکي ته اجازه ورکوي چي د رکتم پورتنۍ برخه د معاینی لاندي راشي او هم په دي وضعیت کي د Bimanual اجرا کیږي په دي طریقه کي ناروغ په چپه خوا اچول کیږي او د کوناټو سرونه د ناروغ د لاسونو په وسیله لږ د کشش په شکل راوړي په داسي حال کي چي د ناروغ پښي او د ځنګنونه په کمه اندازه د قبض په شکل او ناروغ د معاینی د میزغاړي ته چي معاینه کوونکي ولاړ دي راوړاندي کیږي که چیري په دي معاینو کي د کولون د رکتو سګموئید په برخو کي د کانسر اشتبا پیدا شي باید Sigmoidoscopy د معاینی اجرا شي.

د مقعد او رکتم معاین: معاینه کوونکي ښي لاس چي د ستکشي یي په لاس وي د شهادت ګوته یي غوړړي او د نامه په لور په کراری سره داخلیږي او هغه څه چي کوي ناروغ ته باید وویل شي چي ښایي تاسي د معاین په وخت کي دغټو متیازو د کولو احساس و کړي خو داسي ونه کړي او باید ښکته خوا یوه اندازه په نس فشار راوړل شي او په دي شان مقعد او د هغي شاوخوا افتونه لکه هموروئید ، Herpes، ۍفلیسي شانکر او کانسري واقعات د نظر څخه تیرږي که چیري ناروغ د دي مانوري د اجرا په وخت کي درد او یا نارامي احساس کړي باید یاداشت کړاي شي.

Ketabton.com

د پروستات د غدي د جس کولو پر وخت معاینه کوونکي د خپل ځان لږ نور هم د ناروغ څخه لري نیسي او خپلي د شهادت ګوتي نوري هم Counter Clockwise حرکت ورکول کیږي او په دي شان د پروستات د غدي خلفي برخه د غدي فصونه او د منځنی میزابه یي جس کیږي او په دي ترتیب سره د پروستات د غدي اندازه ، قوام، ناجیول او د حساسیت په حصه کي معلومات اخیستل کیږي او د معاینی په پاي کي کله چي د شهادت ګوته بهر شي د غټو متیازو رنګ او د Occult Blood تجربه د ویني د لټون په خاطر اجرا کیږي.

په ښځو کي: ناروغه کله چي د Lithotomy په وضعیت کي وي اول باید د ښځو تناسلي سیستم او وروسته یي د رکتم معاینه اجرا شي که چیري یوازي د رکتم معاینی ته ضرورت وي د ناروغ معاینه د اړخ په وضعیت کي اجرا کیږي د رحم د عتیق جس د رکتم دقدامي جدار له لاري د هغه اساسي تکنیک له مخي چي په نارینه و کي اجرا کیږي صورت نیسي.

Ketabton.com

څلوارلسم څپرکي

CHAPTER 14

درگونو محیطي سیستم

THE PERIPHERAL VASCULAR SYSTEM

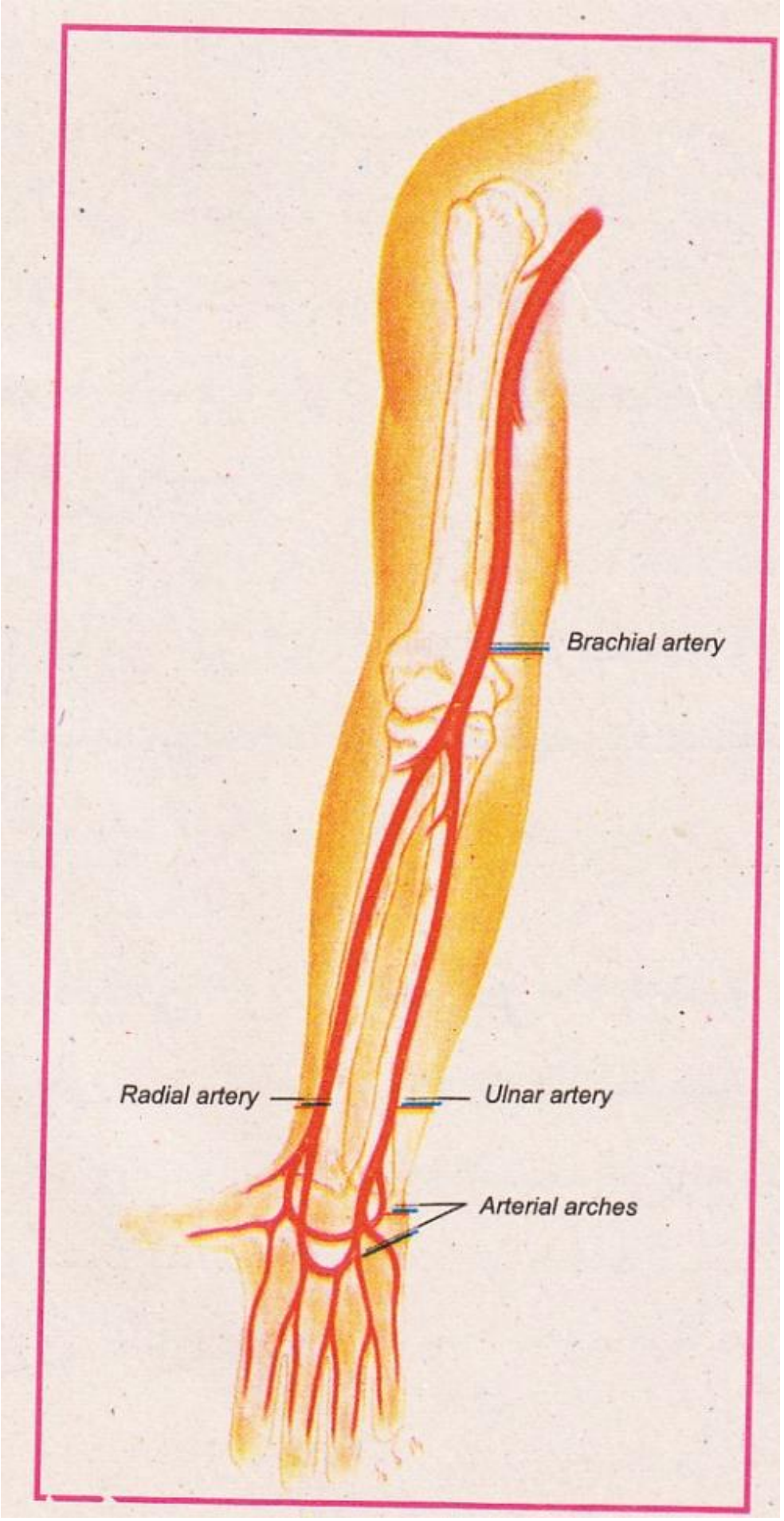

اناتومي او فزیالوژي: په دي بحث کي د لاسونو او پښو د دوراني سیستم شریانونه او وریدونه د کاپیلر په ارتباطي برخو او له لمفاوي سیستم څخه یادونه کوي.

شریانونه: هغه شریانونه چي د بدني سطحي سره نزدي موقعیت لري شریاني ضربانونه په اسانۍ سره جس کیږي چي په لاس کي دوه او کله کله په دري ځایونو کي شریاني ضربان جس کیږي د عضدي شریان (Brachial Artory) ضربان د څنګلي د قاتدیونکي د پاسه د Biceps ترمنځ جس کیږي عضدي شریان په دوه نورو شریانو چي د کعبري (Radial) او زندي (Ulnar) شریانو په نوم یادیږي تقسیمیږي. د کعبري شریان ضربان دلاس په چپي داخلي برخي کي احساس مومي او ښایي چي د زندي شریان ضربان د هغي په متوسط برخه کي جس شي خو د ددي اخري شریان ضربان د زیاتو نسجونو د لاندي قرار لري او په دي وسیله د شریان په ضران کي مشکلات رامنځ ته کیږي. عضدي او زندي شریانونه د دوو نورو قوسي رګونو په وسیله یو ځاي شویدي.

Ketabton.com

د پښو د شریان ضربان ښایي په حلورو ځایونو کي جس کړاي شي فخذي شریان (Femoral Artory) د مغبني قنات(Inguinal Ligament)) د لاندي جس کيږي.

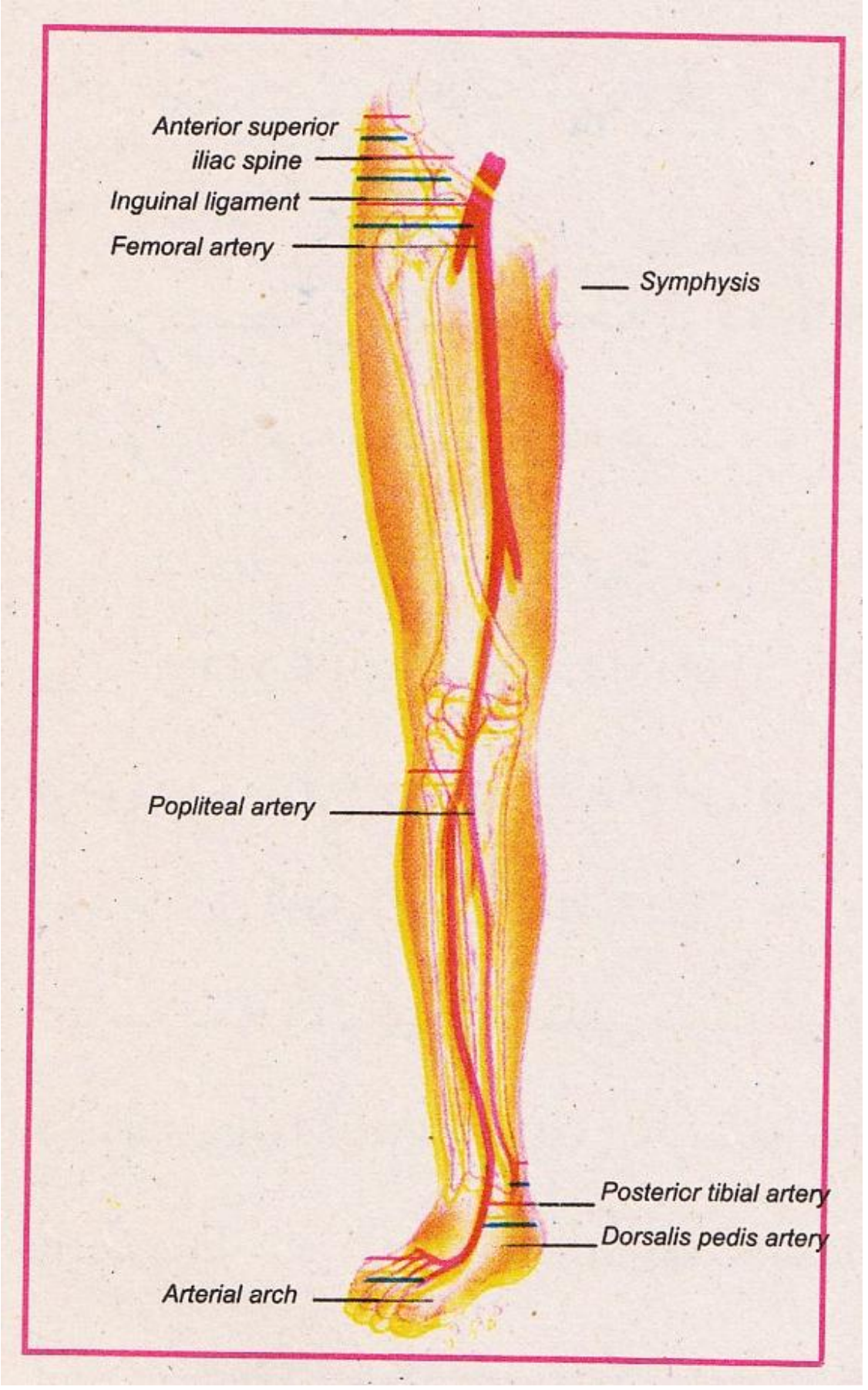

شریان په ورانه کي ژور او ښکته امتداد کوي او د ځنګون په خلفي برخه کي د Popliteal شریان په نوم یادیږي.

د ځنګون په همدي حفره کي جس مومي د ځنګون څخه په لاندي برخه کي دا شریان په دوه نورو شعبو تقسیمیږي او په پښخو کي دوام مومي او قدامي شعبه د قدم پر برخه کي د Dorsalis Peids شریان په نوم یادیږي چي د دي شریان ضربان د پښي د غټي ګوتي د وتر په جنبي برخي کي جس اجرا کیږي. Posterior Tibial Artory د پښي د Malleolus په منځنۍ برخه کي جس اجرا کیږي.

وریدونه : د لاسونو وریدونه د سیني د پورتنیو برخو، سر، او د غاړي د وریدونو سره یو ځاي په Superior Vena Cava کي تویږي او د دي ځاي څخه وریدونه په ښي اذین کي اچول کیږي په همدي شان د پښو وریدونه د سیني د ښکتني برخو وریدونه یه Inferior Vena Cava کي وینه اچوي.

90٪ وریدي وینه د پښو د ژورو برخو د وریدو په وسیله رجعت کوي د دي څخه معلومي یږ د بدن ښکتنۍ برخي د ویني پوسیله نسبت د بدن پورتنیو برخو ته په ښه شان ارواکیږي.

Ketabton.com

د پښني د سطحي وريدونو څخه يو له Great Saphenous Vein عبارت دي چي د پښني د قدم په ښکتنۍ برخه کي شروع کيږي او د بورته په لور دوام مومي او د پښني د ژور وريدي سيستم سره چي د Femoral Vein په نوم يادېږي يو ځاي کيږي او بل يي د Small Saphenous Vein څخه عبارت دي چي د پښني د قدم د پاسنۍ برخي څخه شروع او پورته دوام مومي او په Popliteal مسافه کي ژور وريدي سيستم سره يو ځاي کيږي پورتني دواړه وريدونه د سطحي وريدو په وسيله يو ځاي شويد يچي سره يو ځاي کيږي پورتني دواړه وريدونه د سطحي وريدو په وسيله يو ځاي شويدي چي د توسع په حالت کي په اسانۍ سره د ليدلو وړ ګرځي. بر سيره پر پورتني وريدو څخه د Cammonication Veins په وسيله Saphenous د Deep Venous System سره رابطه پيداکوي. Supeficial او د Commonacting وريدونه One Way Valves لري او په دي شان وريدي وينه د سطحي وريدو څخه په Deep Vein او په پاي کي معکوساً د زړه په لور دوران مومي.

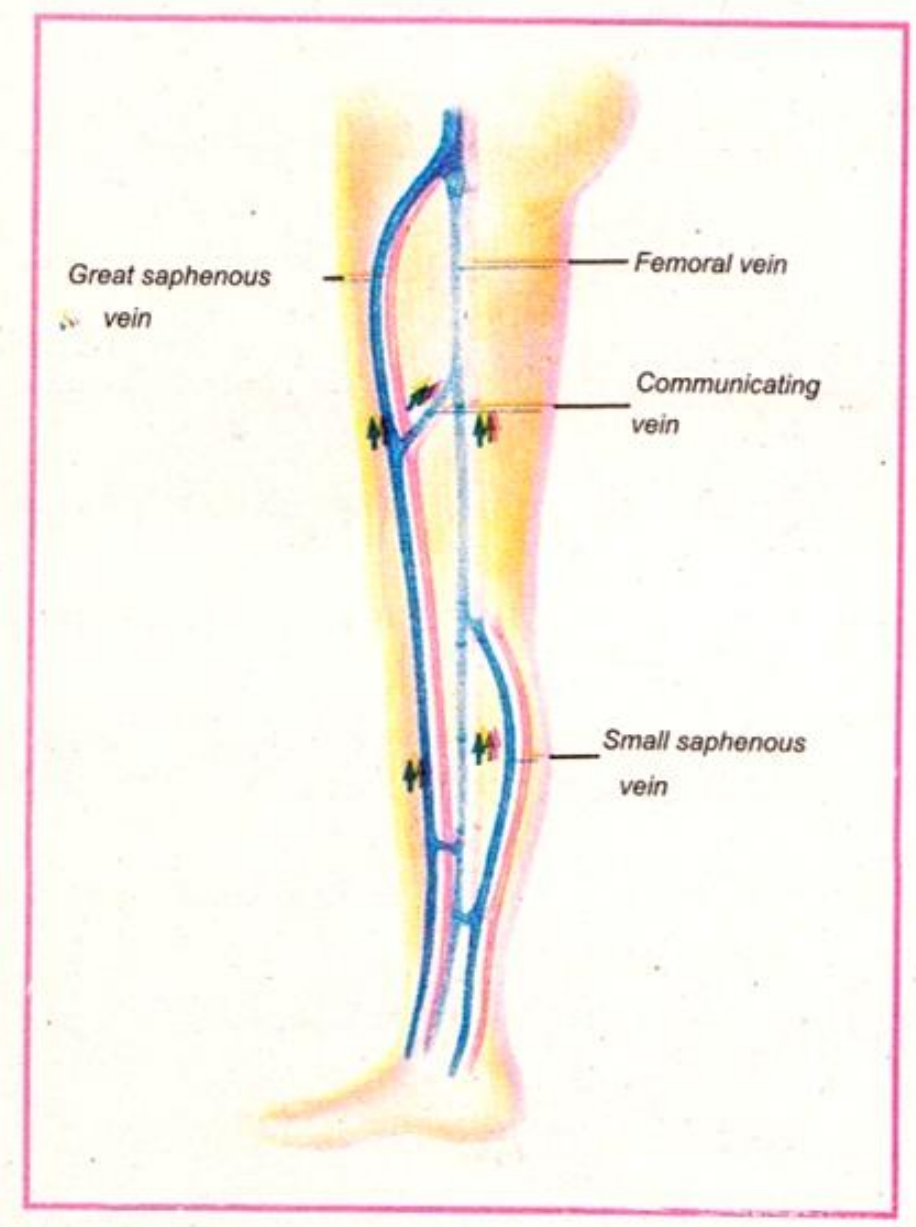

د عضلاتو تقلصات د وريديويني په دوران کي زيات اهميت لري د قدم وهلو په وخت کي چي د وړي پنډۍ عضلي په تقلص راځي وريدي وينه د لاندي خوا ځني معکوس د قوي جاذبي پورته اچول کيږي چي د نورمال وريد د سامونه يي د ويني د بيرته راتګ څخه منع راوړي.

لمفاوي سيستم او د لمف غدي: لمفاوي سستم د قوي رګو د شبکوي سيستم څخه عبارت دي چي د بدني نسجونو مايع چي د لمف په نوم يادېږي بيرته په وريدي دوران کي اچوي.

دا سيستم د محيطي کپليز لمفاوي رګو څخه شروع کيږي او د مرکز په لور د باريکو رګو په لور او په پاي کي په Collecting قناتو کي او د دي ځاي څخه د غاړي په وريدو کي خالي کيږي لمف، چي د دي لاري څخه دوران کوي د دوي د حرکت په اوږدو کي د لمفاوي

Ketabton.com

غدو په منځ کي ځيني حجري ليدلي کيږي چي باکتريا او نور بيکاره نسجي برخي بلع کوي او هم د انتي باډي په جوړښت کي ستره دنده تر غاړه لري.

د معايني طريقي: د محيطي رګونو ښه معلومات د لاس او د پښو د تفتيش او د شريانو د ضربان له مخي اجرا کيږي.

لاسونه: د دواړو لاسونو د رګونو د سرو ځخه شروع کيږي او تر اوږو پوري د نظر ځخه تيريږي ځو په دي کي د اندازي تناظر، پړسوب، دپوستکي رنګ او جوړښت په نظر کي نيول کيږي.

د کعبري شريان جس: د لاس د رګو د سرو په وسيله د ناروغ د لاس جنبي برخي پداسي حال کي چي د لاس پنجه دقبض په شکل وي جس کيږي او په دي شان د دواړو لاسونو شرياني ضربان سره مقايسه مومي.

د شريان د جس په وخت کي د شريان د ضربان د ډيرښت، نارمل، کمي او يا د نشت والي په هکله کي معلومات تر لاسه کيږي.

د Epitrochlear لمفاوي عقداتو لټون: په داسي حال کي چي د ناروغ د ځنګل ته 90 درجي زاويه ورکړل شوي وي او د ځنګلي لانديني برخه د معاينه کوونکي د لاس په وسيله نيوله کيږي.

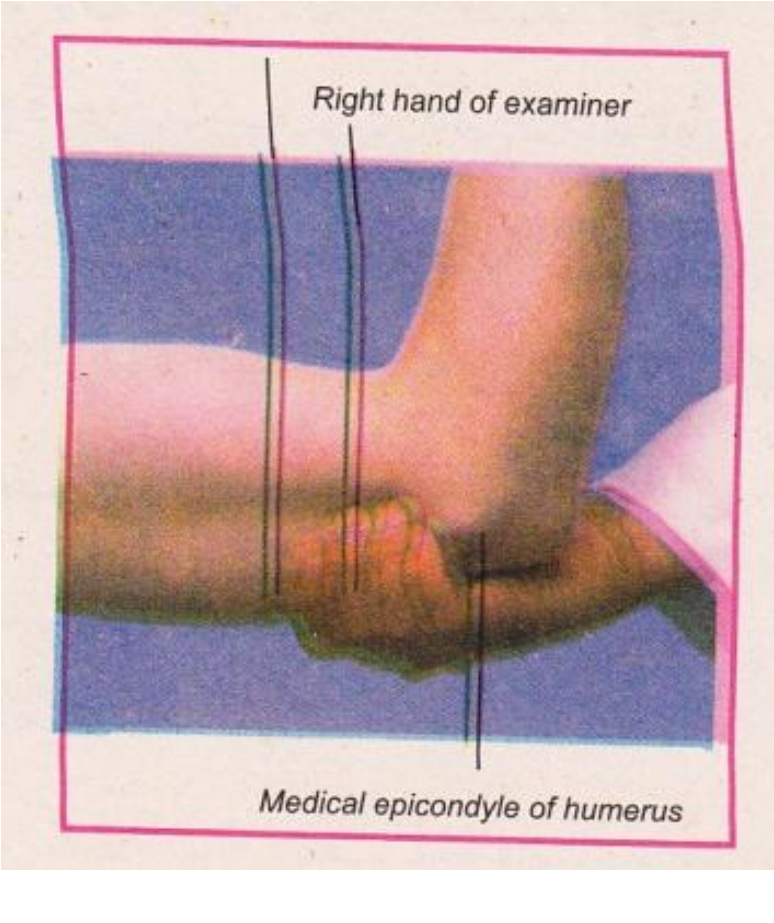

د لاس د شا له خوا د Biceps او Triceps عضلو ميزابي دري سانتي متره د Medial Epicondyle ځخه پورته برخي د لټون لاندي نيول کيږي چي لمفاوي غدي لري او کنه، چي په نارمل حالت کي د دوي پيداکول مشکل او حتي ناممکن بريښي.

پښي: ناروغ ته د ملاستي وضعيت ورکول کيږي او جنسي خارجي برخي د پردي په وسيله پټيږي او پښه بايد په تام شکل لوځه شوي وي او

Ketabton.com

هم په دي وخت کي د جرابو استعمال صحيح نه دي د دواړو پښو سپوغزي (Groin) د پښو تر تلو پوري تفتيش کيږي د غدو د اندازي پړسوب او تناظر او د وريدو د لوظيدو او شکل د پوستکي د رنګ، نوکانو او د ويښتانو شته والي په دواړو پښو کي د نظر لاندي نيول کيږي او کله چي لمفاوي عقدي دردناکه او لوي وي دا حالت د Lymphadenopathy په نوم يادېږي. که چيري دا حالت په موضعي او يا په عمودي شکل وي يو مرضي حالت دي.

د شريان جس: د مغبني رباط لاندي برخه د عاني د هډوکي Symphysis Pobis او د حرقفي د علوي قدامي شوک Anterior Surior Iliac Spine ترمنځ مسافه د فشار په وسيله جس کيږي او پدي شان د فخذ شريان جس اجرا کيږي.

د مابضي (Popliteal) شريان جس: پښه د ځنګون په برخه کي يوه اندازه د قبض او د ساترخا په شکل نيوله کيږي او د معاينه کوونکي د دواړو لاسونو د ګوتو په وسيله په مابضي حفري (Papliteal Fossa) د پاسه فشار راول کيږي.

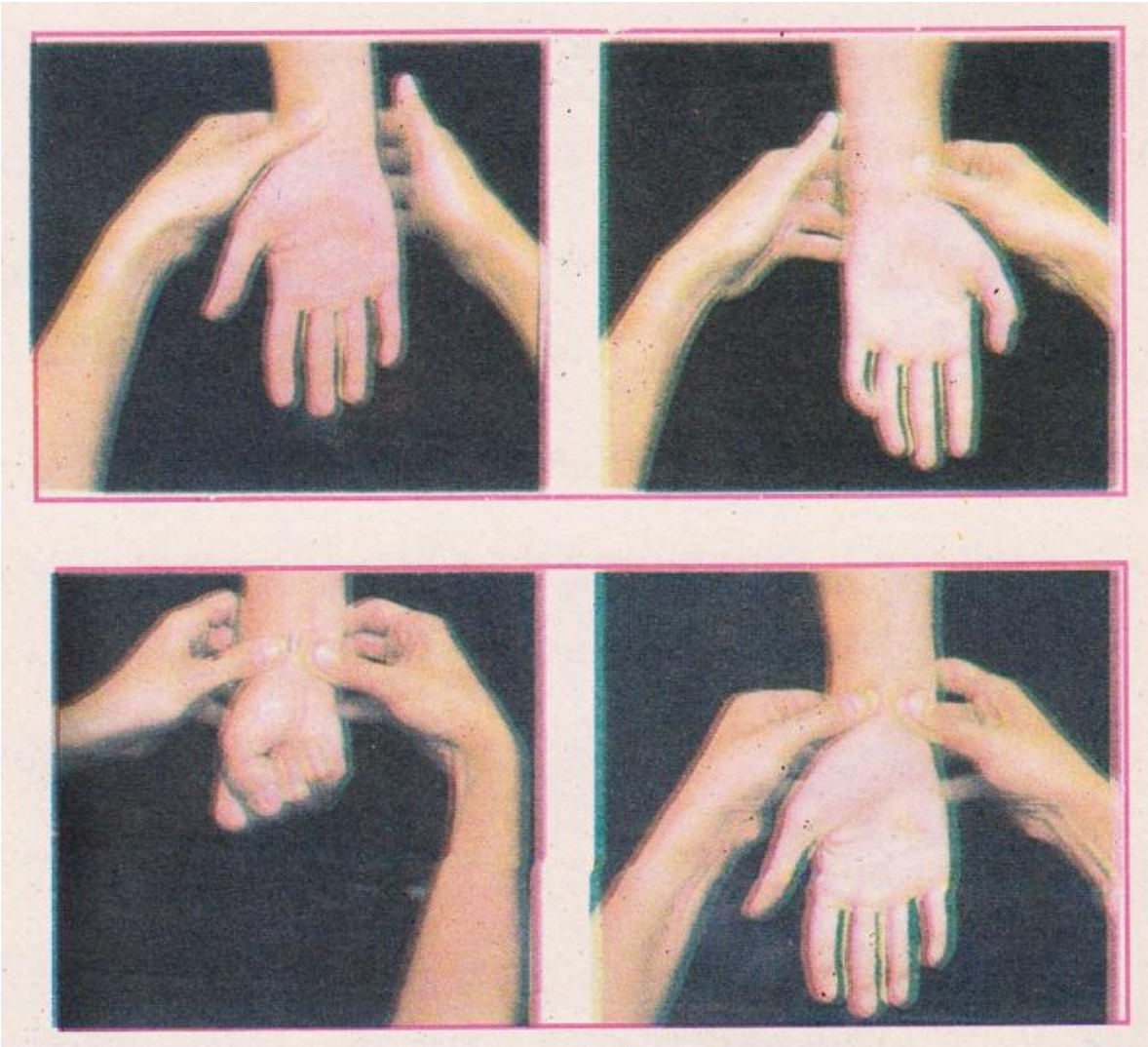

د شريان جس اجرا کيږي چي د دي شريان جس نسبت نورو شريانو جس ته مشکل دي او که چيري په يوه مانوره کي جس نه شي ناروغ په سينه اچول کيږي او پښي ته يي د مابضي حفري په برخه کي 90 درجي زاويه ورکول کيږي په داسي حال کي چي د ناروغ پښي د معاينه کوونکي د اوږو په لور وضعيت ولري د معاينه کوونکي له

Ketabton.com

خوا د ګوتو په وسیلهد حفري د فشار په اثر هم د شریان جس اجرا کیږي.

Allen Test: دا تجربه د زندي شریان د خلاصون په برخه کي معلومات ورکوي په دي ټسټ د تجربه کوونکي لاس کلک موټي کیږي او بیا د کعبري او زندي شریان د پاسه د غټو ګوتو په وسیله فشار راوړل کیږي او بیا ورته ویل کیږي.

چي موټي خلاص او یوه اندازه دي په استرخایي وضعیت کي واچلو شي او د لاس ورغوي په الوتي رنګ لیدل کیږي بیا د زندي شریان د پاسه د غټي ګوتي فشار لري کیږي که چیري زندي شریان خلاص وي د لاس ورغوي د څلور ثانیو په حدود کي په سور رنګه شکل راځي چي یو نارمل حالت دي او کله چي په شریان کي بندش موجود وي د ورغوي رنګ په همغه الوتي بڼه پاتي کیږي.

د کعبري شریان د خلاصون په تجربه کي فشار د بصري شریان د پاسه لري کیږي او د زندي شریان د پاسه فشار ساتل کیږي او تجربي ته د زندي شریان د خلاصون د تجربي په شان دوام ورکول کیږي.

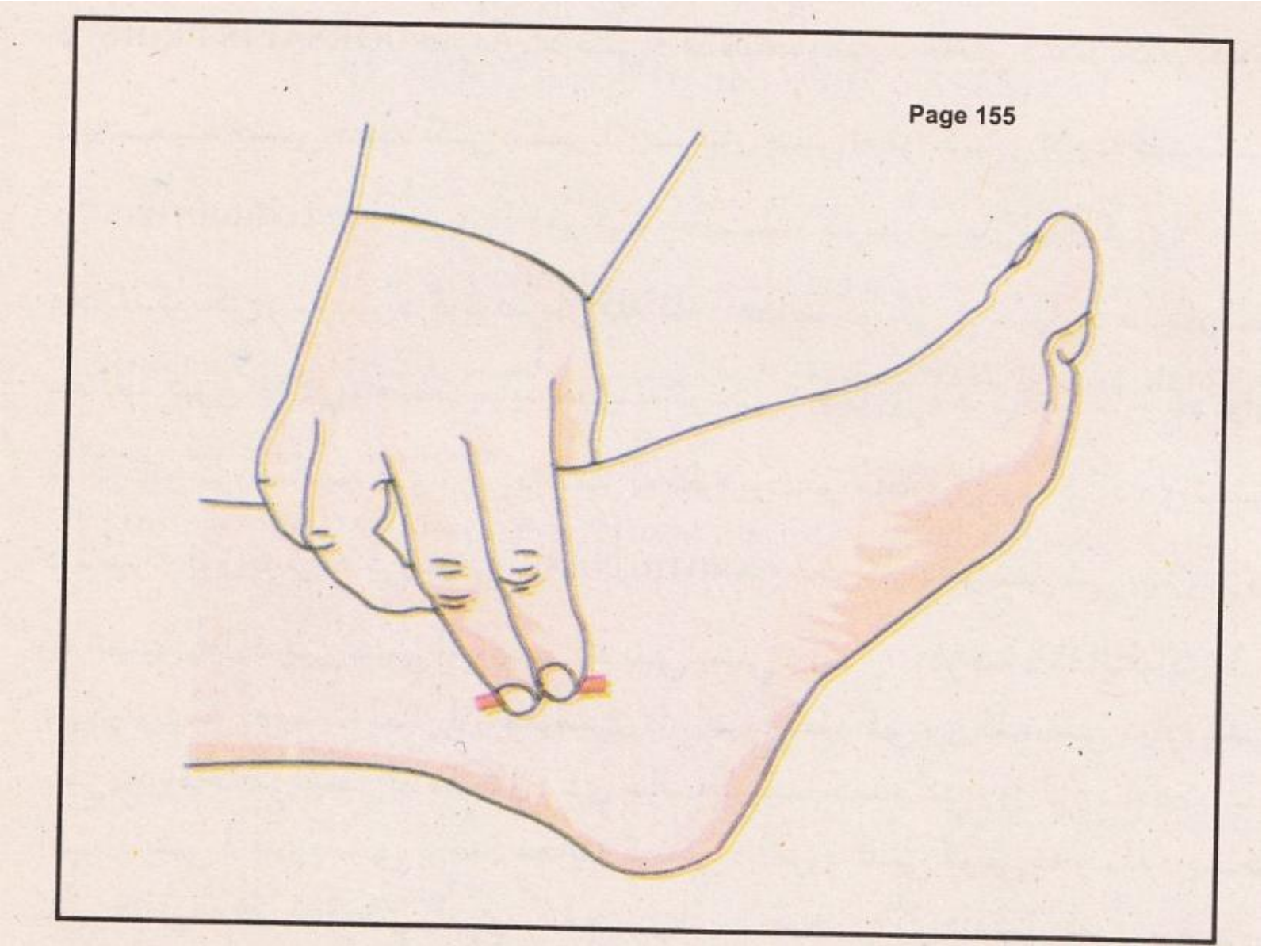

مزمن شریاني بندش وضعیت د رنګ د تغیر په اثر معلومیږي کله چي په یوه پښه کیدرد او یا د نبض په کمښت کي د شریان د عدم کفایي حالت په فکر کي راوړي چي باید د وضعیت د رنګ تغیر په نظر کي و نیول شي په دي تجربه کي د ناروغ دواړه پښي د یوي

Ketabton.com

دقیقي د پاره په 40 درجو کي پورته نیولي کیږي چي د پښو په رنګ کي لږ سپین والي یا الوتي بڼه ولیدل شي او بیا ورته ویل کیږي چي ودریږي او د دواړو پښو رنګ له نظره څخه تیریږي چي په څومره وخت کي رنګ نورمال حالت تهرا ګرځي چي نارمل حالت دا وخت د لسو ثانیو په حدود کي دي او که چیري د پښو د پوستکي رنګ تر ډیر وخت د پاره په خاسف یا الوتي بڼه (Pale) پاتي شي په شریاني عدم کفایه دلالت کوي.

د Dorsalis Peids ضربان: د پښي د قدم په پورتنۍ برخه کي د غټي ګوتي د وتري د پاسه په جنبي حصه کي د شریان ضربان جس اجرا کیږي او په همدیشان د Posterior Tibial ضربان د دوو ګوتو په وسیله د شریان ضربان لټول کیږي.

معاینه کونکي د شریانو د ګوتو ضربان کله کله د معاینه کونکي د شریان د ضربان سره مغالطه کیږي په دي وخت کي باید معاینه کوونکي د خپل زړه حرکات د ناروغ د اوازه له حرکاتو سره مقایسه کړي چي د شمیر له نظره یي د بل څخه فرق لري چي د دي نبضو د شمیر د فرق په برخه کي باید د Carotid Pulse څخه کار واخیستل شي.

په همدي ډول د یوي پښي او وریسي دبلي پښي د حرارت درجه د معاینه کوونکي د رګونو د شا په وسیله لمس او معلومیږي دا باید په نظر کي وي کله چي دواړه پښي یخي وي محیطي نښي او خفګان د دي حالت په پیدا اکیدو کي رول لري نه د شریان افت د پښي دقدم پاسنۍ برخه د معاینه کوونکي د لاس د غټي ګوتي په وسله د پینځه ثانیو د پاره د فشار لاندي راوړي که چیري اذیما موجوده وي د فشار شوي برخي پر ځاي ژوروالي د لیدلو وړ دي ویل کیږي چي Pitting Sign مثبت دي او کله چي ګوتي د پنځو ثانیو د فشار څخه وروسته کومه نښه پر نه ږدي ویل کیږي چي پورتنۍ علامه منفي ده چي دا یو نورمال حالت دي.

ناروغ د ولاړي په حالت کي د Saphenous په سیستم کي د Varicosties شته والي و یا نشت والي په نظر کي لري د لاس د شریاني سیستم د معلومولو د پاره چي په شریان کي بي کفایتي موجود ده او که نه د د دي کار د اجرا د پاره دي زندي کعبري او د عضدي شریانونو د ضربان جس اجرا شي.

Ketabton.com

پنځلسم څپرکی

CHAPTER 15

عصبي او حرکي سیستم

(THE NERVOUS AND MOTOR SYSTEM)

اناتومي او فزیالوژي: حرکي سیستم له دوو Neurones څخه جوړ شوي دي چي یوته یي Upper Motor Neurones او بل ته یي Lower Notor Neurones وایي.

Upper Motor Neurones: دا سیستم د دماغ په کج او پیچ Fissures او د Central Sulcus په مخکیني جدار کي ځاي لري. Axons د د ماغ د قشر څخه د Medolla Oblngata Pons, Midbrain, Internal Capsule Corona Radiata او د نخاع حبل ته رسیږي.

د M Edulla په قدامي برخه کي د پورتني حرکي نیورونونو لیفونه سره ټولیږي او یوه دسته ورڅه منځ ته راخي چي د Pyramid په نوم یادیږي چي 90٪ یي د Medulla په ښکتنۍ بلي خوا په لور تیریږي او 10٪ لیفوني بلي خوا ته نه تیریږي او په هغه خوا کي ښکته کیږي او د Anterior Columns په ښکتنۍ برخه کي بلي خواته تیریږي او ځیني خپلي خوا کي Pyramidal Tract ښکته کیږي ټول پیرامیدلیفونه د نخاع د حبل په Gray Matter کي ختمیږي د قحفي اعصابو حرکي نیورون د دي پیرامید په وسیله تعصیب مومي (بي له دولسم عصب او د اوم عصب دمنځ ښکتنۍ برخه) د پیرامید هزمه فکر کیږي چي دحرکي او ارادي فعالیتونو په برخه کي وظیفه اجرا کیږي.

Lower Motor Neurones: حرکي ښکتنۍ نورونونه Anterlor Horn او د Brain Stem Homologous حجري لري چي لیفونه یي د نخاع د قدامي لراي محیطي اعصابو او عضلو ته رسیږي.

عصبي مرکزي سیستم (Central Nervous System):

Ketabton.com

عصبي مرکزي سیستم د دماغ او د نخاع حبل (Spinal Cord) څخه عبارت دي او په محیطي عصبي سیستم کي ۱۲ جوړي دماغي اعصاب، نخاع او محیطي اعصاب شامل دي او اکثره محیطي اعصاب د حرکي او حسي اعصابو الیاف لري.

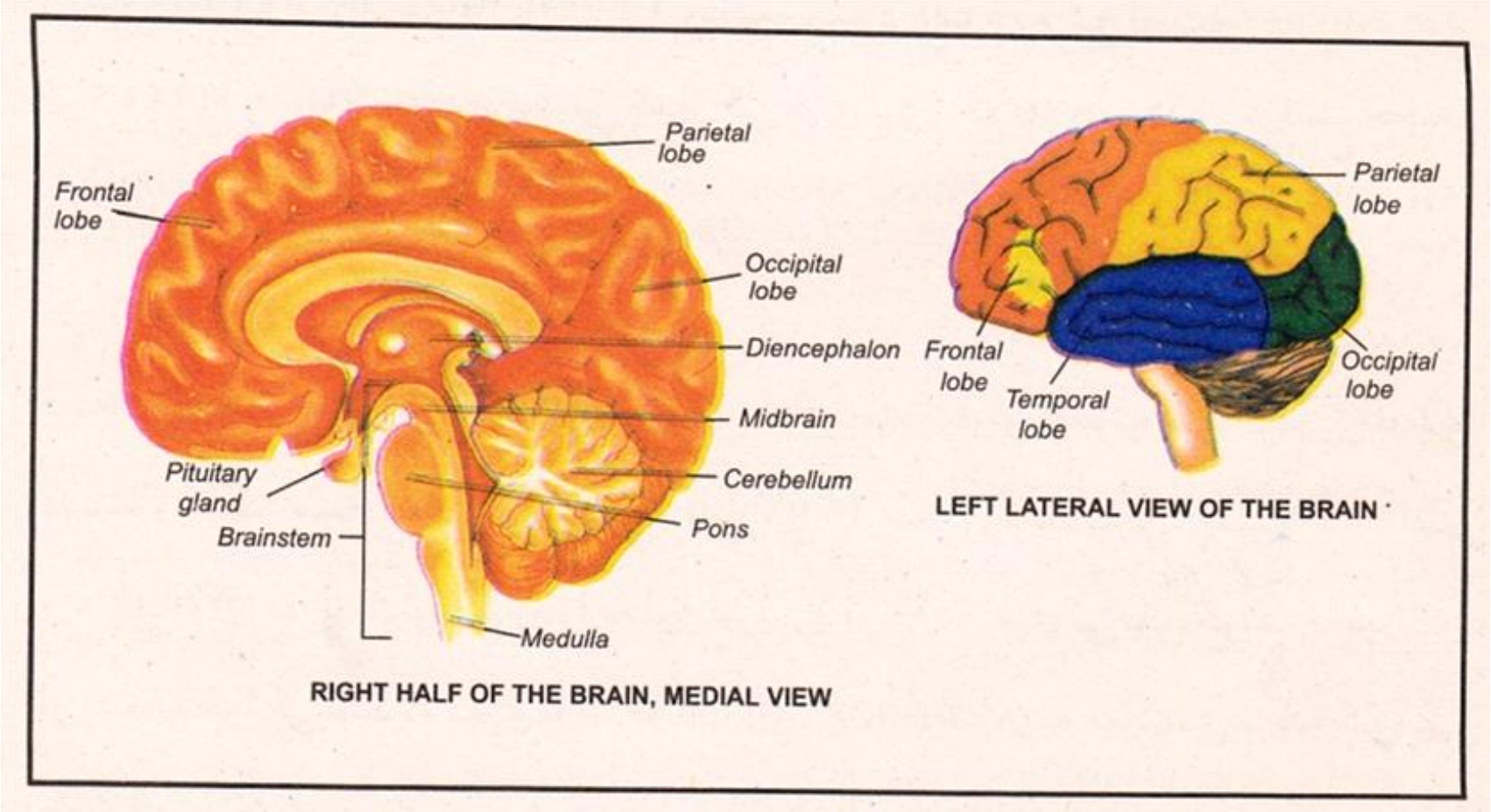

د ماغي نسج د څلور نورو نوو څخه جوړ شويدي:

Brain Stem, Diencephalon, Cerebrum او مخیخ (Cerebellum) څخه عبارت دي د دماغ هره نیمایي برخه په څلورو نورو برخو، چي د قدامي (Forntal) جداري (Parietal) صدغي (Temporal) او قفوي (Occiptal) فصونو څخه عبارت دي جوړښت موندلي دي.

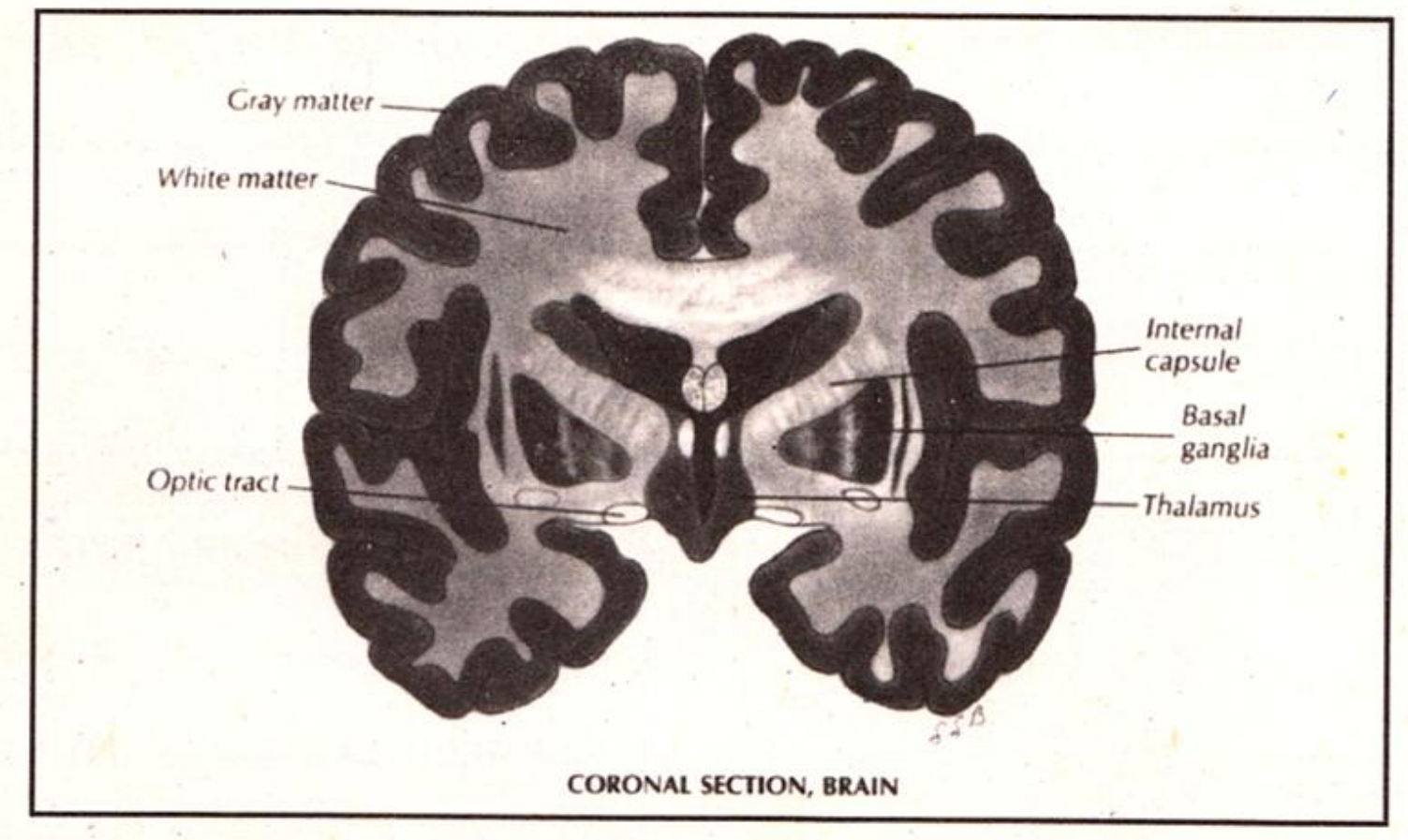

Ketabton.com

د دماغ يو زيات شمير ارتباطي شبکوي Neurons (عصبي حجري) لري په دي عصبي نورنو کي Cell Bodies او د هغوي Axons چي په عصبي سيستم کي د تنبه د انتقال دنده لري ليدل کيږي.

د ماغي نسج، خړ Gray Matter او يا سپين رنګ لري د نيورونونو Cell Bodies يوه کتله وي برخه ده چي د نيمايي ماغ د سطحي غاړي ورځخه جوړي شويده هم د دماغ د قشر (Cerebral Cortex) په نوم ياديږي د دماغ Witth Matter د نيورونو د Axons چي ميالين لري جوړښت مندلي دي د دي برخي سپين رنګ د ميالين داره پوشونو ځخه چي سپين رنګ لري جوړ شوي دي د عصبي تنبه چټک انتقال د دي پوشونو په وسيله اجرا کيږي.

د دماغ په ژوره برخه کي د Gray Matter اضافه ګي برخي چي Basal Ganglia لري او د تلاموس او هايپوتلاموس چي د ديانسفال يوه برخه ده په حرکاتو تاثير کوي په نظر راځي کله چي تلاموس ته حسي تنبي راشي وروسته د څه عمليو ځخه د دماغ قشر ته ليږلي کيږي هايپو تلاموس د Homestasis ساتنه حرارتي تنظيم د زړه د حرکاتو په اندازه او دويني د فشار په کنترول کي برخه اخلي په همدي شان هايپوتلاموس د اندوکرين سيستم، شديد خفګان او جنسي خواهشاتو په ميزاجي قواو قوي کنترول لري.

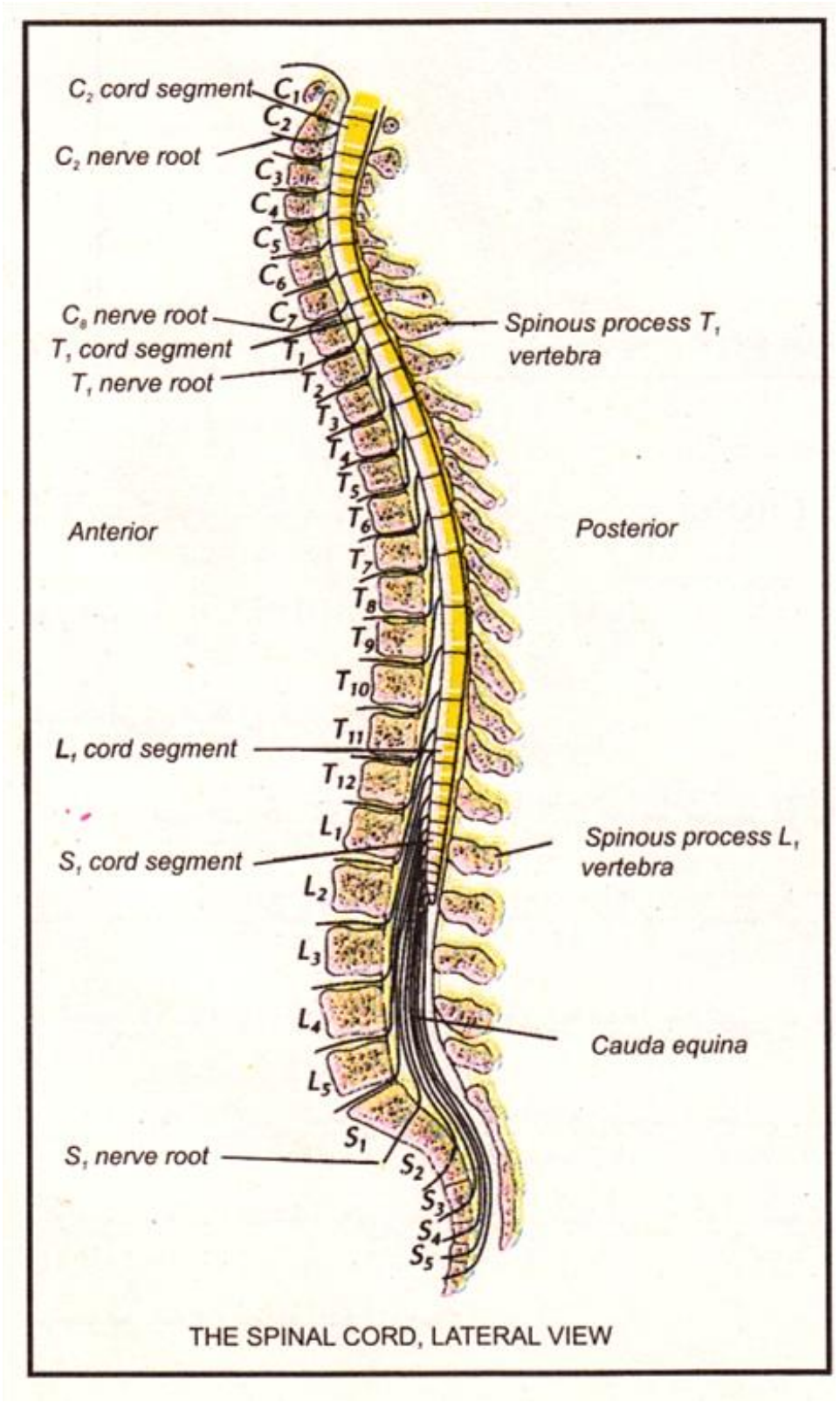

Brain Stem د دماغ پورتني برخه د نخاعي حبل، منځني دماغ، حدبه (Pons) او بصله (Medulla) د دماغ په قاعدوي برخه کي پرته ده او د بدن د حرکاتو موازنه د ولاړي په حالت کي په غاړه لي.

Ketabton.com

نخاعي حبل (Spinal Cord): نخاعي حبل د عصبي نسج يوه استوانوي کتله ده چي د ستون فقرات د هډوکو په منځ کي د بصلي د Foramen Magnum څخه نيولي تر د قطني داولي او يا دويمي فقري پوري رسيږي د نخاعي حبل ممبران تر دويمي عجزي فقري پوري دوام لري په نخاعي حبل کي حسي او حرکي عصبي برخي داخل او خارج کيږي.

د نخاعي حبل د نخاع د حرکي او حسي اعصابو د عکاساتو په فعاليت کي ستر رول لري.

نخاعي حبل په پنځو برخو تقسيم شويدي:

د غاړي (Cervical): برخي چي د غاړي د لومړي فقري څخه تر اتمي فقري پوري (C1-8) دوام کوي د نخاع صدري برخه د صدر د لومړي فقري څخه تر دولسمي فقري (T1-12) فطني نخاع د قطن د لومړي فقري څخه تر د قطني پنځمي فقري (L1-5) د Sacral برخي د سکرال د لومړي فقري څخه تر پنځمي فقري (S1-5) او د Coccygeal برخي شامل دي.

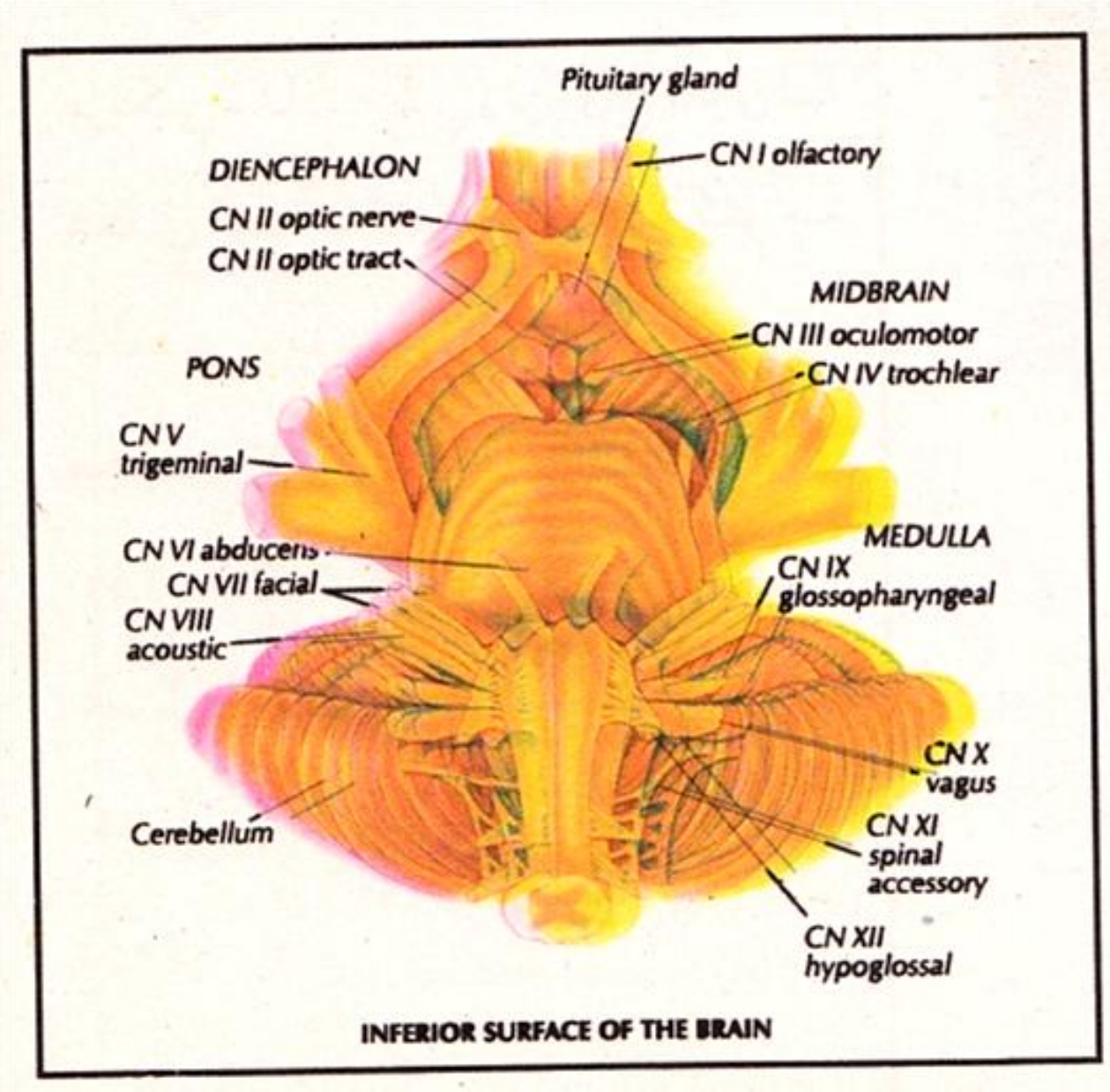

عصبي ريښي چي د نخاعي حبل څخه راوځي په ديکي د قطني او سکرال عصبي ريښي نسبت دنخاع نورو برخو ته د عصبي ريښو څخه اوږدي دي.

چي د قطني نخاع د لومړي او يا دومي فقري څخه تر CAuda Equina پوري د آس د لکۍ په شان منظره لري.

Ketabton.com

قحفي عصبي سیستم:

(Cranial Nervous System) دولس قحفي جوړيي اعصاب د قحفي جمجمي په داخل کي د قحفي اعصابو په نوم یادیږي.

د دریم قحفس عصب څخه تر دولسم پوري د دیانسفل او Brain Stem څخه منشاء اخلي (په حبل کي د قحف لومړي عصب د دوهم عصب سره په دماغ کي یو ځاي کیږي) په ځیني قحفي اعصابو کي حس او حرکي دندي (وظیفي) ډیري کمي او په خینو کي دا دندي په ښه شان پراختیا مومي لکه د بوي د لیدني او اوریدني (I,II,III) په اعصابو کي.

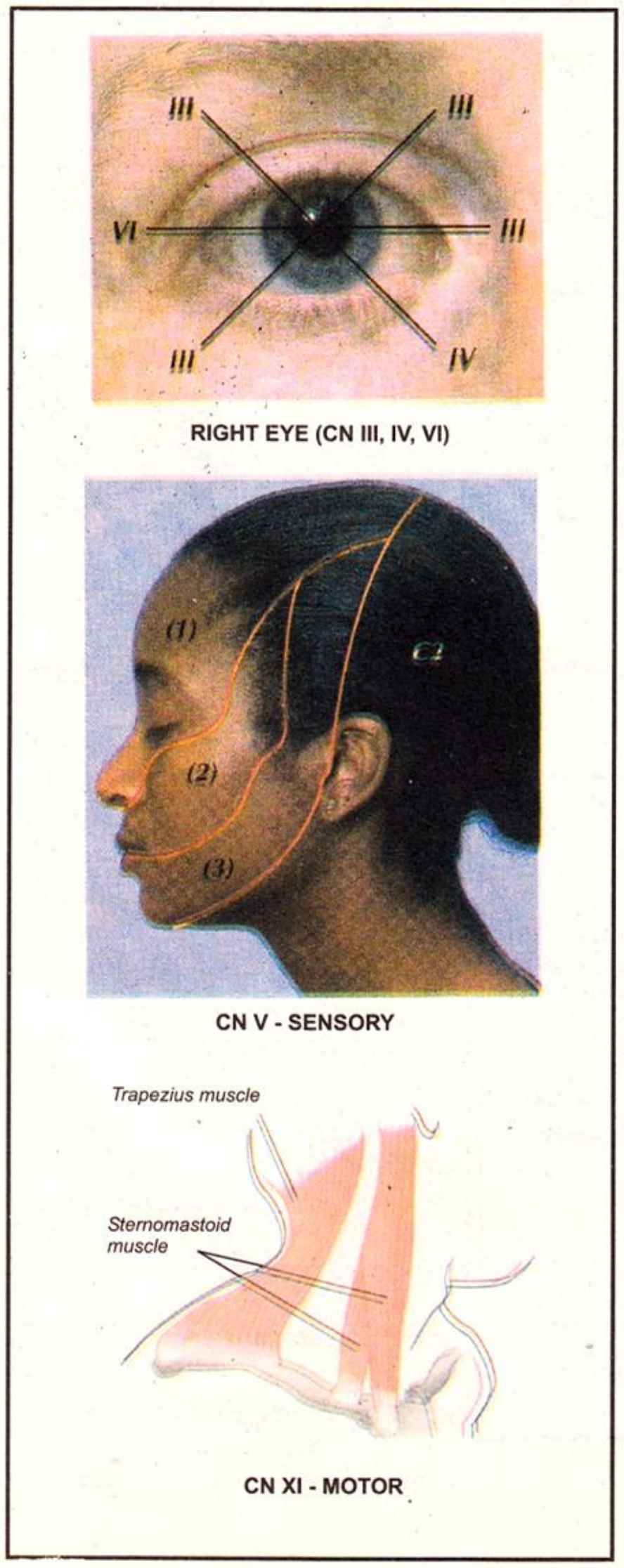

د قحفي اعصابو دندي په فزیکي معاینه کي ډیر رواج لري له همدي کبله په لاندینی صفحه کي په مختصر شکل ښودل شویدي.

محیطي اعصاب (peripheral Nervous) : د قحفي اعصابو بر سیره عصبي سیستم چي د نخاع او د محطي اعصابو څخه نمایندګي کوي د لیدلو وړ دي.

د نخاع حبل سره 31 جوړيي اعصاب یو ځاي کیږي چي اته یي د غاړي دولس یي صدري پنځه قطني بنځه سکرال او یو د Coccygeal په برخه کي په نظر راځي.

د عصب قدامي برخه حرکي الیاف لري او په بل کي خلفي برخه حسي الیاف لري خلفي او قدامي الیاف ډیر رز یو د بل سره یو ځاي کیږي او Spinal Nerve د جوړښت سبب کیږي

Ketabton.com

اکثره د محیطي اعصاب د حسیالیافو او د Afferents او حرکي الیافو د Efferent په نومو یادیږي.

نخاعي حبل د دماغ په شان Gray Matter او With Matter لري.

د Gray Mather نوي (Nuclei) عصبي الیاف چي دماغ د محیطي عصبي سیستم سره نښلوي لیدل کیږي.

د قدامي او خلفي قرنونو Gray mather ته يي Butter Fly منظره ورکړیده په نظر راځي.

د نخاع عکسي **(SPINAL REFLEXES)**:

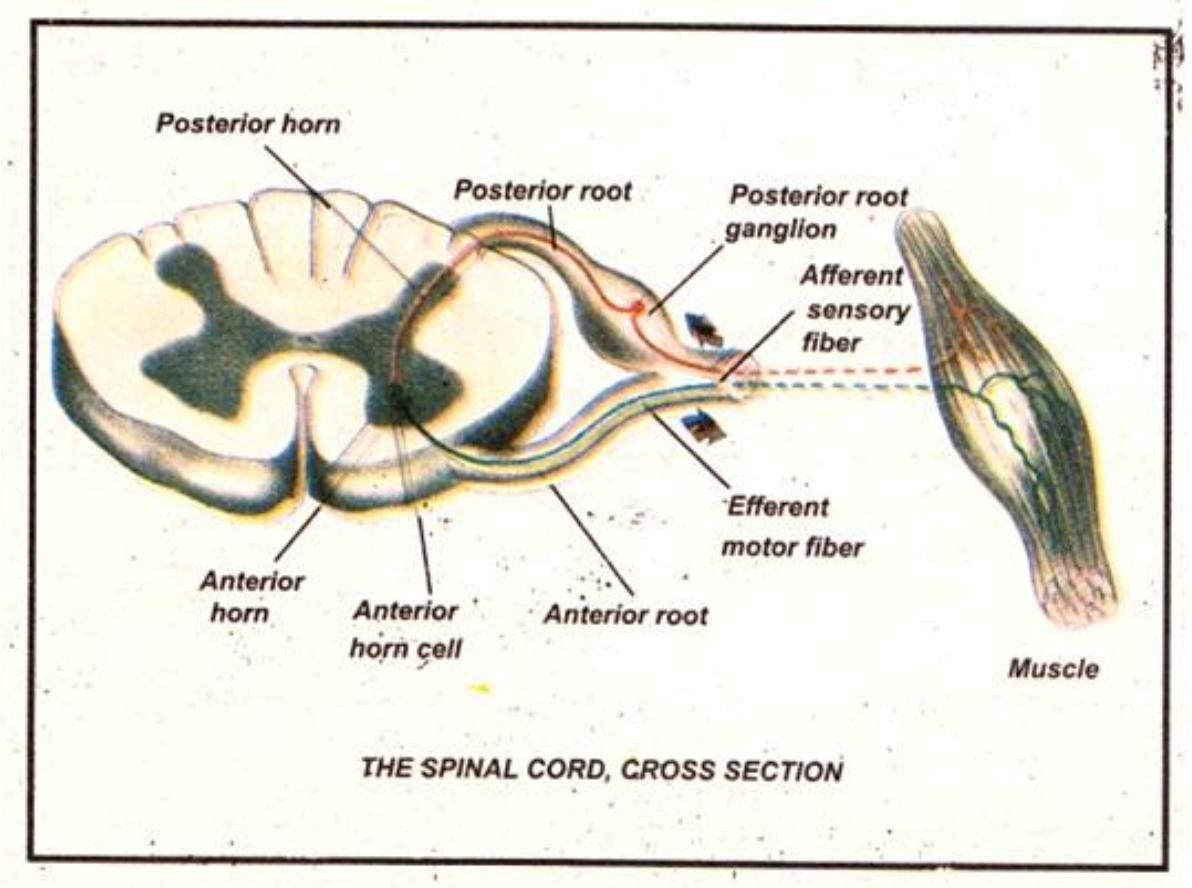

Deep Tendon Reflex چي د Muscle Stretch Reflexes په نوم هم یادیږي.

دوي دمرکزي او عصبي سیستم په وسیله تعصیب شویدي دا ډول رفلکس چي حرکي او حسي نیورون او یو Synapse لري د Mono Synaptic Feplexet په نوم یادیږي لکه د لاس او پښو عکسي که چیري د حسي او حرکي نیورونونو په منځ کي نور نیورونونه شرکت ولري دا ډول نیورورونه د Poly Synaptic Reflixes په نوم یادیږي.

Motor Pathway: Motor Pathway کي پورتني حرکي نیورون د دماغ او یا د نخاعي حبل له سیسپنس وروسته په ښکتني حرکي نیورنو کي شامليږي د عصبي حجرو جسمونه (Nerve Cell Boides) یا پورتني حرکي نیورنونه د دماغ په قشر او د Brain Stem په ځینو نوو کي لیدل کیږي چي دقحفي اعصابو د سینپنس حرکي نیورونو نه په Brain Stem او د محیطي اعصابو نووي د نخاع په حبل کي ځاي لري.

Ketabton.com

ښکتني حرکي نيورونونه د اعصابو حجروي جسمونه د نخاعي حبل په Anterior Horh حجرو او دهغوي د اکسون تنبه د Anterior Roots او د نخاع د اعصابو لاري محيطي اعصابو ته ورل کيږي او د عضلي په عصبي عضلي Junction ختميږي.

دري ډوله Motor Pathway د Anterior په حجرو کي داخليږي چي د The Basal Ganglia, Corticospinal Tract او د Cerbellar System څخه عبارت دي.

قشري نخاعي هزمه (Corticospinal Tract): قشري نخاعي هزمه د Pyramidal Tract په نوم هم يادېږي د دي سيستم پوسيله د بدن د عضلاتو ارادي حرکات، د عضلاتو د تنبو انتقال د عضلي د مقويت له منځه ورل او داسي نوري دندي اجرا کيږي.

قشري نخاعي سيستم دماغ له قشري برخي څخه منشه اخلي او حرکي الياف يي د بصلي (Medulla) په لور ښکته کيږي او هلته يو اناتومي مخروطي Pyramid جوړښت ورڅخه منځ ته راخي چي اکثره الياف يي د بصلي بي خواته تيريږي او ښکته خوا حرکت کوي او په Antrior Horon Cell يا بين البني نيورنو سره سيسپنس جوړوي قحفي اعصاب د Brainstem په برخه کي چي د Motor Nuclei سره سيپنس جوړوي دا ډول قحفي اعصاب Cortico Balbar په نوم يادېږي.

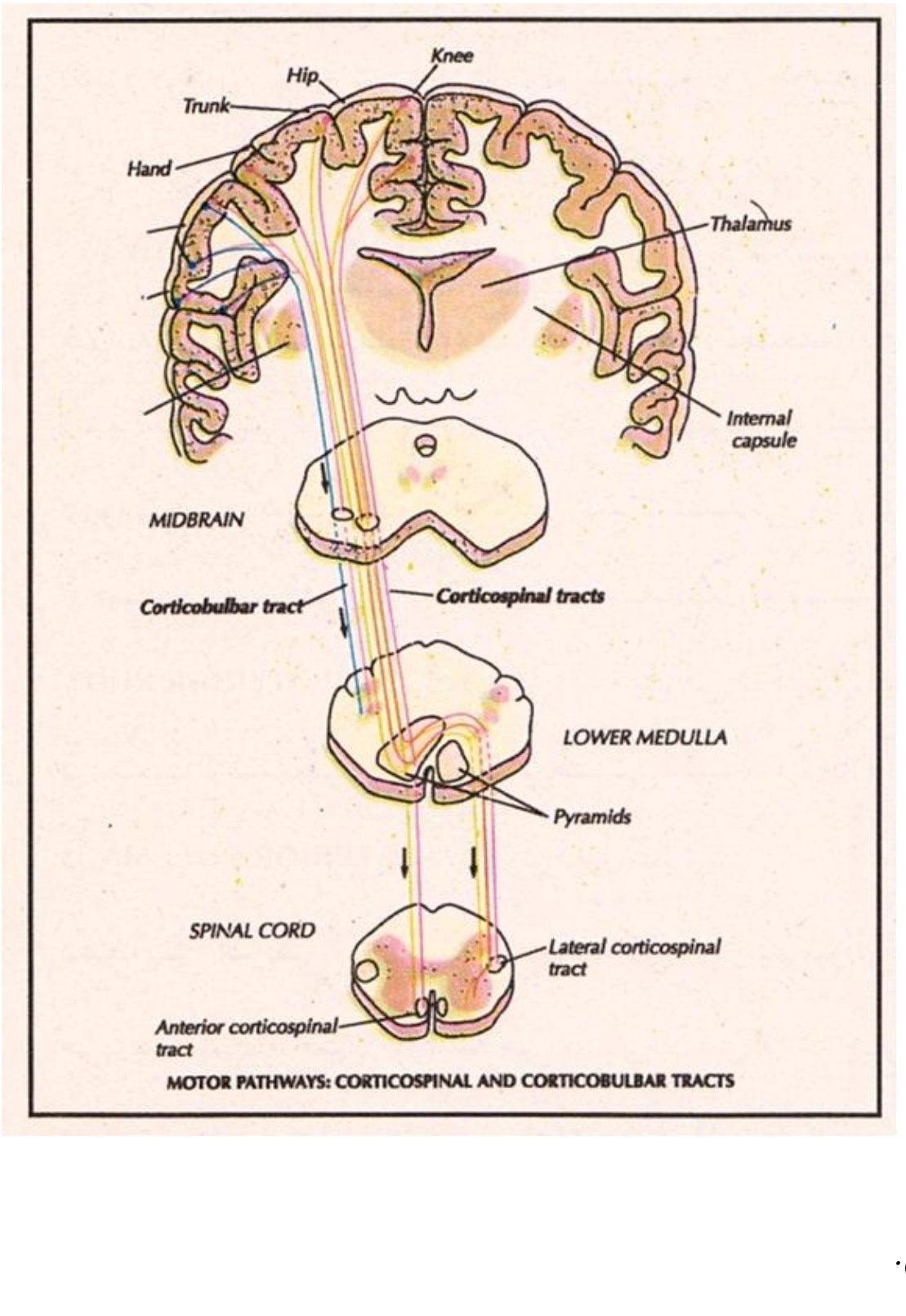

MOTOR PATHWAYS: CORTICOSPINAL AND CORTICOBULBAR TRACTS

Basal Gangalia System: دا يو مغلق سيستم دي چي په دي سيستم کي حرکي Pathway د CerebralCortex, Brain stem, Basal Ganglia, Pathway او Spinal Cord ترمنځ ليدل کيږي. د دي سيستم په وسيله عضلي مقويت(Tone) د بدني حرکاتو کنترول لکه قدم وهنه کنترولوي.

Ketabton.com

Cereblar System: کله چي مخیخ ته حسي او حرکي تنبه راورسیږي د اناتومۍ عضوه په حرکي فعالیت کي داخلیږي او پهدي شان د بدن د موازني د وضعیت په استنه کي مرسته کوي څه وخت چید ماغي نخاعي سیستم خراب او یا له منځه لاړ شي د تخریف شوي برخي د لاندي د بدن د اضعاو په فعالیت کي کمښت او یا د منځه ځي کله چي پورتني حرکي نیورونونه په بصلي کي Crossover ورکوي یعني د بصلي د یوي خوا څخه عصبي الیاف بلي خوا ته تیریږي د بدن د یوي خوا خرابي یا افت دبدن په بله خوا کي (Contral Lateral) د لیدلو وړ دي او څه وخت چي خرابي د Crssover څخه د لاندي پیدا شي حرکي خرابي د بدن په همغه خوا کي Ipsialteral کیږي.

کله چي په Basal Gangalia System یا Cerebelar کي مرضي افت پیداشي د پارالایزسسبب نه کیږي خود ناروغ د ناتوانۍ سبب کیږي یعني کله چي په Basaganlar System کي خرابي ولیدل شي په ناروغ کي عضلي مقویت زیاتیږي حرکات یي ډیر سست د بدني وضعیت په کنترول کي خرابي راځي او په همدي شان اکثره حرکات یي په غیر ارادي شکل بدلږي او د مخیخ په خرابۍ کي د بدن په موازني او عضلي مقویت کي کمښت د لیدلو وړ دي.

Sensory Pathway: حسي تنبي یوازي د عکسي په فعالیت کي برخه نه اخلي خو په شعوري حسیت په فشاک د بدن د وضعیت په اصلاح کیدو او هم پداخلي دندو لکه د ویني د فشار د زړه د حرکاتو په شمیره او په تنفسي تنظیم کي مرسته کوي.

د پوستکي د حسي اخذو د مخاطي غشا، عضلاتو، وترونو او حشیوي برخو څخه تنبي د حسي الیافو درد، حرارت، وضعیت او تماس د محیطي اعصابو او Poterior Root له لاري د نخاع په حبل کي داخلیږي او د دي ځاي څخه حس تنبي د دماغ قشري حسي برخي ته Spinothalamic Tract او یا د Posterior Columnدلاري لیږل کیږي.

د معاینې طریقي: د عصب په معاینه کي دوه مهم سوالونه دیاده څخه باید ونه وخي چي آیا د ښي او چپي خوا علامي سمتریک دي او که چیري علامي په سمتریک شکل موجود

Ketabton.com

نه وي مرضي افت يي په عصبي مرکز سیستم یا په محیطي عصبي سیستم کي موجود وي.

په عصبي معاینه کي پنځه اساسي شیان په نظر کي نیول کیږي.

1. دماغي او د خبرو حالت.
2. قحفي اعصاب.
3. حرکي سیتم
4. حسي سیستم
5. عکسي

که چیري په ناروغ کي غیر نارمل علامي موجود وي باید کوښښ و شي او ودي لټول شي چي افت په مرکزي او یا به محطي سیستم کي موجود دي.

قحفي اعصاب: The Cranial Nerves:

لومړي قحفي عصب: دا عصب د Olfactor عصب په نوم هم یادیږي چي د دي عصب معاینه د ناروغ د بوي په وسیله اجرا کیږي چي د دي معاینې د پاره داسي بوي لرونکي شیانو څخه استفاده وشي چي ناروغ یي د بوي سره اشنایي ولري او هم تخریش اورانه وي د معاینې په اول کي د پوزي دواړه سوي معاینه کیږي چي خلاصي وي په داسي حال کي چي د پوزي یو سوي بند شي او ناروغ ته وویل شي چي د پوزي د بل سوري له لاري هوا کش شي او بیا مانوره په معکوس شکل د پوي د خلاصیدو له پاره اجرا شي بیا دناراوغ دواړه سترګي او د پوزي سوریو ته بوي لرونکي شیان لکه د ګلونو و چي پانې او کافي د پوزي یو سوري ته وړاندي کیږي په داسي حالکي چي د پوزي بل سوري بند شوي وي او په همدي شان دا بوي لرونکي شیان د پوي بلي خوا ته نزدي کیږي چي په نارمل حالت کي د پوزي د هري خوا په وسیله بوي حس کوي او حتي د بوي ناکه شي نوم راته اخلي.

دویم قحفي عصب د optic nerve په نوم یادیږي د دي عصب په معاینه کي د سترګي د دید دقدرت اندازه او ساحه له نظره څخه تیریږي.

Ketabton.com

د قحف دويم (Optic) او د دريم (Oculomotor) عصب معاينه د حدقي د اندازي او غبرگون (عکس العمل) يي د رڼايي په وسيله اجرا کيږي.

د قحف دريم عصب (Oculomotor) څلورم عصب (Trochlear) او شپږم عصب (Abducer) په دي تجربه کي د سترگو د نظر يا ديد شپږ خارجي حرکت په مختلفو سمتو اجرا کيږي د سترگو حرکات په محدود شکل Ptosis او يا Nystagmusکه چيري د سترگو په هري خوا کي ليدنه وليدل شي بايد ياداشت کړل شي د قحف پنځم عصب د Trigeminal Nerve په نوم ياديږي.

حرکي تجربه: ناروغ ته ويل کيږي چي خپل غاښونه کلک و نيسي په داسي حال کي چي د معاينه کونکي د يو لاس گوتي په يو خوا او د بل لاس د گوتو په وسيله د معاينه کونکي همغه خوا د خولي جس کيږي د عصب د نورمال حالت په وخت يي د جولو عضلاتو د تقلص قوت په ښه شان جس کيږي که چيري د مخه په هماغه خوا کي د جوولو د عضلاتو تقلص جس نه شي ويل کيږي چي د هماغه اړخ پنځم عصب له کاره لويدلي دي.

حسي تجربه: ناروغ ته ويل کيږي چي خپلي سترگي پټي کړي او د يو تيز شي سره د معاينه کونونکي د تندي يوه خوا د مخ او ژامي په برخه کي د پوستيک د پاسه د تيز شي لکه دسنجاق ټير سره په تماس راوړي او ناروغ ته ويل کيږي چي دس نجاق د تماس په وخت کي د درد احساس کوي او کنه په دي شان کله چي د پنځم عصب حرکي تجربه نارمل حالت و نه لري بايد حسي تجربه هم اجرا شي تر څو د عصب نورمال او يا ابنارمل حالت په گوته کړل شي حسي تجربه کيداي شي چي د درد د احساس د تجربي په وسيله د تيز شي د احساس په ځاي يخ او يا گرم شي په هماغو برخو کي په تماس راوړل شي او ناروغ ته ويل کيږي چي گرم او يا يخ شي احساس کوي کنه او په دي شان Temperature Sensation اجرا کيږي.

Corneal Reflex: يوه بله تجربه ده چي د پنځم عصب د معايني په وخت کي ورڅخه کار اخلي په دي وخت کي د دي تنبه په وسيله سترگي په ډير چټکتيا سره تړل کيږي او د خلاصولو عمليه يي د ليدلو وړ ده د قحف اوم عصب چي د Facial Nerve په نوم هم

Ketabton.com

یادیږي د دي عصب د تجربي په وخت کي د مخ تفتیش کوي او هم د خبرو په وخت کي د مخ دواړه خواوي له نظر څخه تیریږي چي کومه غونجه او Asymmtry او یا کوم ابنارمل حرکت یي په منخ کي لیدل کیږي او کنه ناروغ ته ویل کیږي چي سترګي کلکي و تړي او د یو لاس د شهادت اوغتي ګوتي په وسیله د دواړو سترګو د لاندي برخي او د چپ د شهادت او د غتي ګوتي په وسیله د سترګو پاسنۍ برخه کش کیږي چي په دي وسیله د عضلو د تقلصي حالت په برخه کي ورڅخه معلومات اخیستل کیږي په همدي شان ناروغ ته ویل کیږي چي ښکته او پورته غاښونه وښايي بيا ورته ویل کیږي چي لږ وخاندي او هم د دواړو خواوو د غومبرو د ډکیدو په حالت کي ویل کیږي چي هوا اوباسي په دي پورتنۍ تجربه کي د مخ حرکات د عضلاتو مقویت او سستیار او د عدم تناظر حالات په نظر کي نیول کیږي او هم که چیري د مخ په یوه خوا کي فلج موجود وي د خولي هماغه خوايي د خندا په وخت کي ښکته په نظر راځي.

د قحف اتم عصب د Acoustic عصب په نوم هم یادیږي چي د دي عصب د تجربي په وخت کي دا هوا او د هډوکو د لاري د اوریدو تجربه اجرا کیږي چي په نارمل حالت کي د دواړو غوږونو د اوریدو حالت په مساوي شکل موجود وي.

د قحف نهم عصب چي د Glossopharyng Geal او لسم عصب د Vagus Nerve په نوم هم یادیږي د نهم عصب د تجربي په وخت کي د ناروغ اواز او هم د غذا د قرت کیدو حالت په نظر کي نیول کیږي او هم کله چي ناروغ ته وویل شي چي خوله خلاصه کړي او د ناروغ د آه AH ویلو په وخت کي د Soft Plate او د Pharynx حرکات په نظر کي نیول کیږي چي په نارمل حالت کي د اه په ویلو سره د Soft Plate پورته خوا په متناظر شکل او Ovula خط په منځنۍ حصه کي لیدل کیږي او په همدي شان د فرنګش خلفي برخي د یوي پردي په څیر په منځنۍ برخه کي په حرکت راځي.

دقحف یولسم عصب د Spinal Acessory په نوم هم یادیږي چي د دي عصب د تجربي په وخت کي د Trapezius عضلي د اوږو په برخه کي د تجربي لاندي راوړي یعني ناروغ ته ویل کیږي چي خپلي اوږي پورته کش کړي په داسي حال کي چي تاسي د دواړو اوږو

Ketabton.com

پورتني حرکت قوت د خپلو لاسونو دمقاومت په وسیله قضاوت کړلي شي چي عضلي نارمل تقلص لري او کنه چي د دي عصب د فلج په وخت کي هماغي اوږي ښکته خوا لوییږي او هم کله چي د معاینه کوونکي خپل ښي لاس د ناروغ د مخ په چپي خوا کیښودل شي نو او ناروغ ته ویل کیږي چي د لاس په لور په مخالف شکل زور و کړي په دي شان د Sterno Mastoid د عضلاتو تقلص څخه د عصب نارمل حالت په ګوته کیږي.

د قحف دولسم عصب، چي د Hypoglossal عصب په نوم هم یادیږي د دي عصب د تجربي په وخت کي د معاینه کوونکي ژبه د نظر څخه تیریږي، چي په ژبه کي کوم خفیف او غیر منظم حرکتونه (Fasciculations) موجود دي او کنه بیا د ناروغ ژبه په داسي حال کي چي دباندي یي ایستلي وي حرکات اتروفي او سمیتریک حالات د نظر څخه تیریږي او ژبي ته په هره خوا حرکت ورکول کیږي او په دي شان د دولسم عصب تست سرته رسیږي.

The Motor System: کله چي معاینه کوونکي و غواړي چي د بدن حرکي سیستم د معاین لاندي راوړي باید د بدن په وضعیت غیر ارادي حرکاتو او د عضلاتو په مقویت قوت او انسجام یي ځان پوه کړي وي او کله چي په معاینه کي غیر نارمل حالت موجود وي باید عضله او یا عضلات یي په ګوته شي او دا هم باید فکر کي راوي چي افت مرکزي او یا محیطي منشاء لري د بدن وضعیت (Body Position) د حرکت په وخت کي ناروغ د بدن وضعیت ته توجه وکړاي شي چي Paralysis موجود دي او کنه.

د غیر ارادي حرکاتو (Involuntary Movements) په برخه کي رعشه (Tremors) یا Fasciculation شته دي کنه او که چیري موجود وي د هغوي ځاي وصف، رتم او د هغوي رابط هغي د وضعیت فعالیت او ځینو روحي فکتورنو سره ولټول شي.

په عضلي ارتفوي کي د عضلاتو کتله پهکمیدو راځي او حال دا چي هایپرتروفي حالت کي د عضلاتو په کتله کي ډیرښت راځي د علاتو اتروفي په زړو کي یو نارمل حالت دي خو په خوانانو کي یو غیر نارمل حالت دي چي د هغي ځاي او د افت منشا باید ولټول شي.

Ketabton.com

عضلي قوت (Muscle Strenth): عضلي قوت په نارمل حالت كي په خلكو كي يو د بل سره فرق لري دا ډول بدلون اكثراً دعمر، جنس او په سپورتي او عضلي خلكو كي په نظر راځي.

دا هم بايد په فكر كي ولرو هغه څوک چي د بدن يوه خوا او يا طرف نسبت بلي خوا ته زيات استعمال كړي همااه خوا يي نسبت بلي خواته قوي وي چي د دواړو خواو د معايني د مقايسي پر وخت په نر كي وي هغه خلک چي د ښي لاس زيات استعمالوي نسبت كيڼ (چپ) لاس ته او هغه سړي چي كيڼ لاس زيات استعمال نسبت ښي لاس ته قوي وي.

كه چيري د بدن د يوي برخي قوت كي ضعيفي راغلي وي Paresis او كله، چي عضلي قوت د لوي عضوي په بشپړ شكل د منځه تللي وي Paralysis په نوم او ځه وخت چي د بدن په نيمايي برخه كي ضعيفي موجوده وي Hemiparesis او د بدن د نيمايي برخي ضعيفي د Paralysis او دواړو پښو د Paraplegia او په همدي ډول د بدن د څلورو خوا وضعيفي د Quadreplegia په نوم ياديږي.

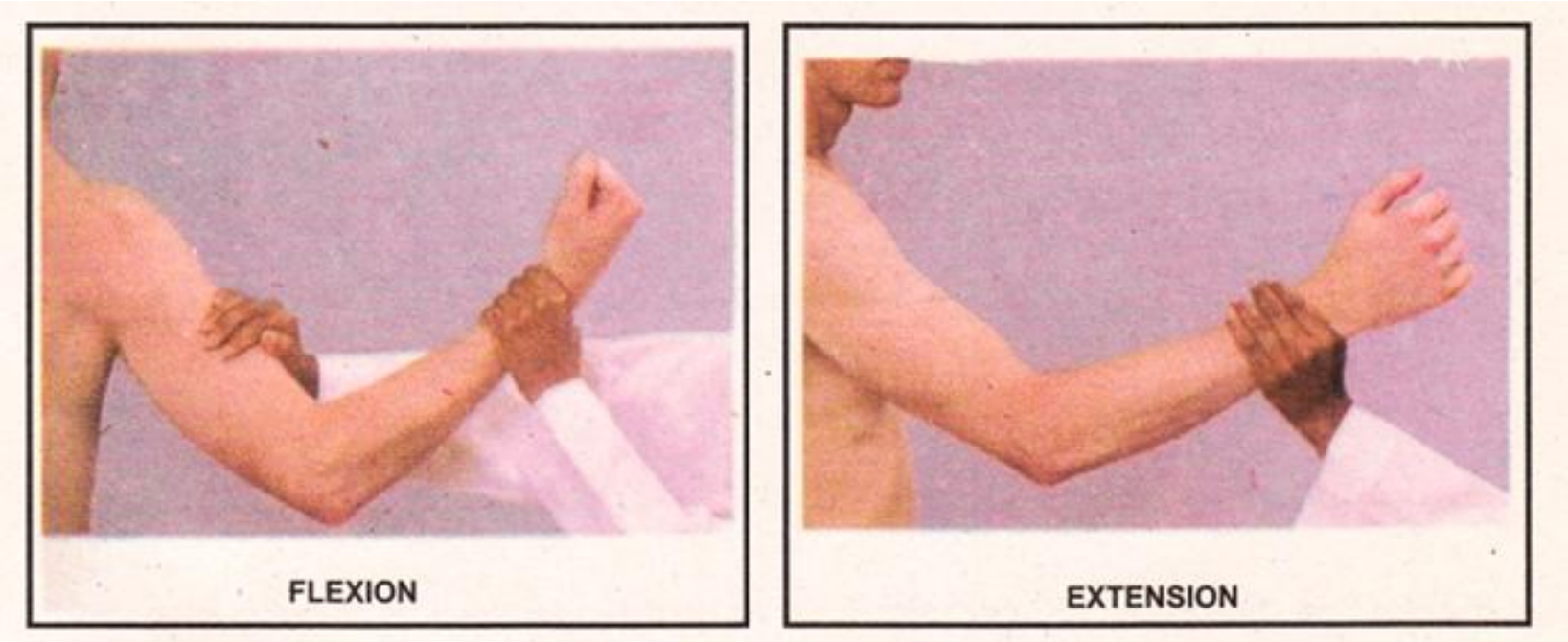

د مهمو عضلي ګروپونو د تجروبو د طريقو څخه په لاندي شان بيان كيږي:

د لاس په قاتيدو كي (Flexion)، د Biceps په خلاصيدو كي Extension د Triceps د عضلي قوت اندازه كيږي.

Ketabton.com

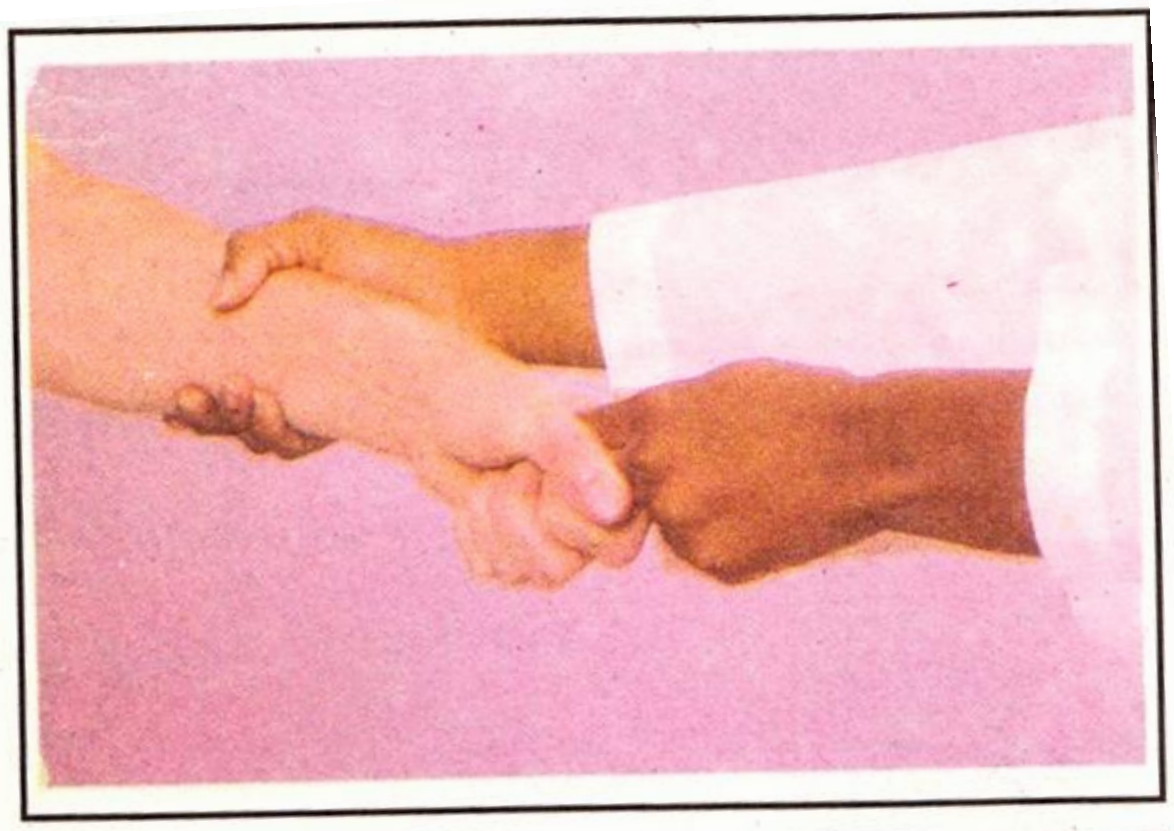

د Flexion په وخت کي ناروغ ته ويل کيږي چي د لاس پنجي موټي کړي او د لاس د کشش په مقابل کي بايد مقاومت و کړي او د Extension په وخت کي د لاس قوت په مقابل لور تجربه کيږي چي د عضلاتو ضعيفي په محيطي عصبي ناروغيو کي لکه د کعبري عصب په تخريبي حالت کي د ليدلو وړيي دي.

د Gript Test په دي تجربه کي معاينه کوونکي خپلي د لاس دوه ګوتي د ناروغ په لاس کي ورکولکيږي او ورته وايي چي کلکي يي و نيسه او د ګوتو د کشش په وخت کي د هغه د پنجي قوت په نښه کيږي او که چيري د ګوتو په ټينګولو کي ضعيفي موجوده وي په مرکزي يا محيطي عصبي ناروغۍ دلالت کوي چي د دواړو دلاس پنجي په مقايسوي شکل معاينه شي.

Test Finger Abduction: په دي تجربه کي د ناروغ د لاس ورغوي د زمکي په لور او ګوتي يي ي و دبل څخه لري نيسي او ناروغ ته ويل کيږي چي ګوتي ځاي پر ځاي کلکي و نيسي او معاينه کونکي د ګوتو د کشش په اثر چي بيرته يي سره يو ځاي کړي د ګوتو د عضلاتو د قوت په ګوته کيږي چي پر زندي عصب يي د مريضي حالت کي د ګوتو په عضلاتو کي ضعيفي راځي او په اسانۍ سره ګوتي يو د بل پسي نږدي کيږي.

Test Opposition of the Thumb: په دي تجربه کي ناروغ ته ويل کيږي چي د لاس غټه ګوته دي د وړي ګوتي سره يو ځاي کړه او په دي شان د معاينه کوونکي د ګوتي په وسيله د عضلي د قوت په برخه کي معلومات په لاس راځي چي په Carpaltunnel Syndram کي

Ketabton.com

د Median nerve د خرابۍ په وسیله د ګوتي د مخالفت سمت په قوه کي ضعیفي پیدا کیږي.

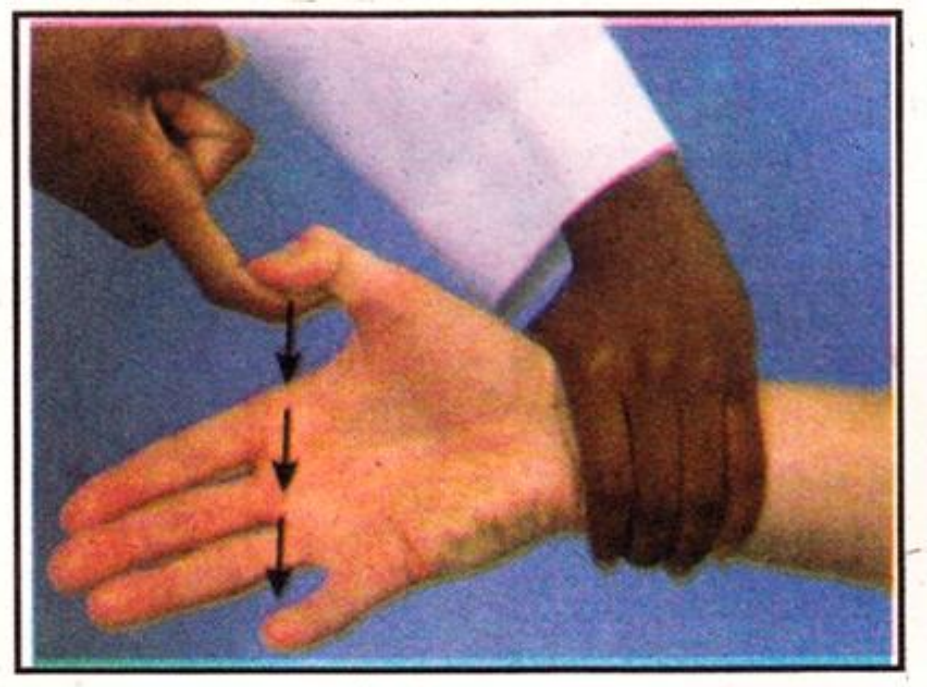

د ځنګون د Extension تجربه: په دي تجربه کي د ناروغ پښنه د ځنګون په برخه کي په خم شکل نیول کیږي او د ناروغ ته وایي چي پښنه دي سمه کړي او یا دي وغوځوي په داسي حالکي چي معاینه کونکي پښنه کلکه نیولي وي اجرا کیږي او په دي شان Quadriceps د عضلي قوت چي د بدن د قوي عضلاتو څه ده په ګوته کیږي.

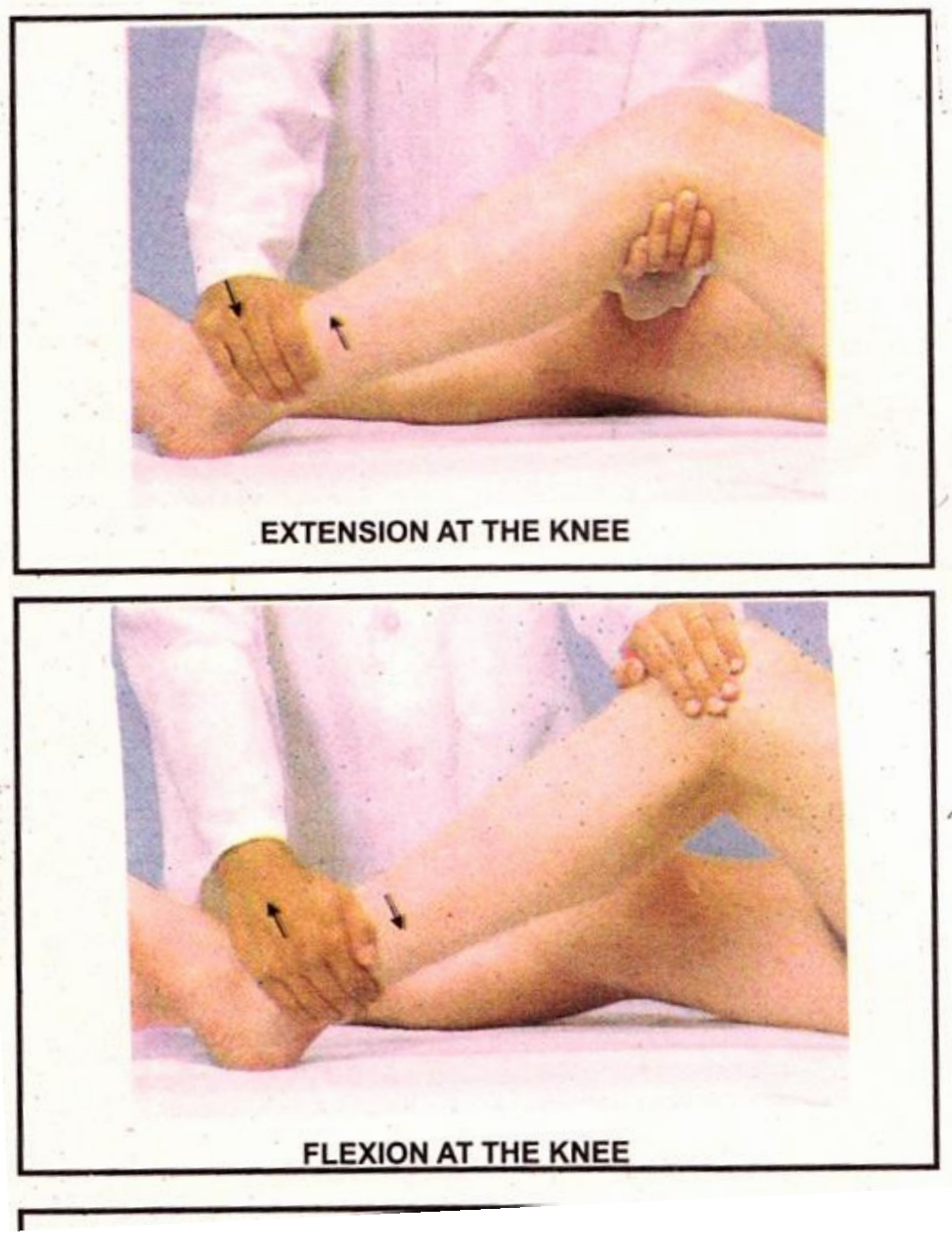

د ځنګون د Flexion تجربه: د ناروغ ځنګون د قبض په شکل د بستر د پاسه نیول کیږي ناروغ ته ویل کیږي چي پښنه ښکته کړي په داسي حال کي چي معاینه کونکي کوښښ کوي چي هغه په مستقیم شکل راوړي په همدي ډول د ناروغ د پښي د قدم په برخه کي د Dorsiflexion حرکت اجرا کیږي یعني ناروغ ته ویل کیږي چي قدم یي پورته خوا کش شي او هم قدم د معاینه کونکي د لاس په مقابل کي ښکته خوا وړل کیږي چي دا حالات د Planter Flexion په نوم یادیږي.

Ketabton.com

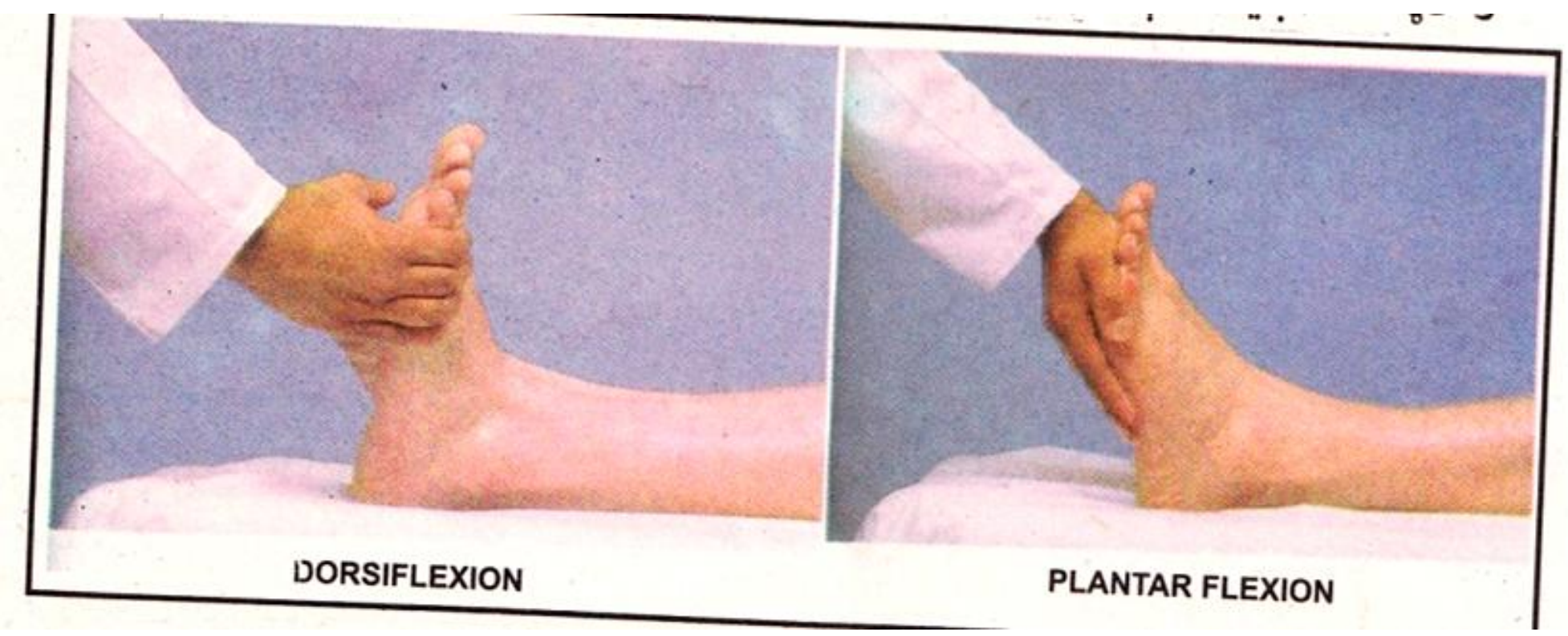

انسجام (Coordination) د عضلي د حرکت انسجام د عصبي سیستم په وسیله په څلور ځایو کي په جلا توګه اجرا کیبږي.

1. د حرکي سیستم تجربه د عضلي د قوت په وسیله.
2. مخیخي سیستم (Cerebellar System) چي د حرکي سیستم یوه برخه ده دا هم د رتمیک حرکت او د ثابت وضعیت په وسیله تجربه کیږي.
3. Vestibular سیستم د سترګو د سر او بدن حرکاتو د موازني او انسجام په وسیله تجربه کیږي.
4. حسي سیستم د حسي ځایو په وسیله اجرا کیږي.

د ناروغ د انسجام د معلوملو د پاره ناروغ باید لاندیني فعالیتونه اجرا کړي:

1. د چټک او متناوب حرکاتو اجرا
2. Point To Point Movements
3. Gait او د بدن د نورو حرکاتو اجرا
4. ولاړه په خصوصي شکلونو

چټک او متناوب حرکتونه (Rapid Alternationng Movement):

ناروغ ته ویل کیږي چي د لاس په وسیله دي خپل ورون ووهي او بیا دي خپل لاس پورته کړي او د لاس د شاه په وسیله یي د خپل ورون هماغه برخه ووهي او دا عمل دي په چالاکي او متناوب ډول تکرار کړي او په همدي شان عمل دي د کین لاس په وسیله چي

Ketabton.com

نسبت ښي لاس ته سس دي اجرا کوي او په سرته رسولو کي دي د ناروغ د لاس چټکتیا نظم او د حرکاتو اجرا په نظر کي ونیول شي چي د مخیخ په ناروغۍ کي د دي تجربي متناوب عمل اجرا نا ممکنه بریښي.

Point to Point Movements: په دي تجربه کي ناروغ خپله د شهادت د ګوتي سره د خپلي پوزي د سر سره تماس ورکوي او بیا دا عمل په متناوب ډول د بل لاس د شهادت د ګوتي د سر سره په تماس کي راوړي په داسي حال کي چي ښي لاس یي لومړي په خوځولي شکل سره قرار ولري چي د مخیخ په ناروغۍ کي لاس په غیر منظم او یا رعشه لري او هم یي متناوب عمل مشکل په نظر راځي.

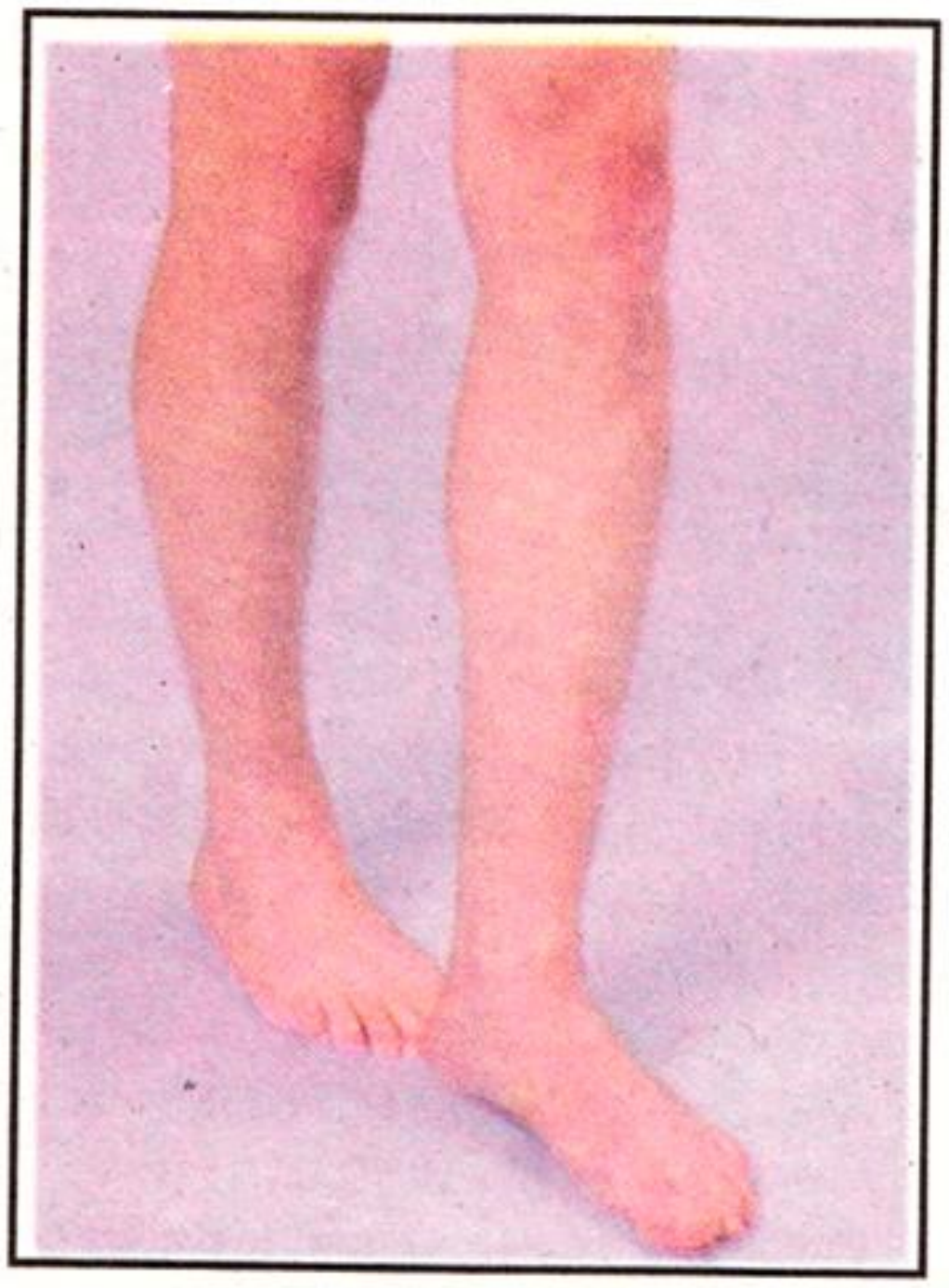

د Gait په تجربه کي ناروغ ته ویل کیږي چي په کوټه اطاق کي قدم ووهي او د هغه د وضعیت بیلانسي او د لاسو او پښو حرکات په نظر کي نیول کیږي که چیري په حرکت کي انسجام او ثابت والي موجود نه وي دا حالت د Ataxia په نوم یادیږي چي په مخیخي ناروغیو کي او ځینو سمي حالاتتو کي د لیدلو وړ ده او یا ناروغ ته ویل کیږي چي په منظم شکل حرکت و کړي په داسي حال کي چي په دویم قدم کي چي د غټي ګوتي سر یي د

Ketabton.com

پوندي سره تماس و نیسي او په بل قدم کي د بلي پښي پونده د بلي پښي د غتي ګوتي سره کیښودل شي او په دي شان د ناروغ حرکت انسجام او توازن په نظر کي نیول کیږي دا ډول حرکت د Tansdem Walking په نوم یادیږي.

د تجربي د ولاړي په حالت کي معاینه کونکي باید د ناروغ سره نژدي ولاړ وي چي د لویدو حخه یي مخ نیوي وکړي.

Romberg Test: په دي تجربه کي د ناروغ د ولاړي په حالت کي چي په خلاصو سترګو یي پښي یو د بل سره نښتي وي په دي شرط چي بدن د بل شي سره تماس و نه لري ودریږي او وروسته دواړه سترګي د 20-30 ثانیو د پاره پټوي کله چي د ناروغ پښي یو د بل سره نښتي وي د خرابۍ احساس د سترګو د لیدني په وسیله معاوضه کیږي کله چي یي سترګي وتړل شي د بدن بیلانس یا موازنه خرابیږي ویل کیږي چي پورتني ټیسټ مثبت دي چي د نارمل په حالت کي ښایي د لویدو حفیف احساس هم ولیدل شي.

حسي سیستم The Sensory System: د حسي ټسټ د معلومولو دپاره معاینه کونکي باید څو حسي تجربي اجرا کړي چي په عمومي ډول د درد حرارت وضعیت اهتزاز سطحي تماس او د حسیت د تفریق او تشخیص څخه کار اخیستل کیږي.

د دي د پاره چي د حسیت په خرابۍ وپوهیږو باید د حسیت په تجربوو کي لاندي مرحلي په پام کي و لرو.

1. د لاسونو پښو او د سیني برخي په سمتریک ډول سره یوه خوا د بلي خوا سره مقایسه شي.
2. د بدن د اطرافو په لومړیو او وروستیو برخو کي دي د درد حرارت او د تماس تجربي په مقایسوي ډول اجرا شي.
3. کله چي د Vibration او د حسیت وضعیت د تجربي لاندي نیسي لومړۍ د ګوتو او غټو ګوتو برخي باید ټسټ شي که چیري د حسیت تجربي نارمل وي دیر زیات احتمال موجود دي چي دبدن په لومړیو حصو کي حسیت په نورمال ډول وي.

Ketabton.com

4. کله چي د بدن په یوه برخه کي حسیتموجود نه وي او یا ډیر زیات وي کوښښ باید وشي چي د دي ډول ناروغه برخو حدود معلوم شي. د دي کار د اجرا د پاره باید تجربه په هغه ځاي کي چي حسیت یي کم وي شروع شي او په تدریجي توګه د بهر په لور ټسټ پرمخ وړل کیږي ترڅو داسین برخي ته ورسیږي چي ناروغ په کي د حسیټت د احساس بدلون وکړي.

درد (Pain) په دي طریقه کي د یو سنجاق څخه کار اخلي چي د سنجاق د ټسټ په وخت کي د یو بل شي څخه چي سر یي د سنجاق په شان تیز نه وي هم کله کله د سنجاق په ځاي استمعالیږي او ناروغ ته ویل کیږي چي تیز او یا پخ شي احساس کوي او کنه د دي تماسي شیانو استعمال دي د بل ناروغ د پاره نه کیږي او کنه د ویني د مکروب د انتقال خطره په کي موجوده وي.

حرارت (Temprature): که چیري د درد د حسیت تجربه نارمل وي د حرارت د تجربي څخه صرف نظر کیږي په دي تجربه کي دوه شیشه یي ټیوبونه چي په یو ګرمي اوپه بل کي سړي او به وي په متناوب ډول د ناروغ د غضوي سره په تماس راوړل کیږي او د ټیوب د

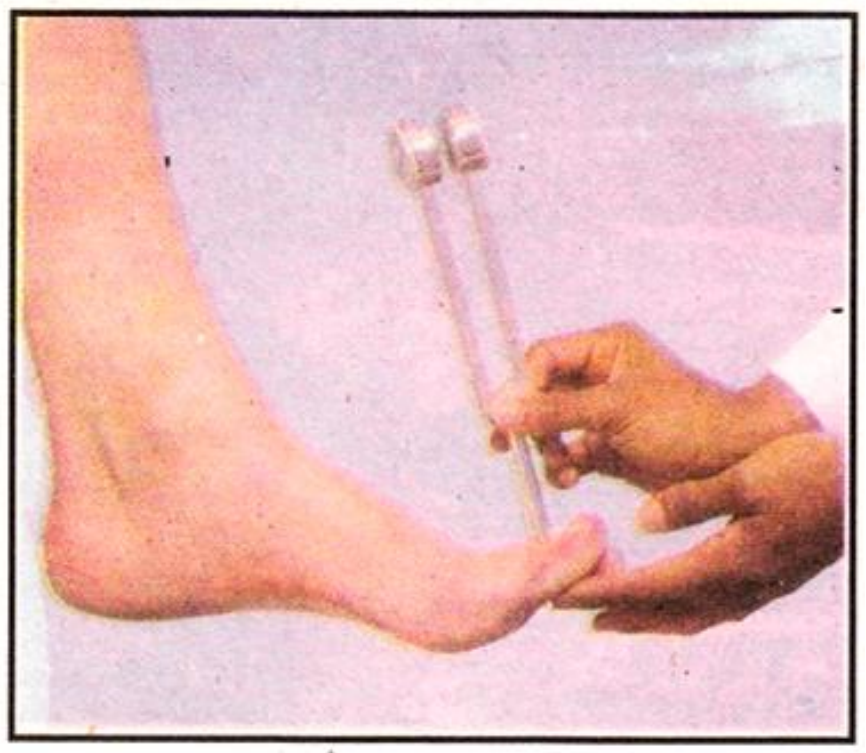

تماس په وخت کي د ناروغ څخه پوښتنه کیږي چي د ګرم تیوب او یا دا چي د یخ تیوب احساس کوي او کنه.

Light Touch: د تاو شویو مالوچو تار ته د پوستکي سره تماس ورکوي او ناروغ ته وایي چي د کوم شي تماس احساس کوي او کنه.

Vibration: په دیتجربه کي Low Pitch Tuning Fork د ناروغ د بدن د بندونو د ګوتو د ګوتو او پوندو د پاسه ایښودل کیږي او ورته ویل کیږي چي اهتزار جس کوي او کنه او که چیري یي جس کولو نو بیا ورته ویل کیږي هر کله چي اهتزارات

Ketabton.com

ودریدل باید معاینه کونکي ته خبر ورکړي د صوتي نتیجي اهتزرارات ودریدل باید معاینه کونکي ته خبر ورکړي. د صوتي نتیجي اهتزاز او د احساس خرابي د محیطي Neuropathy لومړنۍ علامه ګڼل کیږي.

چي دیابتیس او د الکولیزم مهمي علامي شمیرل کیږي که چیري په محیطي برخو کي د هغو احساس ونه شي باید اله د لاسونو، څنګلو، رضفو او حرقفي په لور و خوځول شي.

Position: د ناروغ د پښي غټه ګوته د معاینه کونکي د دوو ګتوپوسیله نیول کیږي په داسي حال کي چي د ناروغ سترګي تړلي وي ګوتي ته یي بورته او یا ښکته خوا حرکت ورکوي او په هر وضعیت کي د ناروغ څخه پوښتنه کیږي چي ګوته په کومه خوا قرار لري چي د ګوتي د حرکت نه احساس هم د محیطي عصبي ناروغۍ په فکر کي واوړي. که چیري د غټي ګوتي د وضعیت احساس خراب شوي وي باید د لاسونو څنګلو او څنګونو بندونه هم د تجربي لاندي راوړل شي.

د حسیت تفریقي تشخیص (Discrimination Sensation): د حسي قشر پوسیله د حسیت رابطه تجربه کیږي د ټسټ په وخت کي د ناروغ سترګي تړل کیږي او د لاس د ورغوي په حصه کي د پنسل پنبي، پیسي او یا د کاغذ د یوي پارچي په وسیله یي په تماس راوړۍ او ناروغ ته وایي چي تماس شي تشخیص کولي شي او کنه.

Deep Tendon Reflexes: د دي عکسیاتو د معلومولو په وخت کي باید ناروغ ارام او بدني اعضایي په متناظر شکل وي او په ډول د عضلي وتري د معایني په څټک وهل کیږي چي دا عمل په سمیتریک ډول د بدن په بله خوا کي هم تر سره کیږي په لاندي ډول درجه بندي کیږي.

مثبت څلور (4+): ډیر فعال او د هایپراکتیف شکل په Clonus چي د قبض او استرخا په ډول په رتمیک ډول مخکي او شاته حرکت وکړي کي موجود وي.

مثبت دري (3+) نست متوسط شکل ته فعالي وي کیداي شي چي په نارمل حالت هم ولیدل شي.

Ketabton.com

مثبت دوه (2+) متوسط یا نارمل حالت قبول شویدي.

مثبت یو (1+) چي غبرگون (عکس العمل) یي د نارمل حالت څیني کم وي.

(5) چي هیڅ غبرگون ونه ښایي.

معاینه کوونکي دي دا هم په فکر کي ولري چي د عکساتو کمیدل او یا نشت والي په سمیتریک ډول په نارملو خلکو کي هم لیدل کیږي که چیري د عکسو په سمتریک شکل کي کمښت او یا هیڅ و نه لیدل شي معاینه کونکي باید په خپل تکنیک کي د لږي زیاتي قوي څخه کار واخلي، چي دا ښایي د عکساتو فعالیت کي ډیرښت راوړي.

دمثال په توگه که چیري د پښو په عکساتو کي تنقیص او یا موجود نه وي په تکراري شکل ناروغ ته ویل کیږي چي خپلي گوتي یو تر بله کلکي کړه او کله چي د وتر د پاسه د ځټک وهنه اجرا کیږي ناروغ ته لږ مخکي ویل کیږي چي لاسونه یو دبل څخه کش کړي. او د عکسي فعالیت په گوته کیږي چي په دي Reinformcement تجربه کي کله کله د لاسونو د کشش په ځاي د غاښونو د کلک نیولو طریقي څخه هم استفاده کیږي.

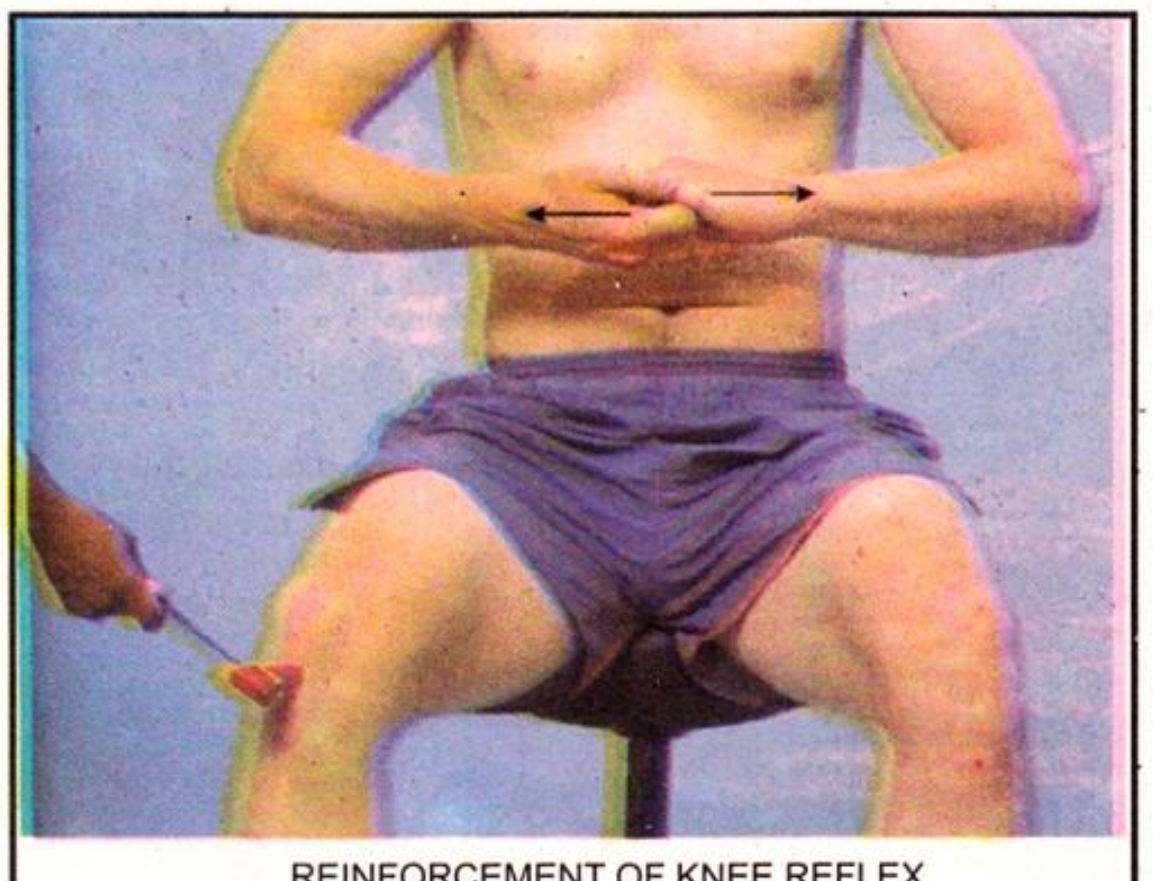

REINFORCEMENT OF KNEE REFLEX

کله چي عکسات هایپراکتیف یا ډیر فعال وي د مرکزي عصبي سیستم په ناروغۍ دلالت کوي که چیري په هغو خلکو کي چي کم حسیت ولري ښایي په عکساتو یي تنقیص ولیدل شي او په عصبي محیطي افاتو کي د عکسو تنفیص ښایي هیڅ و نه لیدل شي په عضلي ناروغیو کي هم عکسي په خفیف شکل بدلیږي.

Ketabton.com

The Biceps Reflex: د ناروغ لاس د څنګي په برخه کي لږ په قبض شکل چي ورغوي يي د زمکي په لور وي نيول کيږي معاينه کوونکي د خپل د کيڼ لاس غټه ګوته د تراي سيپس د وتر د پاسه ږدي او د غتي ګوتي د پاسه د څټک و هنه تر سره کيږي څنګل کي د Flexion حالت د ليدلو وړ دي (Biceps د عضلي تقبض په د 591 کينعکس د ناروغ د ولاړي حالت).

The Triceps Reflex: د ناروغ لاس په کمه اندازه د تقبض Flesion په شکل چي ورغوي د ځان په لورمتوجه وي راوړل کيږي د څنګلي د پاسه د تراي سيپس د پاسه وهل کيږي د څنګل د Flexion سبب کيږي.

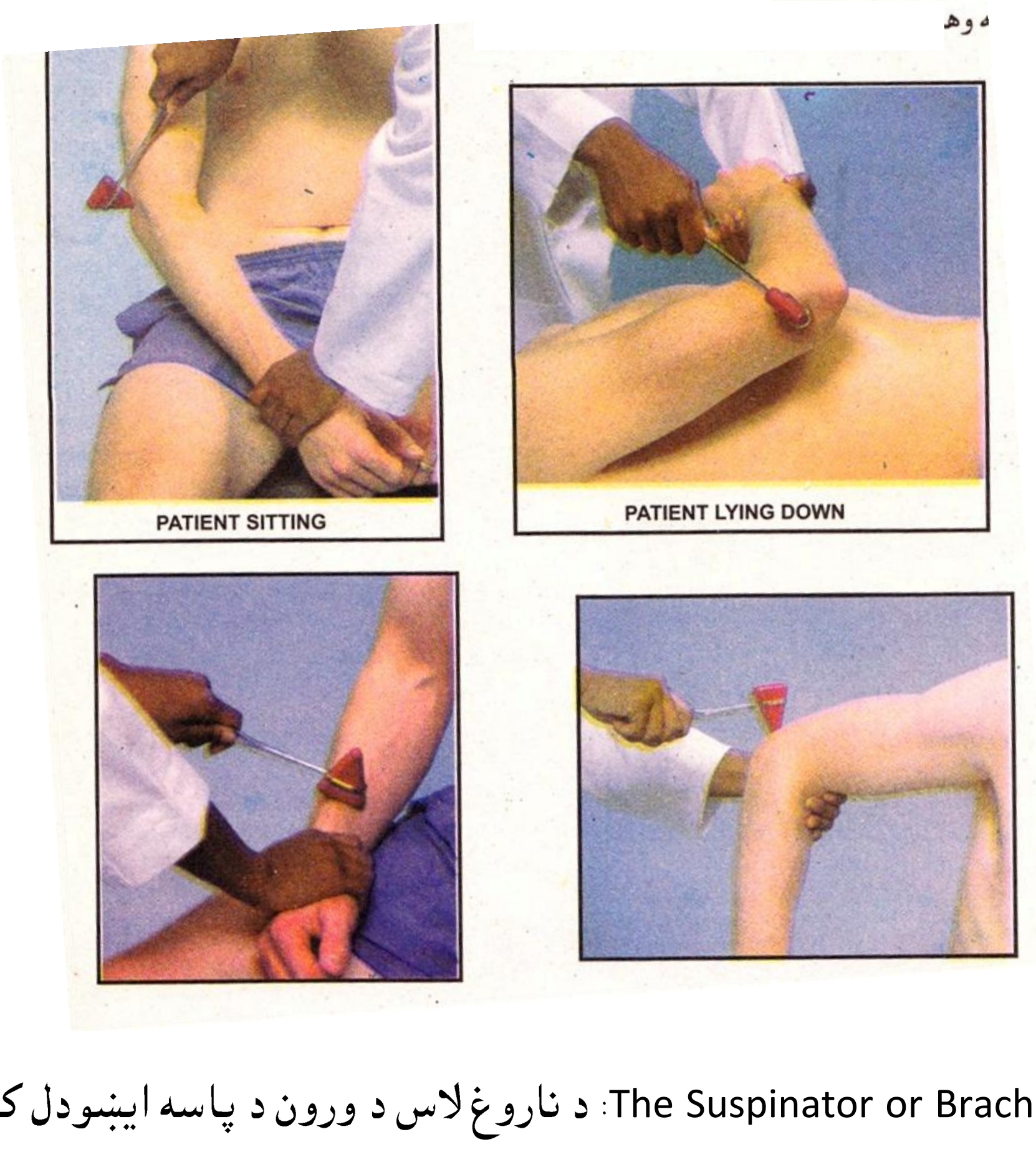

The Suspinator or Brachioradalis: د ناروغ لاس د ورون د پاسه اينښودل کيږي يو يا دوه سانتي متره د لاس د پنجي څخه پورته Radius عصب په څټک وهل کيږي د لاس په پنجه کي د Flexion حرکت پيدا کيږي.

Ketabton.com

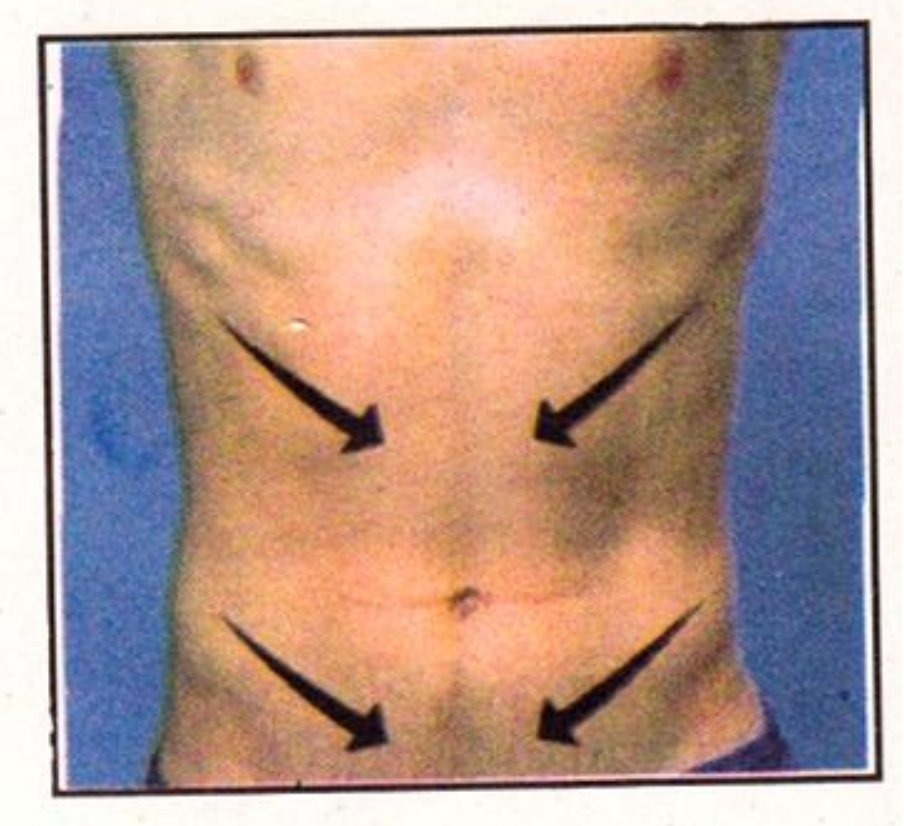

The Abodminal Relfex: په دواړو خواو کي د نامه څخه پورته او ښکته خواوي د یو ضعیفه تخریض اواره شي په وسیله تماس ورکړي په اني شکل دوکتور په لور په تخریض راوړل کیږي یعني کله د نس یوه خوا او کله د نس په بله خوا کي تنبه راوړل شي په نارمل حالت کي د نامه غوټۍ د تخریش اواره شي په لور بي ځایه کیږي چي د عصبي محیطي او مرکزي سیستم په ناروغیو کي پورتنۍ عکسه نه لیدله کیږي.

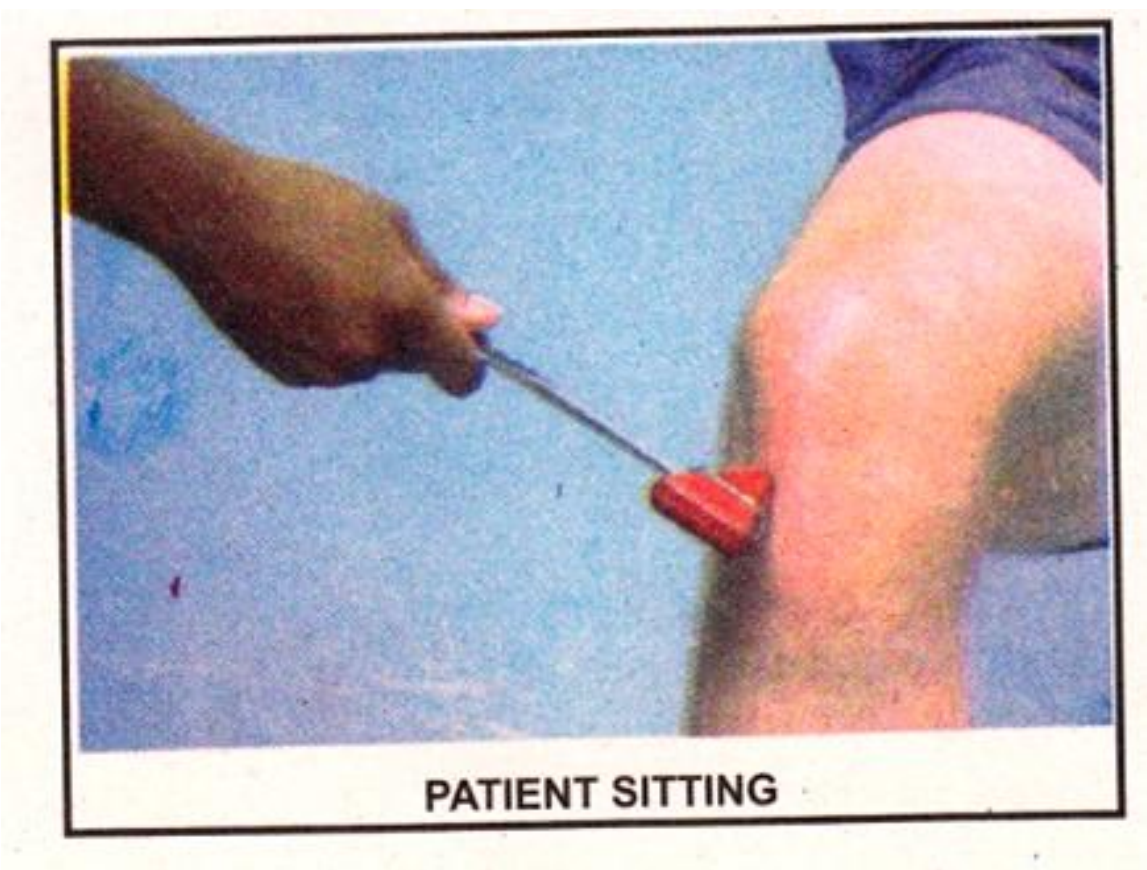

که چیري معاینه کونکي ډیر چاغ وي د سیني په لور د نوم انحراف نه لیدل کیږي په دي وخت کي معاینه کونکي د نامه په ځاي کي خپله ګوته ښبه کوي چي د تنبه په وخت کي د نوم برخه د نس د عضلي د تقلص په اثر د ښبي شوي ګوتي څخه لري کیږي.

The Knee Reflex: د ناروغ د ناستي او یا د ملاستي په حالت کي چي ځنګون لږ د قبض په شکل راغلي وي تنبه د رضفي (Patella) لاندي د Quadriceps د وتر د پاسه وهل کیږي چي په نارمل حالت کي د پښي د Extension بیرون ته وخي سبب کیږي.

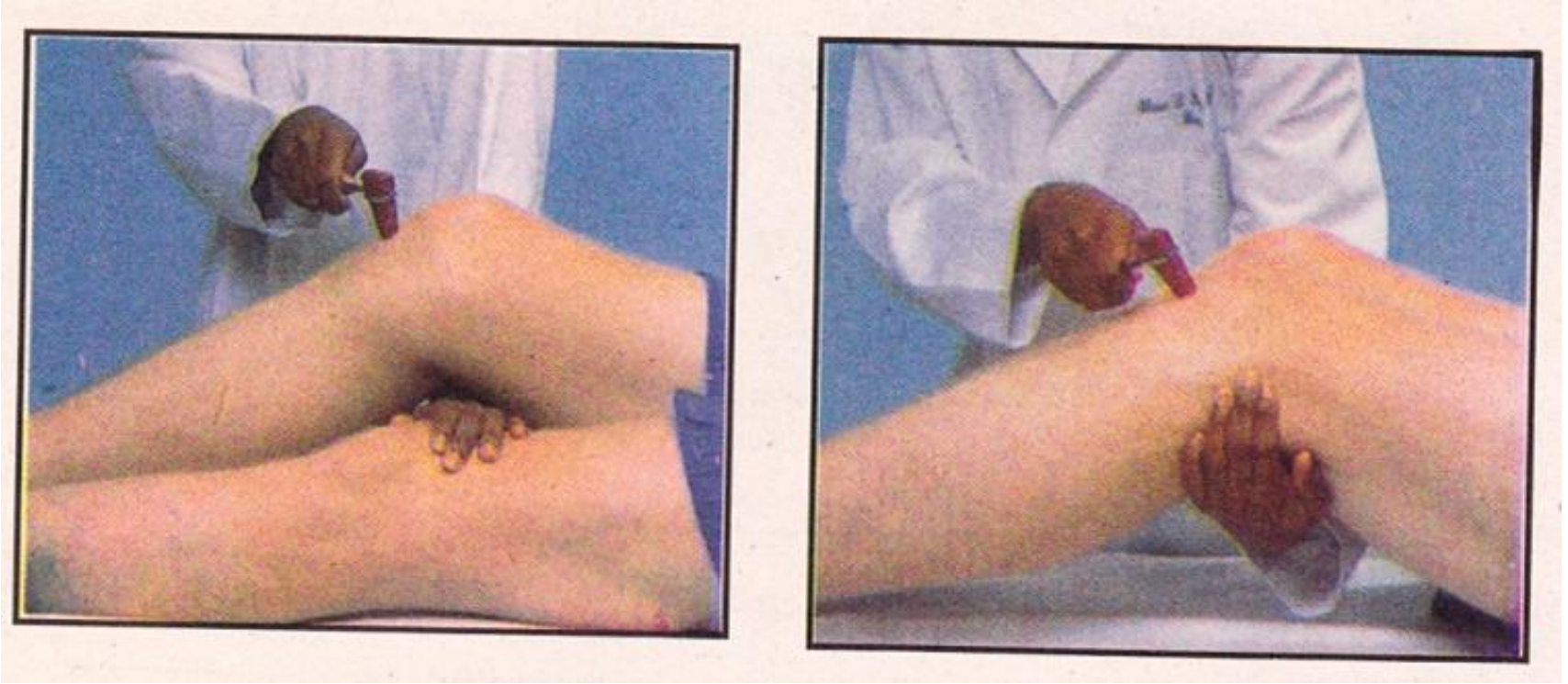

Ketabton.com

اکثراً د پورتني ټسټ اجرا د ملاستي په وضعیت کي زیاته رواج لري معاینه کونکي د یولاس په وسیله ځنګون نیسي او د بل لاس په وسیله د څټک وهنه اجرا کوي د دواړو پښتو غبرګون (عکس العمل) دي په مقایسوي شکل په نظر کي و نیول شي ښایي دا تجربه د دواړو د پاره لږه مشکله وي.

کیداي شي چي د معاینه کونکي لاس دمقابلي پښي د پاسه تکیه شي چي دمریضانو دپاره ښه اوارام حالت بلل کیږي.

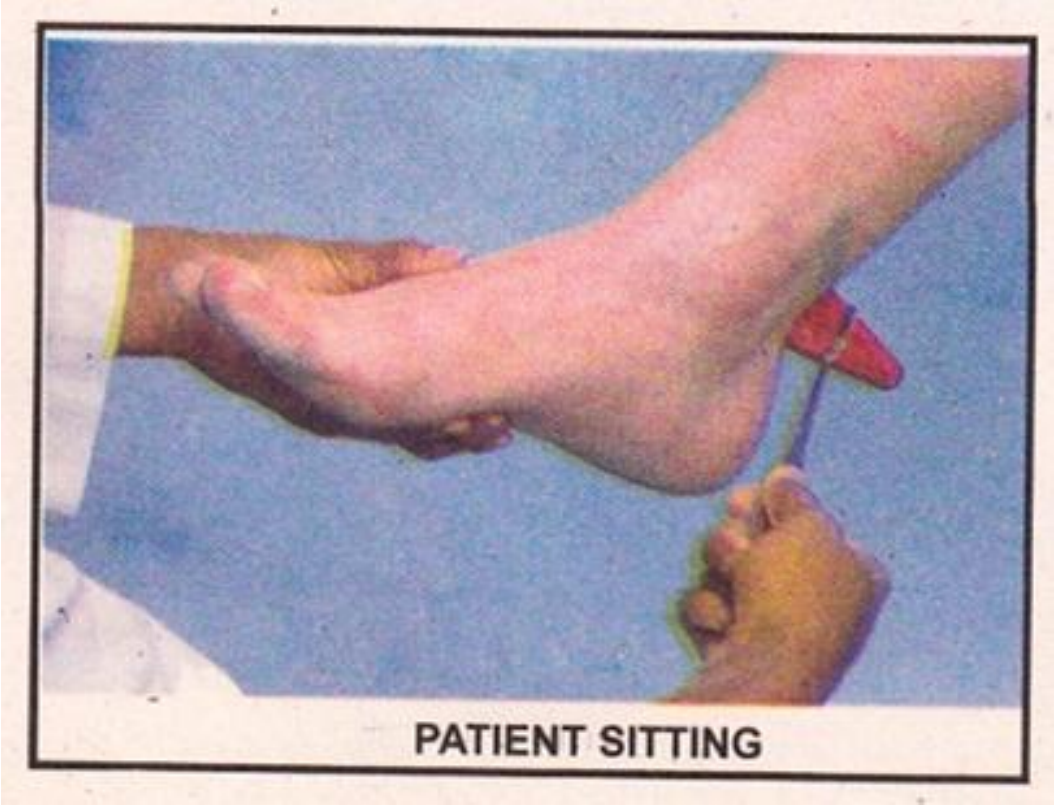

The Ankle Reflex: د ناستي په حالت کي چي پښه په Dorsiflex شکل وي Achille وتروهل کیږي.

د Ankle د قدم او د پښي تر منځ مفصلي برخي په حصه کي Planter Flexion د لیدلو وړ دي چي وروسته د عضلي تقلص څخه د عضلي استرخایي صفحه اجرا کیږي چي په هایپو تایرودیزم کي د عضلي استرخا په بطي شکل لیدله کیږي.

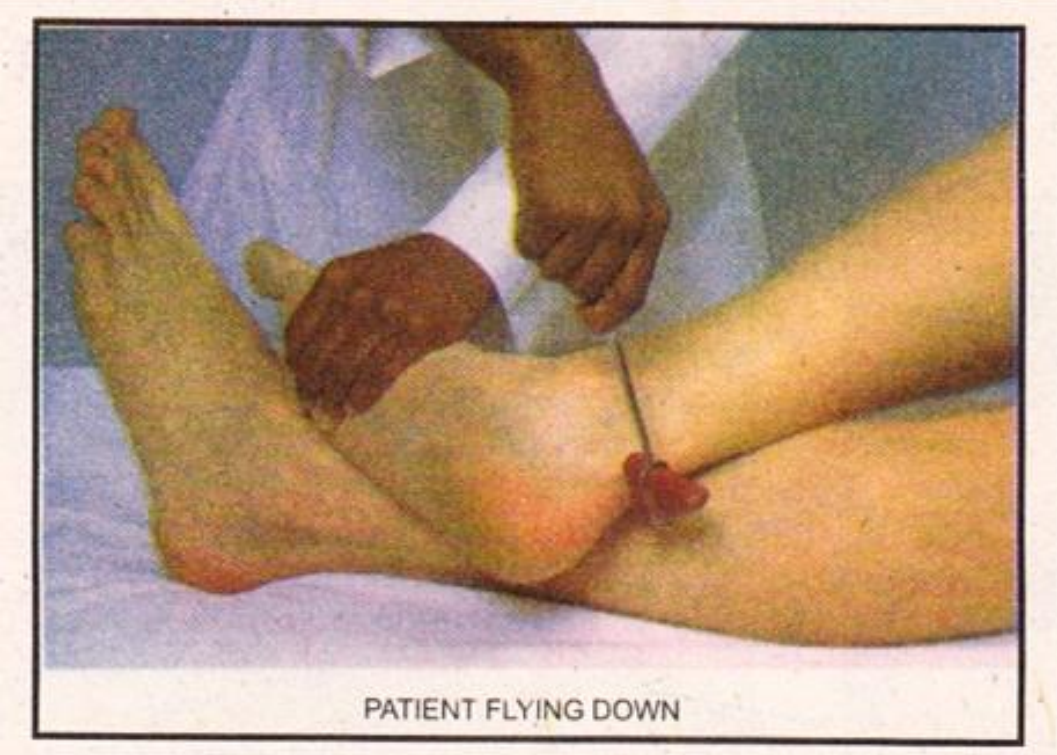

که چیري نارو دملاستي په حالت کي وي یوه پښه یي د بلي پښي د پاسه ایښودل کیږي او بیا په کیڼ لاس، پښه د Dorsiflex په وضعیت راوړل کیږي او د Achilles وتر د پاسه ضربه راولږ کیږي او د Ankel په برخه کي د Flexion حالت لیدل کیږي.

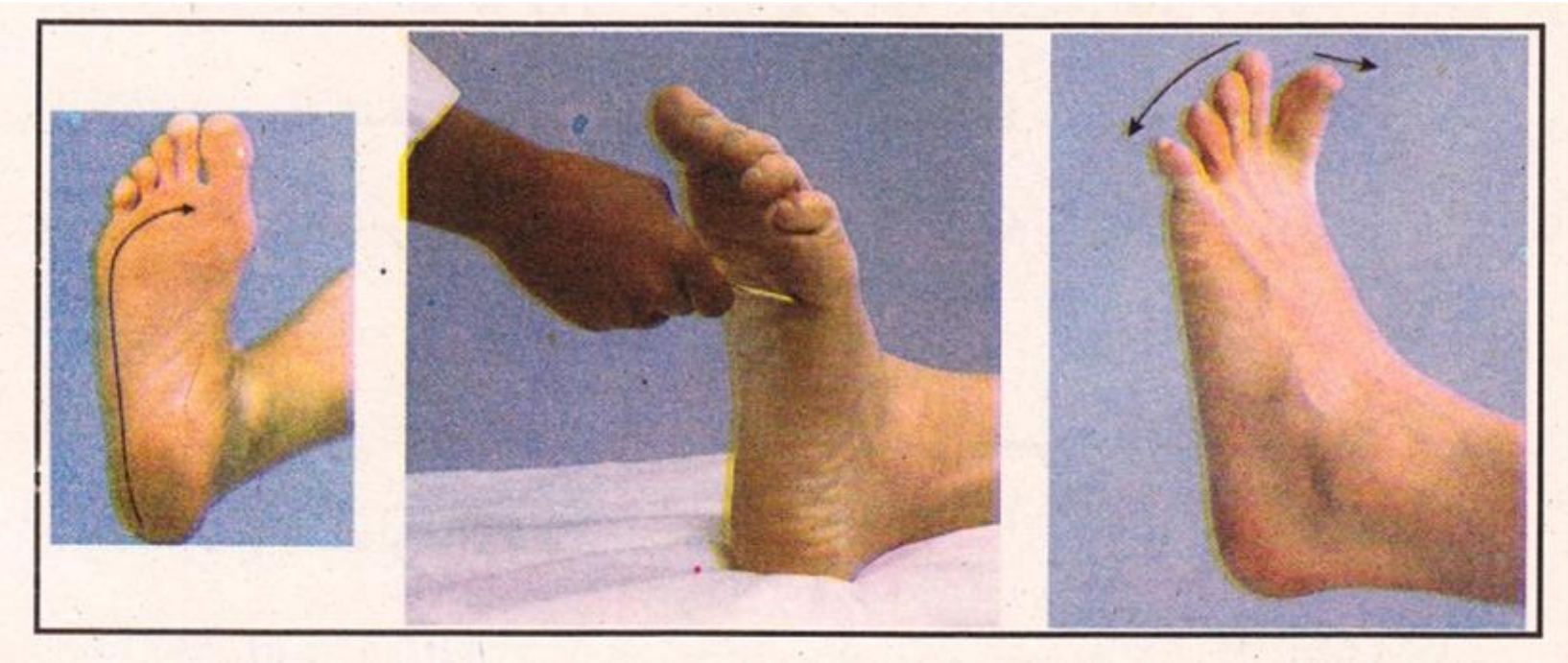

Ketabton.com

The Plateer Response: کیلي، لرګي او یا د یو بل Applicator په وسیله د پښې په لاندینۍ برخه کې د پوندې د اړخ ځینې د غټې ګوتې په لور تنبه په حفیف شکل راوړل کیږي او د غټې ګوتې د Flexion سبب کیږي، چې دا یو نارمل حالت دي او که چیرې په غټه ګوته د Dorsflesion ولیدل شي او ور سره یې د پښې نورې ګوتې د یو بل حخه لرې شي چې د Babinski Response په نوم یادیږي چې دا علامه د عصبې مرکزي سیستم په Corticospinaltricat افاتو کې د لیدلو وړ ده.

Babinksi Response: ښایي په غیر شعوري حالاتو کې او د دواګاني او یا الکولو د تسمم په اثر هم پیداکیداي شي Clonus که چیرې عکسي په هایپر اکتف شکل وي د Ankle Clonus ټسټ تر سره کیږي په دې تجربه کې ځنګون په کمه اندازه د قبض په شکل چې د یو لاس په وسیله نیول شوي وي او د بل لاس په وسیله پښې ته څو خلې د Dorsiflexion او د Plantar Flexion یعني د پښې قدم مخکې او شاته وړل کیږي او

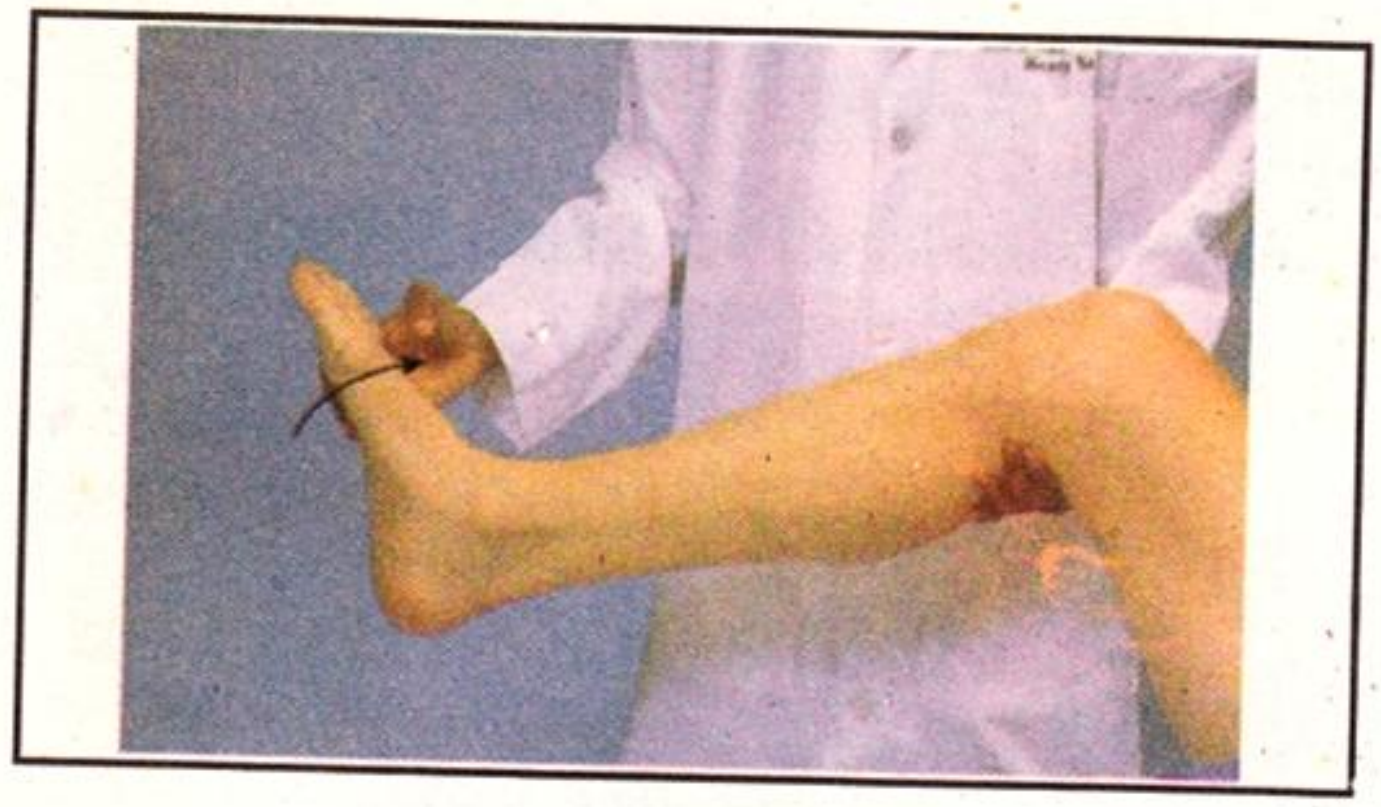

ناروغ ته وایې چې ځان سست کړي او پښه ډیره زر په Dorsiflexion شکل و نیول شي او د پښې قدم ته دې متوجه شي چې قدم حرکت مخې او شاته په رتمیک شکل احساسیږي چې نارمل خلک پهدې پورتنۍ تنبه کې غبرګون نه ښایي Clonus په نورو بندونو کې هم ښودل کیږي دمثال په توګه چې د پښې دواړه ځنګونونه څنګ په څنګ په اوار شکل پراته وي او رضفه (Patell) ډیره زر ښکتې خواته بې ځایه شي ښایي چې Pateller Clonus په ښه توګه ولیدل شي.

Ketabton.com

شپاړسم څپرکي

CHAPTER 16

د کوچنیانو او نویو ځوانانو فزیکي معاینه

THE PHYSICAL EXAMINATION OF INFANTS AND CHILDREN

په دي بحث کي د اناتومۍ فزیالوژي: د معاینې تکنیک نارمل او غیر نارمل علامو څخه یادونه کیږي چي په اساس کي د غټانو ناروغانو په شان دي خو د هغه تکنیکونه او ترتیب چي د وړو او لویو ماشومانو په فزیکي معاینه کي نسبت غټو ته فرق لري یادونه کوو:

د ماشوم د لوییدو معلومات (Assessing Child Development): د وړو او لویو ماشومانو لویدل د دوي د نورمال عمر د لوییدو سره مقایسه کیږي په دي لحاظ معاینه کونکي د پاره لازمه ده چي دماشومانو د نورمالي او غیر نورمالي ودي (نشوونما) د نمونو سره اشنا وي د مثال په توګه معاینه کونکي باید خبر وي چي د Babinski علامه د دوه کلنۍ څخه وروسته یو غیر نارمل حالت دي په همدي شان د بدن د مختلفو سیستمونو وده (نشوونما) د بدن د عمومي Somatic ودي سره په موازي شکل پر مخ نه ځي او هم یې وده یو له بله توپیر لري. (621) شکل په عکس کي د عصبي مرکزي سیستم لمفاوي سیستم او تناسلي سیستم د ودي ګرافونه لیدل کیږي چي د بدن د ودي (نشونما) د عمومي ګراف سره توبیر لري د ماشوم اوږدوالي ، وزن او د سرن محیص اندازي او د سر د محیط اندازه د عمر په مختلفو مرحلو کي د نورمال ماشومانو د عمرونو سره مقایسه او اندزاه کیږي.

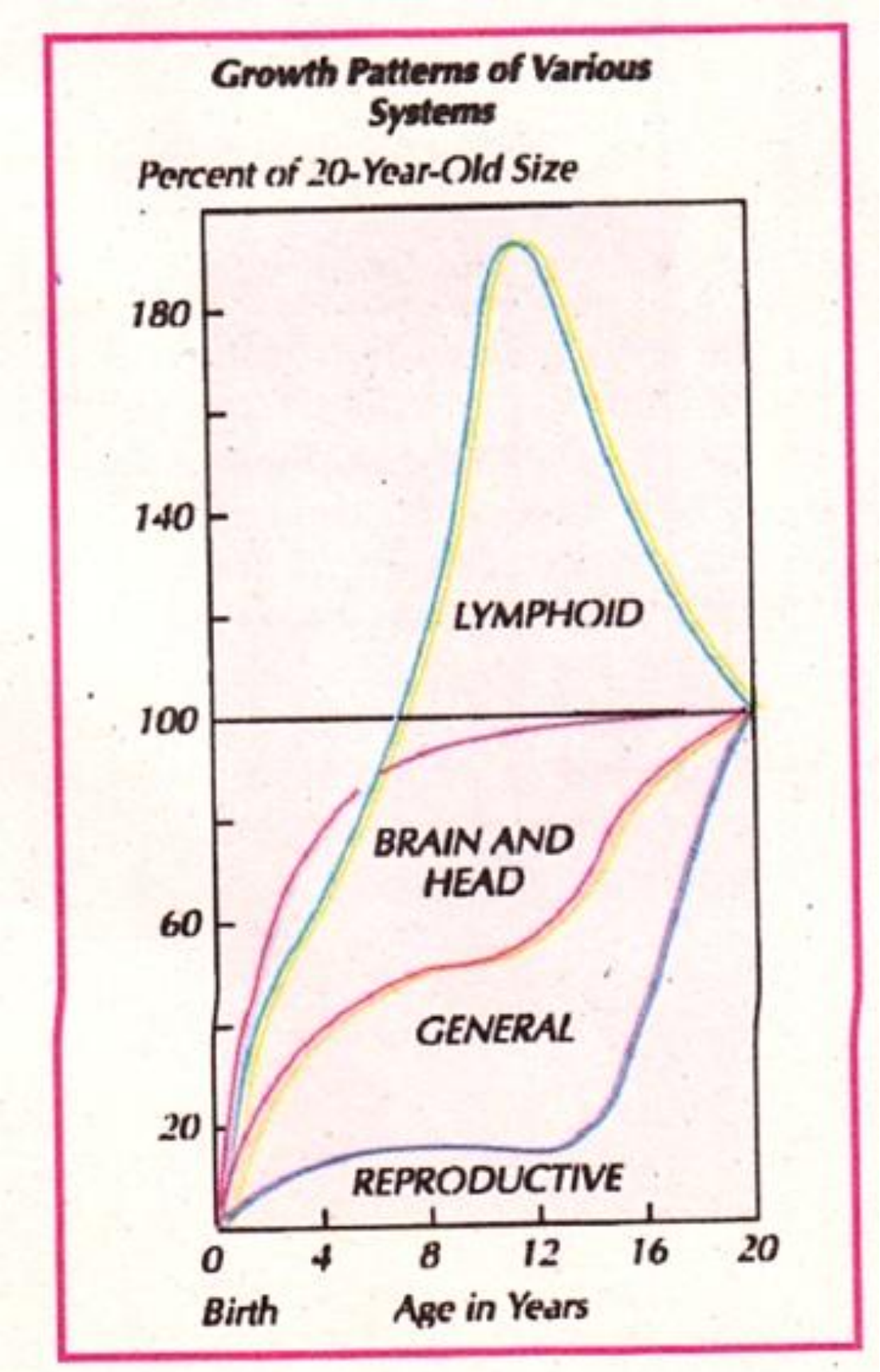

Ketabton.com

په دي کتاب کي د فزيکي معايني په وخت کي د ماشومانو د سيستمونو معاينه په دريوو مختلفو مرحلو کي د بحث لاندي نيول کيږي . او بي د INFANCY مرحلي چي د ماشوم د لومړي يول کليني ژوند څخه نمايګي کوي EARLY CHILDHOOD دا دوره د لمړي کال څخه تر څلور کلني پوري او د LATE CHILDHOOD دوري د پنځه کلني څخه تر دولس (۱۲) کلني پوري قبوله شويده او ADOLESCENSCE د 13-20 کلنۍ څخه نمايندګي کوي چي د غټانو د فزيکي معايني سره شباهت لري.

دمعايني طريقې (TECHNIQUES OF EXAMINATION):

د نوي ماشوم (NEW BORN) معاينه: د ژوند د لومړي کال د ماشوم توب (INFANCY) دوره په دووه نورو دورو چي يو ته يي د NEONATALدوره (چي دماشوم د لومړۍ ورځي څخه تر ۲۸ ورځی) پوري ده تقسيم شويد . دا هم بايد ذکر شي چي پورتنۍ دوري د ماشوم د مړيني د احصايوي راپور له کبله ډيري مهمي دي.

د رحمي ژوند څخه د هبر د ماشوم د ژوند توافق:

ډير ژر وروسته له زيږديدني څه په مختصر شکل د ماشوم عموم کتنه ترسره کيږي چي په دي کتنه کي د زړه ، تنفس، عصبي، هضمي د کلمو د معدي د سيستمونو څخه کتنه کيږي چي کوم غير نارمل علامه لري او کنه په دي کتنه کي د APGAR SCORING SYSTEM څخه استفاده کيږي.

APGAR SCORES د ماشومانو د فوري مشاهدي په اساس د مور د رحم څخه د باندي ژوند د مطابقت په اساس ترسره کيږي چي دا کتني په ۶۲۵ جدول کي د صفر او لسو درجو څخه درجه بندي شوي دي.

د ماشوم فوري کتنه د ژوند په لومړيو پنځو دقيقو کي ترسره کيږي که چيري په لومړيو پنځو دقيقو کي د APGAR SCORE-۸ او يا زيات وي د ماشوم مکملي معايني ته ضرورت دي . کله چي په يوه دقيقه کي د APGAR SCORE– ۷- او يا ددي څخه کم وي اکثرا د عصبي سيستم په DEPRESSION د لالت کوي او که چيري SCORE د څلور او يا

Ketabton.com

ددي ځخه کم وي د ډیپریشن وخیم حالت دي چې باید په فوري توګه د RESUSCITATION دعملیه لاندي راوړل شي. او په پنځو دقیقو کي کله چي د APGAR – ۷- او یا د دي ځئه کم وي د عصبي مرکزي سیستم او د نورو سیستمونو د ړندو په خرابۍ دلالت کوي . نور ماشومان د ولادت د دوران او د حاملګۍ د عمر MATURITY او یا په مشترک ډول ددي دواړه په اساس هم درجه بندي کیږي.

TABLE 19-1 *The Apgar Scoring System*

Clinical Sign	Assigned Score 0	1	2
Heart Rate	Absent	<100	>100
Respiratory Effort	Absent	Slow and irregular	Good; crying
Muscle Tone	Flaccid	Some flexion of the arms and legs	Active movement
Reflex Irritability*	No responses	Crying	Crying vigorously, sneeze, or cough
Color	Blue, pale	Pink body, blue extremities	Pink all over

*Reaction to suction of nares with bulb syringe

تصنیف بندي ولادت د وزن له مخي:

چي د ولادت په وخت کي وزن ډیر بي حده کم وي. یعني د زرګرامو ځخه لږ وي.

// // // // ډیر لږ وي یعني د ۱۰۰۰ – ۱۴۹۹ زرګرامو ترمنځ

// // // // ډیر وي یعني وزن ۱۵۰۰-۲۴۹۹ په حدودو کي وي

// // // // نورمال وي عیني د ۲۵۰۰ ګرامو ځخه زیات وي

د نویو ماشومانو درجه بندي د حامګلي عمر په اساس:

د ماشوم درجه بندي د عمر له مخي په لاندي ګروپو ویشل شوي چي د TERM , PRE TERM او د POST TERM ځخه عبارت دي.

په PRE TERM ګروپ ماشومان هغو ته ویل کیږي چي د حاملګۍ عمر یي ۴۲ اونیو ځخه زیات وي. د نویو ماشومان درجه بندي د وزن او د حاملګۍ د عمر له مخي:

Ketabton.com

د حاملګۍ د عمر کم وزن ماشوم هغه دي ، چي و ولادت په وخت کي وزن د ۱۰٪ د رحمي ژوند د ودي (نشوونما) څخه کم وي.

د حاملګۍ د عمر مناسب وزن هغه دي چي د ولادت په وخت کي يي وزن د رحمي ژوند د ودي د مخي د ۹۰

٪ ترمنځ وي.

د حاملګۍ د عمر زيات وزن هغه دي چي د ولادت په وخت ک يي وزن د رحمي ژوند د ودي د مخي د ٪ ۹۰ څخه زيات وي. د پورتنۍ درجه بندي څه دا په ګوته کيم يچي د حاملګي په دوره کي هغه ماشومان چي په PRE-TERM يعني عمر يي د ولادت په وخت کي د ۳۷ اونيو څخه کم وي مړيني زيات واقعات لري او هم په کي تنفسي DEPRESS سندروم ، LEFT – TO- TRIGHT SHUNT, PATENT DUCTUS ARTERIOUSUS,APNEA او انتانات زيات په نظر راځي.

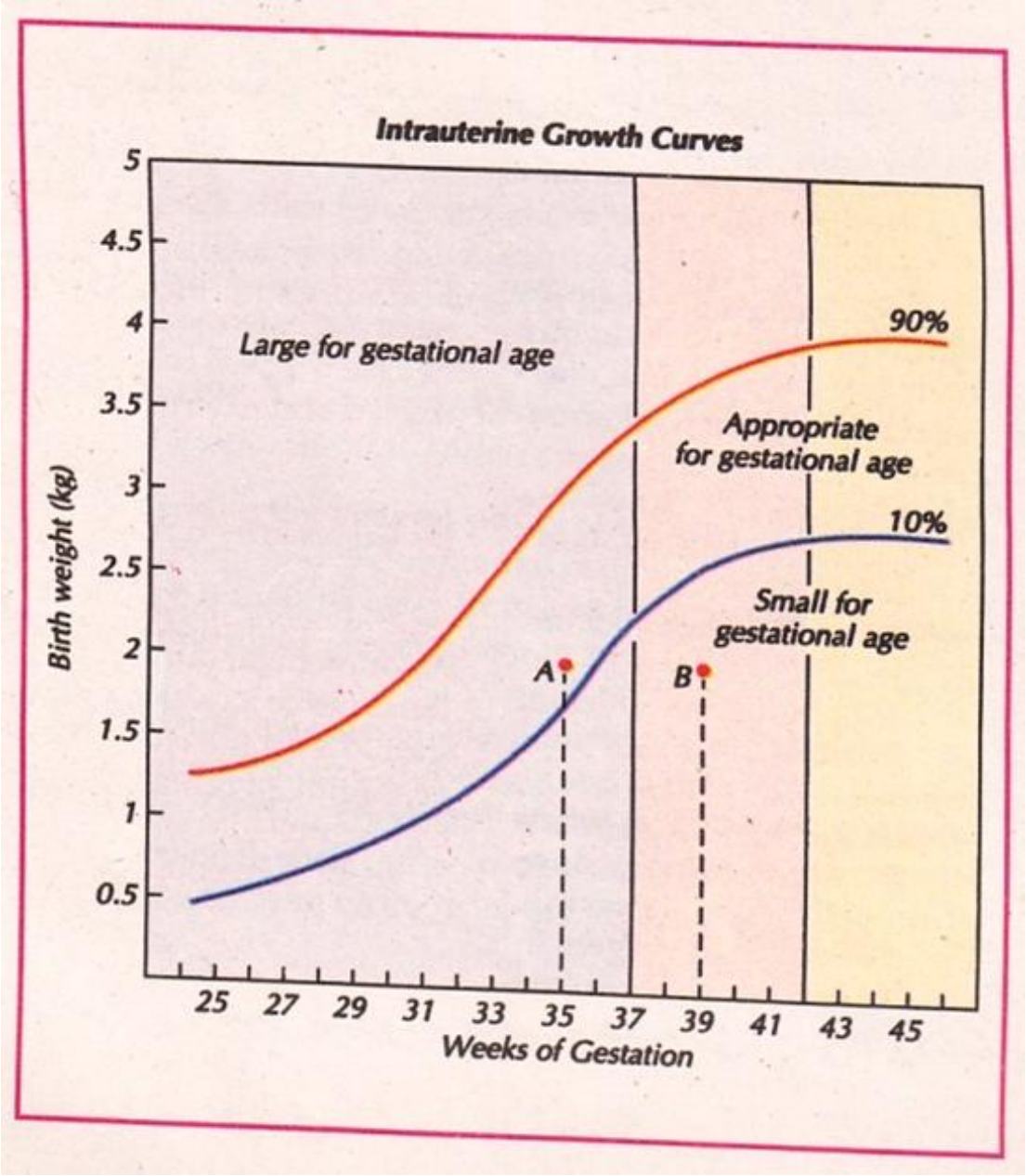

تفتيش کي لومړي ماشوم په خپلی بستر کي د نظر څخه تيريږي او وروسته ټول کالي لري کيږ او د ميز د پاسه ماشوم رنګ اندزاه د بدن د اعضاو تناسب غذايي حالت تنفسي حالت ، سر الس او د پښو حرکات د نظر څخه تيريږي. که چيري د ماظوم کي د ولادت په څلورمه ورځ د استراحت په حالت کي رعشه وليدل شي عصبي مرکزي سيستم د ناروغۍ سګنال شميرل کيږي.

او يا يي په لاسو او يا پښو کي غير تناظر حالت موجود وي د عصبي مرکزي محيطي ناروغيو په لرو فکر کيږي.

Ketabton.com

د نوي ماشوم د زړه او د اصغا په وخت کي باید ماشوم ارام وي او د ژړا په حالت کي ډیره مشکله ده چي پورتنۍ مانوره ترسره شي به دي وخت کي ماشوم ته په خوله کي زبیخونکي (چوشک) د بوتلي شوده او دګوتي ورکول ښايي د ماشوم د ارامي سبب وګرځي او خپله معاینه ترسره کړي.

څه وخت چي ماشوم لږ لوي شي یو شي ته متوجه کیږي او کله چي ماشوم یو شي ته متوجه شي معاینه په اساني سره ترسره کیږي چي په دي کي د پلا او مور ملګرتیا هم په کارده .

د EARLY CHILDHOOD معاینه: دا به د ډیري خوښۍ خبره وي چي د ماشو د فزیکي معاینې په وخت کي ماشوم ونه ژاړي او یا د پلا او مور تکلیف سبب شي.

لکه څنګه چي د نابلده سړي لیدل د ماشوم د ویرې سبب کیږي دغه معاینه کونکي ته لازمه ده د هر شي سسره چي کیږي باید د ماشوم سره اشنایي پیدا کړي تر څو د ویري خطر یې کم او خپله فزیکي معاینه په ارامي سره پرمخ ویسي.

ماشوم باید پوره لوڅ شي معاینه کونکي کله چي ماشوم د مور اویا د بل شي سره مصروف وي خپله معاینه پرمخ وړي. د فزیکي معاینې ځیني برخي په داسی حال کي چي ماشوم د مور په غیږ کي وي او یې د ځان سره نیولي وي ترسره کوي دا ضرور نه ده

چي په دي حالت کي د ماشوم کالي لري کړاي شي او کله هم ماشوم د یخ اطاق اویا د معاینې کونکي د یخو لاسونو په وخت کي د کالو د ایستول څخه منع راوړي او ماشومان د ولاړي او د ناستي په حالت کي ولید شي که چیري معاینې کونکي د یوي کورني دوه یا دري ماشومان معاینه کوي. لومړي باید ماشوم معاینه کړي څو د نورو د ویري او هیه جان د کمښت په صورت کي د ورو په معاینه کي هم اسانتیاوي پیدا شي.

څه وخت چي ماشوم د ناستي په حالت کي وي باید د فزیکي معاینې هغه ټولي برخي چي کیداي شي معاینه شي ، دمثال په توګه جس ،قرع او اصغاء د زړه او د سږو برخه مخکي له دي چي ماشوم د ملاستي حالت ورشي معاینه کیږي. کله چي ماشومان اکثره د ملاستي په حالت کي د معاینو د اجرا څخه منع راوړي معاینه کونکي په ډیره احتیاط او

Ketabton.com

دقت سره د ملاستي په حالت کي لومړي نس بيا ستوني ، غوږونه او په باي کي تناسلي او د رکتم معاينه ترسره کيږي. په ځينو حالاتو کي د ماشوم فزيکي معاينه نه بشپړه کيږي معاينه کونکي په بل وخت کي د ماشوم پاتي برخي معاينه کړي.

د LATE CHILDHOOD معاينه: هغه ماشومان چي د مکتب د داخليدو عمرو ته ورسيږي ډيري کمي د معايني په بشپړتيا کي ستونزي پيدا کوی ، خو ډير کم ماشومان چي د پخوانۍ معايني څخه چندان د خوښۍ احساس نه لري د معايني د اجرا څخه منع راوړي.

د فزيکي معايني په وخت کي انجوني او هلکان چي عمرونه يي د – ۷- کلونو په شاوخوا کي وي د پطلون د پري خودو اجازه لري معاينه کونکي لکه چي غواړي خپل ناروغاان چي ADOLESCENT او PREADOLESCENT په مرحله کي وي خپل کالي لري کړي او چپن پري واچوي بايد مخالف جنس ته يي په اطاق کي د معايني پر وخت د پاتي کيدو اجازه ور نه کړل شي او ځوان هلکان په دي خوښ دي چي خپله مور يي د معايني پر وخت د اطاق څخه ووځي او همدغسي ځواني انجوني د خوښۍ احسا کوي چي پلار يي د معايني پر وخت حاضر نه وي . د LATE CHILDHOOD د ناروغانو معاينه د غټانو د معايني په شان ده چي مخکي ورڅخه ذکر راغلي دي.

د Adolescence معاينه: په دي ډول ناروغانو کي اعمادي رابط په ښه شان پيداکيږي له دي کبله په ډير اسانۍ سره د معايني پره برخه کي ګټور معلومات په لاس راځي په دي معاينه کي ناروغ د فزيکي معايني تر وخته پوري په خپلو کالو کي پروت وي او کله چي فزيکي معاينه تر سره کوي د کالو د بدلون په وخت کي معاينه کونکي د اطاق څخه د باندي وځي او او ځواني انجوني د فزيکي معايني د تياريدو په وخت کي چي معاينه کونکي مخالف جنس وي د ځان سره بهتره ګڼي چي خپل همجنس نفر د ځان سره و ساتي.

فزيکي معاينه د غټانو د معايني سره ډير شباهت لري چي بايد په هم هغه شان تر سره شي او هغه انجوني چي فعال جنسي فعاليت لري بايد وخت پر وخت يي Pelvic Examiniation او Pap Smars تر سره شي.

Ketabton.com

د فزیکي معایني تخنیک: نوي ماشومان او هلکان د نژدي لیدني لاندي او د هغوي لوئیدل او د فزیکي معایناتو د بدلون په صورت کي د هغوي د ابنارمل Vital Signs څخه مخنیوي کوي چي په اصل کي د دوي د ژوندي ساتني او پایښت د پاره ډیره ضروري او لازمي ده.

د حرارت درجه: ناروغان د مرضي حالاتو پر وخت او هم د روتین معاینې پر وخت د هغوي د بدن څخه د حرارت درجي نیول ضروري دي چي د حرارت د درجي د معلومولو د پاره د غوږ د کانال د خولي او د رکتل د حرارت د درجي رانیول څخه د غټانو په برخه کي یادونه شوي ده د تخرګ او د Thermal Tape Skin د حرارت د معلوملو طریقي په کلینیک کي چندان صحیح نه دي او یوازي Electronic Dermal ترمامیتر د ماشومانو د دوامدار ریکارد د تثبیت د پاره په Neonatal Intensive Care Units کي استفاده کیږي.

د حرارت د درجي اخیستل د غوږ د کانال په طریقه کي په ماشومانو او ځوانانو کوچنیانو کي چي ډیره چټکه او بي درده طریقه ده زیات رواج لري او هغه ماشومان چي عمرونه یي د دریو کلونو څخه کم وي د رکتل طریقي څخه استفاده کیږي.

The Rectal Tempreture: دا طریقه ساده ده ماشوم د میز د پاسه په چپه مخ د مور په غیږ کي او یا د ځنګون د پاسه اچول کیږي.

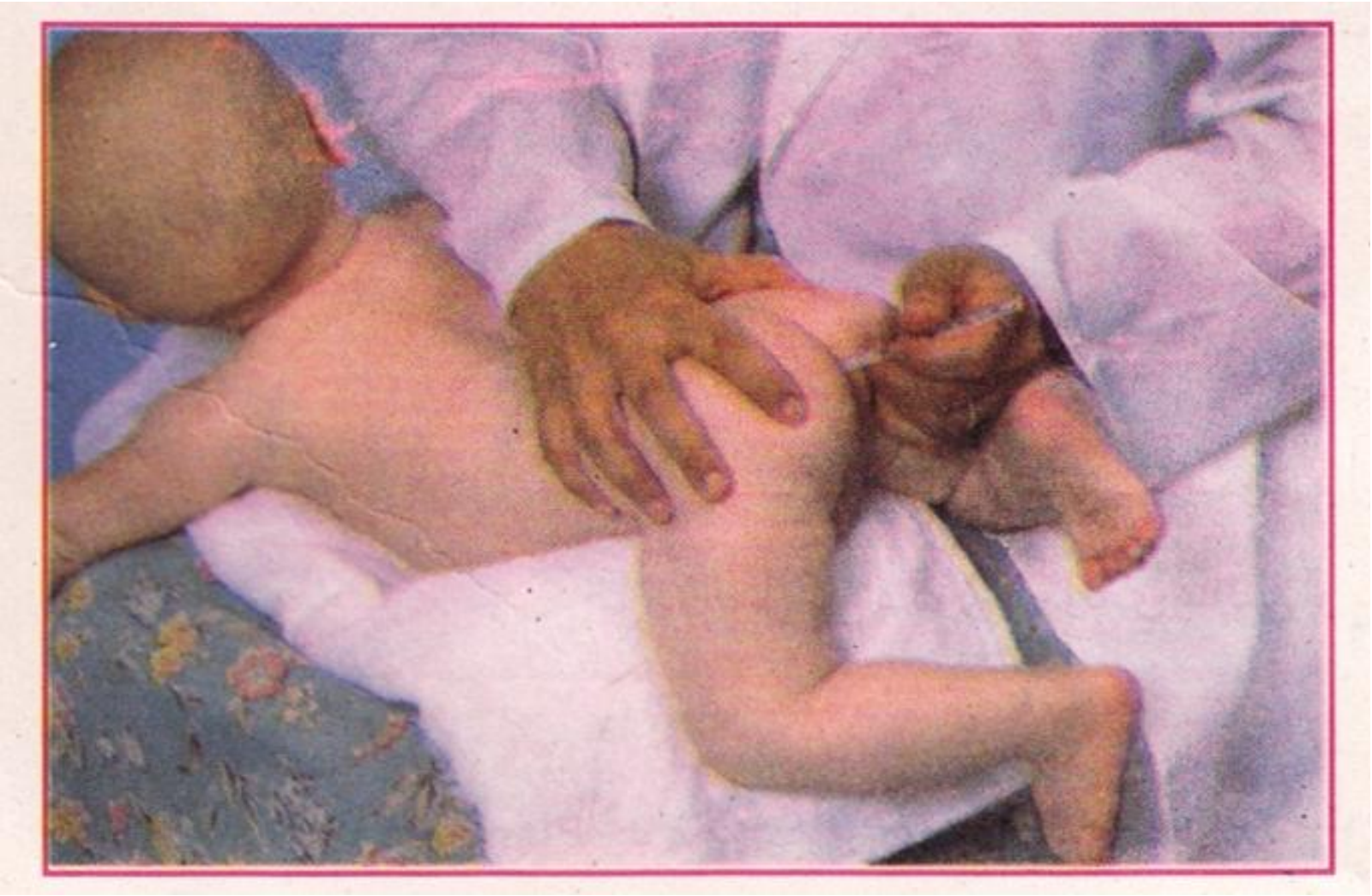

Ketabton.com

او يو لاس د ګوتو په وسيله د کوناټو سرونه لري کيږي او په بل لاس کي د حرارت درجه، چي غوړه شوي وي يو انچ د مقعدي معصري له لاري د دوو دقيقو له پاره اينبودل کيږي.

په نويو او غټو ماشومانو کي د حرارت درجه نسبت د غټانو د حرارت درجي ته لږ ثابت حالت لري او د رکتل د حرارت درجه د 99 د فارن الهايت (37.2 درجي سانتي ګراد څخه تر دري کلنۍ پوري ښکته نه راځي او د ورځي په اوږدو کي د حرارت درجه د 3 فارن الهايت درجو په شاوخوا کي تغير مومي او وروسته د فعاليت څخه د مازديګر له خوا يي درکتل نارمل حرارت د 101 فارن الهايت (38.3 سانتي ګراد) پوري رسيږي.

نبض (Pulse): په وړو او غټو ماشومانو کي د زړه حرکات د تمرين، هيجان او ناروغۍ په حالاتو کي نسبت د غټانو د زړه حرکاتو ته زيات بدلون کوي.

TABLE 19-3 *Average Heart Rate of Infants and Children at Rest*

Age	Average Rate	Range (Two Standard Deviations)
Birth	140	90–190
1st 6 months	130	80–180
6–12 months	115	75–155
1–2 years	110	70–150
2–6 years	103	68–138
6–10 years	95	65–125
10–14 years	85	55–115

د نبض رابطه د ماشومانو د عمر سره په جدول کي په واضح شکل په نظر راځي چي وروسته د يو مياشتي څخه کله چي د نبض شميره په يوه دقيقه کي د 180 څخه زيات شي د Paroxysmal Atrial TachyCardia په لور فکر کيږي.

تنفسي شمير: نبضي حرکات د زړه دحرکاتو په شان په ماشومانو او غټو ماشومانو کي ناروغي تمرين او هيجان په مقابل کي په ډيره زياته اندازه تغير کوي چي په نويو ماشومانو کي په يوه دقيقه کي تنفس حرکات کي د 30 او 40 ترمنځ تغير مومي د نويو ماشومانو په لومړي وخت کي د 20 او 40 ترمنځ او د ماشوم توب په وروستۍ مرحله کي د 15 او 25 په منځ کي تغير کوي.

Ketabton.com

په غټانو کي يي شمير 15 ته رسيږي که چيري د تنفس شمير يي د خوب په وخت کي نسبت ويښ حالت ته ډير اعتبار لري، نو تنفسي شميره د نس د حجاب حاجز له مخي نسبت د سيني حرکت ته بهتر ټاکل کيږي. په تنفسي ناروغيو کي لکه په برانکاتس سما او د سينه بغل په واقعاتو کي تنفسي حرکات سلو ته پورته کيږي.

د ويني فشار (Blood Pressure): د ويني فشار اندازه په ماشومانو کي د نظر څخه لويږي او له بلي خوا څخه دا مشکله ده خصوصاً په فعالته ماشومانو کي اکثره معاينه کونکي د ويني فشار د فزيکي معايني په پاي کي اخلي او په اوسنيو وختو کي د ويني فشار د فزيکي معايني په وخت کي اندازه کيږي.

په ماشومانو کي د ويني فشار د Sphygmomanometer په وسيله د غټانو په څير اخستل کيږي د ويني د فشار اندازه د ورانه په برخه کي نسبت د لاس اندازي ته لس ملي متره سيماب پورته وي د ويني ستاليک فشار يي د جس په وسيله نسبت اصغايي طريقي ته لس ملي متر ښکته وي.

د ويني فشار په نويو ماشومانو کي 70-80 ملي متره سيماب او په شپږ مياشتنيو ماشومانو کي 90 ملي متر ښکته وي.

Somatic Growth: په ماشومانو کي د وزن زياتوالي، د بدن اوږدوالي او د سر د شاوخوا اندازه په نارمل حالت کي په معينه اندازه تغير مومي.

له ديکبله د دي پورتنيو شيانو اندازه دماشوم د صحت په برخه کي بهترينه وسيله شميرله کيږي چي د دي شيانو اندازه د ماشوم د مخکيني اندازي او د نورمال ماشوم د اندازي سره يي مقايسه کوي او په دي شان د ماشوم د روغتيا او ناروغتيا په برخه کي قضاوت کيږي.

Ketabton.com

لوړوالي (Hight): د ماشومانو دبدن اوږدوالي د ملاستي په وضعيت کي د يوي درجه داري تختي د پاسه کيږي.

که چيري دا ډول تختي موجودي نه وي د سر ميزي کاغذ د پاسه دسر او د پښود پوندو اندازه په نښه کيږي او د دي دوو نقطو ترمنځ مسافه د ماشوم په اوږدوالي دلالت کوي.

وزن (Weight): د ماشوم وزن بايد مستقيماً د ماشوم د تلي له اندازيه څخه بايد معلوم شي د وزن په وخت کي د ماشوم څخه ټول کالي لري کيږي او هغه ماشوم چي عمر يي لږ زيات وي د نيکر (Underpant) د پريښودو او جنکو ته د وزن کيدو په وخت کي د چپن استعمال جايز کار ګڼل کيږي. او په هر ويزت کي بايد د هماغه Scale يا اندازي څخه چي پخوا يي پري اندازه شوي وه تري کار اخيستل کيږي.

د سر اندازه (Head Circumference):
هر وخت چي ماشوم د لومړي ځل د پاره معاينه کيږي بايد د سر اندازه يي واخيستل شي او تر دوه کلنۍ پوري د سر د اندازي معلومول په هره فزيکي ماينه کي بايد تر سره شي ځکه چي د سر د اندازي څخه د ماشوم د بدن په وده کي مرسته کوي د سر اندازه کولو لپاره د يوي نرم پلاستيکي فيتی څخه کار اخيستل کيدلو او په اوسني وخت کي د کاغذي پټيو څخه کار اخلي.

د سر اندازه په وړو ماشومانو کي د ملاستي په حالت کي او په لويانو کي د ناستي او يا ولاړي په حالت کي نيول کيږي د سر د اندازي څخه د سر د داخلي موادو د ودي (نشوونما) اندازه په ګوته کيږي چي په ابنارمل حالت کي مثلاً په ولادي ناروغيو کي سر وړوکي يعنيMicrocephaly او په چټکه وده کي د Macrocephaly حالت، چي په دماغي تومور او نورو ناروغيو کي پيداکيږي د ليدلو وړ دي.

Ketabton.com

پوستکي (The Skin): د يو کلن ماشومان (Infancy) پوستکي نرم او په باريکه شکل وي او رنګ يي اکثراً په ګذري شکل تغير مومي چي سبب يي تر اوسه نه دي معلوم شوي د زيږيدني په لومړي ځو ساعتو کي لاسونه او پښي په ابي رنګه شکل وي چي دا ابي رنګه حالت څلور يا پنځه ساعته وروسته پر لاسونو کي نسبت پښو ته په کميدو راځي.

د نويو ماشومانو د اوږو او شاو د پاسه نري ويښتان چي د لاندي خوا په لور پراته وي په نظر راځي چي د Lanugo ويښتانو په نوم ياديږي چي وروسته د دوه او نيو څخه د منځه ځي او په هغه ماشومانو کي چي مخکي له خپل وخت څخه پيدا شوي وي نه ليدل کيږي.

د ماشومانو د سر ويښتان په خينو کي کم او په ځينو نور کي زيات وي او ځينو هيڅ نه لري وروسته د ځو مياشتو څخه د دي ويښتانو په ځاي نور ويښتان چي په ځيني وخت کي مختلف رنګونه لري شنه کيږي.

د ماشوم دزيږيدني پر وخت د پنير په شان سپين مواد چي کم و زيات يي بدن پوښ کړي او د مهبل د شونډو په قاتو کي او د ګوتو د نوکانو لاندي موجود وي اذيما او پړسوب هم د ماشوم په لاسو، پښو او تناسلي برخو کي په نظر راځي چي د زيږيدني په دويمه او دريمه ورځ کي د منځه ځي. برسيره پردي ځني نور سور رنګې داغونه د ماشوم په اولو ورځو کې د ليدلو وړ دي. چي د د يوي اونی په موده کي له منځه ځي. PHYSIOLOGICAL JAUNDICE : تقريبا په ۵۰٪ ماشومانو کي نور مال فزيالويژيکي زيړي د په دويمه او دريمه ورځ پيدا کيږي. او زيات واقعات يي تر پنځمي ورځي پوري په نظر راځي. چي د يوي اوني په دننه کي له منځه ځي او ښايي ، چي د يوي مياشتي د پاره هم دوام ومومي . د زيړي ليدلو د پاره بايد د ورځي د رڼايۍ څخه کار واخيستل شي ، نه د مصنوعي رڼا څخه.

د ماشوم توب لومړني او اخيري مرحلي (EAEWRLY AND LATE CHILHOOD): وروسته د يول کلنۍ څخه د ماشومانو پوستکي په نارمل حالت کي چندان تغير دليدلو وړ نه وي د دي مرحلو په وخت کي د پوستکي د معايني طريقي او د مرضي افاتو درجه ښايي د غټانو په شان وي.

Ketabton.com

سر او غاړه (THE HEAD AND NECK):

ماشوم توب (INFANCEY) ماشوما د زیږدني په وخت کي د سر او اوږدوالي د بدن د اوږد والي د څلورمي او وزن يي در دریيمي بربخي سره توافق کوي، چي د جمجمي هډوکي يو د بل څخه د غشايي مسافي په وسيله جلا شوي وي، چي د SUTURES په نوم يادیږي. د سر په هغو برخو کي ، چي همم Sutures يو تر بله سره يوځاي شوي دي د FONTANEUES په نوم يادیږي. ، چي دماشومانو د فزيکي معايني په وخت کي ګټور معلومات ور څخه په لاس راځي.

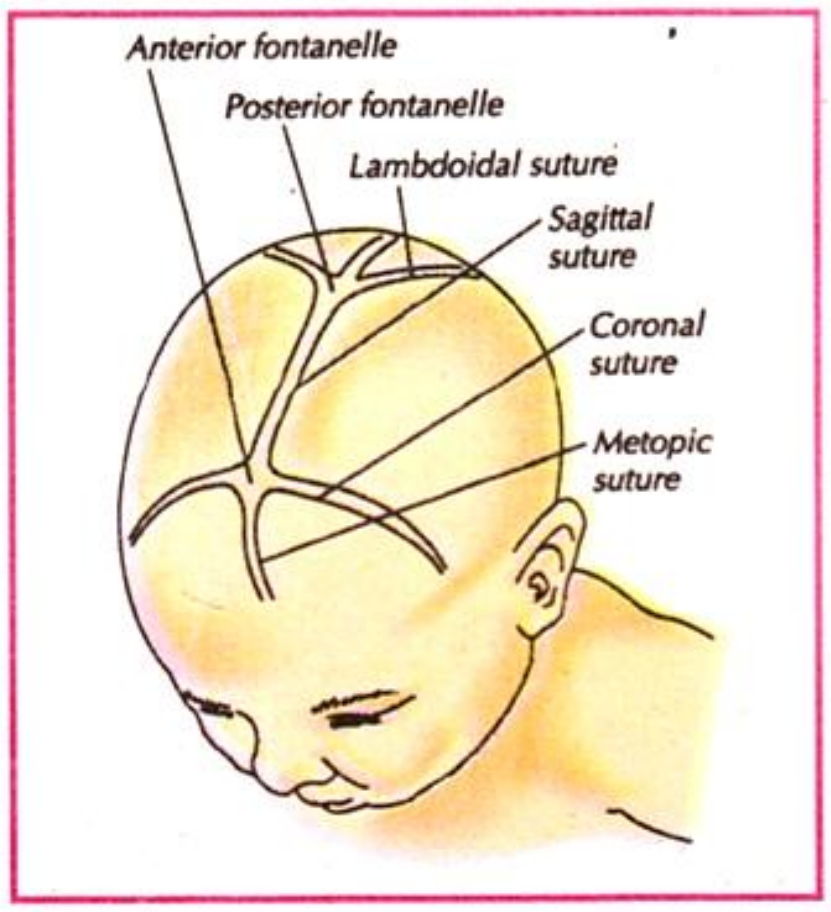

چي د اناتومي له نظره يو يي قدامي او بل يي خلفي برخه کي ځاي لري ، چي د جس په وخت کي نرم او يوه اندازه د سر څخه ښکته موقعيت لري.

قدامي فونتانل د زیږدني په وخت کي د ۶-۴ سانتي متره اوږدوالي لري، چي په نارمل حالت کي د څلور مياشتو او دوه کلو تر منځ تړل کیږي او خلفي فونتانل ، چي يو يا دوه سانتي متره اوږدوالي لري او اکثره د ماشوم په دوه مياشتني عمر کي تړل کيږي. چي په نارمل حالت کي د ماشوم د ژړا ، ټوخي او کانګو پر وخت کي قدامي فونتانل کي برجسته يعني بهر ته راوځي او د قحفي فشار په وخت کي پورتني فونتانل د استراحت په حالت کي بهر ته په برجسته شکل دليدلو وړ وي.

د ا هم بايد ذکر شي چي د فونتانل شرياني ضربان د محيطي شريانو د ضربان څخه نماينده ګي کولي شي.

د انتان اويا عصبي مرکيز ي ناروغيو پر وخت د دماغ د شوکي مايع دوران د دماغ په بطياتو کي بندش راوړي او په پايله (نتيجه) کي د قحف داخلي فشارونه پورته ځي او کله

Ketabton.com

چي د قحف په داخلي فشار کي کمښت راشي فونتانل ښکته جس کيږي، چي په ماشومانو کي د DEHYDERATION ګنل کيږي.

د ماشوم د سر او مخه په برخه کي د زيږدني پر وخت د ازيما له کبله پړسوب پيدا کيږي، چي د لومړۍ ۲۴ ساعتو کي بيرته په ښه کيدو راځي.

د ماشوم توب لومړي او وروستي (EARLY AND LATE CHILDHOOD) دوره :

دا دوره د غټانو د معايني په شان ده.

د PAROTID د غدي پړسوب د ماشوم توب په لومړۍ وخت کي يوه اندازه مشکله ده د پروتيد مجرا ، چي د STYESEN د قنات په نوم ياديږي د BUCCAL MOCUA په منځني برخه کي خلاصيږي، چي بايد د نظر څخه تير شي. د پروتيد پړسوب او درد ښايي MUMPS، باکتري او يا د پروتيد د قنات د ډبري په لور فکر وشي.

لمفاوي غدي لوزي (TONSILS) او ADENOIDS د شپږو او شلو کلونو په منځ کي خپل جسامت نسب نورو وختونو ته لوي وي، چي دا واقعيت بايد ماشومانو پلارو او ميندو ته وويل شي، چي د نورو خطرناکو ناروغيو څخه ډاډه وشي.

د غاړي حرکت: د عصبي مرکيز سيستم په ناروغيو کي لکه په MENINGITIS ګګي د غاړي حرکت په قدامي لور صورت نه نيسي، چي بايد NUCHAL RIGIDITY سر يي چي د سر حرکت د هري خوا په لور د مقاومت سره مخامخ کيږي، تفريقي تشخيص اجرا شي، ددي دپاره ، چي NUCHAL RIGIDITY په غټو ماشومانو کي ولټول شي، ماشومانو ته وويل کيږي، چي دمعايني په ميز کيني او خپل پښي وغزوي. نارمل ماشومانو خپله زنه د سيني سره تماس ورکړی خو که چيري MENIGEAL IRRITATION موجود وي ناروغان د معايني په ميز د ناستي حالت نه شي اختيارولي او نه CHIN-TO-CHIN MANUER ترسره کولي شي.

Ketabton.com

سترګي په نوي ماشومانو کي:

د سترګو معاینه یوه اندازه مشکله ده ، ځکه، چي له یو تر بله تړلي دي او له بلي خوا د ماشومانو سترګي د تیاري او رڼا پر وخت بریښي. له دي کبله معاینه کونکي ته د سترګو په معاینه کي د خفیفي رڼا څخه استفاده مشکله بریښي.

معاینه کونکي ماشوم په دواړه لاسو کي مخامخ نیسي د سر حرکات یي د غټو ګوتو په وسیله تثبیت کیږي. یعني نه پریږدي چي یو خوا او یا بله خوا حرکت وکړي. ماشوما یو خوا ته په تدریجي ډول او بیا بلي خوا ګروزول کیږي ددي حرکت په وسیله د ماشوم سترګي خلاصیږي او په واضح ډول یي سکیلریا ، حدقه ، قزحیه او با الاخره د سترګو حرکا د نظر څخه تیریږي.

د ماشوم د حدقو عکس العمل تر پنځمي میاشتي پوری کم وي او د حدقو اندزه په یو سترګه کي نسبت بلي سترګي ته فرق لري.

په ماشومانو کي د لیدني مرکز د زیږیدني ورځي څخه ، په مترقي شکل ، درڼا له درک څخه تر غټانو د ددید د اندازي پوري، چي په شپږ کلني کي پشپړتیا مومي پشرفت کوي.

د لاندیني د عکسو شته والي دماشومانو د دید اساسی برخه شمیرل کیږي. یعني د ماشوم حدقي په دي وخت کي په مسقیم ډول د رڼایي په اثر تقبض کو او د سترګو رپیدل او د سر لړزه کوي د تیزي رڼا پروخت، چي د OPTICAL BLINK REPLEXپه نوم یادیږي، ډیر

Ketabton.com

وروسته له زیږیدني څخه د لیدلو وړ دي. ماشوم د ددو او څلورو اونیو په منځ کي یو شي ته متوجه کیږي او د ژوند په پنځمه یا شپږمه اوني کي د سترګو حرکت د یوشي د لیدلو د پاره ترسره کو او درییمه میاشت کي د ده لیدنه د په شاوخوا کي موجوده وي. په افتالموسکوپیکي معاینه کي RED REFLEX ، چي د FUNDUS په معاینه کي د سري شبکي په څیر ښکاري کله ، چي او فتالموسکوپ په صفر DIOPTERS کي له حدقي څخه په لس انچه مسافه کي نارنجي یا ، خو سور رانګ FUNDUS په حدقه کي لیدل کیږي. دا ډول معیانه په ماشومانو کي د هغوي د نه قبلیدو په اساس اکثرا تر شپږ میاشتني پور معطل کیږي او کنه د معاینې اجرا د زیږیدني په لومړي کي ضروري او لازمي ده . د معاینې اجرا او ترتیب تقریبا نور غټانو د افتالموسکوپ د معاینې په شان ده، خو که چیري په ماشوم کي د مرکزي سیستم ناروغي موجوده وي باید له حدقو DIALTATION ترسره نه شي او په دي برخه کي د ماشوم د نورولوجس او یا د افتاالمولو جس څخه مشوره وغوښتل کیږي.

دماشو په افتالموسکوپیکي معاینه کي دا هم باید په فکر وي، چي د foveal LIGHT REFLECTION موجود نه وي او هم د PAPILLEEMA واقعي په کي دیري کمي په نظر راځي. برعکس په شبکه کي وړي وړي د هموراژیک خیالونو نسبتا زیات لیدل کیږي.

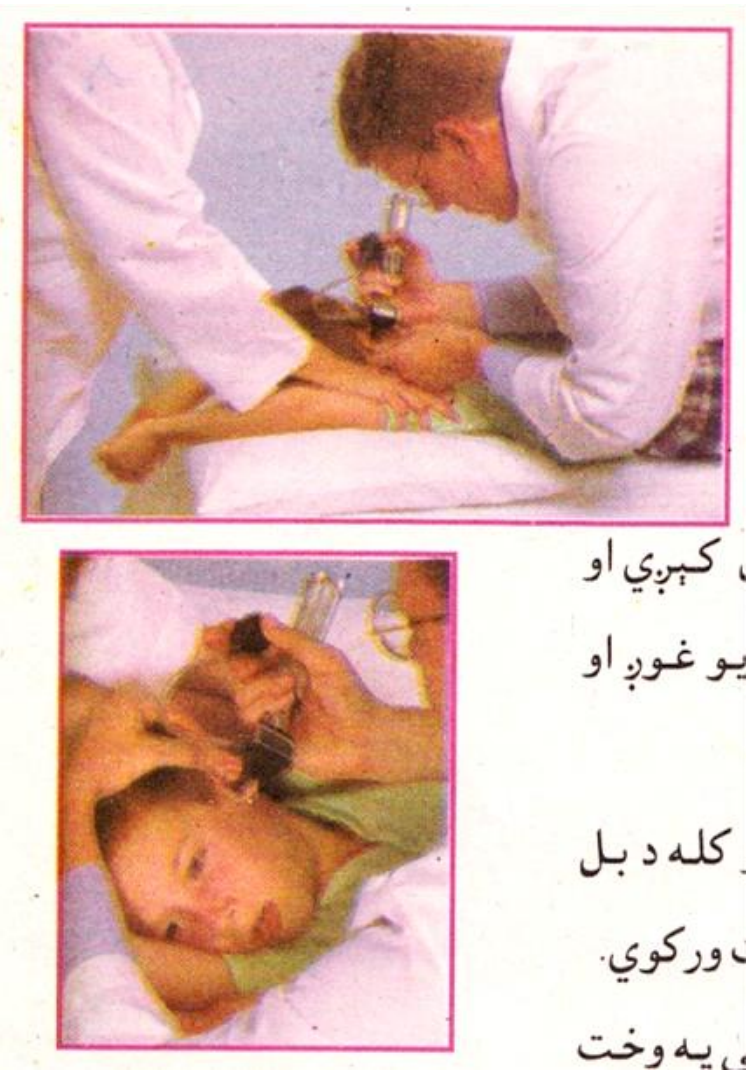

CHILDHOOD لومړي مرحله: د ستکو د لیدني د قدرت معلومول په دي مرحله کي مشکله ده . یعني د سترګو د لیدني تجربه په دري کلن ماشومانو کي په صحیح توګه نه شي ترسره کیدلي. د هري یوي سترګي دلیدني تجربه په داسي حال کي، چي بله سترګه په شه شان تړل شوي وي. ترسره کیږي، چي په سترګه کي AMBLIOPIA (د سترګو د نه استعمال په ه حه د دید کحم والي په ویه نورماله سترګه کي) مو وي. په همدي شان د سترګو انحرافي حالت د دل په غیري مساوي شکل په بدي عمرو کي زیات لیدل

Ketabton.com

کیږي . که چیري ثبیت شي باید دا ډول ماشومان افتالمولوجست ته ولیږل شي. د سترګو د نورو داخل او خارجي جوړښتونو معاینه د غټانو په شان ده ، چي معاینه د غټانو په شان ده، چي د معاینه کوونکو د تسرګو د لایدني د قدرت تجربه د دري کلنو ماشومانو څخه پورته خلکو کي د حروفو د E چارټ په ځاي د تصویر د استمال له تابلو څخه استفاده کوي.

د ماشومانو د لیدني ساحي د معلوماولو د پاره ماشومان د مور په غیږي کي ناست وي ځني د لوبو شیان ماشوم ته د شا له خو په تذدرجي ډول مخي ته رانژدي کو او ماشوما په دي وخت کي تنفسي هوا د پوزي د لاري داخل او خارج کوي او په ارمل حالت کي د پوزي د یوي خوا د بندش په اثر، چي بله خوا یي خلاصه وي د ماشوم د تکلیف سبب نه کیږي، خو کله چي یوه خوا د پوزي بنده وي او بله خوا د تجربي په وخت کي بنده کړاي شي، د خولي دخلاصون په وخت کي ډیر تنفسي مشکلات پیدا کوي.

او که چیري ماشوم د خولی له لاري تنفس ونه کړي د پوزي د خلفي لارو بندش باید په فکر کي راوړل شي. کله چي د ماشوم د ملاستي په حال کي ژبه د TONGUE BLADE په وسیله ښکته شي او د لاس چجراغ په وسیله یي د خولي د بلعوم (فرنکس) او د خولي برخه له نظره څخه تریږي . برسیره بلعوم د ژړا په وخت کي هم د دلیدلو وړ وي. که چیري په ماشوم کي ژړا موجوده نه وي د VOCAL CARD فلج او یا د دماغ د زیات تخریب په لور فکر کیږي: ځکه چي د ماشوم د شهیق او ذفیر په وخت کي په دوامدراه توګه د خر خر اواز (STRIDOR) موجوده ودي د علوي تنفس لارو بندش، چي ډیر سببونه لري فکر راځي.



لومړي او ورستي CHILDHOOD: د پوزي او جیبونو د معایني دپاره د پوزي سره پورته خوا ته کش کیږي او د یو اوږد سپیکولوم په وسیله ، چي د اوتوسکوپ سره نخلول شو وي د پوزي خلفي او ژوره برخه او مخاطي پر دي

Ketabton.com

ليدل کيږي چي کوم يو پوليپ يا وينه لرونکي برخي او يا حجاب انحراف موجود وي او که نمه په همدي ډول د FRONTAL او MAXILLARY د جيبونو برخي د فشار ورکولو په اثر جس کيږي، چي کوم دردناکه برخي موجود ي او کنه او هم جيبونه د TRANSILLUMENIATION

تکنک په وسيله د معاينې لاندي نيول کيږي . د خولي او فرنکس معاينه د ماشومتوب په لومړي مرحله کي لږ مشکلات لري، چي مور او يا پلار د مرستي په وسيله د معايني لاندي نيول کيږي، او د koplics spots د BUCCAL MUCOSA په برخه کي د اول او دهم مولار غاښونو په مقابل کيږه هغه ماشومانو کي چي تبه او ټوخي ولري شته والي د سرخکانو په تشخيص کي مرسته کوي، بايد له نظره څخه لري نه وي. غټ ماشومان چي خپله ژبه بهر ته راوباسي، د آه (AHH) په ويلو سره د فرنکس ټولي برخي په ښه شان ليدل کيږي . په همدي شا ,TONGUE BLADE H او د TRANSILLUMINATOR چي د اوتوسکوپ د دستي سره تماس لري د لاسي چراغ په وسيله ډير ګټور معلومات په لاس راځي.

غاښونه (THE TEETH): د ماشوم د غاښو راوتل، شمير حالت او وضعيت په نظر کي نيول کيږي، د لومړينيو غاښونو وختونه نسبت دايمي غاښونو ته په ښه شان پيشګويي کيږي. اکثره ماشومان په لسمه مياشت کيدوه پاس او دوه لاندي مرکزي INCISORS را اوبساي او په هرو څلورو مياشتو کي څلور نور غاښونه راوځي اون همدي شان اته نور غاښونه په ۱۴ او په ۱۸ مياشتو کي د غاښونو شميره ۱۲ ته او په ۲۲ مياشتو کي ۱۶ او په همدي شان ټول شل مکمل غاښونه يي په شپږو ويشتمه (۲۶) مياشت کي شبنکاره کيږي. په نارمل حالک کي د عمر په شپږم کال کي د لومړنيو غاښون لويذل پيليږي.

ژبه، ستوني او پوزه(THE TONGUE, THROAT AND TONSILS) د ژبې د تفتيش په وخت کي د ژبي پاسني برخه او غاړه ليدل کيږي او هم مريض ته ويل کيږي چي ژبه بهر ته را اوباسي او ښي او چپي خوا ته دي حرکت ورکړاي شي.

Ketabton.com

دستوني د معايني په وخت کي بايد لوزي هم له نظره څخه لري نه شي. د ماشوم د CHILD HOOD په لومړيو او ورستيو مرحلو کي د لوزو اندازه په لومړيو او وروستيو مرحلو کي د لوزو اندازه په غټانو کي نسبت وړو ماشومات ته لويه وي او د ناروغ د آه AH په ويلو سره د لوزو ليدل په واضح شکل راځي او که چيري دلوزو د پاسته وليدل شي سترپټو کو کال TONSILITIS نظر څخه لري نه شي.

هغه ماشومان، چي لويي لوزي لري د خولي په تنفس کي د خر خر (SNORE) اوزا اوردل کيږي، چي ښايي دا ډول ماشومان د OTITIS MEADIA او د SINUSITIS د مکررو حملو څخه شکايت وکړي.

صدر ، سينی ، او سږي (THE THORAX, BREASTS AND LUNGS):

INFANCY: د نويو ماشومانو د سيني د صندق ګرد شکل لري. يعني د سيني عرضاني قطري د سيني د طولاني قطر سره مساوي وي . ماشو د زيږدني په وخت کي د سيني اندکس (THORAX INDEX) د سيني د عرضاني او طولاندي قطر نسبت راښيي چي په دي وخت کي يو قبلو شوي دي او په يو کلني کي پورتني نسبت ۱،۲۵ او شپږ کلني کي ۱،۳۵ ته رسيږي چي د عمر په ورستينيو مرحلو کي د سيني په اندکس کي چندان تغير نه ليدل کيږي.

که چيري د XIHOID سر د سيني په برخه کي د يوي ژوري برخهي په څير وليدل شي د PECTUS EXCAVATUM او د ماشوم په روستنيو کلونو کي يو بل غير نارمل حاللت چي د CHICKEN BREAST په نوم يادېږي کله چي په ځينيو ماشومان کي وليدل شي سينه يي د چرک د سيني په شان منظره لري په نيويو مشاومان کي سيني به جنکو او هلکانو نسبتا لويي وي.

د تنفس د شمير په برخه کي مخکي يادونه شويده او په هغه ماشومان کي چي مخکي د زيږدديني له وخته څخه PREMATURE پيدا شوي وي تنفس يي غير منظم او په وقفوي شکل يعني د ۳۰-۴۰ په يوه دقيقه کي په متناوب شکل چي د PERIODIC BREATHING

Ketabton.com

په نوم یادیږي ، دلیدلو وړ دي په دي ډول تنفس کي د تنفس شیرمه په کمیدو راځي او حتي ۳-۲ ثانیو او یا زیات وخت لپاره د تنفس و ودریدو (APNEA) سبب کیږي.

دا ډول تنفس په PREMATURE ماشومانو کي د خوب پر وخت ۳۰-۴۰ واقعاتو کي لیدلو کیږي او واقعات یي په هغو ماشومانو کي چي و د ولادت په برره وخت کي پیدا شوي وي ډیر کم او د BRADYCAIA سره یو ځاي نه و ي هغه تنفسس توقف چي د ډیرو وخت لپاره حتي تر ۲۰ ثانیو پوري او دذ BRADYCADIA سره یو ځاي وي په قلبي ، تنفس او په مرکززي عصبي ناروغیو دلالت کوي.

د ماشوم د ژړا په وخت کي کله چي لاسونه د سیني د پاسه کیښودل شي د TACTILE FREMITUS دسیني په ټولو برخو کي جس کیږي. قرع په ماشومانو کي د یوي ګوتي په وسیله د سیني دپاسه وهل کیږي او یا یوه ګوته د بلي ګوتي دباسه طریقي په وسیله هم اجرا کیږي چي په نارمل حالت کي هایپرریزونانس لري دا هم باید وویل شي، چي تنفسي اوازونه نسبت غټانو ته لوړ اوریدل کیږي.

د CHILDHOOD په لومړي او وروستی: د سینو وده په جنکو کي په نارمل کي د ۸ کلني څخه پیلیږي د سینو غټوالي د سینو او عدم تناظر مخکي له پیغلتوبو څخه عمومیت لري چي وروسته د پیغلتوب څخه یي د سینو د غټو والي بي اندوالي د منځه ځي.

د ماشومانو د زړه په معاینه کي د نفخو اوریدل او تفریقي تشخیص کلینیکي اهمیت موجود وي چي د دوي تشخیص د مرضي نفخو سره کلینیکي اهمیت لري.

بي ضرره نفخي (INNOCEDNT MURMURS):

وظیفوي حالت سره رابطه لري چي اکثرا دسستول په وخت کي چي شدت یي د دریبو څخه لږ کم او دوامداره LOW PITCHED او موزیک مانند نخفي وي چي د قص هډوکو په چپه خوا کي اکثرا په دوهم یا دریيمه بین الضلعي مسافه کي زیات شدت لري او دستاتسکوپ د BELL په وسیله د ملاسیتي په حالت کي په ښه شان اوریدل کیږي . د نفخو انتفال ډیر لږ او د مریض د وضعیت سره په شدت کي تغیر راځي. او ددي نفخو بله

Ketabton.com

مشخصه علام داده ، چي دا بي ضرره نفخي پداسي خلکو کي چي د زړه د رګو د نارويغو هيڅ کومه علامه نه لري اوريدل کيږي.

VENOUS HUM: چي د زړه د رګونو د اوازو څخه عبارت دي د ماشوم عتوب په دوره کي په سستول او دياستول کي يي اوريدنه عموميمت لري.

HEMIC MURMURS: د زړه د لاري له ويني د ډير جريان په اثر منځ ته راځي . يعني په هغو حلالاتو کي چي متيابوليزم ته زيات ضرورت وي يا د عضلي د زيات فعاليت په وخت کي اويا به همدي ډول په انميا کي اکثرا د زړه په قاعدوي برخي کي اوريدل کيږي دا نفخي نرمي او هم يي شدت د سيستاليک څخه لږ او اکثرا د تکي کارديا سره يو ځاي وي . په ماشومانو کي دوه نوري بي ضرره نفخي هم عموميت لري چي يوه يي د CAROTID BRUIT نفخه ، چي په غاړه کي اوريدل کيږي او ټول پريکارد ته انتشار کوي او بل يي د PULMONARY BRANCH STENOSIS څخه عبارت دي چي د ريوي شريان په ساحه کي اوريدل کيږي او د شا او تخرګ په لو انتقال کوي او وروسته له څو مياشتو له زيږدني څخه د ريوي شريان د لوئيدو څخه وروسته له منځه ځي.

ځرنګه چي د ماشومانو د سيني د پوستکي لاندي نسج کي عضلي موجودي نه وي له دل کبله د سږو د اصغا يي تنفسي اوازونه نسبت غټانو ته پورته اوريدهکږي ماشومان د ستاتسکوب د ليدلو او د هغي اينبودل د سيني د پاسه د اکثرو ماشومانو له خوا نه قبليږي. لومړي د ي ماشوم د ستاتسکوپ سره اشنا شي اوبيا خپله معاينه پرمخ وړي.

TACTILS FREMITUS د سيني د پاسه په هغه وخت کي چي ماشوم سره خبري کوي هم جس کيږي او په ځينو وختو کي -۹۹ اويا د يو دوه او دري ويلو ته ضورت احساس کيږي يا ناروغ ته ويل کي چي ژور تنفس اجراء کړي او د انکار په صورت کي بايد ورته وويل شي چي دلاسي چراغ يي په پوکولو سره ګل کړي ، چي دا عمل هم په ماشومانو کې د پوره شهيق د پيدا کيدو سبب کيږي چي په دي وخت کي خپله معاينه پرمخ وړي.

Ketabton.com

زړه(HEART)؛ د زړه اصغا په ماشومانو کي د لږ توپير سره د غټانو په شان ده. دمثال په توګهAPICAL IMPULSE يا POINT OF MAXIMAL په څلورمه بين الضلعي مسافه کي د ترقوي د نيمايي خط په چپه خوا کي IMPULSE (PMI) ليدل کيږي او په ۷ کلني کي پنځمي بين الضلعي مسافي کي د ترقوي د خط د نيمايي خط د پاسه په شي خوا کي لږ ښکته ليدل کيږي. په قرع کي زړه لوي او اکثرا افقي موقعيت لري او PHASIC SINUS ARRYTHMIA (د شهيق په وخت کې د زړه حرکات ززياتيږي او پذفير کي د زړه په حرکاتو کي کم والي راځي) او PREMATURE VENTURICULAR CONTRUCTION (PVC)په کي عموميت لري. د زړه اوازونه يي نسبت غټانو ته پورته ، چي زيات PITCH او کم دوامه وي اوريدل کيږي. په لومړي دوو ورځو کي د زړه نفخي چي رحمي داخلي دوران يي د رحم په خارجچي دوراني بدليږي زياتي اوريدل کيږي نفخي سستاليک او شدت يي د دووه څخه کم وي او کله چي DUCTUS ARTERIOUSاو FORAMEN OVALE وتړل شي د منځه ځي.

مرضي نفخي يا ORGANIC MURMURS د زړه د کسبي يا ولادي ناروغيو له کبله پيدا کيږي ACUTE RHEUMATIC FEVER چي د کسبي ناروغوي د پيدا کيدو سبب هم کيږي او په هلکانو کي د نفخو د پيدا کيدو مهم عامل شميرل کيږي هغه نخي ي د دري کلني څخه د مخه پيدا کيږي اکثرا د ولادي قلبي آفاتو په اثر منځ ته رراځي. نوري نفخي چي وروسته د دري کلنۍ څخه اوريدل کيږي. مهمترين سبب يي RHEUMATIC CARDITIS بلل شويدي. دا بايد وويل شي هغه نفخي چي شدت يي دري او يا د درويو څخه زياتي وي ، د زړه ناروغي په ګوته کوي. د زړه ولادي آفتونه چي ماشبه نفخي لري دي سيانوز شته والي او يا نشتوالي د معاينه کوونکي سره د نفخو په تفريقي تشخيص کي کومک کوي. په لاندني جدول کي چي کوم مرضي ناروغي اويا آفتونه په کومو عمرو کي د سيانوزس او په کمو حالاتو کي ، چي سيازنوز نه

TABLE 19-9 Cyanosis and Congenital Heart Disease

[illegible] Cyanosis	Septal defects—small Patent ductus arteriosus Pure pulmonic stenosis—mild Coarctation of the aorta • Anomalous origin of left coronary artery • Subendocardial fibroelastosis • Glycogen storage disease
Early Cyanosis	Tetralogy of Fallot—severe Tricuspid atresia Transportation of the great vessels Two- and three-chambered hearts Severe pulmonic stenosis with intact ventricular septum
[illegible] Cyanosis	Eisenmenger's complex Pure pulmonic stenosis—mild Tetralogy of Fallot Septal defects—large

Ketabton.com

لري. د لیدلو وړ دي. په پاي کي هغه ماشومان او هلکان چي ولادي اویا کسبي د دزړه ناروغي لري د حقیقي تشخیص او تداوی له پاره د ماشومانود زړه ډاکتر ته معرفي کیږي.

نس (ABDOMEN):

INFANCEY: د ماسوم نس د ملاستي په حالت کي د عضلاتو د ودي د کمښت له امله په راوتلي شکل لیدل کیږي UMBILICAL CORD په نارمل زیږدنه کي دوه شریان چي پنډ جدار لري او یو ورید ، چي نري جدار لري په نظر راځي او هم که چیري د نامه چوره او یا بل قسم ابنار ملتي موجوده وي له نظر څخه تیریږي.

دیني ، غاړي، توري او دواړه پښتورګي کیداي شي چي د مخصوصو طریقو په وسیله جس شي په همدي ډول د متیازو پوکڼۍ او د کلون ښکتنۍ برخه په اسانۍ سره د جس وړ ده او که چیري په نس کي کومه کتله موجوده وي، د جس په وسیله دحدود تثبیت شي. که چیري په ماشوم کي پائیلوریک STENOSIS موجود وي د نس په پورتني برخه کي د کلمو پرستالتیک موجي په واضح شکل لیدلي کیږي خصوصا وړ دي. د جس په وخت کي چي ماشوم نا ارام او ژاړي د یو بتل په وسیله یي ژړا ورکیږي او د نس د جس عملیه پرمخه وړي.

د CHILD HOOD لومړۍ او وروستۍ مرحله: ماسومان د ځواني د وخت پوري لکه چي ولاړي حالت اختیار کړي نس یي بیون ته راوځي. دا ځکه چي د ملاستي حالت ته راشي بیرته یي راوتلي نس د منځه ځي.

هلکان اکثرا د نس جس په وخت کي چي لاس پري کښودل شي پ تخنیدو راځي او څه وخت چي د ماشومان فکر د خبرو پاثر بلي خواته واړول شي ښایي پورتني عکس العمل یي په ښه کیدو راشي او عکس العمل د دوام په صورت کي د ماشوم لاس په خپل لاس کي نیو کیږي، چي دا عمل هم یوه اندازه د نس په عضلاتو کي د استرخا سبب کیږي.

Ketabton.com

ځنګون او یا ورون کله چې د قبض په شکل راشي د نس په جدار کې استرخا پیدا کوي او معاینه کوونکي کولي شي هغه ځاي چې زړه یي وغواړي د جس لاندي راوړي: ځکه چې د جس په وخت کې د درد احساس وکړي د هلکانو د مخ د قواري څخه هم څرګندیږي او د یني لاندینۍ برخه د قرعي په وسیله نسبت جس ته په ښه شان تثبیت کیږي. د توري جس هم کله چې ناروغ په شي اړخ واجول شي معایه کوونکي د ښي لاس د ګوتو په وسیله د توري حرکت د تنفس په وخت کې تثبیت کولي شي؛ ځکه چې نارمل حالت یي د ابهر ضربان د اپي ګشتریک په رخه کې د لیدلو وړ دي او هم یي د ژور جس په وسیله د ابهر د ضربان جس اجرا کیږي.

تناسلي او رکتم (THE GENTIALIA RECTUM):

INFANCY: په نرانو کې تناسلي برخه په وړو ماشومانو کې د ملاستي په وضعیت کې د معاینې لاندې راوړل کیږ یعني د ماشوم د خوتي د سر پوستکي د GLANS PENIS ټوله برخه پوښ او وروستۍ برخه کې یو وړو کې سوري لیدل کیږي.

دا ځکه چې د خوتي د سر پوستکي (GLANS PENIS (FORESKIN څخه وروسته د یو څو میاشتو او یا کلونو په حدودو کې د شا په لور کش کیږي او د GLANS PENIS د قاعدوي برخي تر حده پوري لوڅ کیږي او ستکي د GLANS PENIS په قاعده کې قطع کیږي ، چې دا حاللت د سنت یا CIRUCMCISION په نوم یادیږي چې په دي کلو کې جراحي مداخلي یوه اندزاه کمي شویدي ، خو په ځینو ځایونو کې سنت اوس هم ډیر رواج لري) او پدي شان دا حلیل د سوري خوله او د تولي خوتي تفتیش اجرا کیږي په همدي ډول د SCROTAL SACS او د INGUINAL CANAL برخي جس کیږي.

تقریبا ۳٪ نارینه ماشومان د زیږیدني په وخت کې یوه او یا دواړه مرغیږي (TESTES) د سکروتوم او یا په مغبني کانال (INGUINAL CANAL) کې د جس وړ نه دي او په یو کلني کې ۳/۲ واقعاتو کې مرغیږي د سکروتوم برخي ته ښکته کیږي.

Ketabton.com

د ښځو د تناسلي برخې معاينه هم د ملاستې په وضعيت کې اجراي کيږي معاينه کوونکی د هر يو لاس د غټې کوتې په وسيله د LABIA MAJORA يو د بل ځين جلا کوي او د شا او د اړخو خواته کش کيږي. د احليل د سوري مجرا VESTIBULE LABIA MINORA او قدامي برخه کې CLITOISاو اغړند د نظر څخه تيريږي.

RECTAL EXAMINATION: د رکتل معايني په ماشومانو کې په روتين شکل نه اجرا کيږي کله چې په نس کې دننه او د رکتم په شاوخوا کې مرضي آفت موجود وي توصيه کې. ماشومانو د رکتل د معايني د اجرا دپاره پشي او ځنگنونه يې د قبض په شکل د نس دپاسه نيول کيږي او دبل لاس د شهادت د گوتې په وسيله چې دست کشي ولري د مايع موادوه د انتلاق په صورت کې د BIMANUAL معاينه اجرا کيږي.

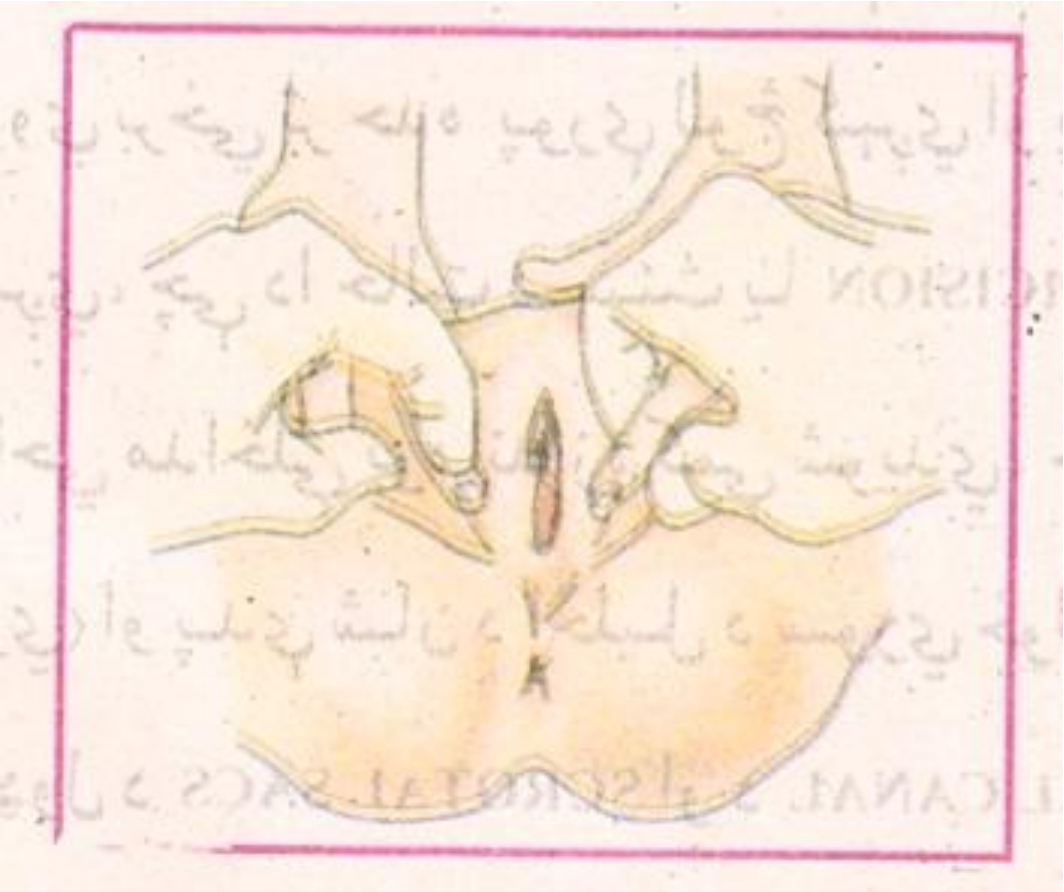

د CHILD HOOD په لومړۍ او اخير کې د ماشومانو د قبضيت اندازه دومره مهمه نه ده خو کله يې چې اندازه ډيره لويه وي کلينيکي اهميت لري. ماشومان کله چې ډير چاغ وي د عاني دشحمي برخو په وسيله ښايي قبضيت په ښه شان ونه ليدل شي په غهو هلکانو کې چې خصيه په سکروتوم کې ځاي ولري او وروينه پورتنۍ داخلي برخه کې خفيف تخريش راوړي د خصه حرکت په بوته خوا اجرا کيږي. چې دا حالت د CREMASTRIC REFLEX په نوم ياديږي.

د جنکو تناسلي برخه د ملاستې په حالت کې د FROG- LEG POSITION د ميز دپاسه يا د پلار يا د مور دپاسه کله چې د جنکو د لاسونو د گوتو د نيولو په وسيله د جنکو خارجي جنسي برخې لکه LABIA MINORA باريکه LABIA MINORAوړوکې CLITORIS معاينه کيږي.

او ځکه چې Labia دجنبي برخې په لور کش شي د hymenal orifice په اسانۍ سره ليدل کيږي او د جنکو په ۸ کلنې کې جنسي تالي خواص لکه د عاني ويښتان او د سينو وده د

Ketabton.com

لدلو وړ ده او کله چي د فزيکي معايني په وخت کي مهبل او د رحم د عنق ليدلو ته ضرورت وليدل شي دا معاينه د اوتوسکوپ چي مهبلي سپيکو لوم لري اجراي کيږي که چيري د نس او يا د مهبل شاو خوا او يا په حوصله کي د کوم افت شتوالي په فکر کي راوړل شي اجرا کيږي. په دي وخت کي هلک د ملاستي په وضعيت کي چي ځنګنونه او ورنونه يي د قبض په حال او پښي ABDUCTION ولري اجرا کيږي. ناروغ د نامه څخه ښکته د يوي پردي په وسيلهن پټيږي مريض سره دي لومړي خبري وشي او په معاينه کولو دي راضي شي او هم ماشوم ته ويل کيږي چي د خوړلي د لاري زر – زر تنفس وکړه او دمقعد او شاوخوا بره يي ليدل کيږي. او د ښي لاس د شهادت د ګوتي په وسيله چي دستکشي ولري په خفيف شکل وروسته د غوړيدو څخه په مقعد کي داخليږي او ددي د پاره چي معصره يي په استراخا راشي مريض ته ويل کيږي چي ښکته وزر وکړي او بيا وروسته د BIMANUAL EXAMINATION اجرا کيږي.

THE MUSCULOSKELETAL SYSTEM:

INFANCY: د ټولو بندونو د حرکت اندزه په وړو ماشوماو کي ډيره زياته ده او په تدريجي شکل يي د بندونو حرکت په لويانو کي په کميدو راځي.

کله چي دذ پښي د قدم پاسنۍ METATARSAL د خط څخه د ننه خوا په لور انحراف وکړي د METATRSUS ADDUCTUS DEFORMITY په نوم ياديږي چي په نويو ماشومانو کي يي واقعات زيات ليدل کيږي.

او ددوه کلونو په وخت کي خود په خوده اصلاح مومو که چيري ځنګنونه يو تربله نژدي حالت ولري يعنی د KNOCK-KNEE PATTERN ولري دا ډول انامليي ددوه کلو او لسو

Ketabton.com

کلو ترمنځه پیدا کیږي

او پښې په کې مستقیم حالت لري او به ځینو کې د قصبي هډوکي د داخل او یا خارج په لو د تدرو په شکل په نظر راځي چې د دویم کال په موده کې په تام شکل اصلاح مومي. د ځینو ماشومانو د پښې یا سیني برخه د خارج په لور او د پښې تلي په معلکو ډول د قبض په شکل لیدل کیږي چې د CLUB FOOT په نوم یادیږي په همدي ډول د کوناټو (HIP) د برخ د پاسه نظر اجول کیږي کوم فخذي حرقفي بند کي بې ځایه کیدل موجود نه وي په همدي ډول د ستون فقراتو د

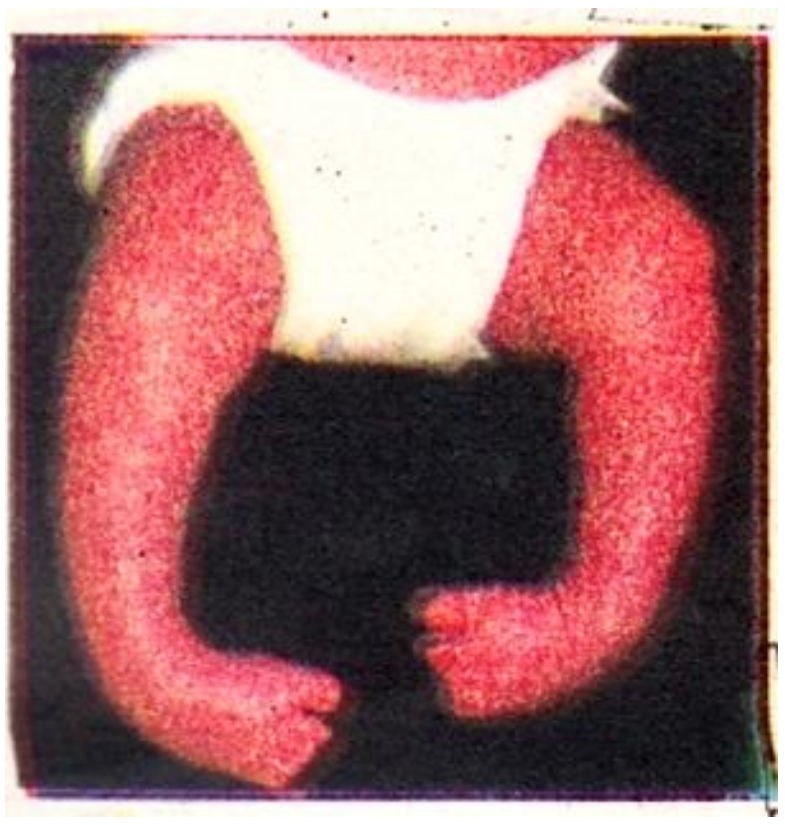

پاسه په وقت نظر اچول کیږي MENININGOMYELOCELE ونه لري چې د زیږدني په وخت کي په واضح شکل لیدل کیږي SPINA BIFIDA چې په دي مرضب حالت کي د ستون فقرات یي DEFECT وي او ورسره په نخاعي حبل کي هم نقصان موجود وي او ناروغان د تشو او غټو متیازو د خرابي څخه شکایت کوي.

CHILD HOOD لومړي او اخیره : په دي دوره کي ماشومان د مخي او د شاله له خوا پداسي حال کي چې د ولاړي وضعیت ولري معاینه کیږي او هم یي د ولاړي ناستي قدم وهلو او ملاستي په حالاتو کي د نظر څخه تیریږي چې کومه خوا یي لنډه نه وي او هم یي تسون فقرات د نژیدي څخه معاینه کیږي.

عصبي سیستم:

INFANCEY: د عمومي نورولوژي په معاینه کي د ماشوم وضعیت د ماشوم خود په خوده حرکت ژړا او د پونديTONIC NECK, GRASP, ANKLE JERK REFLEXESاو MORO روتوماتیزم شامل دي چې باید په ټولو نوي ماشومانو کي اجرا شي او هغه ماشومان چې

Ketabton.com

د مرکزي عصبي سیستم ابنار ملتهې موجود وي پورتني معاينات پکي په وقفوي شکل اجراي کيږي.

هغه عصبي علامي چي په نويو ماشومانو کي موجود وي د غټو ماشومانو او غټانو د علامو څخه فرق لري.

عصبي مرکزي سیستم د زيږدني په وخت کي وده يي بشپړتيا نه لري او د قشر وظيفوي تجرباتو د لومړي CHILD HOOD د وخت پوري اجرا کيږي. د يو شمير وصفي عسو فعاليتونه چي د INFANTILE AUTOMATISMS په نوم هم ياديږي په نورمال نويو زيږدوليو ماشومانو کي ليدلک ږيو چي د ماشوم توب په لومړي وختو کي دمنځه ځي.

د انفانيتل او رماتوتيزم نشتوالي په نويو ماشومانو کي او يا د هغوي دوام د توقع د ورکيدو څخه ورسته د عصبي مرکزي سیستم د وظيفوي په وخيم حالت دلالت کوي په ماشوم کي دوامداره عدم تناظر د اطرافو په استرخايي حالت کي ډيربښت د سر دوران په دوامداره ډول د يو خوا په لور د غاړي شخوالي د MENINGE او يا د BRAIN STEM IRRITATION په وخيم حالت دلالت کوي.

د حسيت معاينه په وړو ماشومانو کي عموميت لري؛ ځکه چي د تماس درد او د حرارت قدمه په وړو ماشومانو کي نسبت غټو ماشومانو ته کمه ده له دي کبله د تنبو عکس العمل يي په وړو ماشومانو کي نسبتا کمه په نظر راځي.

د قحفي اعصابو تجربي په وړو ماشومانو کي د غټانو په شان دي او يوازي په اووم اتمو اعصابو کي د وظيفوي په معلومولو کي مشکلا ليدل کيږي.

څرنګه چي په ماشومانو کي د CORTICOSPINAL PATHWAY وده په ښه شان نه ده بشپړه شوي له ي کبله د نخاع عکسوي ميکانيزمونه (چيDEEP TENDON REFLEX او PLANTER RESPONSE) د ماشومتوب په دوره کي تغير کوي په دي اساس ددس عکسو نشتوالي او يا د شديد حالت کوم تشخيصي کلينيکي اهميت نه لري. ددي عکسو اجرا د غټانو د عکسو د عمليو په شان ده د BABINSKI RESPONSE چي د پښو د تلو

Ketabton.com

(PLANTER) د تنبه په وسله منځ ته راځي تر دوه کنلس پوري نارمل فکر کيږي سر ددي چي د غتي ګوتي د قبض (FLEXION) د عکس العمل د تنبه په ۹۰٪ نارمل نويو ماشومانو کي ليدل کيږي.

د TRICEPS عکسه تر شپږ مياشتني پور موجوده نه وي ANKLE CLONUS چي د ANKEL REFLEX په اثر چي د پښي PLANTER FLWXON منظم او سريع عکس العمل په اثر منځ ته راځي په نويو ماشومانو کي عموميت لري. چي د يوي تنبه په مقابل کي ښايي دا ډول عکس العمل په نارمل شکل وليدل شي خو که چيري دا ډول تقلصات به دوامداره شک چي د SUSTAINED ANKLE CLONUS په نوم يادېږي موجود شي د عصبي مرکز سيستم په وخيمه ناروغي دلالت کوي . د نس عکسي په شپږ مياشتني ژوند کي موجود نه وي خو په نارمل شکل ANAL REFEX به نيو ماشومانو کي او د REFLEX نشتوالي د خارجي مقصرر د عضلي د عصبي رابطي په نشتوالي دلالت کوي لکه په SPINA BIFIDA تومور او يا په تخريبي افاتو کي .

INFANTILE AUTOMATISMS: د هغه عکسو څخه عبارت دي چي په ماشومانو کي د زيږيدني او لږي وروستهن پيدا کړي ځيني دا عکسي څو هفهتي وروسته د زيږيدني او ځيني نوري په ماشوم کي تر دوه کلنون پوري ليدلي کيږي . انفانتيل او توماتيزم عکسي د عصبي مرکزي سيستم د بشپړتيا په برخه کي ډير زيات کلينيکي ارزښت لري له دي کبله کله چي د عصبي مرکزي سستم د ناروغي په برخه کي سوال موجود وي بايد هر يو يي بي له ROOTING, GRASP, TONIC NECKاو MORE RESPONSES بايد تست شي . انفانتيل او توماتيزم د عکسو څخه په مختصر شکل په لاندي شان يادون کيږي.

BLINKING REFLEX: د تيزي او رڼايي په مقابل کي سترګي د بڼو پوسيله پټيږي او د عکسي تثبيت والي وړوندوالي په ګوته کوي.

ACOUSTIC BLINK: ماشوم د يو لوړ اواز په مقابل کي د دواړه ستګو د ربيدو په وسيله جوا وايي که چيري عکسه منفي وي ښايي د اوردو په نشتوالي او يا کموالي دلات وکړي.

PALMAL GRASP REFLEX: د عکسي د اجرا په وخت کي د ماشوم سر په منځني حالت کي او دواړه لاسونه د زندي هډوکي له خوا د ماشوم لاس ته داخل او ورغوي د نفشار په

Ketabton.com

الثر د ماشوم ټولي ګوتي د قبض په راځي او کوشش کوي چي د معاینه کوونکي د لاس ګوتي ونیسي. دا ډول عکسه د ماشوم په دواړه لاسو کي اجرا کیږي.

که چیري عکسه موجود نه وي او یا ضعیف شکل وي ماشوم ته د شودو د بوتل د ورکول په وسله د عکسي د شدت سبب ګرځي دا عکسه د ماشوم په دریيمه او یا څلورمه میاشت کي د منځه ځي او کله چي د څلورو میاشتو څخه يي دوام زیات وي د دماغ د وظیفي د خراب په لور فکر کیږي.

ROOTING REFLEX: د عکسي د اجرا پوخ خت کي د ماشوم سر د خط په منځیني برخه کي اولاسونه د سیني د پاسه نیول کیږي او د شهادت د ګوتي په وسیله پورته شونډه ووهل شي سر پورته او دلاندي شونډي د وهلو په اثر ژامه ښکته لويږي دا عسکه دري یا څلور میاشتي وروسته د زیږدولو څخه ورکیږي ښايي د خوب په وخت کي تر ډیره وخت موجود نوي دعکسي نشتوالي د عصیبي مرکزي سیستم په ناروغي دلالت کوي.

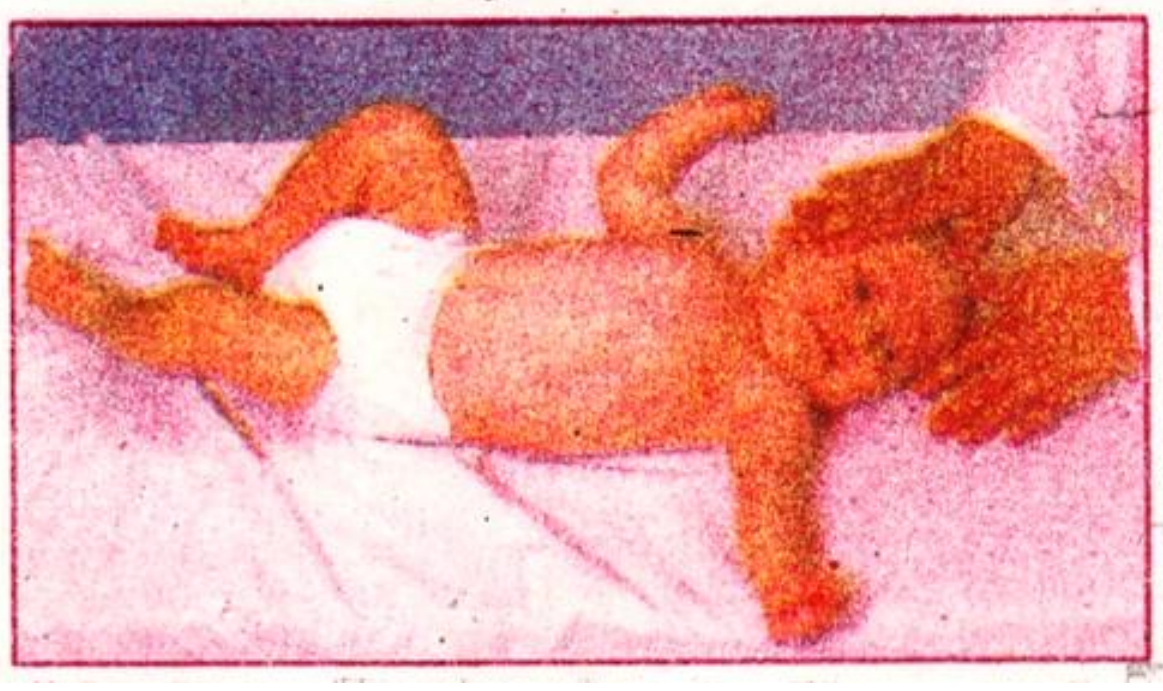

TONIC NECK REFLEX: ښايي چي د زیږیدني پر وخت او اکثرا په دوه میاشتي ماشوم کي موجود وي او په شپږمه میاشت کي د منځ ځي. پدي عکسه کي ماشوم ته د ملاستي وضعیت ورکول کیږي او سر يي یو خوا ته ګرځول کیږي چي زنه يي د اږدي سره ولګیږي د یوي خوا لاس او پښي د سر د خوا په لور په غځیدلي شکل راځي او د معکوسي خوا لاس او پښه د ټولیدو یعني د قبض په کشل راځي او کله چي سر يي بلي خواته وګرځول شي او د اطرافو وضعیت يي بیا په پورته شکل لیږل کیږي چي په نارمل حالت کي د اطرافو وضعیت او د سر د حرکت په لور موجو نه وي او که چیري پورتني حالت په تکراري شکل په ټولو مانوروکي ولید شي اویا دشپږو میاشتو څخه ز ایت عمر کي ولیدل شي د دماغ په خراب او وخیم حالت دلالت کوي.

Ketabton.com

MORE RESPEONSE، MORO RESPONSE او STARTLE RELFLEX په نوم هم یادیږي
دوه مروجي طریقي عکسي په اجرا کي استعمالیږي پهخ لاندي ډول دي:
په یوه طریقه کي ماشوم دملاستي په شکل کي چي سر ملا او پښي تکیه موندلي وي دفعتا یي بدن دوه فوټه ښکته کیږي او فوري شکل یي په توقف راوړي.
همدارنگه په بله طریقه کي د یو لوړ آواز د پیدا کیدو په وسیله اجرا کیږي یعني د ماشوم د سر دواړه خواوي د معاني د میز له پاسه د عمعاینه کوونکیو د لاسو په وسیله وهل کیږي چي په دواړه طریقو کي یو قسم جواب وایي.

یعني ماشم خپل لاسونه لري کوي پداسي حال کي چي لاسونه یي خلاص گوتي یي یو د بل څخه لري او پشي یي په کمه اندزاه سره قبض په شکل بدلیږي او هم وروسته لاسونه د سیني د پاسه لکه چي یو شي نیول وي بدلیږي او په ژړا شروع کوي . د ماشوم د څلورو میاشتو څخه وروسته که چیري MORO RESPONSES دوام ولري ښایي په عصبي ناروغي دلالت وکړي او د شپږمي میاشتي څخه وروسته په قطعي شکل د عصبي ناروغیو په لور فکر کیږي.
CHILD HOOD لومړی او اخیره: د ماشوم توب د دوري څخه وروسته گله چي انفانتل روماتیزم د منځه لاړ شي عصبي معاینه د غټانو د معاینې په شان اجرا کیږي. د حسیت او ضعیت احساس د دوه نقطو تفریقي تشخیص د نمبرو ښودنه اکثرا د دري او پنځو کلو پوري نه تجربه کیږي . د بدن موازننه اکثرا د ماشوم د قدم ولهو او منډو په وخت کي پیژندل کیږي . په همدي شان د لاس بي تناظره حرکتونه د قدم وهلو او یا منډو په وخت کي د HEMI PARESIS په لور فکر کیږي. ماشومان کله چي د ولاړې حالت څخه د ناستي حالت او په برعکس د ناستي د وضعیت څخه د ولاړې لوري ته کیږي د لاس غاړې ، پښو د عضلاتو حرکات د نظر څخه تیریږي او به دي شان په ماشوم کي عضلي DYSTRONPHY او یا بل کوم ابنار ملیټي په گوته کیږي.

Ketabton.com

اوولسم څپرکي

(CHAPTER 17)

کلینیکي فکر

CLINICAL THINKING

څه وخت چي کلینیکي معلوما د خبرو اترو او معاسیني په وسیله جمع شول هغه باید په یو درسي چوکاټ کي راوړل شي او هغه شیان چي د ناروغ د تکلیف سبب کیږي په ګوته شي او دناروغ عکس العمل د هغه ناروغیو په مقابل کي او هم په څه شان ددي ناوړو شیانو په مقابل کي معامله شي ددي عنوان لاندي یادونه کیږي.

DATABASE څخه تر پلان: هغه معلومات چي د ناروغ د انترویو په وسیله اویا د هغوي د فامیلونو او نورو خلکو څخه راټول شوي وي د SUBJECTIVE DATA او هغه معلومات چي د فزیکي علامو اولابراتواري راپوررونو له مخي پلاس راځي د OBJECTIVE DATA په نوم یادیږي. او هغه پوهیدنه چي ددي SUBJECTIVE DATAاو OBJECTIVE DATA څخه په لاس راځي د ناروغ DATABASE څخه عبارت ده . DATABASED دتثبیت دپاره باید هغه معلومات چي زمونږ د مشاهدي او یا ناروغانو د وینا له مخي راټولیږي شوی او ورسته د غنور او تدقیق څخه ځاي په ځاي شي . د مثال په تګه که چیري ناروغ د ستوني د خارښت او د پوزي ذ بندش څخه شکایت ولري او په معاینه کي د پوزي په موکوزا کي پړسوب او فرنکس کي سور والي موجود وي چي دددي OBJECTIVE DATA او SUBJECTIVE DATA په اساس د VIRAL NASOPHORYNGITIS په لور فکر کیږي.

د سستمونو پورتین راټول شوي معلوما د ناروغ سره یو ځاي د یو پلان په لور حرکت مومي چي دا پلا دري برخي لري چي د تشخیص تداري او تعلیمي برخو څخه عبارت دي چي په

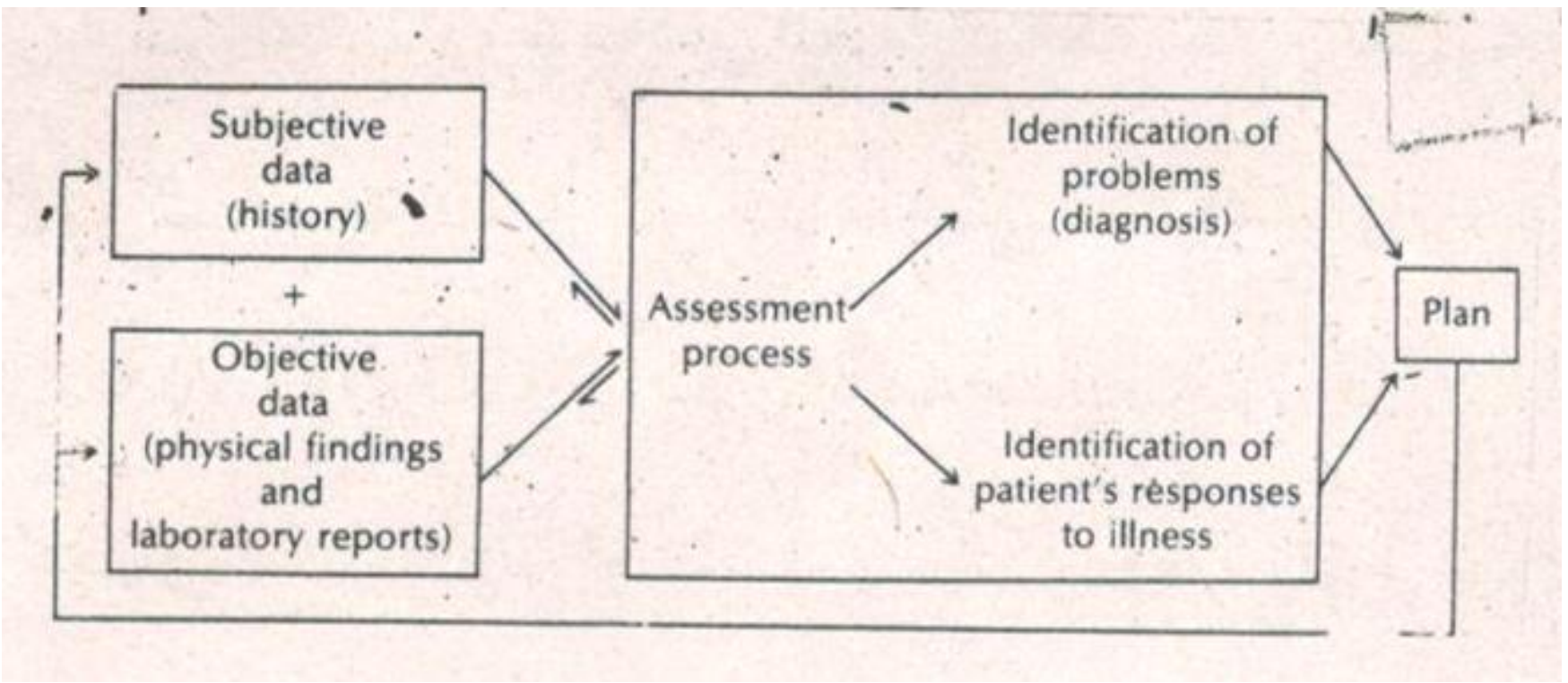

Ketabton.com

پورتني مثال کي د ستوني کلچر او پوزي د بندش د پاره د کانجشن د لري کيدو په مقصد ځيني دوا توصيه کيږي او هم ناروغ ته ويل کيږي چي د زياتي ستومانتيا څخه مخنيوي وکړ او په مختصر شکل د تنفسي علوي مکروبونو د سببو او د انتقال څخه يي يادونه وشي د مرضي د تليم په برخه کي ويل مکيږي چي د مرض په حص کي څومره معلوما لري او څه نرو معلومات ورته ويل کيږي چي په دي برخه کي بايد د دمريض څخه پوښتنه وشي چي څه بيد د تداوي پهه برخه کي نظر کي ونيول شي. په خلاصه ډول DATABASE څخه د پلان د تياريدو په برخه کي لانديني شيمه په نظر کي نيول کيږي.

قضاوت (ASSISMETN):

دکلينيکي فکر کولو طريقه (THE PROCESS OF CLINICAL THINKING):

د کلينيکي قضاوت په طريقه کي راټول شوي معلومات د معاينه کوونکي د مغزو په وسيله اجرا کيږي يو اسانه طريقه نه ده چي دا تدبير او فيصله معاينه کوونکي د کلينيکي تجربي فکر او شعوري حالت پوري اړه لري چي ځيني په يوه طريقه او ځين په بله طريقه پري قضاوت کوي او دا قضاوت د ناروغ د لومړي ليدني څخه شروع کيږي.

د DATABASE د معلوماتو په جمله کي اعراض چي د ناروغ له خوا ويل شويدي او فزيکي معايني په وخت کي هغه علامي چي ليدل شوي او د لابراتوار راپور د کومک له مخي د ناروغ د تشخيث په لور لانديني مرحلي په نظر کي نيول کيږي.

د علامو د ځاي معلومول د اناتومۍ له نظره: په ځينيو واقعاتو کي دا مرحله ډيره اسانه ده لکه د ستوني خارښت او فرنکس سوروالي چي په اسانۍ سره فرنکس په ګوته کيږي او په ځينيو وختو کي د سني درد چي ښايي د زړه د سني عضلي اسکليتي د پلوراييي سطحو او اي ښايي چي مري منشا ولري چي پدي حالت کي د درد وصف د تنفس حرکت ، وضعيت او انتشار له مخي په درد کي کمي يا زياتوالي راځي او که نه او په دي شان د هر يو احتمالي تشخيص د دريدو به اسا باالاخره موضعي آفت په ګوته کوي. دکلينيکي علمو په شته والي کي کيداي شي چي مرضي وتيره ور څخه معلومه شي د مثال په توګه

Ketabton.com

درد او سوروالي چي د پړسوب د څلورو علامو د جملي څخه دي کله چي د درد او سوروالي په شتوني کي بي له دوه نورو علمو د پړسوب څخه (پړسوب او ګرم والي) موجود وي او په قوي احتمال سره د فرنکس په التهابي وتيره دلالت کوي.

دمرض د تشخيص په لور معيانه کوونکي د پراخي تجربي له مخي او د مرضونو په غير نورمال حالتو کي شته والي په لاندي مرحلو کي په نظر کي نيول کيږي DATABASE ټول معلومات د ځيني مرضونو په لور چي قوي احتمال يي موجود وي طبيعي ده چي په دي کي مرضي واقعات جسنس عمر، ولادي او کسبي ټول مرضي حالتونه په کفکر کي ځاي ورکړل شي او بايد يو د بل څخه يي تفريقي تشخيص اجرا شي . برسيره پدي د اغراضو پيدا کيدل په اني شکل او تدريجي شکل هم د نظر څخه لري نه شي ځکه چي سينه بغل کي ټوخي او تبه ډيره ژر په ناروغ کي پيدا کيږي او حال دا چي د سږو په تبرکلوزي حالک ي د ټوخي او تبي پيدا کيدل وروسته له څه مودي څخه منځ ته راځي او يا د شتو متيازو بندش او سوزش په ۷۰ کلن سړي کي د پروستات کانسر او په هلکانو کي د بولي جهاز ډبري او يا نور مکروبي ناروغۍ په فکر کي نيول کيږي.

کله چي د زيات فکر کولو څخه وروسته د ناروغ د مرض په حصه کي يو تشخيص ته ورسيږي ددي د پاره چي خپل خيالي تشخيص کي حقيقي بڼه غوره کړي ځينيو نورو لابراتوراي تجربو ته ضرورت لري چي بايد اجرا يي کړي.

په ځينو وختو کي قضاوت د يو مرض په ځاي د دوه اويا زياتو مرضونو احتمال په لور فکر کيږي ، چي معاينه کوونکي د زياتو مشکلاتو سره مخامخ کيږ په دي وخت کي د مرضونو او علامو موجوديت د تاريخچي په اساس کوم يي لومړي او کوم يي روستي ناروغۍ پوري اړه لري تفريقي تشخيص يي په ګوته کيږي.

Ketabton.com

اتلسم څپرکي

(CHAPTER 18)

دناروغ طبي ريکارد

THE PATIENT MEDICAL RECORD

په کلينيک يا طبي ريکارد کي د ناروغ تاريخچه او فزيک علامي ليکل شوي دي او هم پکي ددي څخه بيان شوي دي چي د ناروغ سره په څه شان او څه نتيجه ور څخه په اخره کي وليدل شوه . يعني طبي ريکارد د مسلکي خلکو په منځ يوه ښه معلوماتي جنبه پيدا کوي چي بايد څه شان د ناروغ سره چارچلند وشي.

د ناروغ ريکارد د بيما تير شوي روغتيايي حالت څه نمايدګي کوي چي له بده مرغه زمونږ د وطن په روغتونو کي ورڅه کار نه اخلي . دا ځکه چي د بيما دوسيه په لازم شکل نه ساتل شوي او د ضرورت په وخت کي د دوسيي پيدا کول مشکل او ناممکن بريښي او که نه د ناروغ د طبي ريکارد پيدا کول په خارجي روغتونو او خصوصا په امريکا کي چي ساتنه يي په ښه ترتيب تنظيم شويده په ډير کم وخت په ډيره اسانۍ سره اجرا کيږي.

د ناروغ طبي ريکارد کي برسيره پر دي د واکسينشن د مرضونو او عملياتو د وخت او څرنګوالي په برخه کي چي بيماري يي د مريضي په وخت کي د هغي د ټولو د ويلو څخه عاجز وي کومک کوي. د مثال په توګه د دواګانو د حساسيت په برخه کي چي په څه قسم يي عکس العمل ښودلي او دکمو دارو په مقابل کي الرژي لري ننبه شي.

دناروغ طبي ريکارډ او مرضي افاتو لکه د ښځو په سينو کي د يوي کتلي شتوالي او يا په هلکانو کي د نفخي اوريدل په ځينو حالاتو کي د عضوي (ORGANIC) او يا غير عضوي (بي ضرره) نفخه ده ، مشکله بريښي او کله چي د وخت په تيريدو سره د نفخي په شدت اويا سيني د کتلي په برخه کي لوي والي پيدا شي، د آفت په خرابۍ دلالت کوي چې دا ډول او نور ډير زيات مرضي حالت په مقايسوي شکل د عمر په تيريدو سره يې انزار په ګوته کيږي او دا يوازې د يو ځو کلن طبي ريکارد په وسيله چې هر څه په کې واضح شکل ليکل شوي دي برابريږي.

Ketabton.com

REFRENCES

1- BATES GUIDE TO PHYSICAL EXAMINATION AND HISTORY TAKING SEVEN EDATION 1999
2- PHYSICAL DIAGNOSIS OCT, 1980
3- ALI CLINICAL METHOD IN MEDICINE 1999

GIFT BY

PROFESSOR SHARIFULLAH
EX: HEAD OF THE MEDICAL AND PHYSIOLOGY DEPARTMENT IN
NANGRAHAR MEDICAL SCHOOL JALALABAD, AFGHANISTAN
JAN 10, 2006

Ketabton.com

CONTENTS

CHAPTHER 1	Interview's and Questions	1
Chapter 2	General physical Examination	6
Chapter 3	Medical History	17
Chapter 4	General Inspection	24
Chapter 5	The skin	29
Chapter 6	The eyes	34
Chapter 7	The head and neck	44
Chapter 8	the Thorax and LUNGs	61
Chapter 9	The cardio Vascular system	76
Chapter 10	the Breast and Axilae	101
Chapter 11	the abdomen	105
Chapter 12	Male Genital System	119
Chapter 13	The anus, Rectum and prostate	127
Chapter 14	The peripheral Vascular System	130
Chapter 15	The nervous and motor systems	139
Chapter 16	The physical examination of infants And children	170
Chapter 17	clinical Thinking	209
Chapter 18	The patient's medical record	213

Ketabton.com

د لیکوال لنډه پېژندنه

په ۱۳۰۸ شمسي کال کې د روداتو ولسوالۍ کې د اخند زادګانو په کلي کې دنیا ته راغلی یم.

لومړنۍ زده کړې مې د حصار شاهي په ابتدائیه ښوونځي کې سرته رسولې دي او بیا په حربي ښوونځي کې شامل او کله چې د ښوونځي د ۱۲ صنف څخه فارغ شوم، د کابل طب پوهنځي کې شامل او په ۱۳۴۰ کال کې د طب پوهنځي څخه فارغ شوم، او د انترشب په دوره کې (۱۳۴۱) د ننګرهار د پوهنتون د طب پوهنځي ته معرفي شوم. لومړني دوه کلونه مې د فزیالوژي په دیپارتمنت کې د اسستانت په حیث دنده ترسره کړه. د عسکرۍ رتبه مې د شاهي فرمان په اثر په ملکي رتبه بدله شوه او په درېیم کال کې د داخلې سرویس ته تبدیل شوم. په ۱۳۵۴ کال مې د پوهاندۍ رتبې ته ترفیع وکړه او د داخلې په سرویس کې د شف په حیث په کار مصروف وم. د داخلې سرویس په وخت کې درې ځلې د لوړو زده کړو لپاره د امریکا متحده ایالاتو ته د W.H.O له خوا لېږل شوی یم.

- په ۱۹۶۶ عیسوي کال کې د دوه کلونو لپاره د INDIANA UNIVERSITY، MEDICAL SCHOOL INODIANA POLIS INDIANA ته تللی یم.
- دوهم ځل په ۱۹۷۶ عیسوي کال کې د یو کال لپاره په قلبي برخه کې مې د FELLOW OF CARDIALOGY سند تر لاسه کړ.
- په درېیم ځل مې د ECHO CARDIOGRAPHY علمي سند په لاس راوړ او د بین المللي CREDINCIAL ECHO CARDIOGRAPHY په ازموینه کې بریالی او شهادت نامه مې ترلاسه کړه.

د داخلې سرویس په دوره کې د داود خان د صدارت په و خت کې د پوهنې په لوړ مډال ونمانځل شوم. او په ۱۹۷۹ عیسوي کال کې په یو بین المللي طبي کنفرانس کې چې د یوې میاشتې لپاره د چاپان په توکیو ښار کې جوړ شوی و د افغانستان د دولت له خوا معرفی شوم.

د کمونیستي رژیم په وخت کې د داخلې سرویس څخه په حفظ رتبه د فزیالوژي دیپارتمنت ته د مشر تابه په حیث تبدیل شوم.

هغه طبي علمي آثار چې د پوهنتون د طب پوهنځي کې مې تالیف کړيدي

شماره	د کتاب نوم	د نشر کال
۱-	د داخله ناروغیو اساسات	۱۳۴۶
۲-	د الکتروکاردیوګرام اساسات	۱۳۴۷
۳-	د زړه ناروغي	۱۳۵۵
۴-	فزیکل دیاګنوزس	۱۳۵۹
۵-	د زړه او رګونو ناروغۍ	۱۳۵۹
۶-	فزیالوژي	۱۳۶۲
۷-	طبي فزیالوژي	۱۳۸۰
۸-	په انګریزي ژبه کې دوه پوهنیز اثرونه:	

الف – AORTIC SINUS ANEURYSM چې د امریکا په INDIANAPOLIS طبي مجله کې نشر شوی دی.

ب – CONGENITAL ABDOMINAL ANEURYSM چې د پاکستان په طبي مجله کې نشر شوی دی.

۹-	د لمانځه کتاب	۱۳۹۰
۱۰-	د انسان د عمر بدلون د ځوانۍ په لور	۱۳۹۴

د کمونیستي رژیم په دریېم کال په ۱۹۸۵ عیسوي کال کې پاکستان ته د خپلې کورنۍ سره مهاجر شوم او درې نیم کاله د تیکنیکل هسپتال د داخلې په سرویس کې مې د ډاکترانو ترېننګ او د ناروغانو تداوي په غاړه درلوده.

۱۹۸۸ کال د اګست په میاشت کې د خپلې کورنۍ سره امریکا ته مهاجر شوم. اوس په کلیفورنیا ایالت کې ژوند لرم. هر کال خپل ګران وطن افغانستان ته راځم او تر خپلې وسې پورې د وطنوالو په خدمت کې یم.

Ketabton.com

Book Name Physical Diagnosis & History Taking

Author Prof Dr Sharifullah

Publisher Nangarhar University, Medical Faculty

Website www.nu.edu.af

Published 2017

Copies 1000

Download www.ecampus-afghanistan.org

Printed at Afghanistan Times Printing Press, Kabul

If you want to publish your textbooks please contact us:

Dr. Yahya Wardak, Ministry of Higher Education, Kabul

Office 0756014640

Email textbooks@afghanic.de

All rights reserved with the author.

Printed in Afghanistan 2016

ISBN 978-9936-633-02-5

Ketabton.com