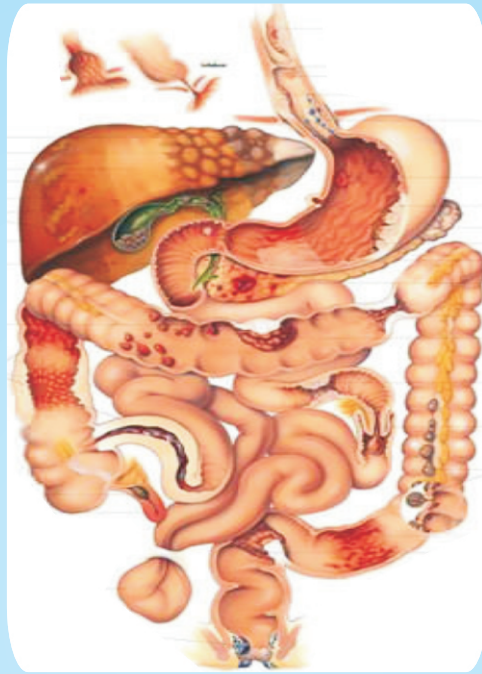



ننگرهار طب پوهنځی

# د هضمي اناټومي سيستم



پوهنمل ډاکټر محمد ناصر نصرتی

۱۳۹۴

خرڅول منع دی

## د هضمي اناټومي سيستم

## Anatomy of Digestive System

پوهنمل ډاکټر محمد ناصر نصرتی

۱۳۹۴



Nangarhar Medical Faculty

Afghanic

Dr M. Nasir Nasraty

# Anatomy of Digestive System

Funded by  
Kinderhilfe-Afghanistan



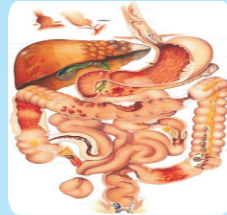Not For Sale

2015

# د هضمي اناتومي سيستم

پوهنمل ډاکټر محمد ناصر نصرتی

Afghanic



Pashto PDF  
2015



Nangarhar Medical Faculty  
ننگرهار طب پوهنځی

Funded by  
Kinderhilfe-Afghanistan

## Anatomy of Digestive System

Dr M Nasir Nasraty

Download: [www.ecampus-afghanistan.org](http://www.ecampus-afghanistan.org)




بسم الله الرحمن الرحيم

# د هضمي اناتومي سيستم

پوهنمل ډاکټر محمد ناصر نصرتی

دغه کتاب په پی دی اف فورمت کی په مله سی دی کی هم لوستلی شی:



د کتاب نوم	د هضمي اناتومي سیستم
ليکوال	پوهنمل ډاکټر محمد ناصر نصرتي
خپرندوی	ننگرهار طب پوهنځی
ويب پاڼه	www.nu.edu.af
چاپ شمېر	۱۰۰۰
د چاپ کال	۱۳۹۴
ډاونلوډ	www.ecampus-afghanistan.org
د چاپ ځای	سهر مطبعه، کابل، افغانستان

د کتاب د افغان ماشومانو لپاره د جرمني کميټې په جرمني کې د Eroes کورنۍ يوې خپريه ټولني لخوا تمويل شوی دی. اداري او تخنيکي چارې يې په آلمان کې د افغانیک لخوا ترسره شوي دي. د کتاب د محتوا او ليکنې مسؤليت د کتاب په ليکوال او اړونده پوهنځی پورې اړه لري مرسته کوونکي او تطبيق کوونکي ټولني په دې اړه مسؤليت نه لري.

د تدریسي کتابونو د چاپولو لپاره له مور سره اړیکه ونیسئ:  
ډاکټر يحيی وردک د لوړو زده کړو وزارت کابل  
تيليفون 0756014640  
ایمیل textbooks@afghanic.org

د چاپ ټول حقوق له مؤلف سره خوندي دي

ای اس بی ان: ISBN: 978 9936 500 549

## د درسي کتابونو د چاپ پروسه

قدرمنو استادانو او گرانو محصلينو!

د افغانستان په پوهنتونونو کې د درسي کتابونو کموالی او نشتوالی له لویو ستونزو څخه گڼل کېږي. یو زیات شمیر استادان او محصلین نوي معلوماتو ته لاس رسی نه لري، په زاړه میتود تدریس کوي او له هغو کتابونو او چپترونو څخه گټه اخلي چې زاړه دي او په بازار کې په ټیټ کیفیت فوتوکاپي کېږي.

تراوسه پورې مونږ د ننگرهار، خوست، کندهار، هرات، بلخ او کاپیسا د طب پوهنځیو او کابل طبي پوهنتون لپاره ۱۵۶ عنوانه مختلف طبي تدریسي کتابونه چاپ کړي دي. د ننگرهار طب پوهنځی لپاره د ۲۰ نورو طبي کتابونو د چاپ چارې روانې دي. د یادونې وړ ده چې نوموړي چاپ شوي کتابونه د هیواد ټولو طب پوهنځیو ته په وړیا توگه ویشل شوي دي. ټول چاپ شوي طبي کتابونه کولای شي د [www.afghanistan-ecampus.org](http://www.afghanistan-ecampus.org) ویب پاڼې څخه ډاونلوډ کړي.

دا کړنې په داسې حال کې تر سره کېږي چې د افغانستان د لوړو زده کړو وزارت د (۲۰۱۰-۲۰۱۴) کلونو په ملي ستراتیژیک پلان کې راغلي دي چې:

"د لوړو زده کړو او د ښوونې د ښه کیفیت او زده کوونکو ته د نویو، کره او علمي معلوماتو د برابرولو لپاره اړینه ده چې په دري او پښتو ژبو د درسي کتابونو د لیکلو فرصت برابر شي د تعلیمي نصاب د ریفورم لپاره له انگریزي ژبې څخه دري او پښتو ژبو ته د کتابونو او درسي موادو ژباړل اړین دي، له دې امکاناتو څخه پرته د پوهنتونونو محصلین او استادان نشي کولای عصري، نویو، تازه او کره معلوماتو ته لاس رسی پیدا کړي".

د لوړو زده کړو د وزارت، پوهنتونونو، استادانو او محصلینو د غوښتنې په اساس په راتلونکې کی غواړو چې دا پروگرام غیر طبي برخو لکه ساینس، انجنیري، کرهني، اجتماعي علومو او نورو پوهنځیو ته هم پراخ کړو او د مختلفو پوهنتونونو او پوهنځیو د اړتیا وړ کتابونه چاپ کړو.

کوم کتاب چې ستاسې په لاس کې دي زمونږ د فعالیتونو یوه بېلگه ده. مونږ غواړو چې دې پروسې ته دوام ورکړو، تر څو وکولای شو د درسي کتابونو په برابرولو سره د هیواد له پوهنتونو سره مرسته وکړو او د چپتر او لکچر نوټ دوران ته د پای ټکی کېږدو. د دې لپاره دا اړینه ده چې د لوړو زده کړو د موسساتو لپاره هر کال څه نا څه ۱۰۰ عنوانه درسي کتابونه چاپ کړل شي.

له ټولو محترمو استادانو څخه هيله کوو، چې په خپلو مسلکي برخو کې نوي کتابونه وليکي، وژباړي او يا هم خپل پخواني ليکل شوي کتابونه، لکچر نوټونه او چپټرونه ايډېټ او د چاپ لپاره تيار کړي. زمونږ په واک کې يې راکړي، چې په ښه کيفيت چاپ او وروسته يې د اړوندې پوهنځۍ استادانو او محصلينو په واک کې ورکړو. همدارنگه د يادو شويو ټکو په اړوند خپل وړاندیزونه او نظريات زمونږ په پته له مونږ سره شريک کړي، تر څو په گډه پدې برخه کې اغيزمن گامونه پورته کړو.

د يادونې وړ ده چې د مولفينو او خپروونکو له خوا پوره زيار ايستل شوی دی، ترڅو د کتابونو محتويات د نړيوالو علمي معيارونو په اساس برابر شي، خو بيا هم کيدای شي د کتاب په محتوی کې ځينې تيروتنې او ستونزې وليدل شي، نو له درنو لوستونکو څخه هيله مند يو تر څو خپل نظريات او نيوکې مولف او يا مونږ ته په ليکلې بڼه راوليږي، تر څو په راتلونکې چاپ کې اصلاح شي.

د افغان ماشومانو لپاره د جرمني کميټې او د هغې له مشر ډاکټر ابروس څخه ډېره مننه کوو چې د دغه کتاب د چاپ لگښت يې ورگړي دي دوی په تېرو کلونو کې هم د ننگرهار د طب پوهنځی د ۶۰ عنوانه طبي کتابونو د چاپ لگښت پر غاړه درلود.

په ځانگړې توگه د جې آي زيت (GIZ) له دفتر او (CIM) Center for International Migration & Development چې زما لپاره يې په تېرو پنځو کلونو کې په افغانستان کې د کار امکانات برابر کړي دي هم د زړه له کومې مننه کوم.

د لوړو زده کړو وزارت علمي معین ښاغلي پوهنوال محمد عثمان بابري، مالي او اداري معین ښاغلي پوهنوال ډاکټر گل حسن وليزي، د ننگرهار طب پوهنځی رييس ښاغلي ډاکټر خالد يار، د ننگرهار طب پوهنځی علمي مرستيال ښاغلي ډاکټر همايون چارديوال، او استادانو څخه مننه کوم چې د کتابونو د چاپ لړۍ يې هڅولې او مرسته يې ورسره کړې ده. د دغه کتاب له مولف څخه منندوی يم او ستاينه يې کوم، چې خپل د کلونو کلونو زيار يې په وړيا توگه گرانو محصلينو ته وړاندی کړ.

همدارنگه د دفتر له همکارانو حکمت الله عزيز، احمد فهيم حبيبي او سبحان الله څخه هم مننه کوم چې د کتابونو د چاپ په برخه کې يې نه سترې کيدونکې هلې ځلې کړې دي.

ډاکټر يحيی وردگ، د لوړو زده کړو وزارت مشاور  
کابل، جنوري ۲۰۱۵

د دفتر ټيليفون: ۰۷۵۶۰۱۴۶۴۰

ايميل: textbooks@afghanic.org  
wardak@afghanic.org

## اهداء

دا کتاب د خپلو گرانو او مهربانو والدينو پاک روح ته چه زما په  
تربيت کي ئي له خپل اقتصادي مشکلاتو سره سره زيات زيار  
ايستلي او زه ئي دي حد ته رسولي يم اهداء کوم

## سريزه

په اول ځل مونږ د قلبي وعايې ، تنفسي ، هضمي او بولي تناسلي سيستمونو داناتومي تر عنوان لاندې کتاب جدا د افغانستان اسلامي پوهنتون د طب پوهنځي د مالي بوديجي نه په ۱۳۷۷ هجري شمسي کال کې چاپ کړې وه او د محترم استاد پوهنوال دکتور حبيب الرحمن (يوسفزي) پواسطه ددې کتاب تشويق ، ترغيب او همدارنگه نوموړي استاد له ما سره ددې کتاب په تشکيلاتو کې پوره همکاري کړې او پوهاند صاحب شيرزاد يعقوبي او مرحوم پوهاند صاحب عبدالواحد الکوزي د نوموړي کتاب ټولي برخي کتلي او خپل تقريظ ئې د کتاب په هکله ورکړې او هم ئې زه ددې کتاب اول ځل چاپولو ته تشويق کړې وم ددوي څخه مننه کوم له دې وروسته بيا همدا کتاب دويم ځل زما په خپل شخصي لگښت په ۱۳۸۸ هجري شمسي کال کې چاپ شوی چون د کتاب حجم زيات وه او د کتاب د ورقو د تيت پاشان کيدو خطره موجوده وه ما صرف اوس نوموړي کتابونه سره يو جدا کړې او کومه نسخه د کتاب چي اوس له تاسو سره ده د هضمي سيستم اناتومي تر عنوان لاندې ليکل شوی نوی معلومات له معتبرو ټکس کتابو څخه په کې ځاي په ځاي شوي دي او د چاپ لگښت يې د افغان ماشومانو لپاره د جرمني کميټې په جرمني کې د Eroes کورني يوي خيريه ټولني له خوا ترسره شوی مننه ترې کوم ددې کتاب په ټايب او کمپوز کې زما زوي وثيق الله (نصرتي) پوره همکاري کړې مننه ترې کوم کيدائيشي په نوموړي کتاب کې په زياته اندازه نيمگړتياوي موجودي وي نو که هرهم مسلک ورور يا خور چي نوموړي کتاب مطالعه کوي که څه کتبي يا طباعتي غلطې پکښي پيدا کړي نو د مهرباني له مخي د ماته خبر را کړي تر څو په اينده چاپو کې د هغي اصلاح صورت ونيسي

په درنښت

پوهنمل دوکتور محمد ناصر نصرتي

ب



## تقریظ

د هضمی سیستم اناتومی کتاب چي د دکتور محمد ناصر نصرتي له خوا ليکل شوی په پوره غور سره مطالعه کړي او ددی کتاب په هکله خپل نظريات په لاندی ډول ليکم  
۱- نوموړی کتاب چي په (۱۰۰) صفحو کی ليکل شويدي د طب پوهنځی د زده کوونکو لپاره ډیر ضروری دی.

۲- دا کتاب چي په روانه پښتو ملی ژبه ليکل شوی په کافی اندازه معلومات لری  
۳- د کتاب په تهیه کولو کی د نړی د نوو ټکس کتابو څخه استفاده شوی چي په ريفرنس کی ليکل شوی دی.

۴- په کتاب کی د موضوعاتو د روښانه کولو په خاطر چي کوم شکلونه تهیه شوی دی په ډیره ښه توگه ترتیب او ددی کتاب په پوره علمی توب دلالت کوی.  
په اخر کی د کتاب ليکونکي لپاره د خدای (ج) له درباره پوره کامیابي او موفقیت غواړم.

والسلام

پوهنوال دکتور حبيب الرحمن (يوسفزی)

## تقریظ

د هضمی سیستم داناتومی کتاب چي د دکتور محمد ناصر نصرتي له خوا ليکل شوی دی لاندی توگه ارزيايي کوو.

۱- نوموړی کتاب چي په (۳) فصلونو او (۱۰۰) صفحو کی ليکل شويدي د طب پوهنځی د زده کوونکو لپاره ډیرگټور او ضروری دی.

۲- دا کتاب چي په ساده ملي پښتو ژبه په واضح کلمو او جملو ليکل شوی چي ټول محصلين او محترم ډاکتر صاحبان ورڅخه پوره علمی استفاده کولای شی.

۳- د موضوعاتو د ښه تشریح له پاره په زیاتو ځایونو کی شکلونه هم موجود دی چي د موضوعاتو په علمی توب دلالت کوی .

۴- ددی علمی اثر په برابرولو کی کی د نړی د نوو ټکس کتابونو څخه استفاده شوی کوم چي د نړی په پوهنتونونو کی د اناتومی د تدریس په برخه کی ورڅخه استفاده کیږی چي په ریفرنس کی ليکل شوی دی.

۵- باید ذکر کړو چي ددی علمی اثارو په چاپولو او تکثیر څخه وروسته د محصلينو د لکچر له پاره زمينه برابره چي ډاکار له یوی خوا د وخت له ضیاع څخه مخنیوی کوی او له بلی خوا گران محصلين د لکچر او ددی چاپ شوی موضوعاتو څخه اعظمی علمی استفاده کولای شی.

۶- په اخر کی په ډاډ سره لیکو چي دا موضوعات پوره علمی ښه لری او د محصلينو د تدریس له پاره خورا مفید او ډاکتر صاحب محمد ناصر ددی علمی موضوعاتو تهیه کول د ستاینی وړ بولو او د خدای تعالی (ج) څخه ورته نور د علمی خدمت کولو توفیق غواړو.

والسلام

پوهاند دکتور شیرزاد (يعقوبي)      پوهاند دکتور عبدالواحد (الکوزی)

## فهرست

مخ	عنوان
۱.....	عمومیات
۳.....	اول فصل
۳.....	د خولي جوف
۱۸.....	بلعوم
۲۶.....	مری
۳۰.....	معدده
۳۷.....	وړی کلمی
۴۷.....	غتی کلمی
۶۶.....	دویم فصل
۶۶.....	د هضمی جهاز ملحقات
۶۶.....	لعابیه غدوات
۷۲.....	جگر
۸۳.....	پانکراس
۸۹.....	توری
۹۳.....	دریم فصل
۹۳.....	د بطن جوف او پریټوان

## هضمي سيستم عموميات

نوموړي سيستم له يو تيوب او يو تعداد غدواتو څخه چه له نوموړي تيوب سره ارتباط لري تشكيل شوي دي.

A- هضمي تيوب له پورته نه لاندي خواته د لاندي اعضاو څخه تشكيل شويدي.

1- د خولي جوف (Oral cavity)

2- بلعوم (Pharynx)

3- مري (Oesophagus)

4- معده (Stomach)

5- وړي کلمي (Small intestine)

a- اثنا عشر (Duodenum)

Jejunm -b

Illum -c

6- غتي کلمي (Large intestine)

Caecum -a

Colon -b

Ascending colon \*

Transverse colon \*

Descending colon \*

Sigmoid colon \*

Rectum -c

Anal canal -d

B- د هضمي جهاز مربوطه غدوات په لاندي ډول سره دي.

1- Parotied glands

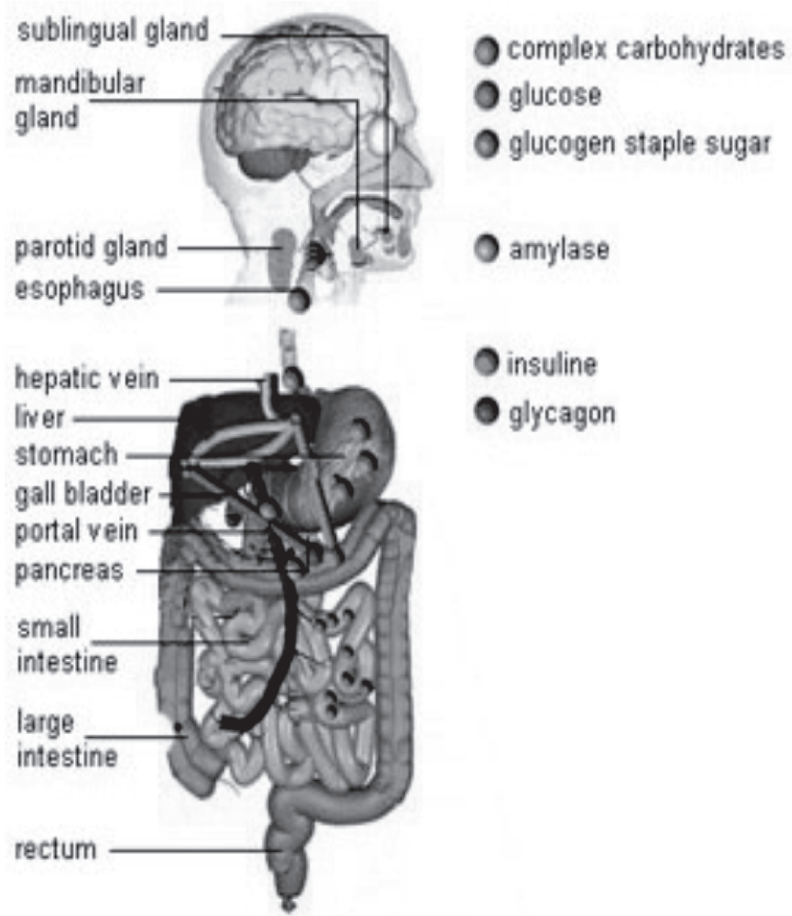
2- Sublingual glands

3- Submandibular glands

4- لرمون يا جگر (Liver)

5- Pancreas

6- توري (Spleen)



شکل-1

## لومړي فصل د خولي جوف (The oral cavity)

د هضمي قنات اوله برخه د خولي د جوف څخه عبارت ده د دغه جوف په داخل کي د غاښونو دوه قوسونه وجود لري، کوم وخت چه دغه دواړه قوسونه يو د بل سره په تماس راشي نو د خولي جوف په دوه برخو ويشي چه عبارت دي له:

a- د خولي د جوف خارجي برخه (Oral vestibule)

b- د خولي د جوف داخلي برخه (Proper oral cavity)

د خولي د جوف دغه دواړه برخي يوله بل سره د هغه مسافو پواسطه چه د دريم Molar غاښونو شاته قرار لري سره ارتباط لري.

### د خولي د جوف جدارونه

د خولي جوف د شپږو جدارونو لرونکي دي چه په لاتني ډول سره دي.

اول (قدامي جدار): د خولي د جوف قدامي جدار د دواړه شونډو پواسطه جوړ شويدي. شونډي (Lips): شونډي عبارت له دوه عضلي التواؤ څخه دي، تعداد ئي دوه داني دي او عبارت دي له پورتنې او بنسکتني شونډو څخه.

د شونډو خارجي شکل: هره شونډه لرونکي د يوي قدامي وجهي، يوي خلفي وجهي، يواللتصافي کنار، يوازاد کنار او دوه نهايتونو دي.

**1-** د شونډو قدامي وجهي: د پورتنې شونډي د قدامي وجهي په متوسط قسمت کي يعني د متوسط خط د پاسه يوه عمودي ميزابه چه د Philtrum پنوم ياديري ليدل کيږي. ددي ميزابي په دواړه خواو کي مثلثي ډوله مسافي چه دواړه خواو کي د Nasolabial groove پواسطه له غومبورو نه جدا کيږي ليدل کيږي. د بنسکتني شونډي قدامي وجه د متوسط خط په سر يوه چقوري لري چه د Median fossa پنوم ياديري. دغه وجه له زني څخه د Mentolabial groove پواسطه جدا شوي ده.



2- د شونډې خلفي وجهي: د دواړو شونډو خلفي وجهي د مخاطي غشاء پواسطه چه سور گلابي رنگ لري فرش شويدي دغه مخاطي غشاوي د شونډو د خلفي وجهو له فرشولونه بعد د وريو په طرف انعكاس كوي نوموړي مخاطي غشاوي د متوسط خط په سر پورته او لاندي يوه يوه مثلثي التواء جوړوي چه دغه مثلثي التواء گاني د پورتنې او بنكتنې شونډو خلفي وجهي د پورتنې او لانديني ژامي له وريو سره مرتبط كوي دغه التواوي د Sup labial frenulum او Inf labial frenulum پنومو ياديږي.

3- د شونډو التصاقي كنارونه: د دواړو شونډو التصاقي كنارونه له بيرون نه يعني د مخ له خوانه واضح نه دي او بڼه نه مشخص كيږي، لکن دا كنارونه د خولي په جوف كې د مخاطي غشاء د هغه انعكاس خط پواسطه چه د شونډو د خلفي وجهو او وريو تر مينځ قرار لري مشخص كيږي.

4- د شونډو ازاد كنارونه: د شونډو ازاد كنارونه محدب شكل لري او د دواړو شونډو تر مينځ فاصله د Rima oris پنوم ياديږي.

5- د شونډو نهايات: د شونډو نهايتونه په دواړو خواو كې سره يوځاي كيږي او له يوځاي كيدو څخه ئي په هر طرف كې يوه زاويه جوړيږي چه د Oral angle پنومو ياديږي. د شونډو اناتوميك جوړښت: هره شونډه له بيرون نه داخل خواته د لاندي ساختمانو څخه تشكيل شويده.

1- پوستكي -2 Superficial fascia -3 Orbicularis oris muscle  
 4- The submucosa -5 Mucose membrane  
 د شونډو او اوعي او اعصاب: د شونډو اروا د Facial artery د شعباتو (Sup/Inf labial arteries) او د Maxillary artery د شعباتو (Infraorbital/Mental arteries) پواسطه او وريدي تخليه ئي پدي ډول دي چه د پورتنې شونډې وريدي وينه په Facial vein كې او د لانديني شونډې وريدي وينه د Mental vein له لاري په Maxillary vein كې تخليه كيږي او لمفاوي اوعي ئي په عمومي ډول د پورتنې شونډې په برخه كې په Submandibular لمفاوي عقداتو او د لاندي شونډې لمفاوي اوعي ئي په Submandibular او Submental لمفاوي عقداتو كې تخليه كيږي د شونډو حركي اعصاب له Facial nerve او حسي اعصاب ئي چه د Infraorbital nerve او Mental

nerve نه عبارت دي په ترتيب سره د Trigeminal nerve له Maxillary branch او Mandibular branch نه منشاء اخلي

دوهم (د خولي د جوف وحشي جدارونه): د خولي د جوف وحشي جدارونه په دواړه خواو کي د غومبورو پواسطه تشکيل شوي

غومبوري (Cheeks): غومبوري چه د مخ پراخه برخه جوړوي لرونکي د دوه وجهو (انسې، وحشي) او څلور کنارو دي.

a- وحشي وجه: د غومبورو وحشي وجهي د پوستکي پواسطه پوښل شويدي.

b- انسې وجه: د غومبورو انسې وجهي د مخاطي غشاء پواسطه فرش شويدي.

د هر غومبوري په انسې وجه کي د پورتنې ژامي دوهم Molar غاښ سره نژدي يو بارزه وجود لري چه د Parotied papilla پنوم ياديري چه د Parotied gland د قنات فوهه په همدې بارزه کي د خولي جوف ته خلاصيري هر غومبوري څلور کنارونه لري (علوي، سفلي، قدامي، خلفي).

د غومبورو اناټوميک جوړښت: هر غومبوري له خارج نه داخل خواته د لاندي ساختمانو لرونکي دي.

- 1- Skine
- 2- Superficial fascia
- 3- Buccinator muscle چه د Parotied duct پواسطه سوري شويده.
- 4- Sub mucosal برخه د Mucous bucal glands سره.
- 5- Mucous membrane

د غومبورو اوعې او اعصاب: د غومبورو او او د Superficial temporal artery او Maxillary artery د شعباتو پواسطه او وريدي تخليه ئي د Facial vein له لاري په Common facial vein او د Transvers facial vein له لاري په Superficial temporal vein کي او بلاخره ټوله وريدي وينه ئي په External jugular vein کي تخليه کيږي - لمفاوي اوعې ئي په عمومي ډول په Submandibular او Superficial cervical لمفاوي عقداتو کي تخليه کيږي د غومبور اعصاب (حرکي او حسي) له Facial nerve نه منشاء اخلي

دریم (د خولي د جوف خلفي جدار): د خولي د جوف خلفي قسمت د بلعوم سره د Oropharyngeal isthmus پواسطه ارتباط لري، دغه ساختمان په علوي کي د Soft palate، په سفلي کي د ژبي د قاعدي او په دواړه خواو کي د Platoglossal arches (په قدام کي) Palatopharyngeal arches (په خلف کي) او Tonsillar fossa (د پورته دواړه قوسونو ترمينځ قرار لري چه تانسلوننه پکي موقعيت لري) پواسطه احاطه کيږي. خلورم (د خولي د جوف علوي جدار): د خولي د جوف علوي جدار د Hard palate او Soft palate پواسطه تشکيل شوي دي. د Hard palate په وسطي برخه کي يو تيغه ماننده ساختمان چه د Raphe palati پنوم ياد يږي وجود لري. دغه ساختمان (palati) Raphe د Hard palate په قدامي نهايت کي په يو بل ساختمان چي Papilla incisiva نوم يږي خاتمه پيدا کوي.

**HARD PALATE :** Hard palate چه د خولي د جوف او د پوزي د جوف ترمينځ قرار لري قدامي 2/3 برخه ئي د Maxilla هډوکي د Palatin proc او خلفي 1/3 برخه ئي د Palatin هډوکي د Horizontal palate پواسطه جوړ شويده، قدامي وحشي څنډي د Hard palate د Alviolar arches او وريو په امتداد او خلفي څنډه ئي د Soft palate سره وصله ده. د نوموړي palate علوي سطحه د پوزي د جوف سطحه او سفلي سطحه ئي د Oral cavity د بام په جوړيدو کي رول لري.

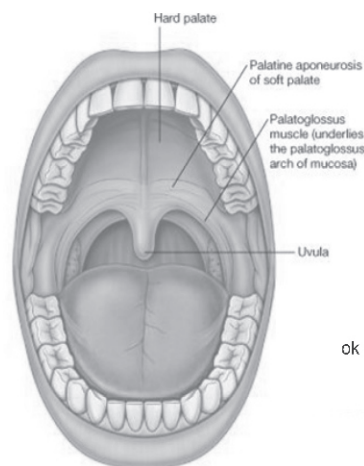
د Hard plate او عي او اعصاب: د Hard plate اروا د Maxillary artery د شعباتو پواسطه او وريدي وينه ئي په Pterygoid venous plexus کي تخليه کيږي - لمفاوي او عي ئي په Upper deep cervical او قسما په Retropharyngeal لمفاوي عقداتو کي تخليه کيږي د Hard plate تعصیب د Pterygoplatin ganglion د Greater platine او Nasopalatin شعباتو پواسطه صورت نيسي

**SOFT PALATE :** Soft palate د Oral cavity د چت هغه برخه ده چه د Nasopharynx له Oropharynx نه جدا کوي. Soft palate لرونکي د دوه سطحو (قدامي او خلفي) او دوه کنارو (علوي او سفلي) دي.

قدامي سطحه ئي مقعره ده او خلفي سطحه ئي محدبه (Convex) ده.

علوي کنار ئي د Soft palate له خلفي کنار سره تماس لري او سفلي کنار ئي ازاد دي ددغه کنار په وسطي قسمت کي يوه مخروطي برآمدگي چه د Uvula پنوم ياد يږي ليدل کيږي. د Uvula د قاعدې په دواړه خواو کي د Mucous membrane د Fold دوه دوه انحنې گانې د ليدلو وړ دي.

قدامي Fold ئي په هره خوا کي د Palatoglossal arch پنوم او خلفي Fold ئي د Palatopharyngeal arch پنوم ياد يږي او د دې دواړو قوسونو تر مينځ په هره خوا کي Tonsillar fossa قرار لري.



2-شکل

د Soft plate اوعی او اعصاب

د- Soft plate اروادلاتدی شریانو پواسطه تامنیږي

Maxillary artery ( Greater platin branch )

Facial artery ( Ascending platin branch )

Asending pharyngeal artery (Platin branch )

- وریډي وینه ئي په Pterygoid / Tonsillar venous plexuses کي تخلیه کیږي

- لمفاوي اوعی ئي په Deep cervical او Retropharyngeal لمفاوي عقداتو کي تخلیه کیږي

د- Soft plate تعصیب: د Soft plate ټول عضلات بیډون له Tensor palati د

Pharyngeal plexus پواسطه او خپله Tensor palati د Mandibular nerve پواسطه

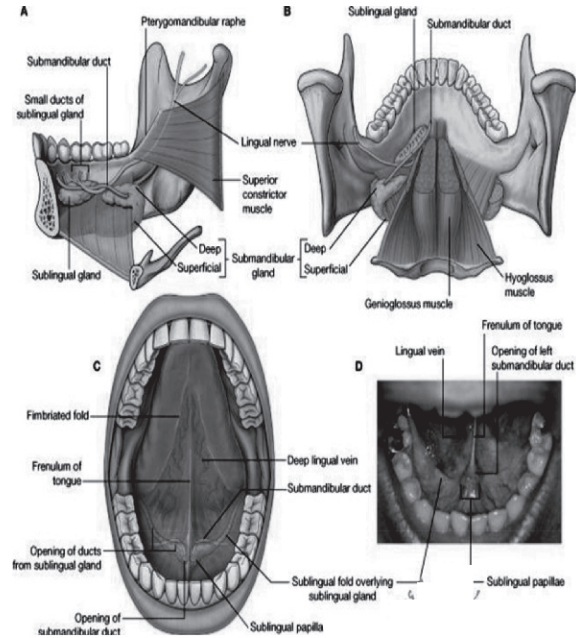
تعصیب کیږي (حرکي) حسی اعصاب ئي د وسطي او خلفي Lesser palatin اعصابو نه چه

د Maxillary nerve شعبات دي او له Glossopharyngeal nerve نه منشاء اخلي

پنځم (د خولي د جوف سفلي جدار): د خولي د جوف د سفلي جدار خلفي قسمت د ژبي

پواسطه (د ژبي قاعده) اشغال شوي او قدامي برخه ئي د Sublingual region څخه

عبارت ده د خولي سفلي جدار اساساً د Mylohyoid muscle پواسطه جوړ شوي دي.



3- شکلونه

د خولي د جوف محتويات: د خولي د جوف محتويات له وريو- غابسونو او ژبي څخه عبارت دي.

وري (GUMS): وري رخوه انساج دي کوم چي د علوي او سفلي ژامو Alveolar processes پوښوي او د غابسونو غاري احاطه کوي هره وري دوه برخي لري چه يوه ئي ازاده برخه ده کومه چه د غابسونو غاري احاطه کوي او بله ئي التصافي برخه ده کومه چي دژامي د Alveolar قوسونو سره Fix شوي ده.



غابڼونه (TEETH): غابڼونه د هضمي سيستم له ساختمانو څخه دي چه د غذايي موادو په ميده كولو كې رول لري او د دواړو ژامو په Alveolar margin كې غرس شوي دي. هر غابڼ له دري برخو څخه تشكيل شوي چې په لاندې ډول دي.

1- Crown: دا د غابڼ هغه برخه ده چې له وريو پورته قرار لري.

2- Neck: دا د غابڼ هغه برخه ده چه د ريښې (Root) او Crown ترمينځ قرار لري.

3- Root: دا د غابڼ هغه برخه ده چه له Neck نه لاندې واقع او د ژامي په Alveolar margin كې ښخ شوي واوسي د هر غابڼ د جذر په اخري نهايت كې يو سوري وجود لري چه د غابڼ عصب، شريان او وريد د همدي سوري له لاري غابڼ ته داخليږي چه دغه سوري د Appical foramen پنوم ياد يږي.

د غابڼ اناتوميك جوړښت: د غابڼ د Neck او Crown د برخو جوړښت د Root له جوړښت سره فرق لري چه د هري برخي جوړښت ئي په لاندې ډول سره دي.

1- د غابڼ ساختمان د Crown او Neck په برخو كې له بيرون نه داخل خواته په لاندې ډول سره دي.

Enamel -a

Dentine -b

Pulp cavity -c

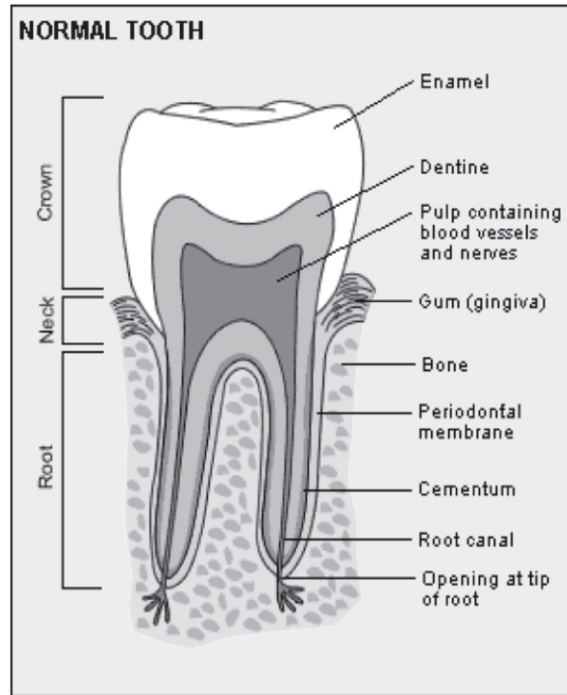
2- د غابڼ ساختمان د غابڼ د Root په برخه كې له خارج نه داخل خواته په لاندې ډول سره دي.

Periodontal membrane -a

Cement -b

Dentine -c

Pulp cavity -d



شکل-4

د غاښونو خصوصي اوصاف : غاښونه نظر ددوي خصوصي شکل ته په لاندې ډول  
تصنيف بندي شوي دي.

Incissor -1

Canine -2

Premolar -3

Molar -4

د انسانانو غاښونه نظر دي ته چي د عمر په اوږدو کي تعويض کيږي په دوه دستو ويشل  
شويدي.

A- موقتي غاښونه يا د طفوليت د دوري غاښونه

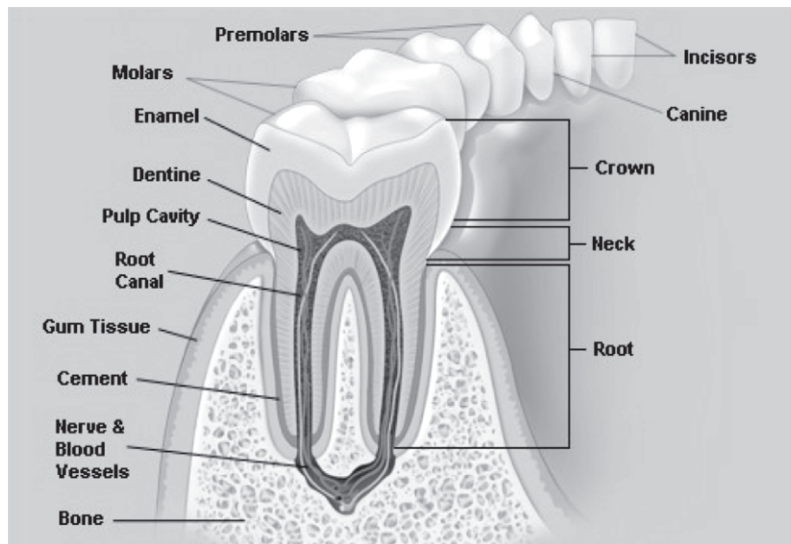
B- دايمي غاښونه

**A- د طفولیت د دورې غاښونه :** د دې غاښونو تعداد 20 عدده دي چه په هره نیمایي ژامه کي ئي دوه عدده Incisor یو Canine او دوه Molar غاښونه موجود وي.  
 د طفولیت د دورې غاښونه په شپږمیاشتني کي په راپورته کیدو یا شنه کیدو شروع کوي او په دوه کلني کي ئي دراپورته کیدو وخت ختمیږي.  
 دموقتي غاښونو شنه کیدل د عمر په مختلفو وختو کي په لاندې شیما کي بنودل شوي دي.

Lower central incisors -----	6 months of age
Upper central incisors -----	7 months of age
Latral central incisors -----	8-9 months of age
First molars -----	one year of age
Canines -----	18 months of age
Second molars -----	2 year of age

**B- دایمي غاښونه:** د دې غاښونو تعداد 32 عددو ته رسیږي په هره نیمایي ژامه کي ئي دوه Incisor، یو Canine، دوه عدده Premolar او دري Molar غاښونه قرار لري ددایمي غاښونو شنه کیدل د عمر په مختلفو وختو کي په لاندې شیما کي بنودل شوي دي.

First molars -----	About 6 year of age
Medial incisors-----	7 year of age
Latral incisors -----	8 year of age
First premolars -----	9 year of age
Second premolars-----	10 year of age
Canines -----	11 year of age
Second molars-----	12 year of age
Third molars (Wisdom teeth)-----	17-25 year of age



5 - شکل

ژبه (TONGUE): ژبه تقریباً بیضوي شکل لري د خولي د جوف په متوسط قسمت کي قرار لري، ژبه د ذایقي په تشخیص، بلع، تکلم او د غذایي موادو په ژولو کي رول لري. ژبه لرونکي د یوي قاعدی، یوي زروي، دوه کنارو او دوه وجهو (علوي او سفلي) ده د ژبي قاعده پورته د Mandibula هډوکي او بنکته د Hyoid هډوکي سره تماس لري، د ژبي زروه ازاده ده او معمولاً د Incisure غابنوساته قرار لري، د ژبي پورتنی سطحه چه Convex یا محدب شکل لري دوه برخي لري چه عبارت دي له Oral part او Pharyngeal part خخه، Oral part د ژبي د پورتنی سطحی 2/3 قدامي برخه او Pharyngeal part 1/3 خلفي برخه تشکیلوي. دغه دواړه برخي د V ماننده میزابي پواسطه چه Terminal groove نومیري سره جلا کیږي. ددغي میزابي دواړه شاخونه د ژبي د پورتنی سطحی په وسطی قسمت کي سره یوځای کیږي چه د یوځای کیدو محل ئي د Foramen cecum پنوم یاد یري.

د ژبي خلفي قسمت د Epiglottis سره د Mucous membrane ددری عدده التواؤ (Folds) پواسطه ارتباط لري چه عبارت دي له وسطی، بنی او چپ Glosopiglotic

fold خخه، ددي التواؤ له جملي نه د Median glossepiglotic fold په دواړه خواو کي يو Pouch قرار لري چه د Vallecula epiglottica پنوم ياد يږي.

د ژبي لاندني سطحه چه د Mucous membrane پواسطه فرش شوي په وسطي قسمت کي د مخاطي غشاء يوه التوا (Fold) د Lingual frenulum پنوم لري.

د Lingual frenulum په دواړه خواو کي يوه يوه برامدگي د Sublingual papillae پنوم وجود لري ددي حليماتو په څوکو کي د Submandibular duct فوهي د خولي جوف ته خلاصيري. د هر يو Sublingual papillae په خلفي وحشي برخه کي Sublingual fold چه Sublingual gland پوښوي او څو عدده د Sublingual duct د نوموړي Fold په کنار کي د خولي جوف ته خلاصيري وجود لري. د ژبي کنارونه چه ازاد دي په دواړه خواو کي د غاښونو او وريو سره تماس لري هر يو کنار د Palatoglossal arch په قدام کي 4-5 عمودي فولهونه لري چه د Foliate papillae پنوم ياد يږي.

**PAPILLAE OF THE TONGUE** : دا د مخاطي غشاء جگوالي دي چه د ژبي د پورتنې سطحې په Oral part کي د ليدلو وړ دي او د مخاطي غشاء همدا جگوالي ددي باعث شوي چه د ژبي پورتنې سطحه يوه اندازه ځيگوالي ولري نوموړي Papillae مختلف انواع لري چه په لاندې ډول سره دي.

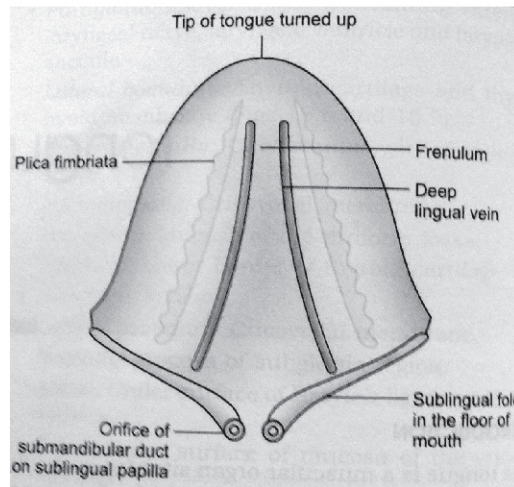
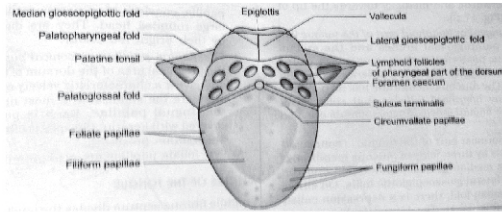
1- Vallate papillae: نوموړي papillae چه استوانوي شکل لري 1-2mm پوري قطر لري. تعداد ئي له 8-12 عدده پوري دي او د Terminal groove په قدام کي قرار لري.

2- Fungiform papillae: د ژبي کنارونو او زروي ته نژدي موقعيت لري لکن ځني ئي د ژبي په ټوله علوي سطحه کي تيت شوي دي.

د Vallate papillae نه واره دي لکن د Filiform papillae نه غټ دي هريو ددي papillae نازکه ساقه او پراخه گرد سر لري.

دغه papillae له نورو خخه د روښانه سور رنگ په لرلو سره متمايز کيږي.

3- Filiform papillae: نوموړي papillae د جسامت له نظره د پورته دواړه نوعه papillae نه واره دي مخروطي شکل لري او د ژبي د علوي سطحې په Oral part کي په منتشر ډول قرار لري.



6- شکلونه

د ژبې اناتوميک جوړښت : ژبه د یو لیفي عظمي ساختمان څخه چه لرونکي د عضلاتو هم ده تشکیل شوي ده.

د ژبې عظمي قسمت د Hyoid هډوکي او لیفي قسمت ئي د Lingual apponeurosis او Lingual septum څخه تشکیل شويدي Lingual apponeurosis چه د یو څلورضلعي شکل لري په دواړه خواو کي د Hyoid هډوکي په وړو شاخونو او په سفلي کي د نوموړي هډوکي په جسم ارتکاز کوي.

Lingual septum چه د متوسط خط د پاسه قرار لري، قاعده ئي د Lingual apponeurosis په متوسط قسمت واقع ده او زروه ئي د ژبې په زروه باندي ختمیږي.



علوي څنډه ئې محدبه ده د ژبي د علوي سطحي خواته متوجه ده او سفلي څنډه ئې مقعره ده د ژبي د سفلي وجهي خواته متوجه ده دواړه جنبي وجهي ئې د ژبي د عضلاتو سره توافق کوي.

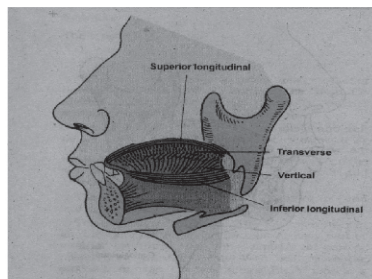
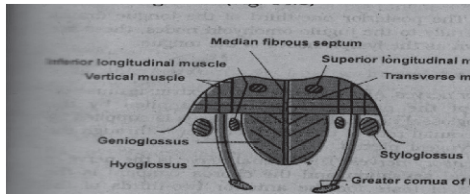
د ژبي عضلات په دوه گروپو ويشل شوي چه عبارت دي له Intrensic او Extrensic عضلاتو څخه دغه عضلات د Lingual septum په دواړه خوا کي قرار لري او په هر طرف کي ئې تعداد څلور څلور عضلاتو ته رسيږي.

#### د ژبي Intrensic عضلات

- Sup longitudinal muscle -1
- Inf longitudinal muscle -2
- Transvers muscle -3
- Vertical muscle -4

#### د ژبي Extrensic عضلات

- Genioglossus muscle -1
- Hyoglossus muscle -2
- Styloglossus muscle -3
- Palatoglossus muscle -4



7- شکلونه

د ژبي مخاطي غشاء: د ژبي مخاطي غشاء چه ټوله ژبه ئي پوښلي د ژبي په دواړو خواو کي په مجاوره مخاطي غشاء (هغه مخاطي غشاء چه د خولي د جوف سفلي سطحه فرشوي) انعکاس کوي او په خلف کي د بلعوم او حنجري په مخاطي غشاء امتداد پيدا کوي، د ژبي مخاطي غشاء Epiglottis ته نژدې دري برجسته التواوي جوړوي چه متوسطه التواء (Fold) ئي د Median glossoepiglottic fold او جنبي التواوي ئي د Lateral glossoepiglottic folds پنوم ياديري د Median glossoepiglottic fold په دواړه خواو کي د Vallecule epiglottis پنوم ساختمانونه قرار لري.

د ژبي اروا - تعصیب - وريدي او لمفاوي تخليه:

۱- د ژبي اروا: اصلا د ژبي اروا د Lingual artery پواسطه چه د Ext. carotid artery يوه شعبه ده صورت نيسي د ژبي قاعده علاوه د Lingual artery نه د Tonsillar artery (د Facial artery شعبه ده) او د Ascending platin artery (د Ascending pharyngeal artery شعبه ده) پواسطه هم اروا کيري

۲- د ژبي وريدي تخليه: وريدي وينه ئي د Lingual vein له لاري په Common facial vein او يا هم په Internal jugular vein کي تخليه کيري

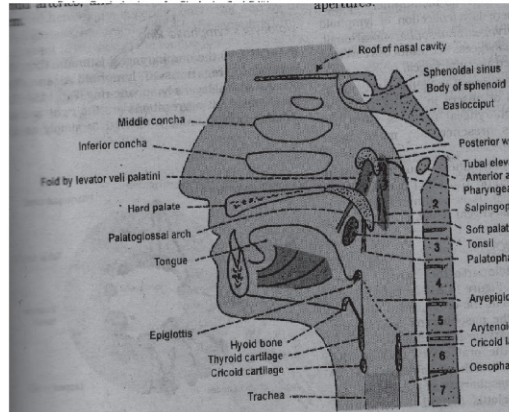
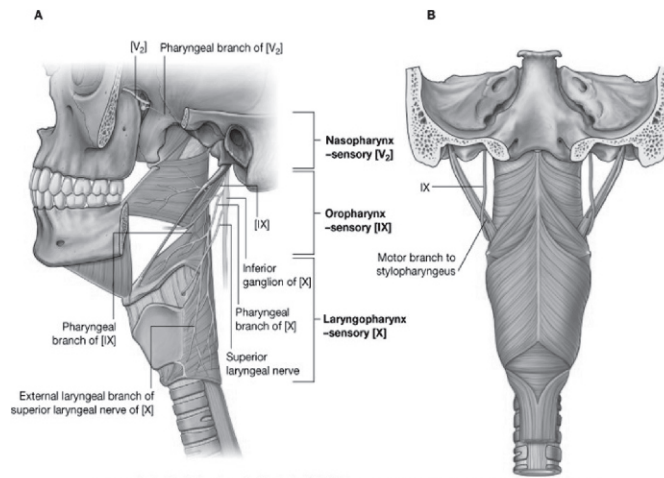
۳- د ژبي لمفاوي تخليه: د ژبي دخو کي لمفاوي اوعي په Submental لمفاوي عقداتو کي - د ژبي د متبقي 2/3 قدامي برخي لمفاوي اوعي په Submandibular او Deep cervical لمفاوي عقداتو او د ژبي د 1/3 خلفي برخي لمفاوي اوعي په Jugulo omohyoid لمفاوي عقداتو کي تخليه کيري

۴- د ژبي تعصیب: د ژبي حرکي تعصیب پدي ډول دي چه د ژبي ټول عضلات په استثني د Palatoglossus muscle د Hypoglossal nerve پواسطه تعصیب کيري او د Palatoglossus muscle د يولسم قحفي زوج د قحفي برخي پواسطه د Pharyngeal plexus له لاري تعصیب کيري حسي تعصیب ئي پدي ډول دي چه د ژبي د قدامي دوهمي برخي حسييت د Facial nerve د Lingual branch او د دريمي خلفي برخي حسييت ئي د Glosopharyngeal nerve پواسطه دماغ ته انتقاليري

## بلعوم (Pharynx)

د بلعوم شکل او موقعیت: بلعوم یو عضلي غشائي ټیوب دی چه د قحف له قاعدې نه د شپږمې رقبې فقري ترسلفي کنار پوري د پوزي د جوف، د خولي د جوف او حنجري شاته موقعیت لري.

بلعوم 12-14 cm طول لري، مستعرض قطر ئې په علوي برخه کې 3.5 cm او له مري سره د اتصال په محل کې 1.5 cm ته راښکته کېږي.



۸- شکلونه

## د بلعوم ارتباطات

- 1- په علوي کي: بلعوم په علوي کي د Sphinoid هډوکي د جسم خلفي قسمت او Occipital هډوکي د Basilar part سره ارتباط لري.
- 2- په سفلي کي: بلعوم په سفلي کي د مري له شروع سره چه د شپږمي رقبې فقري د سفلي کنار سره تصادف کوي ارتباط لري.
- 3- په خلف کي: بلعوم په خلف کي د رقبې فقراتو نه د Prevertebral fascia پواسطه جدا کيږي.
- 4- په قدام کي: بلعوم په قدام کي د پوزي د جوف، د خولي د جوف، او حنجري سره ارتباط لري.
- 5- په دواړو خواو کي: بلعوم په دواړو خواو کي له علوي نه سفلي خواته د لاتدي ساختمانو سره تماس لري.

Medial pterygoid palate -a

Pterygomundibular raphe -b

Mandibula -c

Tongue -d

Hyoid bone -e

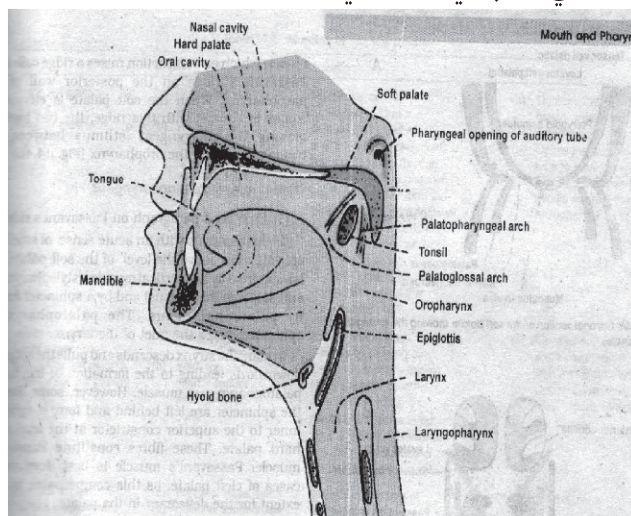
Thyroid او Cricoid غضروفونه

د پورته ساختمانو نه جنباً (Lateral) بلعوم د غوړ د جوف سره د Auditory tube پواسطه، له Styloid proc او په هغه عضلاتو چه پدي بارزه ارتکاز کوي او هم له Common carotied، External carotied او Internal carotied شريانو سره ارتباط لري د بلعوم خارجي شکل: بلعوم چه د يوتيوب شکل لري لرونکي د يو خلفي جدار، يو قدامي جدار (نامکمل دي) دوه جنبي جدارو او دوه نهايتو (علوي او سفلي) دي. د بلعوم برخي: بلعوم دري برخي لري چه په لاتدي ډول دي.

1- Nasopharynx (Rhinopharynx): د بلعوم دا برخه د قحف له قاعدي نه شروع او د Soft palate تر سفلي کنار پوري امتداد لري.

2- Oropharynx: د بلعوم دا برخه د Soft palate له سفلي کنار نه د Epiglott تر علوي کنار پوري امتداد لري.

3- Laryngopharynx: د بلعوم دا برخه د Epiglott له علوي کنار نه شروع او د شپږمې رقبې فقري تر سفلي کنار پوري امتداد لري.



۹- شکل

1- NASOPHARYNX: د بلعوم دا برخه د پوزي د جوف شاته او د Soft palate نه پورته قرار لري او لرونکي د چت، سطحي، قدامي جدار، خلفي او جنبي جدارو دي چت ئي د Sphenoidal هډوکي د جسم او د Occipital هډوکي د Basilar part پواسطه تقويه شوي. د Nasopharynx سطحه د Soft palate د خلفي و جهي پواسطه چه محدب شکل لري جوړه شوي ده. Pharyngeal isthmus يو سوري دي چه د بلعوم د دي برخي په سطحه کي قرار لري او نوموړي سوري د Soft palate د ازاد کنار او د بلعوم د خلفي جدار تر مينځ موقعيت لري. د بلع د عمل په وخت کي د Soft palate د پورته کيدو په اثر دا سوري بندېږي او د غذا ئي موادو مړي يا اوبه د مري خواته تيرېږي. د بلعوم دا برخه اصلاً قدامي جدار نه لري بلکه د پوزي له جوف سره د پوزي د جوف د خلفي سوريو (Choana) پواسطه ارتباط لري. خلفي جدار ئي چه د چت په امتداد قرار لري د اطلس د فقري د قدامي قوس پواسطه تقويه کېږي.

د بلعوم ددي برخي په هر وحشي جدار کي د مربوطه Auditory tube فوهه خلاصیږي. چون نوموړي تيوب قدام، انسي او بنکته سير لري بناءً د بلعوم ددي برخي په وحشي جدار کي يو جگوالي چه د Tubal elevation پنوم ياديږي جوړوي.

د Salphingopharyngeus عضله چه ددي تيوب له سفلي کنار سره تماس لري يوه عمودي التواء (Fold) جوړوي چه د Salphingopharyngeal fold پنوم ياديږي د Nasopharynx په وحشي جدار کي د Tubal elevation شاته يوه وړه چقوري د Pharyngeal recess پنوم وجود لري.

د Auditory tube شاته د مخاطي غشاء لاتدي Tubal tonsil قرار لري.

2- OROPHARNX: د بلعوم دا برخه د خولي د جوف شاته موقعيت لري چه د Soft palate له سفلي کنار نه د Epiglottis تر علوي کنار پوري امتداد لري د بلعوم دا برخه د چت، سطحي، قدامي جدار، خلفي جدار او جنبي جدارو لرونکي ده.

د Oropharynx سطحه د ژبي د 1/3 خلفي برخي او د هغه ساختمانو پواسطه چه د ژبي او Epiglottis د قدامي سطحي تر مينځ قرار لري جوړه شويده. مخکي مونږ د ژبي په بحث کي وويل چه د ژبي ټوله سطحه د مخاطي غشاء پواسطه فرش شويده چه مخاطي غشاء وروسته د ژبي له فرشولو د Epiglottis په طرف منعکسه کيږي.

چه د منعکسه کيدو په نتيجه کي دري برجسته التواوي جوړوي چه عبارت دي له: Median glossoepiglottic fold او دوه Lat glossoepiglottic Folds څخه د Median glossoepiglottic fold په هره خوا کي يوه يوه چقوري د Vallicula epiglottica پنوم ليدل کيږي. د Oropharynx قدامي برخه د Oropharyngeal isthmus پواسطه د خولي له جوف سره ارتباط لري. خلفي جدار ئي د دوهمي رقبې فقري د جسم او دريمي رقبې فقري د جسم د پورتنې قسمت پواسطه تقويه کيږي.

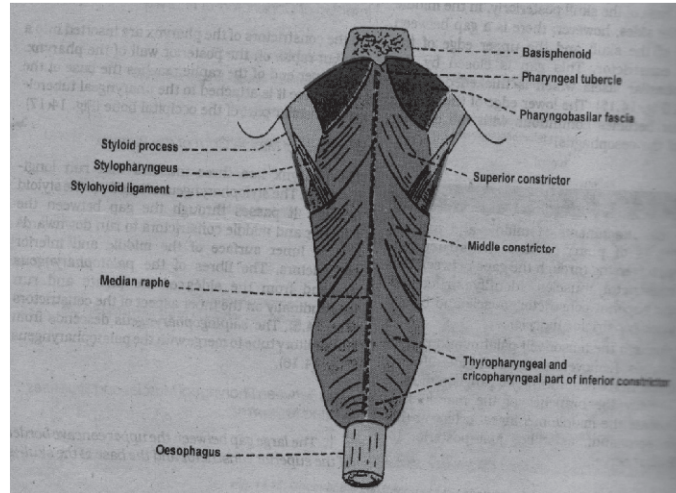
د Oropharynx وحشي جدارونه په دواړه خوا کي دوه دوه قوسونه د Palatoglossal arches او Platopharyngeal arches پنوم لسري د Platopharyngeal arches په خلف کي قرار لري او ددي دواړو التواو په مابين کي په دواړه خوا کي د Tonsillar fossa پنوم چقوري وجود لري چه په هغه کي Palatin tonsill موقعيت لري.

Palatin tonsills: PALATIN TONSILLS د لمفاوي نسج دوه کتلي دي چه د Oropharynx په وحشي جدارو کي په Tonsillar fossa کي قرار لري. Palatin tonsil د بادام شکل لري هر يو Palatin tonsill لرونکي د دوه وجهو (انسې او وحشي)، دوه کنارو (قدامي او خلفي) او دوه نهايتو (علوي او سفلي) دي. د تانسلونو انسې وجهي لرونکي د يو تعداد فرورفتگيو دي چه د Tonsillar cripts پنوم يا ديري د تانسلونو انسې وجهي د مخاطي غشاء پواسطه او وحشي وجهي ئي د Fibros capsule پواسطه فرش شوي چه په همدې اساس Palatin tonsils له هغه ساختمانو نه چه له همدې تانسلو لاتدي قرار لري په اساني سره جدا کولاي شو.

LARYNGOPHARYNX -3: د حنجري شاته د Epiglote علوي خنډي نه د Cricoid غضروف تر سفلي کنار پوري امتداد لري. د بلعوم د جوف دا برخه لرونکي د يو خلفي جدار، يو قدامي جدار او دوه جنبي جدارو دي.

قدامي جدار ئي د حنجري د دخولي فوهي او د هغه مخاطي غشاء پواسطه چه د حنجري خلفي سطحه فرشوي جوړيږي.

خلفي جدار ئي د دريمي، څلورمي، پنځمي او شپږمي رقبې فقراتو د جسمونو پواسطه تقويه شويده. وحشي جدارونه ئي د Thyroid غضروف او Thyrohyoid غشاء پواسطه تقويه کيږي د بلعوم د وحشي جدارو په مخاطي غشاء کي د حنجري د دخولي فوهي په دواړه خواو کي طولاني چقوري (ميزابه) د Piriform fossa پنوم وجود لري.



۱۰- شکل

### د بلعوم ساختمان

د بلعوم جدار دري پوښه لري چه له داخل نه بیرون خواته عبارت دي له:

Mucous layer -1

Fibrous layer -2

Muscular layer -3

**Mucous layer -1:** د بلعوم مخاطي غشاء د خولي د جوف، د پوزي د جوف او د

حنجري د مخاطي غشاء په امتداد ده. نوموړي مخاطي غشاء په علوي کي د

Stratified squamous epithelium پواسطه او په سفلي کي د

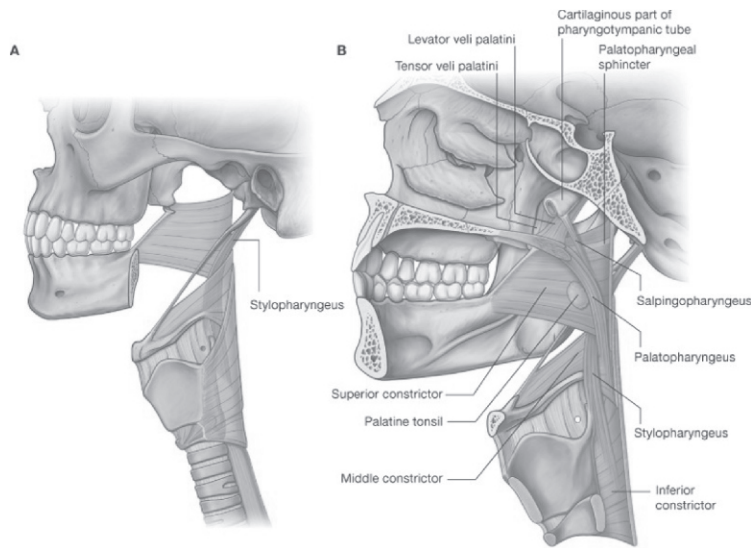
ciliated epithelium پواسطه فرش شوي ده.



**Fibrous layer -2:** د بلعوم د مخاطي غشاء او د عضلي طبقي ترمينځ قرار لري دغه طبقه په علوي کي ضخيمه ده او د قحف په قاعدي پوري نښتي دي، او په سفلي کي د مري د Submucosa طبقي سره امتداد پيدا کوي.

**Muscular layer -3:** د بلعوم عضلي پوښ د لاتدي عضلاتو څخه متشکل دي.

- Sup constrictor muscle -1
- Middle constrictor muscle -2
- Inf constrictor muscle -3
- Stylopharyngeus muscle -4
- Salpingopharyngeus. muscle -5
- Palatopharyngeus muscle -6



۱۱- شکلونه

د بلعوم اروا - تعصیب - وريدي او لمفاوي تخليه

۱- د بلعوم اروا: د بلعوم اروا د لاتدي شراينو پواسطه صورت نيسي

Ascending pharyngeal artery ( branch of ext carotied artery)-a

Tansillar + Ascending palatine arteries( branches of facial artery)-b

Greater palatine + pharyngeal + pterygoid arteries ( branches of maxillary artery)-c

Dorsal lingual arteries( branches of lingual artery)-d

۲- د بلعوم وريدي تخليه: د بلعوم وريدوننه د بلعوم په خلفي وحشي قسمت کي وريدي ضفيره جوړوي نوموړي ضفيره د بلعوم وريدي وينه د Soft plate او Prevertebral ساحي وريدي وينه تر لاسه کوي چه بالاخره په Internal jugular او Facial وريدو کي تخليه کيږي

۳- د بلعوم تعصیب: اصلا د بلعوم تعصیب د Pharyngeal plexus پواسطه صورت نيسي او دغه ضفيره د لاتدي اعصابو پواسطه جوړه شوي

Pharyngeal branch of vagus nerve-a

Pharyngeal branch of glossopharyngeal nerve-b

Pharyngeal branch of sup.cervical sympatic ganglion-c

د بلعوم حرکي اعصاب د Cranial accessory عصب نه منشاء اخلي چه د نوموړي عصب شعبات د بلعوم ټول عضلات تعصیبوي په استثني د Stylopharyngeus عضلي کوم چه د Glosopharyngeal nerve پواسطه تعصیب کيږي

د بلعوم حسي اعصاب: د Nasopharynx مخاطي غشاء د Maxillary nerve د شعباتو

پواسطه د Oropharynx برخي د مخاطي غشاء تعصیب د Glossopharyngeal nerve

پواسطه او د Laryngopharynx د مخاطي غشاء تعصیب د Vagus عصب د Internal

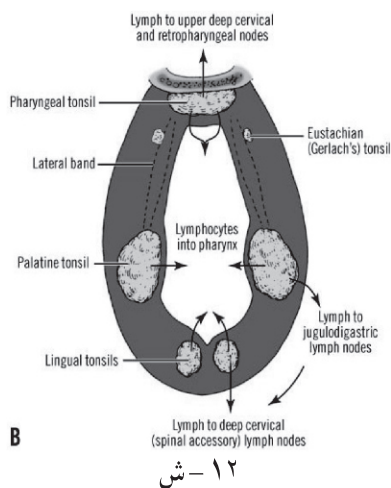
laryngeal شعبي پواسطه صورت نيسي

Woldyer's ring : Oropharyngeal isthmus: سره نژدی د لمفاوی نسج تجمع يوه حلقه

جوړوی چي د Woldyer's ring په نوم ياد يږی ددی حلقی په جوړیدو کی بنی او چپ

پلاټين تانسولونه ، علوی خلفی کی Pharyngeal tonsills , په وحشی علوی کی Tubal

tonsills او په سفلی کی Lingual tonsills دا حلقه جوړوی.



### مري (OESOPHAGUS)

د مري سیر او موقعیت: مري د Cricoid غضروف له سفلي کنار نه چه د شپږمې رقبې فقري د جسم له سفلي کنار سره مطابقت لري شروع کېږي د Trachea د تشعب نه بعد مري په علوي او سفلي Mediastinum کې بنسټه سیر لري د حجاب حاجز له Oesophageal opening نه چه د لسمې صدري فقري برابر قرار لري تیر او بلاخره د معدي په Cardia باندي چه د یولسمې صدري فقري برابر قرار لري خاتمه پیدا کوي په همدې ځای کې د معدي د Fundus سره یو Notch جوړوي چه د Cardiac notch پ نوم یادیږي. مري تقریباً 10 inches طول لري د مري قطر د مري په ټول طول کې یو شان نده ځکه مري په څو ځایو کې تنگی نقطې لري په هر صورت په متوسع ځایو کې د مري وسطې قطر 2-3cm پوري دي. د مري قدامي جدار له خلفي جدار سره په نارمل حالتو کې په تماس وي معنی دا چه په عادي حالتو کې د مري Lumen بندوي لکن کوم وڅ چه شخص مري تیروي نو دواړه جدارونه سره جدا کېږي او مري د همدې لاري معدي ته تیرېږي. مري په خپل سیر کې په څلورو ځایو کې تنگوالي لري چه دغه څلور ځایونه د مري د تضیقاتو پنوم یادیږي. دغه څلور متضیقي نقطې د مري په لاندي ډول سره دي.

1- Cricopharyngeal constriction: دغه متضيقة نقطه د مري په شروع كې قرار لري او د Cricoid غضروف له سفلي كنار سره توافق كوي دغه نقطه د Incisure غاښو نه شپږ انچه فاصله لري.

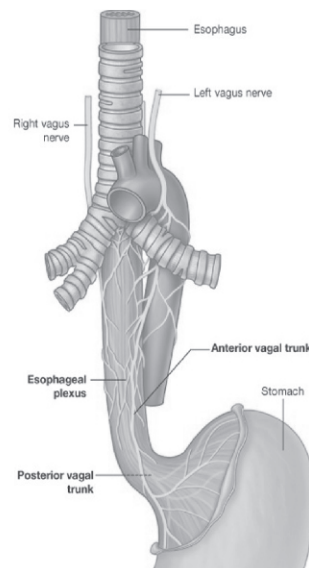
2- Aortic constriction: د مري دغه متضيقة نقطه په هغه ځاي كې چې د Aorta قوس د مري له قدام نه تيريږي موقعيت لري او فاصله يې له Incisure غاښو نه تقريباً د نهو انچو په اندازه ده.

3- Bronchial constriction: د مري دغه متضيقة نقطه په هغه ځاي كې چې د Left bronchus د مري له قدام څخه تيريږي موقعيت لري او د Incisure غاښو نه تقريباً د يولسو انچو په اندازه فاصله لري.

4- Diaphragmatic constriction: د مري دغه متضيقة نقطه په هغه ځاي كې چې مري د حجاب حجاز له Oesophageal opening نه تيريږي موقعيت لري او د دغې نقطې فاصله له Incisure غاښو نه تقريباً پنځه لسو انچو ته رسيږي.

د مري برخې: مري له پورته نه ښکته په لاندي برخو ويشل شوي.

- Cervical part -1
- Thoracic part -2
- Abdominal part -3



۱۳- شکل

## د مري ارتباطات

۱- د مري د رقبې برخي ارتباطات

A- په قدام کي

Trachia-a

Right & Left recurent laryngeal nerves-b

B- په خلف کي

Longus coli muscle-a

Vertebral column-b

C- په دواړه خواو کي د تايريد غدي له فسونو سره ارتباط لري

۲- د مري د صدري برخي ارتباطات

A- په قدام کي

Trachia-a

Right pulmonary artery -b

Left principal bronchus-c

Pericardium + Left atrium-d

Diaphragm-e

B- په خلف کي

Right post intercostal arteries-a

Bodies of thoracic vertebrae-b

Thoracic duct-c

Descending thoracic aorta-d

Azigos vein with terminal part of hemiazygos vein-e

Diaphragm-f

C- په بني خوا کي

Right lung and plura-a

Terminal part of azygos vein-b

Right vagus nerve-c

D- په چپ خوا کي

Aortic arch-a

Left subclavian artery-b

Thoracic duct-c

Left lung and plura-d

Left recurent laryngeal nerve-e

۳- د مري د بطني برخي ارتباطات

د مري بطني برخه په قدام کي د جگر د بني فص سره او په خلف کي له Left crus of diaphragm سره ارتباط لري

د مري اناتوميک جوړښت: مري له داخل نه خارج ته د لاندې طبقاتو نه جوړه شوي ده.

Mucousal layer -1

Submucousal layer -2

Muscular layer -3

a- د عضلي طبقي خارجي قسمت د طولاني عضلي اليافو نه تشکيل شوي.

b- د عضلي طبقي داخلي قسمت د حلقوي عضلي اليافو نه تشکيل شوي.

Serosal layer -c

د مري اروا - تعصیب - وريدي او لمفاوي تخليه

۱- د مري اروا: د مري اروا د لاندې شريانو پواسطه تامنيږي

Inf.thyroid artery branch of thyrocervical trunk-a

Oesophageal branches of descending aorta-b

Left gastric branch of celiac trunk-c

۲- د مري وريدي تخليه: د مري د Cervical برخي وريدي وینه په Brachiocephalic

veins د Thoraci برخي وريدي وینه په Azygos vein او د Abdominal برخي وريدي

Left gastric vein کي تخليه کيږي

۳- د مري لمفاوي تخليه: د مري د Cervical برخي لمفاوي او عي په Deep cervical

lymphatic nodes او د Thoracic برخي لمفاوي او عي په Post mediastinal lymphatic

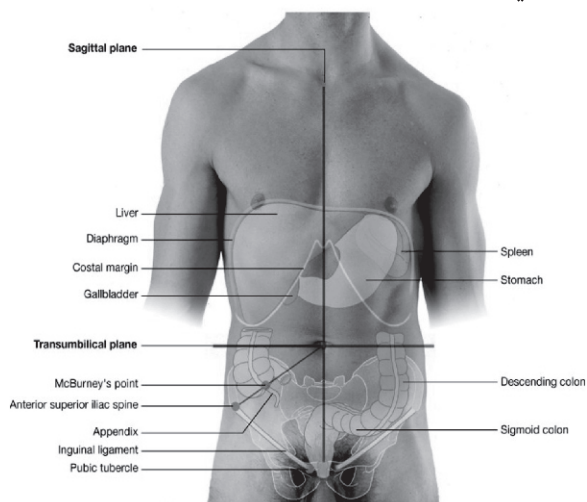
nodes او د Abdominal برخي لمفاوي او عي ئي په Left gastric lymphatic nodes کي

تخليه کيږي

۴- د مري تعصیب د سيمپاتيک او پاراسيمپاتيک اعصابو پواسطه تامنيږي

### معدده (STOMACH(GASTER)

دمعدي موقعيت : معدده د هضمي قنات متوسع برخه ده چه د مري او اثنا عشر ترمينخ د بطن په چپ علوي قسمت کي له Left hypochondriac نه تر Epigastric او Umbilical ناحيو پوري د چپ حجاب حاجز لاندې د Transvers colon او Transverse mesocolon نه پورته موقعيت لري.



۱۴- شکل

د معدي خارجي شکل او ظرفيت: خالي معدده د ل د توري شکل لري لکن کوم وخت چه معدده له غذائي موادو ډکه شي نو يو اندازه متوسع کيږي چه متوسع معدده د ناک (Piriform) شکل لري. معدده په عمومي ډول لرونکي د دوه فوهو Cardiac orifice او Pyloric orifice دوه انحني گانو يا کنارو (Major and minor curvatures) او دوه وجهو (قدامي او خلفي) دي د معدي Cardiac orifice د مري د سفلي فوهي سره او Pyloric orifice د اثنا عشر د Lumen سره ارتباط لري.

د معدي وړه انحنې يا د معدي بڼې کنار مقعر شکل لري او لويه انحنې يا چپ کنار ئي محدب شکل لري. د معدي ظرفيت په اوسط ډول د پيدا ايښت په وخت کې 30ml د بلوغ په وخت کې 1000ml او د کهولت په وخت کې 1.5-2liters پوري رسېږي.

د معدي برخې: معده د هغه خط پواسطه چې د Angular notch نه ښکته او چپ خواته د معدي د لويې انحنې په طرف امتداد لري په دوه عمده برخو ويشل کېږي چې عبارت دي له:

Cardiac part -1

Pyloric part -2

**Cardiac part -1:** د معدي دا قسمت چې د نوموړي خط نه (هغه خط چې د Angular notch نه ښکته او چپ خواته د معدي د لويې انحنې په طرف امتداد لري) پورته قرار لري په دوه برخو ويشل کېږي.

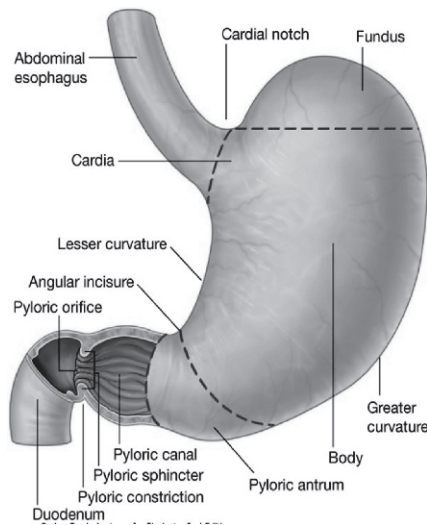
- د معدي Fundus

- د معدي Body

2- د معدي Pyloric برخه د همدې خط نه لاندې قرار لري او په خپل مينځ کې په دوه برخو ويشل کېږي چې عبارت دي له Pyloric antrum او Pyloric canal څخه.

د معدي داخلي شکل: کوم وخت چې معده خالي وي نو د معدي مخاطي غشاء په زياته اندازه التوات د Gastric rugae پنوم يادېږي لري دغه التوات د معدي د وړې انحنې په امتداد طولاني شکل او په نورو برخو کې غير منظم شکل لري. د مخاطي غشاء دغه طولاني التواوي د معدي د Gastric. Calnal پنوم يادېږي کوم وخت چې معده له غذائي موادو ډکه شي نو معده وسعت پيدا کوي او ددې توسع په نتيجه کې د معدي د مخاطي غشاء التوات هم له بينه ځي او هموار شکل غوره کوي مونږ وويل چې د خالي معدي مخاطي غشاء په زياته اندازه التوات لري چې د Gastric rugae پنوم يادېږي دا واضح ده په هره ناحيه کې چې برآمدگي يا التواء وي نو هلته څه فرورفتگي هم ليدل کېږي چې د خالي معدي د مخاطي غشاء فرورفتگي د Gastric pits پنوم يادېږي. د معدي د غدواتو د قناتو سوري په همدې Gastric pits کې د معدي جوف ته خلاصېږي.





شکل ۱۵-

د معدي اناتوميک جوړښت: د معدي جدار له داخل نه خارج خواته له لاندې طبقاتو جوړ شويده.

Mucosal layer -1

Submucosal layer -2

Muscular layer -3

a- د معدي د عضلي طبقي خارجي برخه د طولاني عضلي الیافونه تشکیل شوي.

b- د معدي د عضلي طبقي داخلي برخه د حلقوي عضلي الیافونه تشکیل شوي.

Serosal layer -4

د معدي ارتباطات

۱- د معدي پریتواني ارتباطات: د معدي دواړه وجهي د پریتوان پواسطه پوښل شوي د پریتوان دغي برخي چه د معدي قدامي او خلفي برخي وپوښوي د معدي د وړي انحني په برخه کي دواړه سره یوځاي کيږي او یو التواء (Fold) جوړوي چه د Minor or lesser omentum پنوم یاديږي د معدي د لويي انحني په برخه کي دغه دواړه ورقي سره یوځاي کيږي او یوه التواء د Major or greater omentum پنوم جوړوي

او به په خپل ځاي کي په تفصيل سره تشریح شي

۲-د معدي حشوي ارتباطات

د معدي قدامي وجه د جگر - حجاب حاجز او د بطن له قدامي جدار سره ارتباط لري او د

خلفي وجهي ارتباطات ئي په لاتدي ډول سره دي

Diaphragm-a

Left kidney+ left suprarenal gland-b

Pancreas + Transvers mesocolon-c

Splenic flexure +Splen with Splenic vessles-d

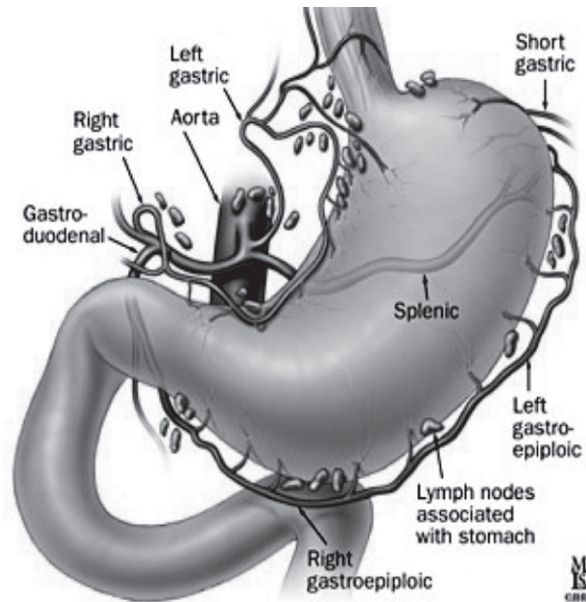
د معدي اروا - تعصیب - وريدي او لمفاوي تخليه

۱-د معدي اروا : معده د لاتدي شراينو پواسطه اروا کيږي

Left/ Right gastric arteries - a

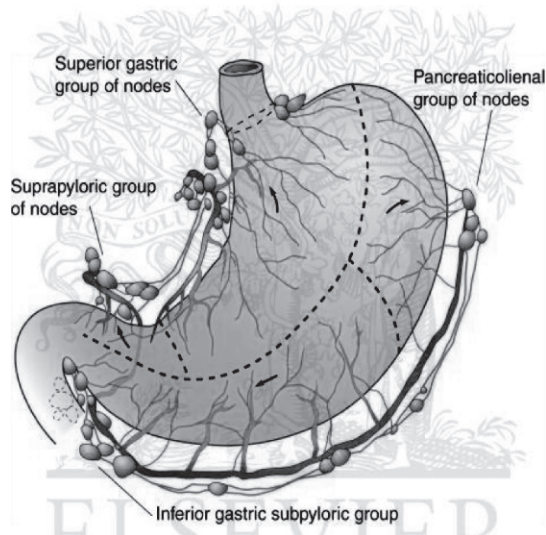
Right/ Left gastroepiploic arteries-b

Short gastric arteries-c



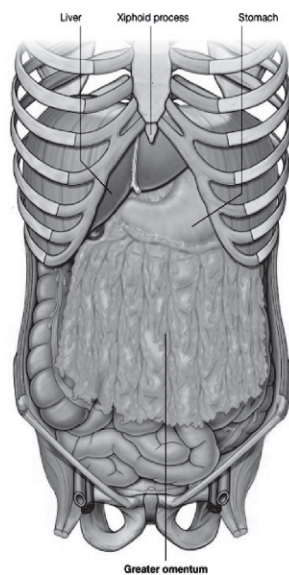۱۶- شکل

- ۱- د معدي وريدي تخليه: د معدي وريدي وينه په Sup mesentric او Splenic وريدو كې تخليه كيږي
- ۳- د معدي تعصیب: معده د سيمپاتيک او پاراسيمپاتيک اعصابو پواسطه تعصیب كيږي چه سيمپاتيک اعصاب ئي د نخاع له T6-T10 Segments نه او پاراسيمپاتيک اعصاب ئي له Vagus nerve نه منشاء اخلي
- ۴- د معدي لمفاوي تخليه: د لمفاوي تخليه په اساس معده په څلورو عمدو ناحيو تقسيم شوي چه په لاندې ډول سره دي
- Area A-a: د دغه ناحي لمفاوي اوغي په Pancreaticosplenic لمفاوي عقداو كې چه د Splenic artery په امتداد قرار لري تخليه كيږي
- Area B-b: د دغه ناحي لمفاوي اوغي په Left gastric لمفاوي عقداو كې چه د gastric artery په امتداد قرار لري تخليه كيږي
- Area C-c: د دغه ناحي لمفاوي اوغي په Left gastroepiploic لمفاوي عقداو كې چه د Left gastroepiploic artery په امتداد قرار لري تخليه كيږي
- Area D-d: د دغه ناحي لمفاوي اوغي په Left gastric هيپاتيک او Pyloric لمفاوي عقداو كې تخليه كيږي
- بالاخره د دغه پورته څلورو وارو ناحيو لمفاوي تخليه په Celiac nodes او لډي ځايه په Intestinal lymphatic trunk او بيا په Thoracic duct كې تخليه كيږي



۱۷- شکل

لوي ثرب (GREATER OMENTUM(MAJOR OMENTUM) : مخکي مونږ د معدي په بحث کي ياد اوري وکړه چه د معدي قدامي او خلفي وجه د پريتوان پواسطه پوښل شوي، د پريتوان همدا دواړه ورقي د معدي د لوئي انحني په امتداد سره يوځاي کيږي او دواړه د يوي التوا په شکل ښکته خواته د بطن د قدامي جدار او وړو کلمو د عرواتو ترمينځ د Pubis طرف ته ښکته کيږي. بيا بيرته خلف ته انعکاس کوي او پورته امتداد پيدا کوي او بالاخره د Transversesl او Transverse ميزوکولون په قدامي وجه ورنښلي دغه څلور پرايتواني ورقي مجموعاً Omentum major جوړوي د ثرب اوږدوالي او ضخامت په مختلفو کسانو کي سره فرق لري.

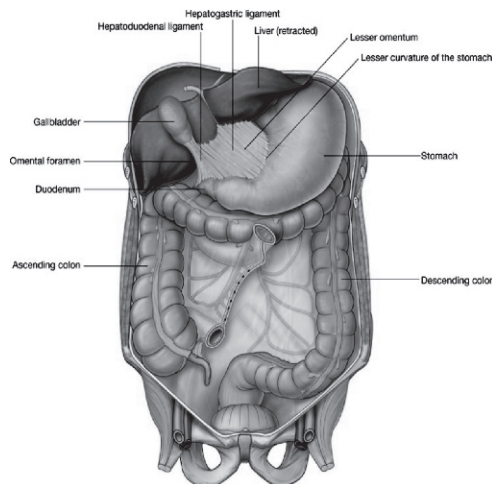


۱۸- شکل

د major Omentum وظیفه: د ثرب مهمه وظیفه دانتان په مقابل کې د داخل پریټوانی احشاؤ ساتنه او حفاظت دي پدې ډول چه په ثرب کې په زیاته اندازه Macrophages حجرات قرار لري ددغه حجراتو تجمع په ثرب کې واړه داغونه چه د Milky spots پنوم یادېږي جوړوي او دا په سترگو لیدل کېږي د Macrophage مهمه وظیفه دانتانانو بلع کول دي. له بلې خوا ثرب په داخل د Peritoneal cavity کې په ازاد ډول دي نوکه کومه ناریه جرحه یا د کوم بل سببه د کلمې جدار سورې شي نو ثرب دفعتاً هغه ناحی ته ځان رسوي او هغه فوکه محاصره کوي ترڅو منتن مواد په ټول بطن کې تیت نشي. خلاصه دا چه ثرب د پریټوان په جوف کې د پولیس وظیفه اجراء کوي چه له همدې کبله د بطن Policeman هم ورته ویل کېږي.

وړوکی ثرب (LESSER OMENTUM (OMENTUM MINOR): وړوکی ثرب د پریټوان التوا ده چه د معدې د وړې انحنې او د اثنا عشر د پورتنې کنار د اولو 2cm نه تر جگر پورې امتداد لري.

د Lesser omentum هغه برخه چه د معددي د وړي انحني او جگر ترمينځ قرار لري د Hepatogastric ligament پنوم او د Lesser omentum هغه برخه چه د اثنا عشر د پورتنې کنار د اولو 2cm او جگر ترمينځ قرار لري د Hepatoduodenal Lig پنوم ياديري. 19- شکل



۱۹- شکل

### وړي کلمي (SMALL INTESTINE)

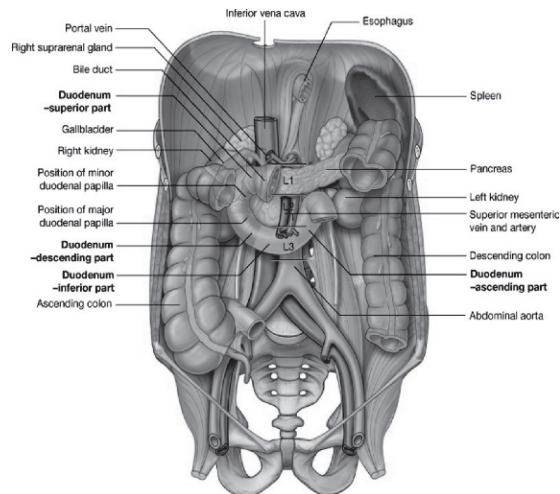
وړي کلمي له Pylorus نه تر Ileocaecal junction پوري امتداد لري. تقريباً 6m (شپږ متره) اوږدوالي لري چه دا وږدوالي اندازه ئي په زرانو کي د بنځو په نسبت زياته او په مړيو کي د ژونديو په نسبت زياته ده او دا ځکه چه په مړي کي د کلمو عضلي طبقه خپل Tone له لاسه ورکوي او يوه اندازه رخاوت حاصلوي او د همدې رخاوت په نتيجه کي ئي طول زياتيري وړي کلمي دوه برخي لري.

1- دوړو کلمو پورتنې برخه چه د اثنا عشر يا Duodenum پنوم ياديري او دا برخه دوړو کلمو غير متحرکه (Fixed) ده دوړو کلمو دا برخه تقريباً لس انچه اوږدوالي لري.

2- دورو کلمو بنسکتني برخه چه متحرکه ده د Jejunuilum پنوم یاد یري ددغي برخي پورتني 2/5 برخه د Jejunm پنوم او 3/5 لاندی برخه ئي د Ileum پنوم یاد یري.

### اثنا عشر (DUODENUM)

اثنا عشر د وړو کلمو غیر متحرکه برخه ده چه اوږدوالي ئي کم لکن پراخوالي ئي د وړو کلمو د نورو برخو په نسبت زیات دي. د وړو کلمو دا برخه له Pylorus نه تر Duodeno-jejunal flexure پوري امتداد لري او د یو قوس په شکل د Umbilical ناحی په پورتني قسمت کي د L1, L2, L3 برابر د Pancreas سر احاطه کوي. اثنا عشر تقریباً لس انچه طول لري او اصلاً د اثنا عشر (Duodenum) اصطلاح د Dudekadaktulos نه اخستل شوي. یو یوناني لغت دي چه معنی ئي دولس گوتي دي چون د دولس گوتو عرض تقریباً لس انچه سره سمون خوري له همدی کبله دي ته اثنا عشر ویل کیږي.



۲۰- شکل

اثنا عشر په څلورو قطعو شوي چه په لاندي ډول سره دي:

A- د اثنا عشر اوله قطعه (Upper part of duodenum): د اثنا عشر دغه قطعه دوه انچه اوږدوالي لري دغه قطعه له Pylorus نه شروع او تر Sup duodenal flexure پوري امتداد لري د اثنا عشر دغه برخه د L1 په بني خواکي قرار لري ددغي قطعي ابتدائي برخه د يو انچ په اندازه متحرکه ده د پريتوان په داخل کي قرار لري چه په علوي کي د Minor omentum سره او په سفلي کي د Major omentum سره نښتي ده ددي قطعي بعدي يو انچ برخه غير متحرکه ده د پريتوان شاته قرار لري چه قدامي سطحه ئي د پريتوان پواسطه پوښل شوي ده.

د اثنا عشر ددي قطعي حشوي ارتباطات په لاندي ډول سره دي

په قدام کي د جگر د Quadrante lobe او Gallblader سره او په خلف کي د Bile duct / Gastrodudenal artery او Portal vein سره ارتباط لري 21- شکل

B- د اثنا عشر دوهمه قطعه (Descending part of duodenum):

د اثنا عشر دغه قطعه چه دري انچه اوږدوالي لري له Sup duodenal flexure نه تر Inf duodenal flexure پوري ددوهمي او دريمي قطني فقرو په بني خواکي قرار لري. ددغي قطعي قدامي سطحه د پريتوان پواسطه پوښل شوي دي.

ددغي قطعي حشوي ارتباطات په لاندي ډول سره دي

په قدام کي د جگر له بني فص Transverse colon او ورو کلمو سره په خلف کي د بني پښتورگي له قدامي وجهي - د بني پښتورگي له اوښو I. V. C او Right psoas major muscle سره او په وحشي کي له Right colic flexure سره ارتباط لري

د اثنا عشر ددوهمي قطعي داخلي سطحه د خاصو ساختمانو لرونکي ده چه په لاندي ډول سره دي.

A- Major duodenal papilla: نوموړي papilla د Pylorus نه 8-10cm په فاصله د اثنا عشر ددوهمي قطعي داخلي سطحې په خلفي انسي قسمت کي قرار لري او د Hepatopancreatic ampula فوهه په همدې papilla کي د اثنا عشر Lumen ته خلاصيري.

B- Minor duodenal papilla: نوموړي papilla د 6-8cm په فاصله له Pylorus نه قرار لري او د Accessory pancreatic duct فوهه په همدې papilla کي د اثنا عشر Lumen ته خلاصيري، دغه پورته دواړه ساختمانونه د اثنا عشر د نورو قطعاتو په داخلي سطحو کي وجود نلري.



C- د اثنا عشر دريمه قطعه (Horizontal part of duodenum): د اثنا عشر ددغي قطعي اوږدوالي تقريباً څلور انچو پوري رسيږي او دغه قطعه له Inf duodenal flexure نه چه د دريمي قطني فقري د بنکتني کنار له بني طرف سره سمون خوري شروع او په افقي ډول د I.V.C په قدام کي چپ خواته تيرېږي او د اثنا عشر د څلورمي قطعي په شروع باندي چه د Abdominal aorta په قدام کي قرار لري ختمېږي. د اثنا عشر دغه قطعه د پريتوان شاته قرار لري. د يادوني ورډه چه ددي قطعي قدامي وجه د پريتوان پواسطه پوښل شوي. ددغي قطعي حشوي ارتباطات په لاندې ډول سره دي

۱- په قدام کي د Superior mesenteric vessels او د Mesentery د بيخ سره ارتباط لري

۲- په خلف کي دلاتدي ساختمانو سره ارتباط لري

Right ureter-a

Right psoas major muscle-b

Right gonadal vessels-c

I.V.C /Abdominal aorta and Inf mesentric artery-d

۳- په علوي کي د پانکراس له سر او دڅگر له Uncinate process سره ارتباط لري

۴- په سفلي کي د جيجينوم له عرواتو سره ارتباط لري

D- د اثنا عشر څلورمه قطعه (Ascending part of duodenum): د اثنا عشر دغه قطعه يوانچ اوږدوالي لري دغه قطعه د Abdominal aorta په چپ خواکي پورته ددوهمي قطني فقري تر علوي کنار پوري امتداد لري او په Duodenojejunal flexure باندي ختمېږي. ددغي قطعي زياد تره برخه د پريتوان شاته قرار لري او کمه اندازه ئي چه د Jejunum سره نښتي ده په داخل د پرايتوان کي قرار لري. ددغي قطعي هغه برخه چه د پريتوان شاته قرار لري قدامي ومي وجه ئي د پريتوان پواسطه پوښل شویده ددغي قطعي حشوي ارتباطات په لاندې ډول سره دي

۱- په قدام کي

Transverse colon & Transverse mesocolon-a

Lesser sac and Stomach-b

۲- په خلف کي

Left symphthetic chain & Left psoas major muscle-a

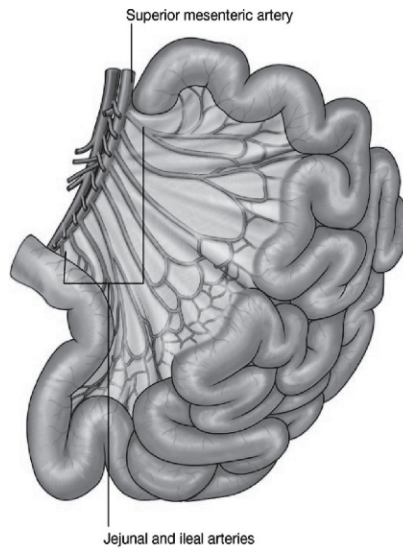
Left renal vessels & Left gonadal vessels-b

Inferior mesentric vein-c

- ۳- په ښي خوا کي د ميزنتري له بيخ سره ارتباط لري
- ۴- په چپ خوا کي د چپ پښتورگي او چپ حالب سره ارتباط لري
- ۵- په علوي کي د پانکراس د جسم سره ارتباط لري
- د اثنا عشر اروا - تعصیب - وريدي او لمفاوي تخليه
- ۱- د اثنا عشر اروا: په کوم ځاي کي چه د Hepatopancreatic duct فوهه د اثنا عشر جوف ته خلاصيري له هغي پورته د اثنا عشر اروا د Sup pancreaticoduodenal artery پواسطه او له هغي ښکته د Inf pancreaticoduodenal artery پواسطه صورت نيسي د اثنا عشر اولي قطعي ته شرياني وينه برعلاوه د نه د Right gastric artery د Gastroduodenal artery د Retroduodenal شعباتو او د Gastroepiploic artery د ځنو شعباتو پواسطه هم اروا کيږي
- ۲- د اثنا عشر وريدي وينه په Sup mesentric vein/Splenic vein او Portal vein کي تخليه کيږي
- ۳- د اثنا عشر لمفاوي تخليه: د اثنا عشر زياتره لمفاوي او عي په Pancereaticoduodenal لمفاوي عقداتو کي اولدي ځايه بيا په Coeliac لمفاوي عقداتو کي تخليه کيږي او قسما په Sup mesentric عقداتو کي تخليه کيږي د اثنا عشر د اولي قطعي ځني لمفاوي او عي په Pyloric لمفاوي عقداتو اولدي ځايه بيا په Hepatic لمفاوي عقداتو کي تخليه کيږي ځني لمفاوي او عي د اولي قطعي راسا په Hepatic عقداتو کي تخليه کيږي او بيا د Hepatic عقداتو نه لمف په Coeliac عقداتو کي تخليه کيږي
- ۴- د اثنا عشر تعصیب: اثنا عشر د سيمپاتيک اعصابو پواسطه چه د نخاع له T9-T10 Segments نه منشاء اخلي او د پاراسيمپاتيک اعصابو پواسطه چه له واگوس عصب نه منشاء اخلي تعصیب کيږي

## JEJUNUM AND ILEUM

دا د وړو کلمو متحرکه برخه ده چه د بطن د خلفي جدار نه د Mesentery پواسطه ځوړنده ده. د وړو کلمو ددې برخې له جملې نه Jejunum د وړو کلمو د همدې برخو د مجموعي طول 2/5 برخه او Ileum ئې 3/5 برخه تشکیلوي. Jejunum د Duodenojejunal flexure نه شروع کیږي او په Ileocecal junction باندي خاتمه پیدا کوي.



شکل 21

## د Jejunum او Ileum عمده فرقونه

Ileum	Jejunum
د بطن په جوف کې د وړو کلمو د ناحیې په بڼې سفلي قسمت کې موقیعت لري.	د بطن په جوف کې د وړو کلمو لپاره چه کومه ناحیه مشخصه ده د هغې ناحیې په چپ علوي قسمت کې موقیعت لري.
جدار ئې نازک او کم وعائي دي.	جدار ئې ضخیم او زیات وعائي دي.
Lumen ئې تنگ او اکثراً ډک وي.	Lumen ئې نسبتاً پراخه او اکثراً خالي وي.
د کلمو د جدار سره د اتصال په برخه کې Translucent -a (رڼا تری تیرېږي) نه وي.	د کلمو د جدار سره د اتصال په برخه کې Translucent -a (رڼا تری تیرېږي) وي.
b- د شحم کتلې پکې زیات وي.	b- د شحم کتلې پکې کم وي.
کوټاهه باریک او کم وي.	اوږده ضخیم او زیات وي.
موجود وي.	موجود نه وي.

### د Jejunum او Ileum ارتباطات

۱- په قدام کې د بطن له قدامي جدار او Omentum major سره ارتباط لري

۲- په خلف کې د لاندې ساختمانو سره ارتباط لري

a- د بطن خلفي جدار او حالبونو

b- I.V.C / Abdominal aorta/Dudenum /Ascending colon/Descending colon

۳- په علوي کې له عرضاني کولون او د عرضاني کولون له میزنتري سره ارتباط لري

۴- په سفلي کې له سیگموئید کولون اوله هغه احشاو سره چه د حوصیلي په جوف کې موقیعت لري (رکتوم او مثانه په نرانو کې او رکتوم - رحم او مثانه په بنځو کې) ارتباط لري

۵- په بڼې خوا کې له سیکوم- صاعده کولون او د بطن له جدار سره ارتباط لري

۶- په چپ خوا کې د بطن له جدار سره ارتباط لري

د Jejunum او Ileum اروا - تعصیب- وریډي او لمفاوي تخلیه

۱- د جيجينوم او اليوم اروا: جيجينوم او اليوم د Superior mesentric artery د شعباتو پواسطه اروا کيږي

۲- د جيجينوم او اليوم وريدي تخليه: وريدي وينه ئي په Superior mesentric vein تخليه کيږي

۳- د جيجينوم او اليوم لمفاوي تخليه: لمفاوي او عي ئي په هغه لمفاوي عقداتو کي چه د Superior mesentric artery چارپير قرار لري تخليه کيږي

۴- د جيجينوم او اليوم اروا: جيجينوم او اليوم د سيمپاتيک او پاراسيمپاتيک اعصابو پواسطه تعصیب کيږي

### د وړو کلمو اناتوميک جوړښت

وړي کلمي له داخل نه خارج ته د لاندې طبقاتو څخه جوړي شوي دي.

Mucousal layer -1

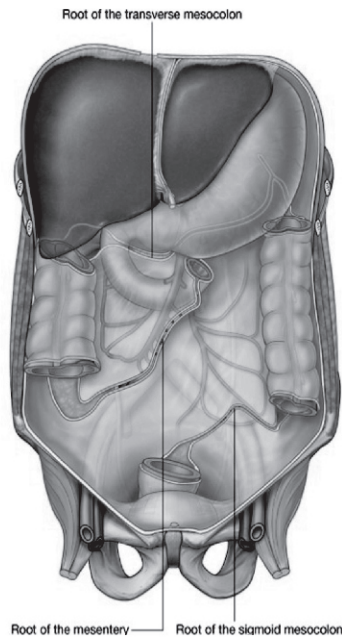
Muscular layer -2

Serosal layer -3

### د وړو کلمو MESENTERY

د وړو کلمو Mesentery چه په حقيقت کښي د پريتوان يوه التواده او د پکي په شان شکل لري لرونکي ددوه کنارو دي چه يو کنار ئي د بطن په خلفي جدار پوري نښتي دي د Mesentery د بيخ پنوم هم ياد يږي دغه کنار چه شپږ انچه اوږدوالي لري د Duodenojejunal flexure نه چه د دوهمي قطني فقري په چپ طرف کي قرار لري شروع، بنکته او بنسي خواته امتداد پيدا کوي په خپل سير کي د اثنا عشر د دريمي قطعي، Abdominal aorta، Inf vena cava، Right ureter او Right psoas major عضلي له قدام نه تير يږي او بالاخره د بني Sacroiliac joint په پورتنی قسمت خاتمه پيدا کوي د وړو کلمو د Mesentery بل کنار چه د ازاد کنار يا Intestinal border پنوم هم ياد يږي. شپږ متره اوږدوالي لري او په وړو کلمو پوري نښتي دي. ددي Mesentery عرض په وسطي قسمت کي تقريباً اته انچه دي او په تدريجي ډول ئي عرض په دواړه خوا کي کميږي. د نوموړي Mesentery پورتنی قسمت کمه اندازه شحمي کتلات او برعکس لاندینی قسمت ئي په زیاته اندازه شحمي کتلات لري او بل دا چه په پورتنی قسمت کي شحمي کتلات د Mesentery د بيخ په برخه کي زیات متراکم دي او Intestinal کنار ته نژدي شحمي

کتلات وجود نلري لاکن په لاندې برخه کې شحمي کتلات د Mesentery له بیخ نه تر Intestinal border پوري وسعت لري.  
 د وړو کلمو د Mesentery محتویات عبارت دي له:  
 \* د Sup mesenteric او Jejunal او Ileal شعبات  
 \* Autonomic nerve plexuses  
 \* لمفاوي اوعی او لمفاوي عقدات (د لمفاوي عقداتو تعداد له 100-200 پوري رسیږي).  
 \* منضم نسج د شحم سره یوځای.



شکل 22

MECKEL'S DIVERTICULUM: دغه ساختمان په رشمي حیات کې موجود وي لاکن د داخل رحمي ژوند په یونیم میاشتیني کې له بینه ځي او کیدای شي په 2% واقعاتو کې تر اخره پاتې شي.

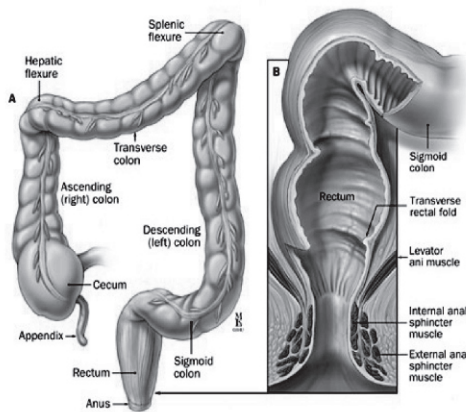
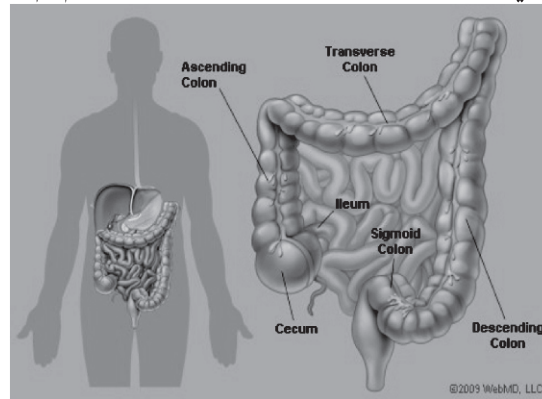
M.Diverticulum تقريباً دوه انچه اوږدوالي لري او له Ileocaecal valve نه ددوه فټو په اندازه د وړو کلمو په طرف موقیعت لري، او دا معمولاً په Antimesenteric کنار د Ileum کي قرار لري ددي Diverticula زروه يا څوکه کيداي شي چه ازاده وي او يا دا چه د Fibrous نسج پواسطه د بطن په جدار پوري نښتي وي او بنسټي دغه دايورتیکول د Intestinal obstruction سبب شي او هم کيداي شي په التهاب معروض شي چه د التهاب په صورت کي عیناً Acute appendicitis غوندي اعراض ورکوي.

### غتي کلمي (LARG INTESTINE)

غتي کلمي د Ileocaecal junction نه تر Anus پوري امتداد لري تقريباً يونيم متر طول لري او د لاندې برخو نه تشکيل شوي دي.

Caecum -1 Ascending colon -2 Transverse colon -3 Descending colon -4  
Sigmoid colon -5 Rectum -6 Anal canal -7

برعلاوه له پورته برخو د Ileocaecal orifice نه 2cm لاندې د Caecum په خلفي انسي جدار کي يوه چنجي ماننده استطا له د Appendix vermiform پنوم هم وجود لري

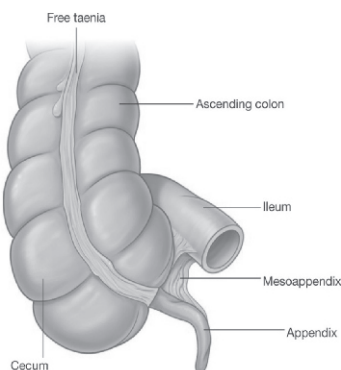


23 شکلونه



د غټيو کلمو او وړو کلمو ترمينځ فرقونه

- 1- د غټيو کلمو قطر د وړو کلمو په تناسب زيات دي.
- 2- د غټيو کلمو زيات تره برخي برعکس د وړو کلمو Fixed دي.
- 3- غټيي کلمي Taeniae coli لري لاکن په وړو کلمو کي دغه ساختمانونه وجود نلري  
Taeniae coli اصلاً د کلمو د Longitudinal عضلي طبقي بانډونه دي چه Proximally د  
Caecum په قسمت کي (د Appendix په قاعده کي) سره رانژدي کيږي په دي معني چه د  
Appendix له قاعدي نه Taeniae coli منشا اخلي Distally نوموړي بانډونه سره لري  
کيږي چه معمولاً د Ascending colon او Descending کولون په برخو کي نوموړي  
بانډونه په قدام، خلفي انسي او خلفي وحشي قسمتو کي او د Transverse colon په برخه  
کي نوموړي بانډونه په خلف، سفلي او علوي کي موقعيت اختياروي او په Sigmoid  
کولون کي ئي تعداد دوه عدده (قدامي او خلفي) دي او په Rectum کي نوموړي بانډونه  
وجود نلري.
- 4- غټيي کلمي په خپل سير کي د پنډيد گيو لرونکي دي چه دغه پنډيدگي د Haustra coli  
پنوم ياديري دغه پنډيدگي د عرضائي التوا گانو پواسطه يو له بل نه جدا شوي، دغه  
پنډيدگي گاني د وړو کلمو په برخه کي نه ليدل کيږي او پټيه د پاته نه وي چه نوموړي  
پنډيدگي د غټيو کلمو په Rectum، Caecum او Appendix کي هم وجود نلري.  
Caecum:CAECUM د غټيو کلمو ابتدائي برخه ده چه په Right iliac fossa کي د  
Ileocaecal orifice نه لاندې موقعيت لري. Caecum په علوي کي د Ascending  
colon، په انسي کي د Ileum، په خلفي انسي کي د Appendix سره اتصال لري.  
Caecum تقريباً 6cm جگوالي او 7.5cm عرض لري.



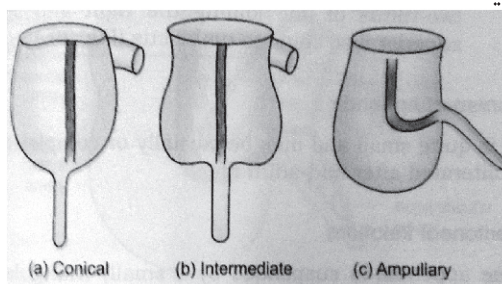
شکل - ۲۴

په عمومي ډول د Caecum نارمل شکلونه په لاندې ډول سره دي.

1- Conical type: د Caecum دغه شکل په 13% اشخاصو کې تصادف کوي دغه نوعه د Caecum مخروطي شکل لري او Appendix ئې له څوکي نه نشته کوي.

2- Intermediate type: دغه نوعه د Caecum په 9% واقعاتو کې تصادف کوي د Caecum په دغه نوعه کې د Caecum د بني او چپ Caecal pouch اندازه سره مساوي وي او د سيکوم پدغه نوعه کې Appendix معمولاً له هغه فرورفتگي (Depression) نه چه د دواړو Caecal pouches ترمينځ د Caecum په څوکه کې قرار لري نشته کوي.

3- Ampullary type: دغه نوعه د سيکوم په 78% کسانو کې تصادف کوي په دې نوعه د سيکوم کې بني Caecal pouch د چپ په نسبت ډير پراخه وي او Appendix ئې له انسي طرف نه نشته کوي.



شکلونه - ۲۵

## د Cecum ارتباطات

سيكوم په قدام کي د بطن له قدامي جدار او د وړو کلمو له عروو سره ارتباط لري او په خلف کي له لاتدي ساختمانو سره ارتباط لري

Right psoas major and Iliacus muscles-a

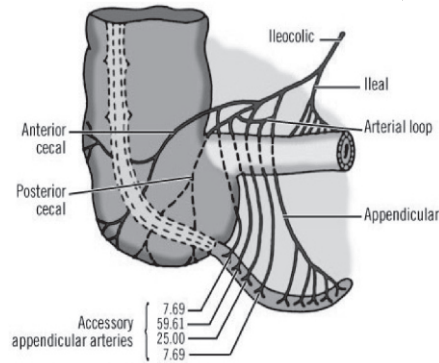
Genitofemural /Femural nerves-b او هم د ورانه وحشي جلدي عصب

External iliac vessels and Gonadal vessels-c

Appendix-d

د Cecum اروا - تعصیب- وريدي او لمفاوي تخليه

۱- د سيكوم اروا: سيكوم د Iliocolic artery د Caecal branches پواسطه اروا کيږي



شکل 26

۲- د سيكوم وريدي تخليه: د سيكوم وريدي وينه په Sup mesentric vein کي تخليه کيږي

۳- د سيكوم تعصیب: سيكوم دسيمپاتيک او پاراسيمپاتيک اعصابو پواسطه تعصیب کيږي

Right Caecum: APPENDIX VERMIFORMIS يوه استتاله ده چه په Iliac fossa کي د Ileocaecal orifice نه 2cm لاتدي د Caecum له خلفي انسي جدار نه نشئت کوي. Appendix تقريباً 2-20cm پوري طول لري چه وسطي طول ئي تقريباً 9cm دي. قطر ئي 5mm پوري رسيږي.

د Appendix نارمل موقعتونه: د Appendix نارمل موقعتونه په لاتدي ډول دي.

Retrocaecal (74 %) -1

Subcaecal (1,5 %) -2

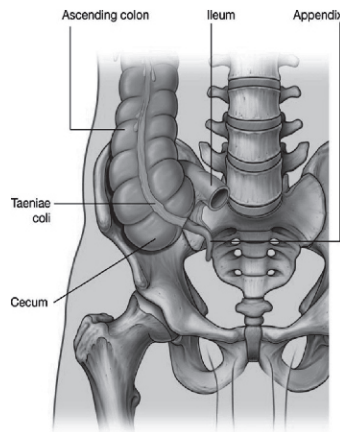
Paracaecal (2 %) -3

Pelvic (21 %) -4

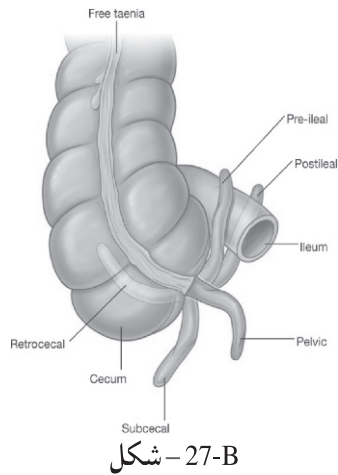
Preileal (1 %) -5

Postileal (0,5 %) -6

MESOAPPENDIX: يوه وړه مثلثي ډوله پريتواني التوا ده چه د سفلي نهايت له خلفي وجهي نه ئي اپندکس څورند دي دغه پريتواني التوا په علوي کي د اليوم شاته د وړو کلمو د Mesentry په چپي برخي پوري نښتي ده Mesoappendix د اپندکس تر څوکي پوري امتداد لري. بعضي وختوکي د اپندکس تر دريمي اخري برخي پوري نه رسيدوي. Mesoappendix لرونکي د اوغيو، اعصابو، لمفاوي عقداو او لمفاوي اوغيو دي.



شکل - 27-A

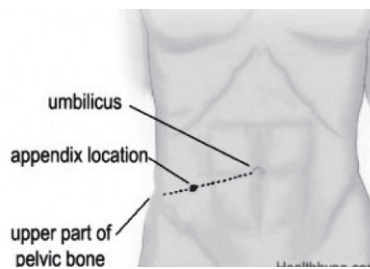


شکل - 27-B

#### د Appendix ارتباطات

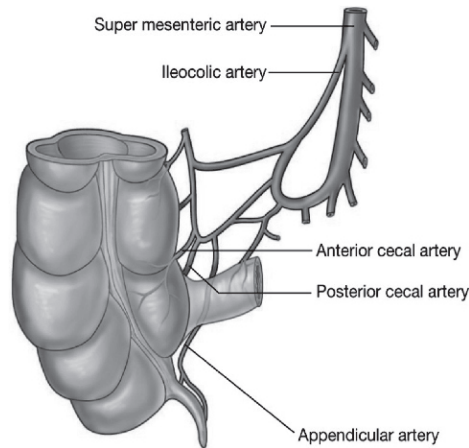
اښدکس په قدام کي د وړو کلمو له عرواتو او د بطن له قدامي جدار سره - په خلف کي له Right iliac fossa & Iliac vessels سره - په انسي کي د وړو کلمو له عرواتو سره او په وحشي کي ئي ارتباطات نظر د خو کي موقیعت ته فرق کوي

د اښدکس قاعده د Mc Burney's point (که د نوم او A.S.I.S تر مینځ یو مایل خط رسم کړو او د دي مایل خط دریمه وحشي برخه جلا کړو په کومه نقطه کي چه دا برخه جلا کیږي هغه د Mc Burney's point پنوم یادېږي) سره سمون خوري او زروه ئي نظر موقیعت ته فرق کوي



شکل - 28

د Appendix اروا - تعصیب- وریډي او لمفاوي تخلیه  
 ۱- د اپندکس اروا: اپندکس د Appendicular artery پواسطه چه د Post cecal artery  
 یوه شعبه ده اروا کیږي



۲۹- شکل

۲- د اپندکس وریډي تخلیه: وریډي وینه ئي د Appendicular vein په Post cecal vein او لډي ځایه په Iliocolic vein کي تخلیه کیږي  
 ۳- د اپندکس لمفاوي تخلیه: لمفاوي او عي ئي په Iliocolic lymphatic nodes کي تخلیه کیږي

#### ASCENDING COLON

صاعده کولون تقریباً پنځه انچه اوږدوالي لري او د Caecum نه د ځگر د بني فص تر سفلي وجهي پوري امتداد لري چه د ځگر د بني فص په سفلي وجه کي چپ خواته کیږي او ددي کریډو په نتیجه کي یوه زاویه جوړوي چه د (Hepatic Right colic flexure) flexure) پنوم یادېږي. صاعده کولون د پریټوان شاته قرار لري.

د صاعده کولون ارتباطات: په قدام کي د وړو کلمو له عروو - د Omentum major بني څنډي او د بطن له قدامي جدار سره او په خلف کي له لاندي ساختمانو سره ارتباط لري

Quadratus lumburum & Transver abdomin muscles-a

b- داخري پښتي په څوکه کي له حجاب حاجز سره - بني پښتورگي

c- Iliolumbar ligament/Iliac branches of Iliolumbar vesseles

d- Iliohypogastric/Ilioinguinal nerves او همدارنگه له څلورم قطني شريان سره

د صاعده کولون اروا - تعصیب- وريدي او لمفاوي تخليه

د صاعده کولون اروا د Sup.mesentric artery شعباتو پواسطه - وريدي وينه ئي په Sup mesentric vein کي - تعصیب ئي د اوتونوم اعصابو پواسطه او لمفاوي او عي ئي په هغه لمفاوي عقداتو کي چه د کولیک او عيو په امتداد قرار لري تخليه کيږي

**(HEPATIC FLEXURE) RIGHT COLIC FLEXURE**: دغه زاويه د صاعده کولون او عرضاني کولون د اتصال په محل کي موقیعت لري. په قدامي علوي قسمت کي دغه زاويه د څگر د بني فص د سفلي وجهي له Colic impression سره ارتباط لري.

#### TRANSVERSE COLON

Transverse colon تقريباً شل انچه اوږدوالي لري د بطن په جوف کي له Right colic flexure نه تر چپ colic flexure پوري امتداد لري. معمولاً دغه کولون Transverse نه دي بلکه ددي کولون عروا د بطن په جوف کي کله کله د حوصلي تر جوف پوري ځوړند وي د کولون دغه برخه د پريتوان په داخل کي موقیعت لري او د بطن په جوف کي د Transversemesocolon پواسطه ځوړنده ده.

Transversemesocolon د پريتوان يوه التوا ده چه بيخ (Root) ئي د پانکراس د سر په قدامي سطحه او د پانکراس د جسم په قدامي کنار نښتي دي.

د دغي Meso بل کنار د Transvers کولون په علوي کنار ورنښتي دي.

د Transverse colon ارتباطات: Transverse colon په قدام کي له Omentum major او د بطن قدامي جدار سره ارتباط لري په خلف کي Transverse colon د اثنا عشر د دوهمي قطعي د پانکراس له سر او د وړو کلمو له عروو سره ارتباط لري.

د Transverse کولون ارواء، تعصیب، وريدي او لمفاوي تخليه:

۱- د ترانسورس کولون اروا: د ترانسورس کولون 2/3 نژدي (Proximal) برخه د Middle colic artery پواسطه چه د Sup mesenteric art نه منشاء اخلي اروا کيږي او د همدي کولون 1/3 لري (Distal) برخه د Left colic art پواسطه چه د Inf mesenteric art نه منشاء اخلي اروا کيږي.

۲- د ترانسورس کولون تعصیب: د Transverse colon تعصیب د Sympathetic او Parasympathetic اعصابو پواسطه صورت نیسي.

۳- د ترانسورس کولون وريدي تخليه: د 2/3 نژدي (proximal) برخي وريدي وينه ئي د Middle colic vein له لاري په Sup. Mesenteric vein کي او د 1/3 لري (Distal) برخي وريدي وينه ئي د Left colic vein له لاري په Inf mesenteric. Vein کي تخليه کيږي.

۴- د ترانسورس کولون لمفاوي تخليه: د 2/3 نژدي (Proximal) برخي لمفاوي او عي ئي په Sup mesentric عقدا تو کي او د 1/3 لري (Distal) برخي لمفاوي او عي ئي په Inf mesenteric لمفاوي عقدا تو کي تخليه کيږي.

Transverse colon د LEFT COLIC FLEXURE (SPLENIC FLEXURE): نوموړي زاويه د Descending colon د اتصال په ناحيه کي د معددي شاته، د Spleen د قدامي نهايت لاندې د چپ پنبستورگي او حجاب حاجز په بنکني قسمت باندي قرار لري. نوموړي Flexure د Phrenicocolic lig په واسطه د يولسمي پنبستي سره د Midaxillary line برابر نبنستي ده Left colic flexure د بني colic flexure په نسبت پورته موقعيت لري.

#### DESCENDING COLON

د کولون دغه برخه تقريباً لس انچه اوږدوالي لري او د Left colic flexure نه تر Sigmoid colon پوري امتداد لري د کولون دغه برخه معمولاً د پريتوان شاته قرار لري.

د Descending کولون ارتباطات: نازله کولون په قدام کي د وړو کلمو د عرواتو، Omentum major او د بطن قدامي جدار سره ارتباط لري او په خلف کي د چپ طرف Transverse abdomin ، Quadratus lumborum ، Psoas او Iliacus عضلاتو Lateral ، Femural nerve ، Genitofemural nerve ، Ilioinguinal nerve ، cutaneous nerve او همدارنگه د Iliolumbar او عيو د Iliac شعباتو Gonadal او Ext iliac او عيو سره ارتباط لري.



د نازله کولون ارواء، تعصیب، وریدي او لمفاوي تخليه:

۱-د نازله کولون اروا: نازله کولون د Inf mesenteric art د Left colic او Sigmoid شعباتو پواسطه اروا کیږي.

۲-د نازله کولون تعصیب: نازله کولون د Sympathetic او Parasympathetic اعصابو پواسطه تعصیب کیږي.

۳-د نازله کولون وریدي تخليه: وریدي وینه ئي د Left colic او Sigmoid وریدو له لاري په Inf- mesenteric vein کي تخليه کیږي.

۴-د نازله کولون لمفاوي تخليه: د نازله کولون لمفاوي او عي په هغه لمفاوي عقداتو کي چه د Colic vessels په امتداد قرار لري تخليه کیږي.

#### SIGMOID COLON

د کولون دغه برخه 10-15 انچو پوري اوږدوالي لري د نازله کولون او Rectum ترمینځ د حوصلي په جوف کي د پریتوان په داخل کي موقعیت لري، Sigmoid colon د حوصلي د جوف د خلفي جدار سره دیوي پکي ماننده پریتواني التواء پواسطه چه Sigmoid mesocolon ورته وائي نښتي ده نوموړي Mesentery د سرچه V شکل لري چه د V یو شاخ په چپ Ext iliac art نښتي ده او د V بل شاخ د Common iliac art د تشعب له ځایه ښکته د سکروم د هډوکي په قدام کي د سکروم د هډوکي تر دریمي فقري پوري امتداد لري او د V په زروه کي یوه وړه تاچه چه د Pelvic mesocolon recess پنوم یادېږي وجود لري.

د Sigmoid colon ارتباطات:

۱- په قدام کي: په نارینه و کي د مثاني سره او په ښځو کي د رحم د خلفي وجهي او د مهبل د پورتنی قسمت سره ارتباط لري.

۲- په خلف کي د Rectum او Sacrum هډوکي سره ارتباط لري.

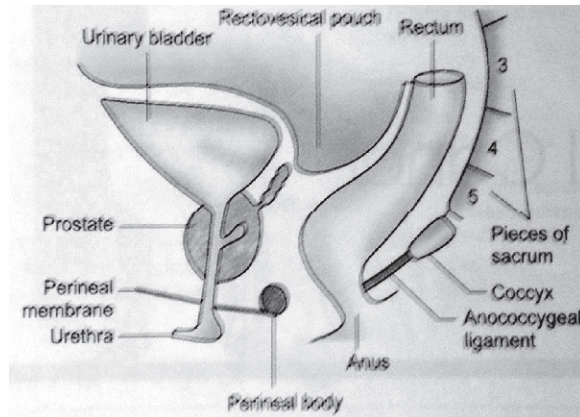
د Sigmoid colon ارواء، تعصیب، وریدي او لمفاوي تخليه:

۱- د سیگموئید کولون اروا: Sigmoid colon د Inf mesenteric artery د Sigmoid شعباتو پواسطه ارواء کیږي.

- ۲- د سیگموئید کولون تعصیب : Sigmoid colon تعصیب د هغه عصبي ریشو پواسطه چه د Inferior hypogastric plexus نه منشاء اخلي صورت نیسي.
- ۳- د سیگموئید کولون وریدي تخلیه : وریدي وینه ئي د Sigmoid وریدو له لاري په Inf mesentenc vein کي تخلیه کیري.
- ۴- د سیگموئید کولون لمفاوي تخلیه : لمفاوي او عي په هغه لمفاوي عقداتو کي چه د Sigmoid arteries په امتداد قرار لري تخلیه او له دي خایه بیا نوموړي لمف په Inf mesenteric لمفاوي عقداتو کي تخلیه کیري.

### RECTUM

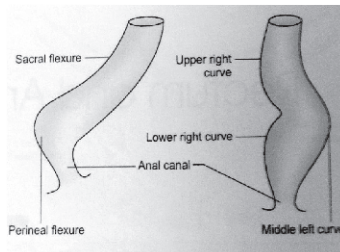
Rectum د Rectosigmoid junction نه چه د دريمي عجزی فقري برابر قرار لري شروع او د حوصلي په خلفي جدار کي د Sacrum او Coccyx هډوکو په قدام کي تر Anorectal junction پوري امتداد لري د یادوني وړده چه Anorectal junction د 2-3cm په فاصله د Coccyx هډوکي د خوکی په قدامي سفلي قسمت کي قرار لري.



۳۰- شکل

Rectum تقريباً 12cm طول لري قطر ئې په پورته برخه كې د Sigmoid colon قطر غوندي دي لکن په سفلي برخه كې ئې قطر لږ پراخه شوي او ددي پراخوالي په نتيجه كې Rectal ampulla جوړېږي.

Rectum په خپل سير كې يوه خلفي انحني يوه قدامي انحني لري چه خلفي انحني ئې د Sacral flexure پنوم او قدامي انحني ئې د Perineal flexure پنوم يادېږي او دري جنبي انحني گاني د Upper right curve، Middle left curve او Lower right curve پنوم يادېږي.



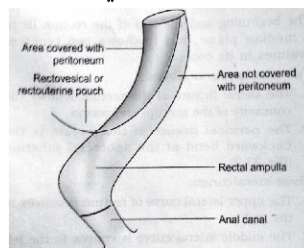
۳۱- شکلونه

د Rectum ارتباطات: د Rectum ارتباطات په دوه برخو ويشل شوي.

1- پريتواني ارتباطات

2- حشوي ارتباطات

1- د Rectum پريتواني ارتباطات: د Rectum پورتنې 1/3 برخه په قدام او جوانبو كې د پريتوان پواسطه پوښل شوي دي وسطي 1/3 برخه ئې په قدام كې د پريتوان پواسطه پوښل شوي ده او سفلي 1/3 برخه ئې د پريتوان څخه عاري ده.



۳۲- شکل

2- د Rectum حشوي ارتباطات:

A- په قدام کي:

1- په نارينه و کي.

a- پورتنی 1/3 برخه ئي د Rectovsical pouch سره ارتباط لري (چه په دي حفره کي د وړو کلمو او Sigmoid colon عرواات قرار لري معني دا چه په علوي 2/3 برخه کي د وړو کلمو او Sigmoid کولون له عروااتو سره ارتباط لري).

b- 1/3 لاندینی برخه ئي د مثاني د قاعدی د حالبونو له اخري قسمتو سره Seminal Vas defrense ، vesicales او Prostate سره ارتباط لري.

2- پو بنځو کي:

a- پورتنی 2/3 برخه ئي د Rectouterine pouch سره ارتباط لري.

(د وړو کلمو او Sigmoid کولون عرواات په همدي Pouch کي قرار لري)

b- 1/3 سفلي برخه ئي د مهبل له لاندینی برخي سره ارتباط لري.

B- په خلف کي: د Rectum خلفي ارتباطات په ترانو او بنځو کي سره یوشان دي او په لاندی ډول دي. Rectum په خلف کي د Sacrum او Coccyx هډوکو سره او همدارنگه Sacral plexus سره ارتباط لري ددي نه علاوه د Piriformis ، Coccygeus او Levator ani عضلاتو سره ارتباط لري.

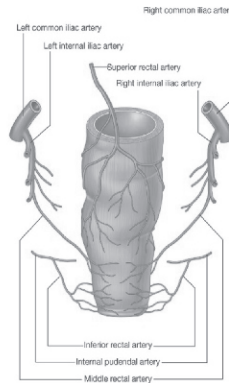
د Rectum اروا، وریدي تخلیه، لمفاوي تخلیه او تعصیب:

1- د Rectum اروا: Rectum د لاندی شریانو پواسطه اروا کیږي.

a- Sup. rectal artery

b- Middle rectal arteries

c- Inf. sacral artery



۳۳ - شکل

2- د Rectum وريدي تخليه: د Rectum وريدي وينه د Sup rectal vein پواسطه په Inf mesenteric vein كې او د Middle rectal vein له لارې په Internal iliac vein كې تخليه كيږي.

3- د Rectum لمفاوي تخليه: د Rectum د نيمائې علوي برخې لمفاوي اوځي په Inf. Mesenteric لمفاوي عقداټو كې او د نيمائې سفلي برخې لمفاوي اوځي ئې په Internal iliac لمفاوي عقداټو كې تخليه كيږي.

4- د Rectum تعصيب: د Rectum د Symphatthetic او Parasympathetic عصبي اليافو پواسطه تعصيب كيږي.

#### ANAL CANAL

د غټو کلمو اخري برخه ده چه په Perineum ناحیه کې د نښي او چپ Ischioanal حفره تر مینځ موقعیت لري، Anal canal تقریباً 3.8cm طول لري او د Anorectal junction نه تر Anus پوري امتداد لري، د Anal canal د Anus نه پورته او له Anorectal junction نه لاتدي د معصرو (Sphincters) پواسطه احاطه شوي او ددغه معصرو موجودیت ددي قنات د بند ساتلو باعث گرځي. ددي Canal اخري برخه ده چه ددواړه کنایو د چاود په مینځ کې 4cm د Coccyx هډوکي د زروي په قدامي سفلي قسمت کې موقعیت

لري Anus چارگرد د رنگينه پوستکي پواسطه چه د Anal canal داخل خواته د شعاعي التواء گانو په شکل قرار لري احاطه شويده.

د Anal canal ارتباطات:

1- په قدام کي:

A- په نارينه وکي: د Urogenital diaphragm ، Bulb of penis ، Memb-urethra او Perineal body سره ارتباط لري.

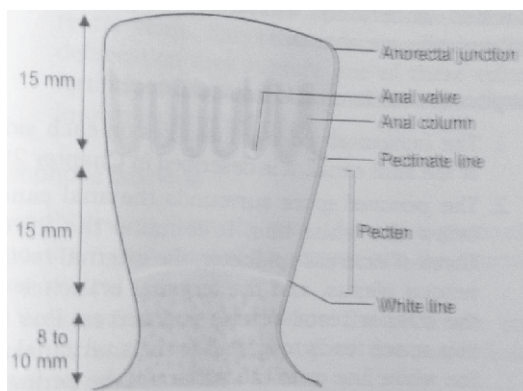
B- په بنځو کي: د مهبل د بنځکني نهايت Perineal body او Urogenital diaphragm سره ارتباط لري.

2- په خلف کي: د Anococcygeal body او د Coccyx هډوکي له زروي سره ارتباط لري.

3- په دواړه خواو کي د Ischiorectal fossa سره ارتباط لري

د Anal.canal داخلي برخه: د Anal canal داخلي برخه په دري عمده برخو ويشل شوي.

Upper part -1 Middle part -2 Lower part -3



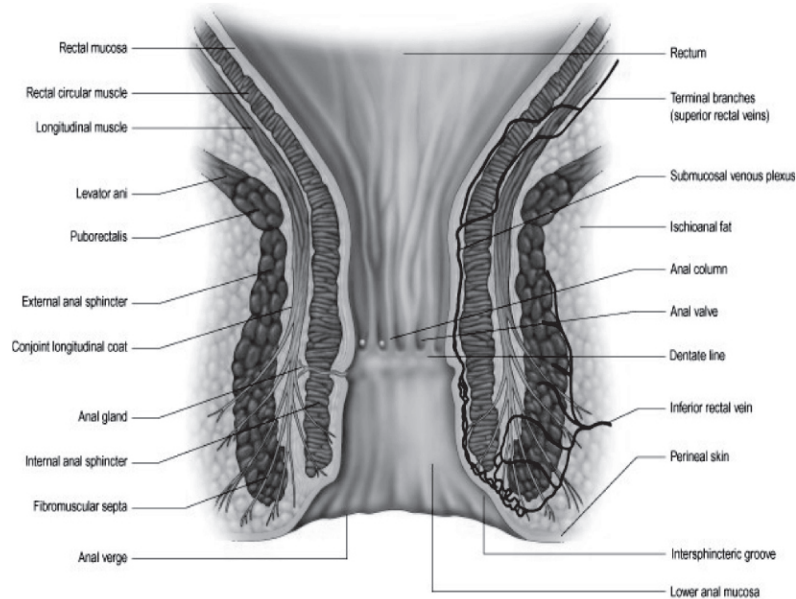
۳۴- شکلونه

1- Upper part (پورتنی قسمت): د Anal canal دغه برخه 15mm اوږدوالي لري د مخاطي غشاء پواسطه فرش شوي او پدي برخه کي 6-10 عدده پوري د مخاطي غشاء عمودي التواگاني وجود لري دغه التواگاني د Anal Columns پنوم يادېږي.

د Anal columns سفلي نهایتونه د عرضاني وړو التوا گانو پواسطه سره یوځای شوي دغه عرضاني وړي التواء گاني د Anal valves پنوم یادېږي د هر Valve په علوي مخاطي غشاء کې کمه اندازه فرورفتگي لیدل کېږي چه Anal sinus ورته وائي. د Anal valves له یوځای کیدونه په مجموع کې یو خط په لاس راځي چه د Anal canal گرداگرد قرار لري او د Pectinate line پنوم یادېږي.

2- Middle part (وسطي برخه): د Anal canal د پورتنې قسمت په تعقیب دغه برخه چه 15mm اوږدوالي لري شروع کېږي دغه برخه هم د مخاطي غشاء پواسطه فرش شویده لکن Anal columns پدې ځای کې وجود نلري دغه برخه د Pectien یا Transitional zone پنوم یادېږي دغه برخه د لاتدیني برخې نه د یو سپین رنگه خط په واسطه چه د White line of Hilton پنوم یادېږي جدا شویده.

3- Lower part (بنکتنې قسمت): دغه برخه چه 8mm اوږدوالي لري د مخاطي غشاء په عوض د پوستکي پواسطه فرش شویده چه لرونکي د Sweat glands او Sebaceous glands دي.



شکل - 35

Anal canal: ANAL SPHINCTERS دوه معصري لري چي عبارت دي له:

Internal anal sphincter -1

External anal sphincter -2

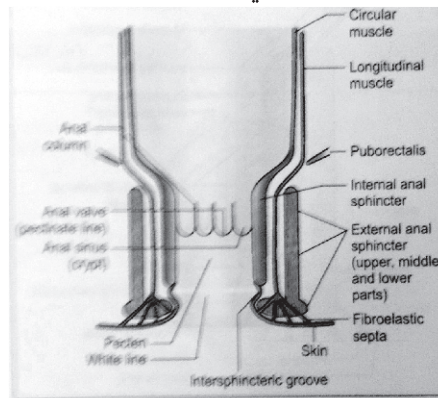
Internal anal sphincter -1: دغه معصره په حقيقت کي د Anal کانال په برخه کي د کلمو د عضلي Circular طبقي ضخامت دي پدي معني چه د کلمو د عضلي برخي Circular layer د Anal کانال په برخه کي ضخامت پيدا کوي او دغه معصره جوړوي دغه معصره د Anal کانال پورتنني 30mm برخه احاطه کوي يعني دغه معصره د Anorectal junction نه تر White line of Hilton پوري امتداد لري.

External anal sphincter -2: دغه معصره د مخطوطو عضلي اليافو څخه جوړه شويده دغي معصري د Anal کانال ټول طول احاطه کړيده او دري عمده برخي لري.

Subcutaneous part -A: دا د خارجي معصري هغه برخه ده چه Internal sphincter نه لاندې موقعيت لري او د Anal کانال لاندې برخه احاطه کوي دا برخه د هډوکو سره تماس نه لري.

Superficial part -B: د خارجي معصري دا برخه بيضوي شکل لري چه په خلف کي د Coccyx هډوکي له زروي سره د Anococcygeal body پواسطه او په قدام کي د Perineal body سره نښتي ده.

Deep. Part -C: د خارجي معصري دا برخه د داخلي معصري پورتنني قسمت احاطه کوي او دا برخه هم د هډوکو سره څه ارتباط نلري.



شکل - ۳۶



## د Anal canal اروا، تعصیب، وریډي او لمفاوي تخلیه

1- د Anal canal اروا: د Anal canal هغه برخه چه له Pectinate line نه پورته قرار لري د Sup rectal artery پواسطه او د دي Canal هغه برخه چه له Pectinate line نه لاندې قرار لري د Inf rectal artery پواسطه اروا کيږي.

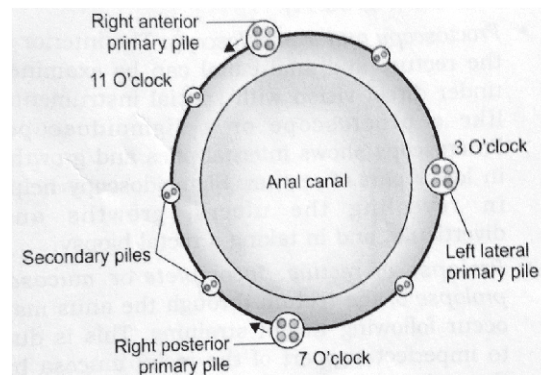
2- د Anal canal تعصیب: د Pectinate line نه پورته د Anal canal داخلي معصره د Autonomic nerves (سمپاتيک او پاراسمپاتيک اعصابو) پواسطه او د Pectinate line نه لاندې د Anal canal داخلي معصره د Somatic اعصابو په واسطه تعصیب کيږي چه د سمپاتيک اعصابو تنبه د داخلي معصري د بنديدو او د پاراسمپاتيک اعصابو تنبه ئي د خلاصيدو باعث گرځي. د Anal canal خارجي معصره د Inf rectal nerve او د څلورم Sacral nerve د Perineal branch پواسطه تعصیب کيږي.

2- د Anal canal وریډي تخلیه: د Anal canal وریډي تخلیه په لاندې ډول ده.

A-The internal rectal venous plexus: دغه وریډي ضفیره د مخاطي غشاء لاندې قرار لري او نوموړي وریډي ضفیره د Hemoroidal venous plexus پنوم هم ياد کيږي. دغه وریډي ضفیره د Anal canal د 3، 7 او 11 بجو په برخو کي په نارمل ډول لږ توسع لري او دغه وریډي ضفیره په Sup rectal vein کي تخلیه کيږي لکن د Ext rectal venous plexus سره ارتباط لري د هر سببه چه ددغي وریډي ضفيري د ويني تخلیه د Anal canal په مخاطي غشاء کي مختله شي نو د وریډي ويني رکودت په مخاطي غشاء کي د 3، 7 او 11 بجو په نواحيو کي د پرسوب د زیاتوالي باعث کيږي. همدا پرسوب د وریډو د Anal canal په مخاطي غشاء کي د داخلي بواسيرو يا Int hemoroid په نوم ياد کيږي.

B-The ext rectal venous plexus: نوموړي وریډي ضفیره د رکتوم او Anal کانال د عضلي طبقي نه بیرون قرار لري. دغه وریډي ضفیره د Internal plexus سره ارتباط لري ددغي وریډي ضفيري بنکتنې قسمت د Inf rectal vein له لاري په Int pudental vein کي وسطي قسمت ئي د Middle rectal vein له لاري په Internal iliac vein کي او پورتنې برخه ئي د Sup rectal vein له لاري په Inf mesenteric vein کي تخلیه کيږي.

The anal veins -C: دغه وريدونه چه په شعاعي شکل د Anus د کنار چارپير قرار لري د Internal rectal venous plexus سره ارتباط لري. د تغوط د عمل په وخت کې زيات زور وهل د قبضيت يا بل سببه کيداي شي ددغه وريدو له جملې د يو يا څو وريدو جدارونه وه چوي چه په نتيجه کې د Perianal hematoma د جوړيدو باعث شي. که د تغوط په وخت کې د زور وهلو عامل تداوي شي نو امکان شته چه دا Hematoma هم رشف شي او ددي امکان هم شته چه دغه د هيماتوم کتله يا کتلات رشف نشي او د Anal margin په برخه کې د پړسوب په شکل پاتي شي دغه کتلات د External hemoroid پنوم يادېږي چه په جراحي کې په تفصيل ورباندي بحث کېږي.



شکل - ۳۷

4- د Anal canal لمفاوي تخليه: د Anal canal د نيمائې پورتنې برخې لمفاوي اوډي په Inf mesenteric لمفاوي عقداټو کې تخليه کېږي او د نيمائې سفلي برخې لمفاوي اوډي ئي د Superficial inguinal په انسي گروپ لمفاوي عقداټو کې تخليه کېږي.

## دویم فصل د هضمی جهاز ملحقیات

### د خولي د جوف غدوات

دغه غدوات چه د لعابیه غدواتو پنوم هم یادیري په دوه دستو ویشل شوي.

A- وارپه لعابیه غدوات (Minor salivary glands)

B- غتپ لعابیه غدوات (Major salivary glands)

A- وارپه لعابیه غدوات : نوموړي غدوات د خولي د جوف په مخاطي غشاء او یا د

مخاطي غشاء لاندې موقعیت لري دغه غدوات عبارت دي له:

1- Labial glands د شونډو په خلفي وجهو کي موقعیت لري.

2- Buccal glands د غومبورو په انسي وجهو کي موقعیت لري.

3- Palatin glands په Hard palate کي موقعیت لري.

4- Lingual glands د ژبي په علوي سطحه او د ژبي په کنارونو کي موقعیت لري.

B- غتپ لعابیه غدوات : دغه غدوات د خولي د جوف د مخاطي غشاء نه په یوه فاصله

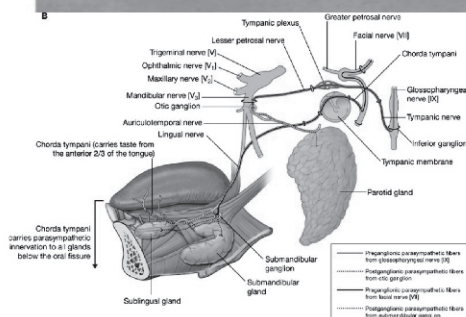
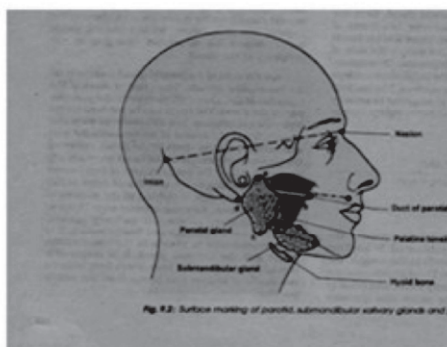
قرار لري او د Extra glandular قناتو پواسطه د خولي له جوف سره ارتباط لري. د دي قناتو

نوفوهي په مخاطي غشاء کي د خولي جوف ته خلاصیري، دغه غدوات عبارت دي له:

1- Parotid glands

2- Sublingual glands

3- Submandibular glands



### ۳۸-شکلونه

**PAROTID GLANDS -1**: هر یو ددی غدواتو د مربوطه External auditory meatus لاندې د Mandibula هډوکي د Ramus mandibula شاته او د Sternocleidomastoid عضلي په قدام کې قرار لري.

نوموړي غدوات د مثلثي هرم شکل لري لرونکي د یوې قاعدې چه په علوي کې موقعیت لري، یوې زروي چه په سفلي کې د Mandibular angle شاته موقعیت لري، دري وجهو (قدامي، خلفي او وحشي) او دري کنارو (علوي، قدامي او خلفي) دي. دا غدوات د نشوونما په ابتدائي وخت کې د هر یو مربوطه Facial nerve وحشي سطحه فرشي د غدواتو د نشوونما د پرمختگ سره د غدواتو عمیقه برخي د نوموړو اعصابو د انسي وجهو خواته وسعت پیدا کوي او بالاخره د غدواتو د نشوونما داکمال په صورت کې داسي ویلای شو چه دغه اعصاب نوموړي غدوات په دوه برخو ویشي چه عبارت دي له :

1- Superficial part (سطحي برخه)

2- Deep part (عميقه برخه)

PAROTIED DUCT: نوموړي قنات د Stenon قنات پنوم هم يادېږي.

دغه قنات 4cm طول او 3mm قطر لري، دغه قنات وروسته له منشاء نه د Masseter عضلي په وحشي کي سپر لري او ددي عضلي د قدامي کنار په برخه کي نوموړي قنات انسي خواته تدور کوي د شحم Dorsal pad سوري کوي او بيا د Buccinator عضله سوري کوي او په داخل د عضله کي سپر کوي چه بالاخره د خولي د جوف دهليز (Vestibule) ته د پورتنې ژامي د دوهم Molar غاښ نه پورته په Parotied papilla کي ئي فوهد د خولي جوف ته خلاصېږي.

د Parotied gland ارتباطات: ددي غدي ارتباطات په لاندې برخو کي مطالعه کوو

۱- سطحي ارتباطات: سطحي ارتباطات ئي په لاندې ډول سره دي

Parotied lymph nodes-a

Facial capsule-b

Great auricular nerve-c

Skin-d

۲- علوي ارتباطات: په علوي برخه کي نوموړي غده له لاندې ساختمانو سره ارتباط لري

External auditory meatus-a

Posterior surface of temporomandibular joint-b

۳- خلفي انسي ارتباطات: په خلفي انسي قسمت کي نوموړي غده له لاندې ساختمانو

سره ارتباط لري

Mastoid proces of temporal bone-a

Sternocleidomastoim muscle-b

Post.belly of digastric muscle-c

Styloid process and the muscles attach to the process-d

Carotied sheet with Internal carotied artery-e

Internal jugular vein-f

X ,XI ,XII , IX & IIV cranial nerves-g

۴- قدامي انسي ارتباطات: په قدامي انسي قسمت کي نوموړي غده له لاندې ساختمانو

سره ارتباط لري

Posterior border of ramus mandibula-a

Temporomandibular joint-b

Master muscle-c

Medial pterygoid muscle-d

Terminal branch of facial nerve-e

Stylomandibular ligament-f

Parotid gland د اروا - تعصیب - وریدی او لمفاوی تخلیه

۱-د غددي اروا: نوموړي غده د Ext.carotid artery د Superficial temporal او

Maxillary شعباتو پواسطه اروا کيږي

۲-د غددي وریدي تخلیه: د غددي وریدي وینه د Retromandibular vein له لاري په

External jugular vein کي تخلیه کيږي

۳-د غددي لمفاوي تخلیه: لمفاوي او عي ئي په Parotid(Superficial) او Deep

cervical لمفاوي عقداتو کي تخلیه کيږي

۴-د غددي تعصیب: د غددي تعصیب د سيمپاتيک او پاراسيمپاتيک عصبي سيستم

پواسطه تامنيږي چه سيمپاتيک اعصاب ئي د هغه عصبي ضفيږي نه کوم چه د External

carotid artery چاربيږي قرار لري منشاء اخلي او پاراسيمپاتيک اعصاب ئي د

Glossopharyngeal nerve د Tympanic branch پواسطه تامنيږي

SUBMANDIBULAR GLANDS: نوموړي غدوات له دوه برخونه متشکل دي دغه دواړه

برخي يودبل په امتداد قرار لري يوه برخه ئي د Superficial part پنوم او بله برخه ئي د

Deep part پنوم يادېږي دغه دواړه برخي د Mylohyoid عضلي د خلفي کنار دواړه خواته

قرار لري. Superficial part ئي د Deep part په نسبت ډير غټ دي.

سطحي برخه ئي په Digastric triangle کي موقعيت لري.

په خلف کي هريو ددغه غدواتو د Parotid gland نه د Stylomandibular ligament

پواسطه جداشوي. د هريو Submandibular غددي عميکه برخه د Sublingual gland تر

خلفي نهايت پوري امتداد لري. او د غددي دا برخه په سفلي وحشي کي د Mylohyoid

عضلي او په انسي کي د Hyoglossus او Styloglossus عضلاتو ترمينخ قرار لري.

د Submandibular غددي ارتباطات: ددي غددي ارتباطات په لاندې ډول سره دي

A-د سطحی برخی ارتباطات:په لاندی ډول سره دي

۱- په قدام کي د Digastric عضلي قدامي قسمت سره ارتباط لري

۲- په خلف کي د لاندی ساختمانو سره ارتباط لري

Stylohyoid muscle-a

Post. Part of digastric muscle-b

Stylomandibular ligament-c

Parotied gland-d

۳- په انسي کي د لاندی ساختمانو سره ارتباط لري

Mylohyoid muscle-a

Mylohyoid nerve and vessels-b

Hyoglusseus muscle-c

Hypoglosal and lingual nerves-d

۴- په وحشي کي د نوموړي غددي سطحی برخه د Submandibular fossa سره

چه د Mandibulla په انسي وجه کي موقیعت لري ارتباط لري

B-د عمیقه برخی ارتباطات:په لاندی ډول سره دي

۱- په قدام کي د Sublingual gland سره ارتباط لري

۲- په خلف کي د لاندی ساختمانو سره ارتباط لري

Stylohyoid muscle-a

Post. Part of digastric muscle-b

Stylomandibular ligament-c

Parotied gland-d

۳- په انسي کي د Hyoglosseus او Styloglosseus عضلاتو سره ارتباط لري

۴- په وحشي کي د Mylohyoid عضلي او د نوموړي غددي له سطحی برخی

سره ارتباط لري

۵- په علوي کي د Lingual nervve او Submandibular ganglion سره

ارتباط لري

۶- په سفلي کي د Hypoglossal nerve سره ارتباط لري

**SUBMANDIBULAR DUCT**: نوموړي قنات چه 4-5cm طول لري د Submandobular غدي د Deep part له قدامي نهايت نه شروع كيږي. قدامي انسي خواته د خولي د جوف د سفلي سطحي د مخاطي غشاء لاندې قرار نيسي. Lingual nerve ددي قنات له وحشي نه تيريږي وروسته له هغه نوموړي قنات د Sublingual gland او Ginoglossus عضلي ترمينځ د Frenulum lingual تر سفلي نهايت پوري امتداد لري بالاخره ددي قنات فوهه په Sublingual papilla كې د خولي جوف ته خلاصېږي.

د Submandobular gland اروا - تعصیب - وريدي او لمفاوي تخليه

۱- اروا ئې د Facial شريان پواسطه صورت نيسي

۲- وريدي وينه ئې د Common facial او يا Lingual وريدو پواسطه تخليه كيږي

۳- لمفاوي او عي ئې په Submandibular لمفاوي عقدا تو كې تخليه كيږي

۴- تعصیب ئې د Submandibular ganglion د شعباتو پواسطه تامنيږي دغه Ganglion د سيمپاتيک او پارا سيمپاتيک اليا فو لرونكي دي

**SUBLINGUAL GLANDS**: دغه غدوات متوسط خط (Midline) ته نژدي د خولي د جوف په سفلي سطحه كې د مخاطي غشاء لاندې قرار لري.

د Sublingual غدي ارتباطات: ددي غدي ارتباطات په لاندې ډول سره دي

۱- په قدام كې د مقابل طرف غدي سره ارتباط لري

۲- په خلف كې د Submandibular gland د عميقه برخي سره ارتباط لري

۳- په انسي كې د لاندې ساختمانو سره ارتباط لري

Genioglossus muscle-a

Lingual nerve -b

Submandibular duct-c

۴- په وحشي كې د Mandibulla هډوكي د انسي سطحي له Sublingual

fossa سره ارتباط لري

۵- په علوي كې د خولي د جوف د سفلي سطحي له مخاطي غشاء سره ارتباط

لري

۶- په سفلي كې د Mylohyoid muscle سره ارتباط لري



**SUBLINGUAL DUCTS**: ددغه ټیوبونو تعداد له 8-20 عددو پوري رسیږي اکثریت ددي ټیوبونو د Sublingual fold په څوکه کې د خولي جوف ته خلاصیږي لکن څو عددو ئي Submandibular duct ته خلاصیږي.

د Sublingual glands اروا - تعصیب - وريدي او لمفاوي تخليه

۱- اروا ئي د Facial او Lingual شریانو پواسطه صورت نیسي

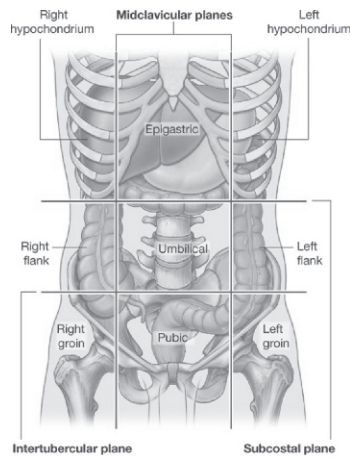
۲- وريدي وینه ئي د Facial او یا Lingual وريدو پواسطه تخليه کیږي

۳- لمفاوي او عي ئي په Submandibular او Deep cervical لمفاوي عقداتو کې تخليه کیږي

۴- تعصیب ئي د اوتونوم اعصابو پواسطه تامینيږي

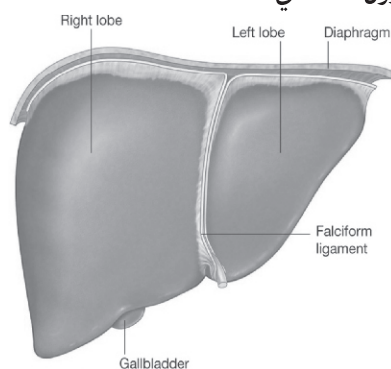
### ځگر (Liver)

د ځگر موقعیت: ځگر د بدن غټه افرازي غده ده چي له Right hypochondrium نه علوي او چپ خواته تر Left hypochondrium پوري امتداد لري. ځگر ټول Right hypochondrium د Epigastrium پورتنې برخه او په کمه اندازه د Left hypochondrium علوي انسي برخه نیولي ده.



شکل - ۳۹

د ځگر وزن او شکل: Liver د فاني شکل لري. وزن ئي په نرانو کي 1400-1800g پوري دي. او په بنځو کي 1200-1400g پوري دي. Liver په نسبي ډول په نوزادانو کي د غتپانو په نسبت غټ دي. يعني که د وزن تناسب ئي په نظر کي ونيسو نو په نوزادو ماشومانو کي د ځگر وزن د ټول بدن د وزن 1/25 دي او په لويانو کي د ټول بدن د وزن 1/40 دي.



۴۰- شکل

د ځگر خارجي شکل: ځگر سور نساوري رنگ لري. قوام ئي نرم او زيات شکنند دي او خارجي منظره ئي په لاندې ډول ده.

A- سطحي (وجهي): ځگر لرونکي د پنځو (5) وجهو دي چه په لاندې ډول سره دي.

Ant surface -1

Post surface -2

Sup surface -3

Inf surface -4

Right surface -5

د پورتنیو پنځه مخونو له جملي څخه ئي صرف سفلي وجه بنه واضح ده او هغه ځکه چي سفلي کنار ئي بنه متبارز دي چه د همدې کنار متبارزوالي ددي وجهي دوضاحت سبب شوي او متباقي نوري وجهي ئي يو دبل په ادامه قرار لري چي په واضح ډول يوله بل نه نشي تمیز کيداي.

-B One prominent border : سفلي کنار ئي قدام خواته بنه تيره ده چي قدامي وجه له سفلي وجهي خخه جدا کوي نوموري کنار په وحشي کي پخ معلوميري. چه بنسي وجه له سفلي وجهي نه جدا کوي د سفلي کنار په قدام کي لاندي ساختمانونه د ليدلو وړ دي.

An interlobar notch (Lig teres notch)

Cystic notch for the fundus of the gall bladder

نور کنارونه د څگر له دي سببه چي ډير پخ دي دي بنه نه مشخص کيري.

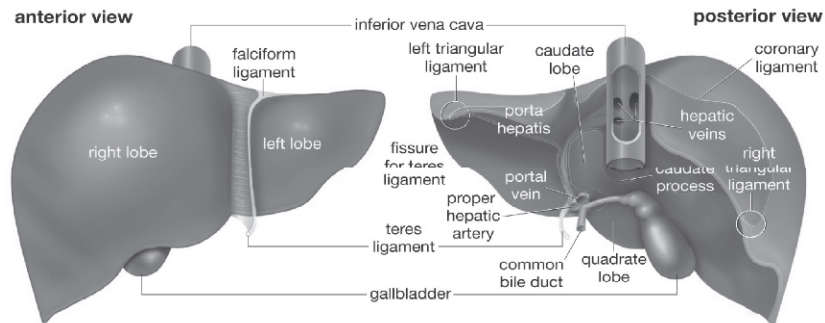
-C Two lobes : څگر د Falciform ligament پواسطه په قدامي علوي استقامت، د Lig teres د Fissure په واسطه په سفلي استقامت او د Lig venosum د Fissure پواسطه په خلفي استقامت په دوه فصونو تقسيميري چه عبارت دي له بنسي او چپ Lobes خخه.

-1 Right lobe : د څگر بنسي فص تقريباً د څگر 5/6 برخه جوړوي دغه فص د Caudate او Quadrate لوبونو پنوم دوه اضافي لوبونه لري.

Caudate lobe : نوموري فص د څگر په خلفي وجه کي موقعيت لري په بنسي طرف کي د I.V.C ميزابي (Grove) پواسطه په چپ خواکي د Lig venosum د Fissure پواسطه په سفلي کي د Porta hepatis شاته د څگر د بنسي فص سره د Caudate process پواسطه ارتباط لري. لاندي او چپ خواته يو پخ جگوالي بنسي چي د Papillary process پنوم ياديري.

Quadrate lobe : نوموري لوب د څگر سفلي وجه کي موقعيت لري. مستطيلي (Rectangular) شکل لري. په قدام کي د سفلي کنار پواسطه په خلف کي د Porta hepatis په بنسي خواکي د Gall bladder fossa او په چپ خواکي د Lig teres د Fissure پواسطه احاطه کيري.

-2 Left lobe : د څگر دغه برخه تقريباً 1/6 برخه د جگر جوړوي له پورته نه بنکنه خواته همواره ده ددي فص سفلي وجه د Ligamentum venosum fissure ته نژدي يو پخ جگوالي د Omental tuberosity (Tuber omental) پنوم بنسي.



۴۱ - شکلونه

د ځگر ارتباطات: د ځگر ارتباطات په دوه قسمه دي.

۱=د ځگر پريتواني ارتباطات : د ځگر زيادتره برخه د پريتوان پواسطه پوښل شويدي هغه ناحي چي د پريتوان پواسطه ندي پوښل شوي په لاندې ډول دي.

a- Triangular bare area : چي د ځگر د بني فص په خلفي سطحه کي موقعيت لري د Coronary lig د پورتنې او بنسکتني پوښ او د بني Triangular lig پواسطه احاطه شوي دي.

b- د بني فص په خلفي سطحه کي د I.V.C ميزابه (Groove) چي د Bare area او Caudate lobe ترمنځ موقعيت لري.

c- Gall bladder fossa: کومه برخه چي په سفلي کي د Quadrate فص په بني خواکي قرار لري.

d- Porta hepatic

e- د Peritoneum انعکاسي خط.

د پريتوان يو تعداد التوا گاني چي Ligaments هم ورته وائي او معمولاً د دوه پريتواني ورقونه تشکيل شوي په ځگر پوري نښتي دي نوموړي اربطي د ځگر قدامي علوي وجه د بطن د قدامي جدار او د حجاب حاجز لاندې سطحې سره مرتبط کوي، دا اربطي په لاندې ډول دي.

a- The falciform lig: نوموړي اربطه د ځگر قدامي علوي وجه د بطن د قدامي جدار او د حجاب حاجز لاندې سطحې سره مرتبط کوي.

b- Left triangular lig: د ځگر د چپ فص علوي وجه د حجاب حاجز سره مرتبط کوي.

Right triangular lig -c: د بني لوب د خلفي وجهي وحشي قسمت له Diaphragm سره مرتبط کوي.

Coronary lig -d: دغه رباط چي دوه پوښه لري (علوي او سفلي) د ځگر Bare area پوښوي.

The lesser omentum -e

## ۲-د ځگر حشوي ارتباطات:

A- د ځگر قدامي سطحه: د ځگر قدامي وجه چي مثلثي شکل لري اولر څه محدبه ده له Xiphoid process او د بطن له قدامي جدار سره په وسطي قسمت کي او له Diaphragm سره په دواړو خواو کي ارتباط لري.

B- خلفي سطحه: د ځگر خلفي وجه مثلثي شکل لري.

د بني لوب خلفي وجه په وسطي قسمت کي د فقراتو د جسمونو د فشار له وجي لږ څه مقعریت لري يعني د فقراتو د جسمونو سره ارتباط لري د ځگر د بني فص Bare area د I.V.C د ميزابي سفلي نهايت ته نژدي د حجاب حاجز او Right suprarenal gland سره ارتباط لري Caudate lobe چي د Lesser sac په Sup recess کي قرار لري د حجاب حاجز له Crura سره (د Aortic سوري نه پورته) او Right inf pherinic art او Celiac trunk سره ارتباط لري.

Lig venosum (د جنيني حیات د Ductus venosum له بقاياو څخه دي) په سفلي کي د Portal vein له چپ شاخ او په علوي کي د چپ Hepatic vein سره ارتباط لري او همدارنگه د چپ لوب خلفي سطحه د مري سره ارتباط لري.

C- علوي سطحه: د څلور ضلعي شکل لري په وسطي قسمت کي مقعریت لري البته د قلب د تماس له کبله او دواړو خواو کي محدبیت لري خصوصاً په بني خوا کي لپاره ددي چي د حجاب حاجز د قبي سره بڼه Fit شي. حجاب حاجز د غه وجه له Pericardium او قلب نه په وسط کي او له پلورا او سږي نه په دواړو خواو کي جدا کوي.

D- سفلي سطحه: د ځگر دغه سطحه د څلور ضلعي شکل لري دغه سطحه چي بنسکته شا او چپ طرف ته ميلان لري د لاتدي ساختمانو سره ارتباط لري.

a- د چپ فص سفلي سطحه د معدي او Lesser omentum سره ارتباط لري.  
 b- Lig teres: کوم چه د Obliterate left omblical vein نه نمايندگي کوي د Portal vein د چپ شاخ سره تماس لري.  
 c- Quadrate lobe: د Lesser omentum ، Pylorus- د اثنا عشر د دوهمي قطعي او د Transvers colon له يوي برخي سره ارتباط لري.  
 d- د ځگر د بني فص سفلي وجه د کولون له Hepatic flexure ، Right-kidney او د اثنا عشر له دوهمي قطعي سره ارتباط لري.  
 E- Right surface: دغه يوه محدبه څلور ضلعي وجه ده 1/3 علوي برخه ئي د حجاب حاجز پلورا او بني سپري سره 1/3 وسطي برخه ئي د حجاب حاجز او Costodiaphragmatic recess سره او 1/3 سفلي برخه ئي تنها له حجاب حاجز سره ارتباط لري.

Blood Supply of the liver: ځگر ته 20% وينه د Hepatic art پواسطه او 80% د Portal vein پواسطه راځي Portal vein مخکي لډي چه ځگر ته داخل شي پدوه شعبو (بني او چپ) ويشل کيږي چه هره شعبه ئي د ځگر مربوطه لوب ته ورځي د ځگر په داخل کي هر يو دوي په Segmental vessels ويشل کيږي چه بيا Segmental vessels په Interlobular vessels ويشل کيږي او بالاخره د Interlobular vessels فوهي په Hepatic sinusoids کي خلاصيږي.

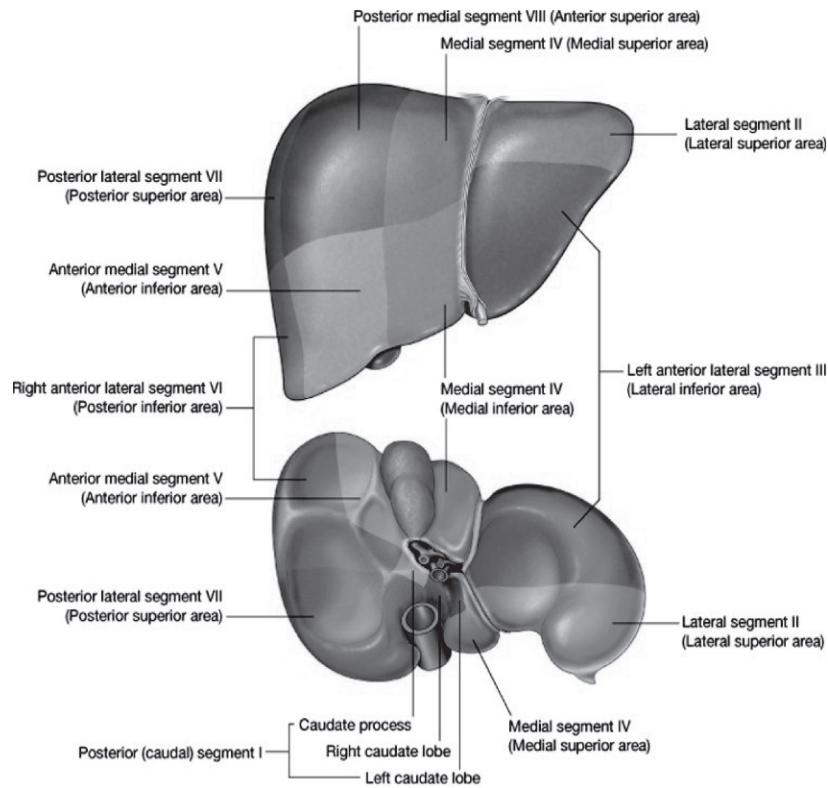
د ځگر وريدي تخليه: د ځگر د Hepatic sinusoids وريدي وينه د Interlobular veins کي تويږي د Interlobular وريدو له يوځاي کيدونه د Sublobular وريدونه منځ ته راځي چه بيا دا اخري وريدونه سره يوځاي کيږي او Hepatic وېدونه (بني او چپ) جوړوي کوم چي مستقيماً په I.V.C کي تخليه کيږي.

د ځگر تعصيب: ځگر ته عصبي ريښي له Hepatic plexus نه چي لرونکي د Sympathetic او Parasympathetic اليافو دي راځي.

د ځگر لمفاوي تخليه: سطحې لمفاوي او عي ئي د پريتوان لاتدي سیر کوي، او بالاخره په Caval ، Hepatic ، Paracardial او Coeliac لمفاوي عقداتو کي تخليه کيږي عميقه لمفاوي او عي ئي په هغه لمفاوي عقداتو کي چي د I.V.C د نهايي برخي په شاوخوا کي قرار لري او قسماً په Hepatic nodes کي تخليه کيږي.

د ځگر سگمنتونه: د ځگر د شریان، وریډ باب او Biliary duct د توزیع په بنا ځگر په وظيفوي ډول له دوه فصونو تقسیم شوي دغه فصونه عبارت د نښي او چپ فص څخه دي. نښي فص بیا په قدامي او خلفي سگمنتو تقسیم شوي او چپ فص په انسي او وحشي سگمنتو تقسیم شوي بیا ځگر لرونکي دلاندي سگمنتونو دي.

- Right ant segment -1
- Left lateral segment. -2
- Right post segment -3
- Left medial segment -4



۴۲ - شکلونه

د ځگر وظيفي: د ځگر عمده وظيفې په لاندې ډول دي.

1-Metabolic function: ځگر د کاربوهايډرېټو، پروټين او شحم په استقلال کې رول لري.

2-Synthetic function: ځگر د Bile او Prothrombin په جوړېدو کې رول لري.

3-Excretory function: ځگر د دواگانو، توکسين موادو، Cholestrol او د Bile pigments په اطراح کې رول لري.

4-Protective function: ځگر د Antibody، Distruction، Phagocytosis، formation او اطراح پواسطه وجود د مضره موادو له ضرر نه محافظه کوي.

5-Storage function: ځگر د glucose (د glycogen په شکل) اوسپني، شحم، A او D ویتامينو او ويني د ذخيري وظيفه په غاړه لري.

#### صفراوي جهاز (BILARY APPARATUS)

صفراوي جهاز هغه صفرا چه په ځگر کې جوړېږي هغه جمع کوي او هغه کيسه صفرا ته د ذخيره کيدو په خاطر منتقلوي او له کيسه صفرا نه د ضرورت په وخت کې نوموړي صفرا د اثنا عشر په دوهمه قطعه کې تويېږي.

نوموړي جهاز د لاندې ساختمانو نه متشکل دي.

1- بني او چپ Hepatic duct

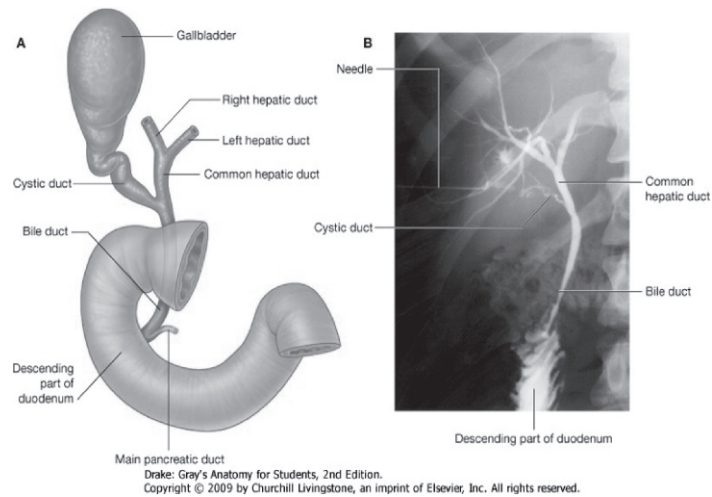
2- Common hepatic duct

3- Gall bladder

4- Cystic duct

5- Bile duct





شکل - ۴۳

**HEPATIC DUCT:** بنی او چپ HEPATIC duct چه د خگر د بنی او چپ فص خنخه راځي  
 بالاخره د Porta hepatis په برخه کي بنکاره کیږي ترتیب د ساختمانو په  
 کي له شاننه مخي خواته عبارت دي له:

Portal vein -1

Hepatic artery -2

Hepatic ducts (بنی او چپ) -3

**COMMON HEPATIC DUCT:** Common hepatic duct د بنی او چپ HEPATIC duct له  
 یوځاي کیدو خنخه مینځ ته راځي وروسته له هغه چه Common hepatic duct جوړ شي د  
 3cm په اندازه بنکته راځي او بیا د Cystic duct سره یوځاي کیږي ترڅو Bile duct جوړ  
 کړي.

### کیسه صفرا (GALL BLADDER)

کیسه صفرا چه د صفرا د ذخیره کیدو ځای دي د ناک شکل لري او د ځگر د بڼې فص په سفلي وجه کې موقعیت لري.

د کیسه صفرا ابعاد او ظرفیت: کیسه صفرا 7-10cm پوري اوږده د 3cm په اندازه عریضه او 30-50 سي سي پوري ظرفیت لري.

د کیسه صفرا برخي: کیسه صفرا د دري برخو لرونکي دي

Fundus -1                      Body -2                      Neck -3

CYSTIC DUCT : دغه قنات 3-4cm اوږدوالي لري د کیسه صفرا له غاړې نه شروع کیږي. بنکته، شاته او چپ طرف ته سپر لري چه بالاخره د Common hepatic duct سره یوځای کیږي چه ددي دواړو د یوځای کیدو نه Bile duct مینځ ته راځي.

BILE DUCT : د Cystic duct او Common hepatic duct له یوځای کیدو نه Bile duct مینځ ته راځي چه دري انچه طول لري او قطر ئي 6mm پوري رسیږي.

نوموړي Duct د اثناعشر جدار ته نژدي د Pancreatic duct سره یوځای کیږي. په کوم ځای کې چه دا دواړه قناتونه سره یوځای کیږي دا قسمت یوه اندازه پراخه دي چه د Hepatopancreatic ampulla (Ampulla of Vater) پنوم یاد یږي بالاخره د نوموړي Duct فوهره د اثناعشر جوف ته په Major duodenal papilla کې چه د Pylorus نه 8-10cm فاصله لري خلاصیږي.

ددي Ampulla اخري نهایت د Oddi sphincter پواسطه احاطه شوي او دا هم باید ذکر کړو چه Bile duct کوم وخت د Pancreatic duct سره ځای کیږي د همدې اتصال برخي ته نژدي د Bile duct نهایت د Boyden sphincter پواسطه احاطه شوي دي.

د BILE DUCT برخي: Bile duct په خپل سپر کې د لاندې برخو لرونکي دي.

Supraduodenal part -1

Retroduodenal part -2

Infraduodenal part -3

Intramural part -4

د Bile duct ارتباطات:

Supraduodenal part -A

a- په قدام کې د جگر سره ارتباط لري.

- b په خلف کي د Portal vein او Epiploic Foramen سره ارتباط لري.
- c په چپ طرف کي د Hepatic artery سره ارتباط لري.  
Retroduodenal part –B
- a په قدام کي د اثنا عشر د اولي قطعي سره ارتباط لري.  
-b په خلف کي د Inf vena-cava سره ارتباط لري.
- c په چپ طرف کي د Gastroduodenal artery سره ارتباط لري.  
Infraduodenal part –C
- a په قدام کي د پانکراس د Head د خلفي وجهي د علوي او وحشي ميزابي سره.  
-b په خلف کي د Inf vena cava سره ارتباط لري.
- د صفراوي جهاز اروا:
- 1- Cystic artery چه د Right hepatic artery نه منشاء اخلي لاندې برخي اروا کوي.  
Gall bladder –a  
Cystic duct –b  
Hepatic duct –c  
Upper part of bile duct –d
- 2- د Bile duct بنسکتني برخه د Post sup pancreaticoduodenal artery د شعباتو پواسطه اروا کيږي.
- 3- د Bile duct وسطي برخه د Right hepatic artery پواسطه اروا کيږي.
- 4- Accessory cystic artery: چه د Common hepatic art نه او يا د دي شريان د شعباتو له جملي نه له بوي شعبي نه منشاء اخلي د صفراوي جهاز په اروا کي رول لري.  
د صفراوي جهاز وريدي تخليه: د کيسه صفراء د علوي سطحي وريدي وينه مستقيماً په Hepatic vein کي او د متباقي برخو وريدي وينه د Cystic veins له لاري هغه وريدي کي چه د Hepatic ducts او Bile duct د علوي برخي وينه پکي جمع کيږي تخليه کيږي.  
په ډيرو کمو حالاتو کي Cystic vein په Portal vein کي تخليه کيږي د Bile duct د سفلي برخي وريدي وينه په Portal vein کي تخليه کيږي.

د صفراوي جهاز لمفاوي تخليه:

1- د كيسه صفرا - Cystic duct - Hepatic duct او د Bile duct پورتنې برخې لمفاوي او عې په Cystic node او د Epiplioic foramen د قدامي جدار په Node كې تخليه كيږي.

2- د Bile duct بنسكتني برخه په Lower hepatic او Upper pancreaticosplenic عقداو كې تخليه كيږي.

د صفراوي جهاز تعصیب: د Bile duct د بنسكتني برخې تعصیب د هغه عصبي ضفيري پواسطه چه د Sup pancreaticoduodenal art د پاسه قرار لري صورت نيسي او د صفراوي جهاز د نورو برخو تعصیب د Cystic plexus پواسطه چه د Hepatic plexus نه مشتق كيږي كوم چه عصبي الياف له Coeliac plexus بنسي او چپ Vagus او بنسي Phrenic اعصابو څخه ترلاسه كوي صورت نيسي.

د صفراوي جهاز تعصیب كوونكي عصبي ضفيري لرونكي د Sympathetic او Parasympathetic اعصابو دي.

د كيسه صفرا وظيفه: د كيسه صفرا وظيفه په لاندې ډول سره دي.

1- د Bile ذخيره كول.

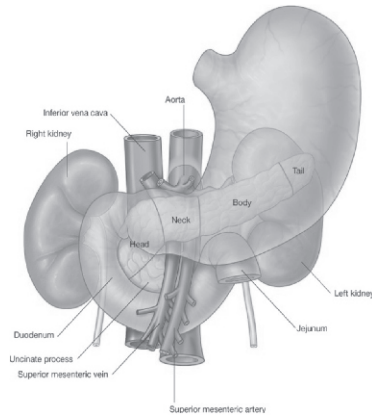
2- د اوبو جذبول او لس چنده د Bile غليظول.

3- نور ماله كيسه صفرا په كمه اندازه صفراوي مالگي او كولستروول هم جذبوي.

4- په صفراوي سيستم كې د فشار تنظيم.

#### پانكراس (PANCREAS)

موقعيت: پانكراس د بطن په خلفي جدار كې په عرضاني ډول د اولي او دوهمي قطني فقراتو په Level د اثنا عشر نه تر Spleen پوري د معدي شاته موقعيت لري.

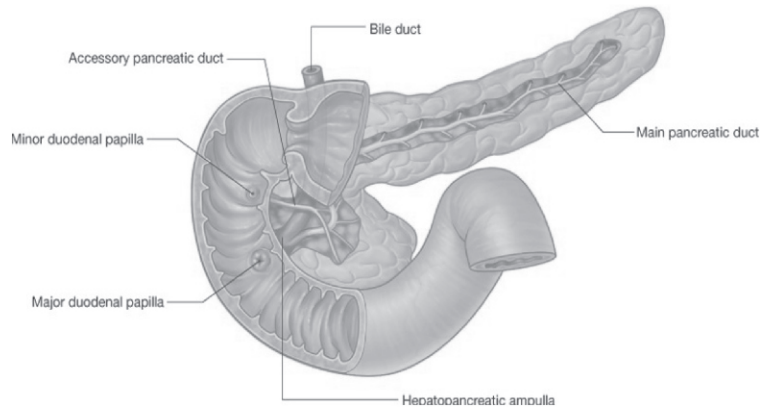


شکل - ۴۴

د پانکراس شکل او سائز: پانکراس تقریباً د J د توري شکل لري. تقریباً 6-8 انچه اوږدوالي لري، 1-1.5 انچه پوري سور او 1/2-3/4 انچو پوري ضخامت لري. وزن ئي تقریباً 90gr پوري رسېږي.

د پانکراس برخي: د پانکراس قسمتونه د فزيولوژي او اناتومي له نظره فرق لري. د اناتومي له نظره پانکراس له بني طرف نه چپ طرف ته په لاندي برخو تقسيم شويدي

- Head -1
- Neck -2
- Body -3
- Tail -4



۴۵- شکل

د فزیولوژی له نظره پانکراس دوه برخې لري.

Endocrine part -1

Exocrine part -2

د پانکراس Endocrine قسمت هورمونونه ترشح کوي لکه انسولین او Exocrine part  
 ئې Pancreatic juice ترشح کوي.

PANCREATIC HEAD: د پانکراس سر لرونکې د درې کنارو (Superior ، Inferior ،  
 Right lateral) دوه وجهو (قدامي او خلفي) او یوې بارزې چه د Uncinate proc پنوم  
 یادېږي دي.

ارتباطات:

Borders –A: علوي څنډه ئې د Sup pancreatoduodenal art سره سفلي څنډه ئې د  
 اثناعشر له دریمې قطعي او Inf fpancreatoduodenal art سره او Right lateral  
 څنډه ئې د اثناعشر له دوهمې قطعي، Bile duct اخري قسمت او د  
 Pancreatoduodenal arteries د انستوموز ناحیې سره ارتباط لري.

: Surfaces –B

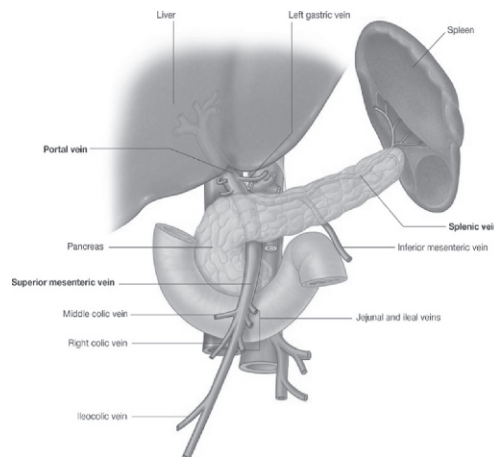
a- قدامي سطحه ئې له پورته نه لاندې خواته د لاندې ساختمانو سره ارتباط لري.

- Transverse colon -1
- Gastroduodenal artery -2
- Jejunum -3

b- خلفي سطحه ئي له لائدي ساختمانو سره ارتباط لري.

- I.V.C -1
- Right renal vein -2
- Right crus of diaphragm -3
- d- Bile duct لائدي برخه:

C- Uncinate process: په قدام کي د Sup mesenteric vessels سره او په خلف کي د aorta سره ارتباط لري.



۴۶ - شکل

**NECK OF THE PANCREAS:** د پانکراس غاړه چه د Pancreas د سر او جسم په مابين کي قرار لري د 2cm په اندازه اوږدوالي لري. د Pancreas غاړه دوه وجهي لري (قدامي وجه، خلفي وجه)  
ارتباطات:

1- قدامي وجهه ئي د لائدي ساختمانو سره ارتباط لري.

Peritoneum –a

Lesser sac –b

Pylorus –c

2- خلفي وجه ئي د Sup mesenteric vein له اخري برخي او د Portal vein له شروع سره ارتباط لري.

**BODY OF PANCREAS**: د پانكراس دغه برخه د پانكراس اوږده ترينه برخه ده كه ددري برخي عرضاني مقطع واخيستل شي نو مثلثي شكل لري، لرونكي د دري كنارو (قدامي، علوي او سفلي) او دري مخونو (قدامي، خلفي او سفلي) دي، د پانكراس د جسم يوه برخه د علوي كنار په امتداد د معدي په Lesser curvature كې پورته تمايل لري او له Lesser omentum سره ارتباط لري دغه برخه د پانكراس د Tuber omentalis پنوم ياد يږي.

ارتباطات:

**Borders –A**: قدامي كنار ئي د Traansvers mesocolon له بيخ سره تماس لري علوي كنار ئي د Coeliac artery (د Tuber omentalis نه پورته) د Haptic artery (په بني خوا كې) او د Splenic art (په چپ خوا كې) سره ارتباط لري سفلي كنار ئي په انسبي نهايت كې د Sup mesenteric vessels سره ارتباط لري.

**Surfaces -B**:

a- قدامي وجه ئي د پريتوان پواسطه پوښل شوي د Lesser sac او معدي سره ارتباط لري.

b- خلفي وجه ئي د لاندې ساختمانو سره ارتباط لري.

1- د Aorta او د Sup. Mesenteric art شروع

2- Left crus of diaphragm

3- Left kidney

4- Left renal vessels

5- Splenic vein

C- سفلي وجه ئي د لاندې ساختمانو سره ارتباط لري.

1- Duodenojejunal flexure

2- Coils of jejunum

3- Left-colic flexure

**TAIL OF PANCREAS**: د پانكراس لكې د پانكراس اخري برخه ده چه يوه اندازه باريكه ده

او په Lienorenal lig كې د Splenic vessels سره يوځاي د Spleen له Hilus سره تماس



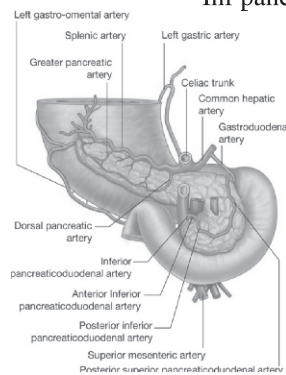
لري. د پانکراس دا برخه د Spleen د Gastric surface له بنسکتني قسمت سره ارتباط لري.

**PANCREATIC DUCTS**: اصلي Pancreatic duct چه د Pancreas له لکي نه شروع او بني طرف ته د پانکراس د جسم له مابين څخه تير او د پانکراس د غاړي په برخه کي لږ بنسکته، شاته د پانکراس د سر په بني خواکي د پانکراس د سر تر نهايت پوري امتداد لري، ددي Duct د سوري قطر تقريباً 3mm دي، د پانکراس د سر په بني خواکي Pancreatic duct له Bile duct سره ارتباط لري بيا دغه دواړه د اثناعشر د دوهمي قطعي په جدار کي داخل او بيا دواړه سره يوځاي کيږي چه له يوځاي کيدو څخه ئي Hepatopancreatic ampulla جوړيږي چه بيا ددي فوهه په Major duodenal papilla کي چه له Pylorus نه 8-10cm فاصله لري خلاصیږي.

2- Accessory pancreatic duct: نوموړي Duct د پانکراس د سر له بنسکتني قسمت نه شروع کيږي پورته سير کوي، د Main pancreatic قنات له قدام نه تيريږي او بالاخره ددي قنات فوهه د اثناعشر په دوهمه قطعه کي Minor duodenal papilla ته چه له Pylorus نه 6-8cm فاصله لري خلاصیږي.

د پانکراس اروا: پانکراس د لاتدي شريانو پواسطه اروا کيږي.

- 1- Pancreatic branches of splenic artery
- 2- Sup pancreaticoduodenal artery
- 3- Inf pancreaticoduodenal artery



۴۷- شکل

د پانکراس لمفاوي تخليه: د پانکراس لمفاوي او عبي په لاندي لمفاوي عقدا تو کي تخليه کيږي.

Panereaticolienal lymph nodes -1

Coeliac lymph nodes -2

Sup mesenteric lymph nodes -3

د پانکراس تعصیب او وريدي تخليه: پانکراس د Sympathetic او Parasympathetic عصبی الیافو پواسطه چه Parasympathetic عصبی الیاف ئي د Vagus عصب نه او Sympathetic عصبی الیاف ئي له Splanchnic nerve نه منشاء اخلي تعصیب کيږي. د پانکراس وريدي وینه د Pancreatic branches of splenic vein نه په Splenic vein کي د Sup pancreaticoduodenal vein په ذریعه په Portal vein او د Inf pancreaticoduodenal vein پواسطه په Sup mesenteric vein کي تخليه کيږي بالاخره ټوله وريدي وینه ئي د Portal vein له لاري ځگر ته ځي.

د پانکراس وظیفه: مخکي مو وویل چه د پانکراس Exocrine برخه Pancreatic Juice ترشح کوي نوموړي Juice لرونکي د یو تعداد زیاتو انزایمو دي چه مهم ئي Trypsin او Lipase دي چه اولني ئي د Protein په استقلال او دوهمي دشحم په استقلال کي رول لري. د پانکراس Endocrine برخه چه هورمونونه ترشح کوي او مهم هورمون ئي Insole دي. انسولين یوازيني هورمون دي چه ددي هورمون په موجودیت کي گلوکوز حجري ته داخل او په استقلال رسيږي او د انرژي د تولید لپاره ورڅخه استفاده کيږي. ددي هورمون په عدم موجودیت کي د گلوکوز استقلال مختل کيږي او په نتیجه کي د Diabet ناروغي مینځ ته راځي.

### طحال یا توري

موقعیت: Spleen په Left hypochondrium کي د 9-11 پښتیبو برابر موقعیت لري. شکل حجم او وزن: توري اکثراً فاني شکل لري لکن په بعضي وختو کي دڅلور ضلعي شکل لري. د Spleen ضخامت د یو انچ په اندازه، عرض ئي دري انچه اوږدوالي ئي پنځه انچه او اوه اونسه وزن لري.

د Spleen خارجي شکل: توري تیره بانجاني رنگ لري لرونکي ددوه نهایتو، دري کنارو او دوه سطحو دي.

A- د توري نهایت: د توري قدامي نهایت چه یوه اندازه وسیع دي او عیناً د یو کنار شکل لري بنکته او مخي خواته تر وسطي Axillary line پوري رسيږي، خلفي نهایت ئي گرد ده او د چپ پختورگي تر علوي سرحد پوري رسيږي.

B- د توري کنارونه:

\* علوي کنار: دغه کنار چه یوه اندازه تیره دي Gastric Impression له Diaphragmatic surface نه جدا کوي.

\* سفلي کنار: دغه کنار یوه اندازه هموار دي چه Renal Impression (د پختورگي فرورفتگي) د Diaphragmatic surface نه جدا کوي.

\* Intermediate border: ډیر زیات هموار دي Gastric Impression له Renal Impression نه جدا کوي.

C- د توري وجهي: د توري وجهي په لاندې ډول سره دي.

\* Diaphragmatic surface محدبه او همواره ده.

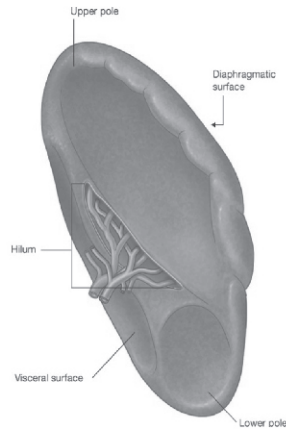
\* Visceral surface مقعره او غیر منظمه ده دغه سطحه د لاندې فرورفتگیو لرونکي ده.

-a Gastric impression: د علوي او Intermediate کنارونو ترمینځ واقع ده او ددې په بنکتنې برخه کې د توري Hilus قرار لري.

-b Renal Impression: د سفلي او وسطي کنارونو ترمینځ قرار لري.

-c Colic impression: دغه فرورفتگي د کولون په Splenic flexure پوري مربوطه ده.

-d Pancreatic impression: دغه فرورفتگي د پانکراس په لکي پوري ارتباط نیسي او د توري د Hilus او Colic impression ترمینځ قرار لري.



شکل - 48

- د توري ارتباطات: د توري ارتباطات په دوه برخو ويشل شوي.
- A- د توري پريتواني ارتباطات: Spleen د پريتوان پواسطه احاطه شوي. په داخل د پريتوان کي د لاندې اړيطو پواسطه ځوړند دي.
- 1- Gastrosplenic lig: د توري له Hilus نه د معدي تر لوي انحنې پوري امتداد لري.
- 2- Lienorenal lig: دغه رباط د توري Hilus نه د چپ پښتورگي تر قدامي وجهې پوري امتداد لري.
- 3- Phrenicocolic lig قدامي نهايت د Spleen تقويه کوي.
- دا د پريتوان Fold (چه يوي طبقې په بلي تاوځوړلي وي) دي چه د کولون له Splenic flexure نه تر حجاب حاجز پوري امتداد لري.
- B- د توري حشوي ارتباطات: د توري حجاب حاجزي وجهه له حجاب حاجز سره کومه چه توري د چپ سرې، پلورا او چپ طرف نهمي، لسمي پښتي نه جدا کوي ارتباط لري.
- حشوي وجهه ئي د معدي له Fundus د چپ پښتورگي له قدامي وجهې د Colon له Splenic flexure او د پانکراس له Tail سره ارتباط لري.

د توري اروا: د توري اروا د Splenic art پواسطه چه د Coeliac trunk نه منشاء اخلي  
تامنيږي دغه شريان د Lienorenal lig په مابين كي د توري Hilus ته رسيږي كوم چه په  
پنځو يا زياتو شعباتو باندي ويشل كيږي.

د توري وريدي تخليه: د توري وريدونه د توري د Hilus په برخه كي Splenic vein  
جوړوي چه د توري ټوله وريدي وينه په همدي وريد كي راجمع كيږي. نوموړي وريد د  
پانكراس شاته سير لري او د پانكراس د غاړي په برخه كي د Sup-mesenteric vein سره  
يوځاي كيږي چه په نتيجه كي Portal vein جوړوي چه د توري وريدي وينه په Portal  
vein كي او بالاخره د Portal vein له لاري په ځگر كي تويږي.

د توري لمفاوي تخليه: د توري Red pulp لمفاوي اوعي نه لري محدودي لمفاوي اوعي  
ئي له Capsule او Trabacula نه نشئ كوي او په Panncreaticolienal لمفاوي عقدااتو  
كي چه د Splenic artery په امتداد قرار لري تخليه كيږي.

د توري تعصيب: توري د سمپاتيک اعصابو پواسطه چه له Coeliac plexus نه منشاء  
اخلي تعصيب كيږي.

د توري وظيفه: د توري عمده وظيفه په لاندې ډول دي.

- Phagocytosis -1
- Haemopiosis -2
- Immun response -3
- Storage of R.B.C -4

## دریم فصل

د بطن جوف او پریتوان (ABDOMINAL CAVITY AND PERITONEUM)

### د بطن جوف

د بطن جوف د څلور خیالي پلانو پواسطه په 9 ناحیو ویشل شوي دغه څلور خیالي پلانونه عبارت دي له:

1- Transpyloric plane: که د Suprasternal notch او Pubic. Symphysis تقاطو په مابین برخه کې یو افقي خط د بطن په قدامي جدار رسم کړو، نو په حقیقت کې دغه Plane ورڅخه مینځ ته راځي او دا خط تقریباً د یولاس د عرض په اندازه د Xiphisternal joint نه لاندې قرار لري دغه پلان په قدام کې د نهمو ضلعو د غضروفونو څوکو څخه او په خلف کې د اولي Lumbare فقرې د جسم له مابین نه سفلي کنار ته نژدې تیرېږي.

2- Transtuberular plane: دغه پلان په قدام کې د بنې او چپ طرفو Coxae هډوکو د Crista د Tubercles ترمینځ او په خلف کې د پنځمې قطني فقرې د جسم له مابین نه علوي کنار ته نژدې تیرېږي.

3- Lateral planes: دغه خطونه په قدام کې د دواړو ترقوو هډوکو له مابین نه بنکته تر Midinguinal points پورې امتداد لري.

دا پورته څلور خطونه بطن په نهو ناحیو ویشي چه په لاندې ډول دي.

Median zone -A

Epegastrium -1

Umblicus -2

Hypogastrium -3

Right zone -B

Right hypochondrium -1

Right lumbare -2

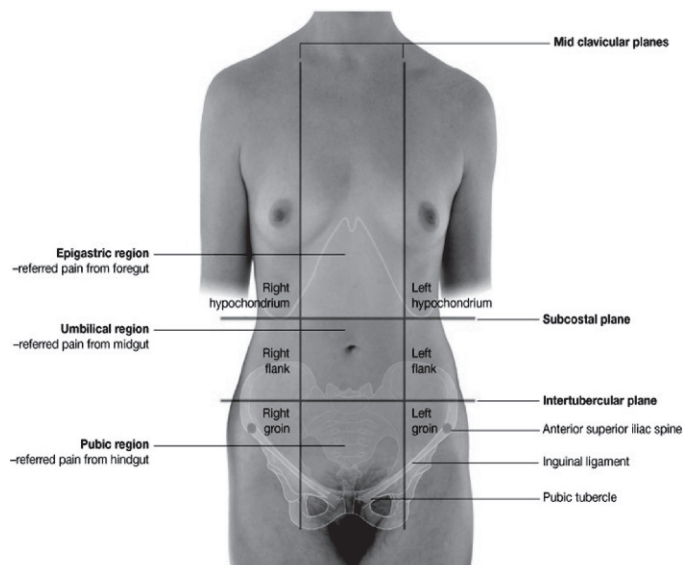
Right iliac -3

Left zone -C

Left hypochondrium -1

Left lumbare -2

Left iliac -3



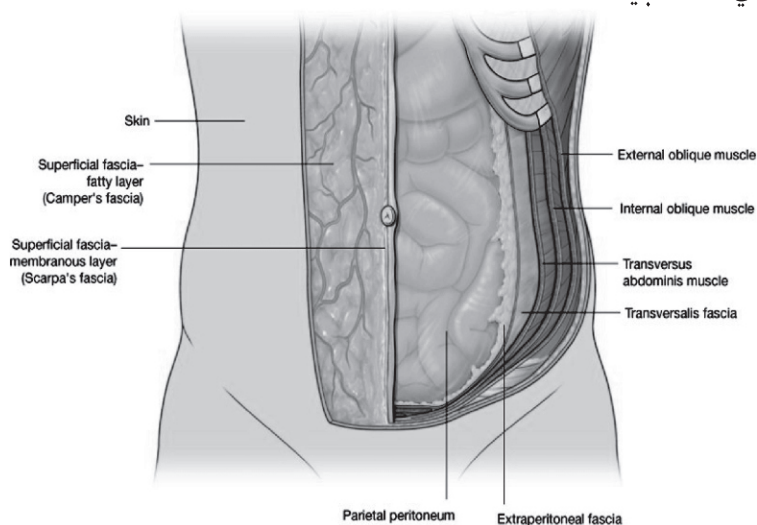
شکل - ۴۹

### پریتوان (PERITONEUM)

پریتوان یوه پراخه سیروزي غشاء ده د همدې پواسطه د بطن جوف پوښل کیږي. پریتوان دوه عمده برخې لري یوه ئې خارجي برخه ده چه دا برخه ئې د بطن د جدار سره ارتباط لري د Parital peritoneum پنوم یادېږي او بله برخه ئې داخلي برخه ده چه د بطني احشاو سره په ارتباط ده د Visceral peritoneum پنوم یادېږي.

جداري طبقه د پریتوان د Fibrous نسج او داخلي طبقه ئې د Mesothelial حجراتو نه چه سیروز مایع افرازي جوړه شوي ده. دغه سیروز مایع د بطني احشاو د سطحي د ښوي والي باعث گرځي چه د همدې ښوي والي په اثر ددي اعضاوو Parastaltic حرکات په اساني سره صورت نیسي. ددي دواړو طبقو نه علاوه پریتوان د یو تعداد التواءگانو لرونکي ده چه د همدې التواءگانو پواسطه د بطن د جوف ځني اعضا د همدې التواءگانو پواسطه د بطن په جوف کې زوړند دي. کوم بطني اعضا چه ددي التواءگانو پواسطه د

بطن په جوف کي زورپند دي دغه زورپندوالي ددي اعضا د ازاد حرکت سبب کيږي. د پریتوان دغه التواءگاني د کلمو جدار ته د اوعیو، اعصابو او لمفاوي اوعیو د ورتگ زمينه برابروي پدي معني چه په همدې پریتواني التواءگانو کي د ويني اوعی، اعصاب، او لمفاوي اوعی نوموړو اعضا ته ورځي او ددوي د اروا، تعصیب، وريدي او لمفاوي تخليبي سبب کيږي.



شکل - 50

د پریتوان وظیفې: د پریتوان وظایف په لاندې ډول سره دي.

- 1- د احشاوو حرکت: چون د پریتوان حشوي طبقه کمه اندازه سیروز مایع افراز وي دغه مایع د احشاو د سطحې د بنوي والي باعث گرځي او ددي بنوي والي په نتیجه کي ددغه اعضا Parastaltic حرکات په اساني سره اجراء کيږي.
- 2- د احشاو حفاظت: پریتوان د Phagocyte حجراتو لرونکي ده چه دغه حجرات د اتتان سره د مجادلي وظیفه په غاړه لري او له بلي خوا Omentum major په خپل ذات کي د پریتوان التواء ده چه د بطن په جوف کي د Police man وظیفه په غاړه لري.



3-Absorption: د پريتوان حشوي طبقه مايعات او هغه ذرات چه ماليکولي وزن ئي کم وي د پريتوان له جوف نه د جذبولو خاصيت لري.

4-Healing power and adhesion: دا چه د پريتوان حشوي طبقه د Mesothelial حجراتو څخه جوړه شوي دغه حجرات د ضرورت په وخت کي په فبروبلاست حجراتو کوم چه د زخم د جوړيدو پروسې ته سرعت ورکوي تبديلېږي.

له بلي خوا ددي حجراتو غټ نقص داده چه د Fibrous نسج د جوړيدو په اثر د غير نورمالو التصاقاتو لپاره د احشاو ترمينغ زمينه سازي کوي چه همدا التصاقات د احشاو ترمينغ د کلمو د انسداد (Obstruction) لپاره زمينه برابروي.

5-د شحم ذخيره کيدل: د پريتوان التواگاني د پريتوان په جوف کي ددي توانائي لري چه په زيات مقدار شحم ذخيره کړي، چه دا حادثه خاصتاً په Obes خلکو کي عموميت لري. د پريتوان مهمي التواء گاني: د پريتوان مهمي التواء گاني په لاندې ډول سره دي.

Omentum major -1

Omentum. minor -2

Mesentry -3

Mesoappendix -4

Transverse mesocolon -5

Sigmoid mesocolon -6

پورته التواگاني هره يوه د هضمي کانال په مربوطه بحثونو کي په تفصيل سره ويل شوي.

د پريتوان جوف (The peritoneal cavity): د پريتوان جوف دوه عمدې برخي لري چه عبارت دي له:

Greater sac -1

Lesser sac -2

دغه پورته دواړه برخي د Epiplioic foramen (Foramen winslow) پواسطه يو د بل سره ارتباط لري.

1- Greater sac: د لاندې اعضاو پواسطه احاطه شويدي.

a- د بطن قدامي جدار

b- د ځگر قدامي او سفلي وجهي

c- د Omentum minor قدامي پوښ

d- د معدې قدامي وجه

e- د Omentum major اول بوخ

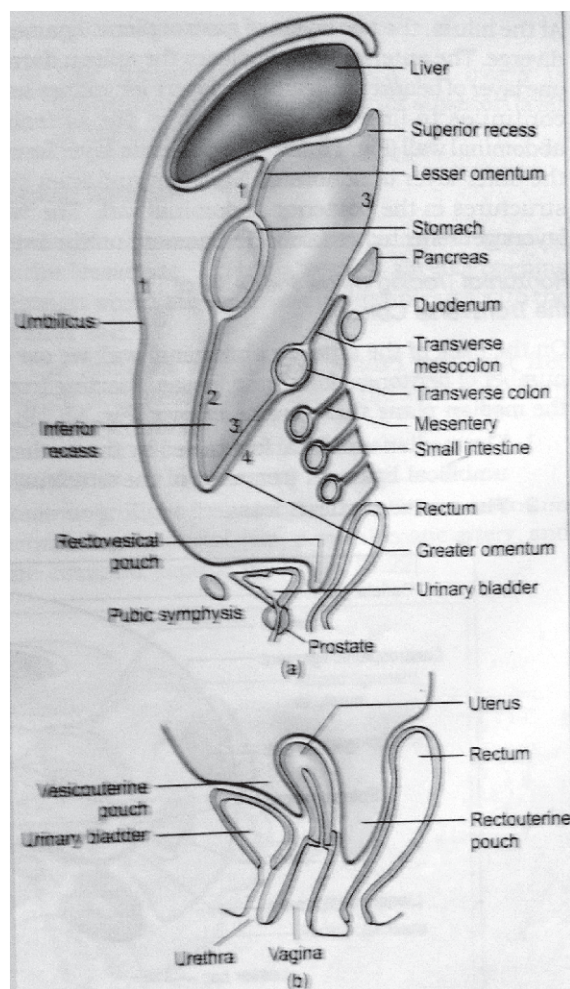
f- د بطن خلفي جدار د Mesentry د بيخ نه بنکته

g- په نرانو کي د حوصلي په جوف کي د Rectovesical pouch او د مثاني علوي وجه.

h- په بنځو کي د حوصلي په جوف کي د Rectouterine pouch او Utero vesical pouch او د رحم او مثاني د علوي وجهو پواسطه احاطه کيږي.

2- Lesser sac: نوموړي sac د معدي د خلفي وجهي، څگر او Omentum minor شاته قرار لري. د دي sac قدامي جدار د څگر د Caudate lobe، Lesser omentum- معدي او Omentum major د دوه قدامي پوښو پواسطه جوړ شويدي او د دي sac خلفي جدار د بطن د خلفي جدار او د Omentum maj د دوه خلفي پوښو پواسطه جوړ شويدي.

Sacs (Major sac او Minor sac) يوله بل سره د Foramen epiploic دغه پورته دواړه (Foramen of Winslow) پواسطه سره ارتباط لري. Foramen epiploic قداماً د Omentum minor د بني ازاد کنار، خلفاً د I.V.C , Right suprarenal gland دولسمي صدري فقري او په علوي کي د جگر د Caudate lobe، په سفلي کي د اثنا عشر اولي قطعي او د Haptic-art افقي برخي پواسطه احاطه شوي دي.



51 - شکلونه

د پريتوان په جوف کي ځني خاصي ناحي: د جراحي له نظره د پريتوان جوف په دوه برخو ويشل شوي.

Proper abdominal cavity -A

Pelvic cavity -B

Transvers Colon او د Proper abdominal cavity: نوموړي جوف د Transvers Colon او د mesocolon پواسطه په دوه برخو ويشل شوي.

Supracolic compartment -a: دا د بطن د جوف هغه برخه ده چه له Transvers Colon او Transvers mesocolon نه پورته قرار لري.

Infracolic compartment -b: دا د بطن د جوف هغه برخه ده چه له Transvers Colon او Transvers mesocolon نه لاتدي قرار لري Infarcolic compartment د وړو کلمو د ميزتري پواسطه بيا په دوه برخو ويشل شوي چه عبارت دي له:

\* **Right infracolic compartment**: د Ascending colon او Mesentery ترمينځ قرار لري.

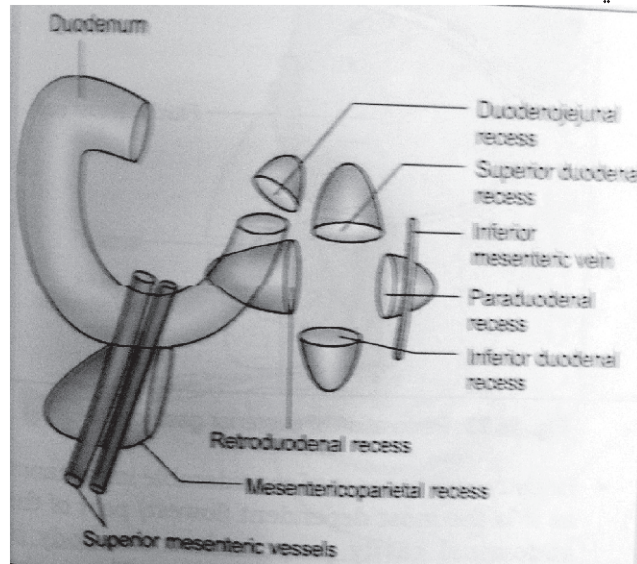
\* **Left infracolic compartment**: د Mesentery او Descending colon ترمينځ قرار لري. ددي نه علاوه د Ascending colon په وحشي قسمت کي Right paracolic gutter قرار لري چه د Hepatorenal pouch او Lesser sac اتانان په اساني نوموړي ناحي ته انتقاليداي شي او همدارنگه د Descending colon په وحشي قسمت کي Left paracolic gutter قرار لري. چه دغه ناحيه د حوصلي د اتانان او همدارنگه د Supracolic compartment د اتانان په واسطه په اساني سره منتن کيداي شي.

**HEPATO RENAL POUCH**: نوموړي جوف په قدام کي د جگر د سفلي وجهي، کيسه صفر، په خلف کي د بني پختورگي د علوي برخي بني طرف Suprarenal gland د اثنا عشر دوهمه قطعه، Hepatic flexure، Transvers Colon، ميزو کولون او د پانکراس د سر يو قسمت په علوي کي د Coronary lig د سفلي پوښ پواسطه احاطه کيږي او په سفلي کي دغه جوف د General peritoneal cavity سره ارتباط لري.

**RECTOVESICAL POUCH (Pouch of Douglas)**: دغه جوف په زانو کي د Rectum او مثاني ترمينځ قرار لري او په بنځو کي د Rectouterin pouch پنوم چه د رکتوم او رحم ترمينځ قرار لري مسمي دي يعني په بنځو کي د Douglas جوف د رکتوم او رحم ترمينځ او په زانو کي د مثاني او رکتوم ترمينځ قرار لري.

**Peritoneal fossae (Recesses)**: دا واره جوفونه دي چه د پريتواني التواءگانو پواسطه احاطه شوي دا جوفونه په جنيني حيات کي اکثراً موجود وي او د کهولت په وخت کي اکثراً له بينه ځي. په بعضي وختو کي د کهولت تر وخته پاتي کيږي نوموړي جوفونه په لاتدي ډول سره دي.

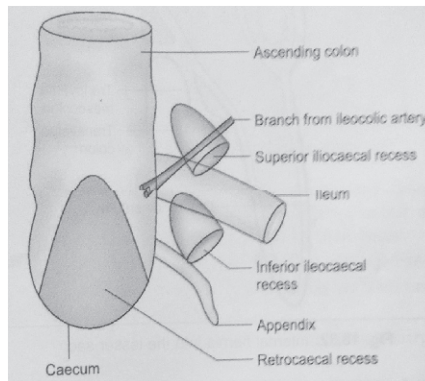
- 1-Duodenal recess -1  
 a-Supraduodenal recess: نوموړي جوف د L2 برابر قرار لري او 2cm ژوروالي لري. د دې جوف فوډه بڼکته خواته ده.
- b-Infraduodenal recess: نوموړي جوف د L3 برابر موقیعت لري او تقریباً 3cm ژوروالي لري. د دې جوف فوډه پورته خواته قرار لري.
- c-Retroduodenal recess: نوموړي جوف تقریباً 8-10cm ژوروالي لري. او فوډه ئې چپ طرف ته قرار لري.
- d-Duodenojejunal recess: دغه جوف درې ساتي متره ژوروالي لري او فوډه ئې بڼکته خواته قرار لري په داسې حال کې چې له بڼي خواته میلان لري.
- e-Mesentericoparital recess: دغه جوف د میزنتري د پورتنې قسمت شاته واقع دي. او فوډه ئې چپ طرف ته متوجه ده.
- f-Paraduodenal recess: نوموړي ساختمان په 20% واقعاتو کې تصادف کوي د دې جوف فوډه بڼي طرف ته متوجه ده.



۵۲- شکل

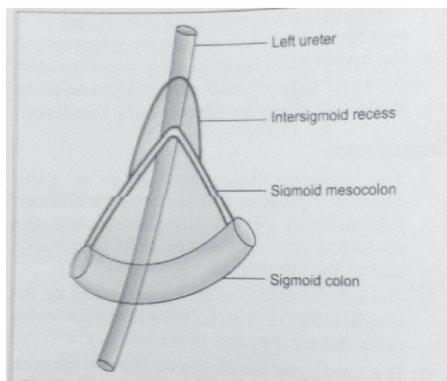
- 2-Caecal recess -2  
 Sup ileocaecal recess -

Inf ileocaecal recess -  
 دغه پورته دواړه جوفونه چه د سيكوم په علوي او سفلي كې قرار لري فوهي ئي بنسكته او  
 چپ خواته قرار لري.  
 Retrocaecal recess: دغه جوف د سيكوم شاته موقعيت لري او ددي جوف فوهي  
 بنسكته طرف ته قرار لري.



شکل - ۵۳

Intersigmoid recess -3: دغه جوف د Sigmoid ميزوكولون د زروي شاته قرار لري او  
 فوهه ئي بنسكته خواته واقع ده.



شکل - ۵۴

## ماخذونه (Referencess)

- 1- Chaurasia BD Human Anatomy Regional and Applied CBS  
PUBLISHERS AND DISTRABUTERS  
4569/1A,11-Daryagani,new dehli- 110002(India)  
Fifth Edition 2010.**
- 2- Chaurasia BD Human Anatomy Regional and Applied CBS  
PUBLISHERS AND DISTRABUTERS  
4569/1A,11-Daryagani,new delhi- 110002(India)  
Third Edition 2004**
- 3- Chaurasia BD Human Anatomy Regional and Applied CBS  
PUBLISHERS AND DISTRABUTERS  
4569/1A,11-Daryagani,new dehli- 110002(India)  
Third Edition 2001.**
- 4-GRAY'S Anatomy for Students  
Rechard L. Dark  
Wayne Vogl  
Adam W.M. Mitchell  
Charchill livingstone Elsevier Inc  
First published 2005**
- 5- Henry-GRAY'S Anatomy  
Charchill livingstone Elsevier Inc  
EDINBURGHLONDON MELBOURNE and YORK  
Fortieth Edition 2009.**
- 6- Henry-GRAY'S Anatomy  
Charchill livingstone  
EDINBURGHLONDON MELBOURNE and YORK  
Thirty Seventh Edition 1989.**
- 7- Snil. S.Rechard Clinical Anatomy By Regions Ninth Editon 2012.**
- 8- Snil. S.Rechard Clinical Anatomy for Medical Students  
Third Editon 1989**

Book Name Anatomy of Digestive System  
Author Dr M Nasir Nasraty  
Publisher Nangarhar Medical Faculty  
Website [www.nu.edu.af](http://www.nu.edu.af)  
No of Copies 1000  
Published 2015  
Download [www.ecampus-afghanistan.org](http://www.ecampus-afghanistan.org)

This Publication was financed by German Aid for Afghan Children, a private initiative of the Eroes family in Germany.

Administrative and Technical support by Afghanic.

The contents and textual structure of this book have been developed by concerning author and relevant faculty and being responsible for it. Funding and supporting agencies are not holding any responsibilities.

If you want to publish your textbooks please contact us:

Dr. Yahya Wardak, Ministry of Higher Education, Kabul

Office 0756014640

Email [textbooks@afghanic.org](mailto:textbooks@afghanic.org)

All rights reserved with the author.

Printed in Afghanistan 2015

Sahar Printing Press

ISBN: 978 9936 500 549





## Publishing Medical Textbooks

Honorable lecturers and dear students!

The lack of quality textbooks in the universities of Afghanistan is a serious issue, which is repeatedly challenging students and teachers alike. To tackle this issue we have initiated the process of providing textbooks to the students of medicine. For this reason, we have published 156 different medical textbooks from Nangarhar, Khost, Kandahar, Herat, Balkh and Kapisa medical colleges and Kabul Medical University. Currently we are working to publish 20 more medical textbooks for Nangarhar Medical Faculty. It should be mentioned that all these books have been distributed among the medical colleges of the country free of cost. All published medical textbooks can be downloaded from [www.ecampus-afghanistan.org](http://www.ecampus-afghanistan.org)

The Afghan National Higher Education Strategy (2010-1014) states:

*“Funds will be made available to encourage the writing and publication of textbooks in Dari and Pashtu. Especially in priority areas, to improve the quality of teaching and learning and give students access to state – of – the – art information. In the meantime, translation of English language textbooks and journals into Dari and Pashtu is a major challenge for curriculum reform. Without this facility it would not be possible for university students and faculty to access modern developments as knowledge in all disciplines accumulates at a rapid and exponential pace, in particular this is a huge obstacle for establishing a research culture. The Ministry of Higher Education together with the universities will examine strategies to overcome this deficit.”*

The book you are holding in your hands is a sample of a printed textbook. We would like to continue this project and to end the method of manual notes and papers. Based on the request of Higher Education Institutions, there is the need to publish about 100 different textbooks each year.

As requested by the Ministry of Higher Education, the Afghan universities, lecturers & students want to extend this project to the non-medical subjects e.g. Science, Engineering, Agriculture, Economics, Literature and Social Science. It should be remembered that we publish textbooks for different colleges of the country who are in need.

**I would like to ask all the lecturers to write new textbooks, translate or revise their lecture notes or written books and share them with us to be published. We will ensure quality composition, printing and distribution to the medical colleges free of charge. I would like the students to encourage and assist their lecturers in this regard. We welcome any recommendations and suggestions for improvement.**

It is worth mentioning that the authors and publishers tried to prepare the books according to the international standards but if there is any problem in the book, we kindly request the readers to send their comments to us or the authors in order to be corrected for future revised editions.

We are very thankful to **Kinderhilfe-Afghanistan** (German Aid for Afghan Children) and its director Dr. Eroes, who has provided fund for this book. We would also like to mention that he has provided funds for 60 other medical textbooks in the past three years which are being used by the students of Nangarhar and other medical colleges of the country. Dr. Eroes has made funds available for 20 additional books which are being printed now.

I am especially grateful to **GIZ** (German Society for International Cooperation) and **CIM** (Centre for International Migration & Development) for providing working opportunities for me during the past five years in Afghanistan.

In our ministry, I would like to cordially thank Academic Deputy Minister, Prof. M Osman Babury and Deputy Minister for Administrative & Financial Affairs Prof. Dr. Gul Hassan Walizai, Dean of Nangarhar Medical Faculty Dr. Khalid Yar as well as Academic Deputy Dr. Hamayoon Chardiwal, for their continued cooperation and support for this project.

I am also thankful to all those lecturers that encouraged us and gave us all these books to be published and distributed all over Afghanistan. Finally I would like to express my appreciation for the efforts of my colleagues Hekmatullah Aziz, Fahim Habibi and Subhanullah in the office for publishing books.

Dr Yahya Wardak  
Advisor & CIM-Expert at the Ministry of Higher Education  
Kabul/Afghanistan, January, 2015  
Office: 0756014640  
Email: textbooks@afghanic.org



## د پوهنمل دوکتور محمد ناصر ( نصرتی ) لنډه پيژندنه

محمد ناصر ( نصرتی ) د شهيد نورمحمد زوی چی په ۱۳۳۷ل-ل کال کی د لغمان ولایت د علینگار ولسوالی د سنگره کلی په یوه دینداره کورنی کی سترگی دی فانی دنیا ته غړولی دی. ابتدائی او ثانوی زده کړی ئی د لیسې دوری تر ختمیدو پوری د لغمان ولایت د علینگار ولسوالی د شیخ محمد حسین (ع) په عالی لیسې کی په ۱۳۵۵ل-ل کال کی پای ته رسولی او په ۱۳۵۶ل-ل کال کی د کانکور ازموینی له لاری د کابل طب پوهنځی ته د بنو نمر و په اخیستلو کامیاب شواو په همدی کال کی ئی د کورنی اقتصادی مشکلاتو له کبله د ننگرهار طب پوهنځی ته تبدیلی وکړه .

په ۱۳۵۹ل-ل کال کی ئی د وخت د حکومت د بی تجربه غړو د فشارونو او تهدیدونو له کبله تحصیل پرېښودو او وطن پرېښودو ته مجبور شو په ډیر افسوس باید وه وایم چی نه یوازی ده بلکه دده په شان ډیر په وطن مین او په علم سنبال دغریبو او بی وزلو افغانانو بیجان یا ددوی د مرمیو بنکار او یا هم تحصیل او وطن پرېښودنی ته اړ شول.

محمد ناصر ( نصرتی ) تقریباً تر لس کاله اوږده انتظاره وروسته په ۱۳۶۸ل-ل کال کی چی کله هم د افغانستان اسلامی پوهنتون تاسیس شو د خپلو کورنی مشکلاتو سره سره له تعلیم سره د مینې په لرلو طب پوهنځی ته د شاملیدو فورم ډک کړ ترڅو خپلی نیمگړی زده کړی سرته ورسوی د امتحان له ورکولو وروسته د افغانستان اسلامی پوهنتون د طب پوهنځی ته شامل شو چی په طب پوهنځی کی ئی په هر سمستر کی د بنو نمر و په اخیستلو بالاخره په ۱۳۷۲ل-ل کال کی د ستاز دوری له تکمیل وروسته د یاد پوهنتون د طب له پوهنځی څخه په اعلی درجه فارغ شو له فراغت نه سمدستی وروسته د افغان مهاجرینو په مرکزی روغتون کی د جراحی په څانگه کی د معالج ډاکتر په حیث مقرر شو تر ۱۳۷۵ل-ل کال پوری ئی په یاد روغتون کی په پوره ایمان داری دنده ترسره کړه او په همدی کال کی د وزارت صحت عامی له خوا د تغذیه په برخه کی د WHO په مالی مرسته د مصر عربی جمهوریت ته ولاړ چی په ۱۳۷۶ل-ل کال کی ئی خپلی زده کړی پای ته ورسولی او بیرته همسایه ملک پاکستان ته راستون شو په همدی کال کی د افغانستان اسلامی پوهنتون د طب پوهنځی کی د کدر د شرایطو د پوره کولو له مخی د کدر امتحان له ورکولو وروسته د اناتومی په څانگه کی د بنو نمر و په اخیستلو د نامزد پوهیالی په حیث مقرر شو د نامزادی دوری له ختمیدو وروسته ئی په نوموړی پوهنتون کی ددی پوهنتون تر منحل کیدو پوری د استادی دنده اجراء کړه له هغی وروسته د افغان پوهنتون د طب پوهنځی د اناتومی څانگی د استاد په حیث او بالاخره له ۱۳۸۱ل-ل کال نه راپدی خوا د ننگرهار د طب پوهنځی د اناتومی په څانگه کی د استادی دنده ترسره کوی د ننگرهار د طب پوهنځی د استادانو او محصلینو په مینځ کی خاص محبوبیت لری د درسی پروسې په ځواکی له ۱۳۹۰ل-ل کال نه راپدی خوا د اناتومی څانگی د امر په حیث او همدارنگه د طب پوهنځی د علمی شورا غړی او ورسره د طب پوهنځی د کوریکولوم کمیټی د غړی په حیث دنده ترسره کوی.