د زړه اسانه بریښنایي ګراف

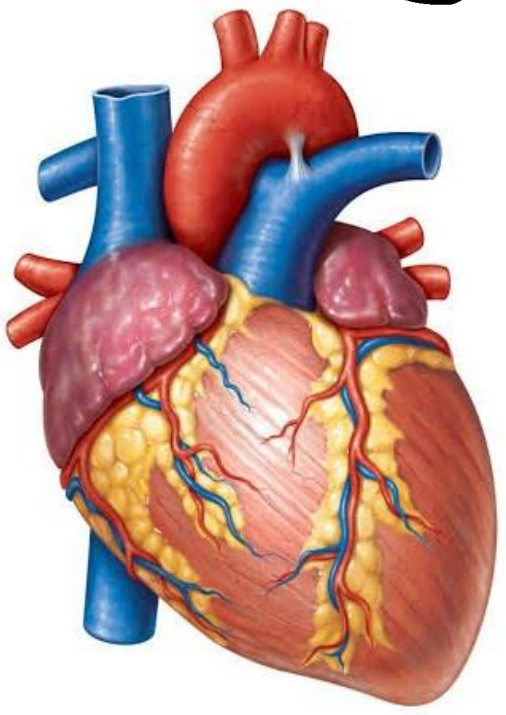

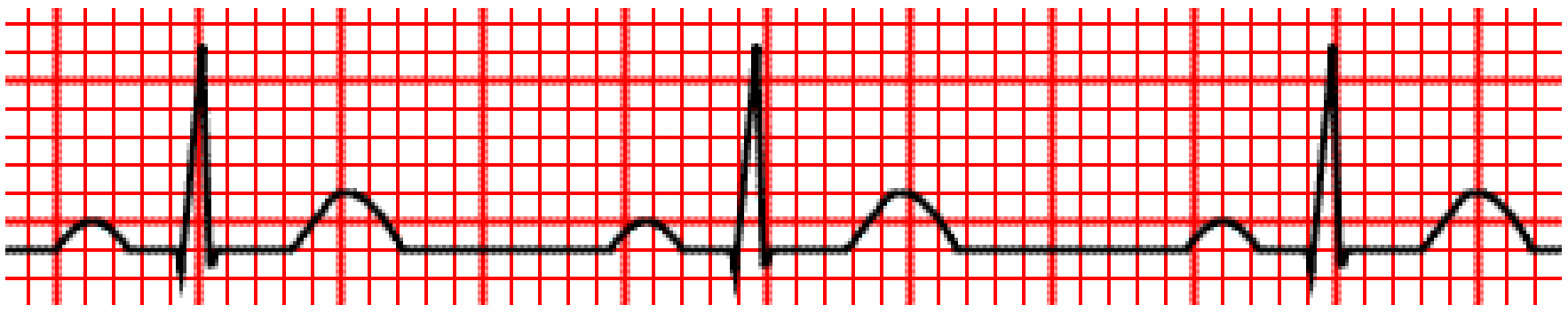

لکچر نوټ

Easy ECG Lecture Note

استاد: دوکتور معراج محمد خالد

ترتیب کوونکي: کفایت الله اماني

همکار: نعمت الله اخندزاده

Ketabton.com

1399/2021

0784 59 75 49

DR. NIAMAT ULLAH

DR. AMANI

ketabton.com - The Digital Library

فهرست:

1. د زړه لنډه اناټومو فزيولوژي. ١
2. د زړه نارمل بريښنايي ګراف. ٨
3. د زړه اسکيميک ناروغی. ٣٣
4. د زړه بي نظمي ګاني. ۴۴
5. د زړه د جوفونو لويوالي او غټوالي. ٧١
6. د الکترولايټونو تشوشات. ٧۶
7. د درملو تاثيرات په ECG کي. ٨٠
8. په يوشمير سيستميکو ناروغيو کي د ECG تغيرات. ٨۴
9. مخففات. ٩٣
10. INDEX. ٩٧

د زړه بريښنايي ګراف (٢٢) پښتو ويډيوي لکچرونه په لاندي يوټيوب چينل کي موندلي شئ:

www.Youtube.com/MedicalInPashto

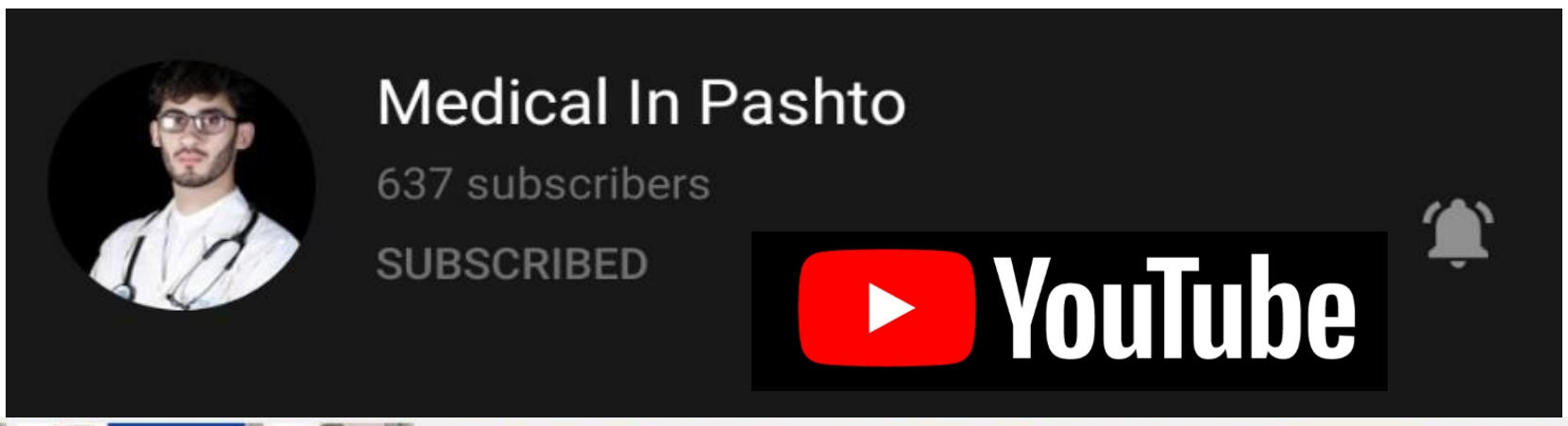

ketabton.com - The Digital Library

د زړه بریښنایي ګراف

Electrocardiography

د زړه لنډه اناټوموفزیولوژي:

زړه مخروط ته ورته یوه مجوفه عضلي عضوه ده، چي بدن ته د ویني د پمپ کولو وظیفه په غاړه لري. زړه په سینه کي د Sternum هډوکي شاته د Vertebral column مخي ته د دواړو سږو ترمنځ موقعیت لري. د زړه جسامت په مختلفو خلکو کي فرق کوي خو اټکلاً د هر انسان زړه د هغي د خپل موټي په اندازه وي او اوسط وزن یي 275-340gr پوري دي.

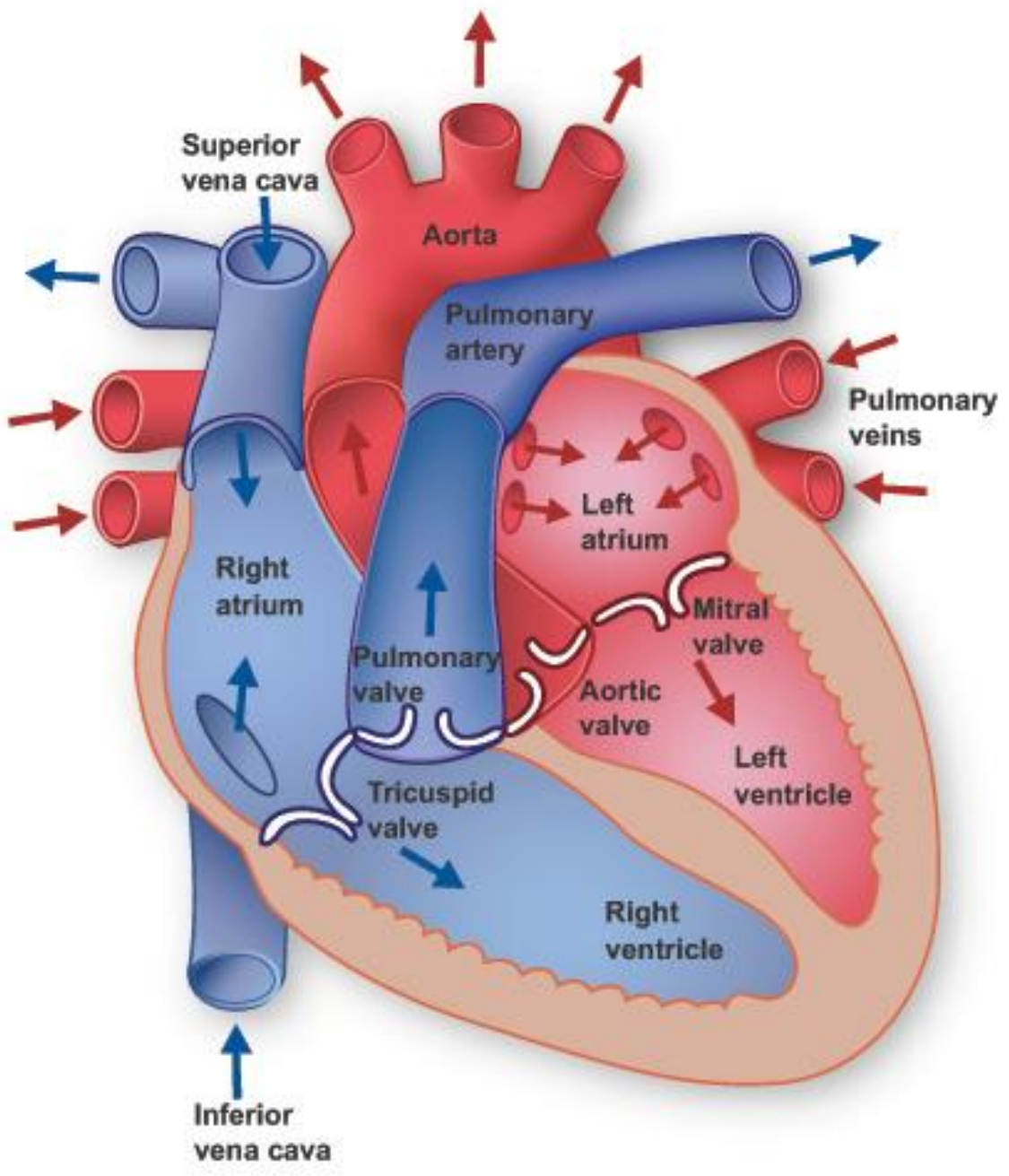

زړه څلور جوفونه لري، چي دوه یي اذینات یا Atria (ښي او چپ) او دوه یي بطینات یا Ventricles (ښي او چپ) دي.

وینه د S.V.C (superior vena cava) او I.V.C (inferior vena cava) په واسطه د زړه ښي اذین ته او له دې ځایه د Tricuspid valve په واسطه ښي بطین ته ځي، له ښي بطین څخه دغه Deoxygenated (ناپاکه) وینه د Pulmonary valve په واسطه Pulmonary trunk ته، بیا Pulmonary arteries ته او بلاخره په سږو کي د Alveoli ګردچاپیره Capillary ته ځي چي هلته د Alveolo Capillary membrane له لاري د اکسیجن او کاربن ډای اکساید تبادله صورت نیسي او وینه سور رنګ

ketabton.com - The Digital Library

اخلي يعني Oxygenated کيږي. هر Hb ماليکول د ځانه سره څلور ماليکوله O_2 انتقالوي، دغه وينه بيا د څلورو Pulmonary veins په واسطه د زړه چپ اذين ته ځي او له دې ځايه بيا د Mitral valve په واسطه چپ بطين ته ځي او لدې ځايه څخه د Aortic valve په واسطه Aorta ته ځي، چې Aorta درې برخې لري:

1. Ascending aorta
2. Aortic arch:
   1) Barchio cephalic artery
   2) Left common carotid artery
   3) Left sub clavian artery
3. Descending aorta

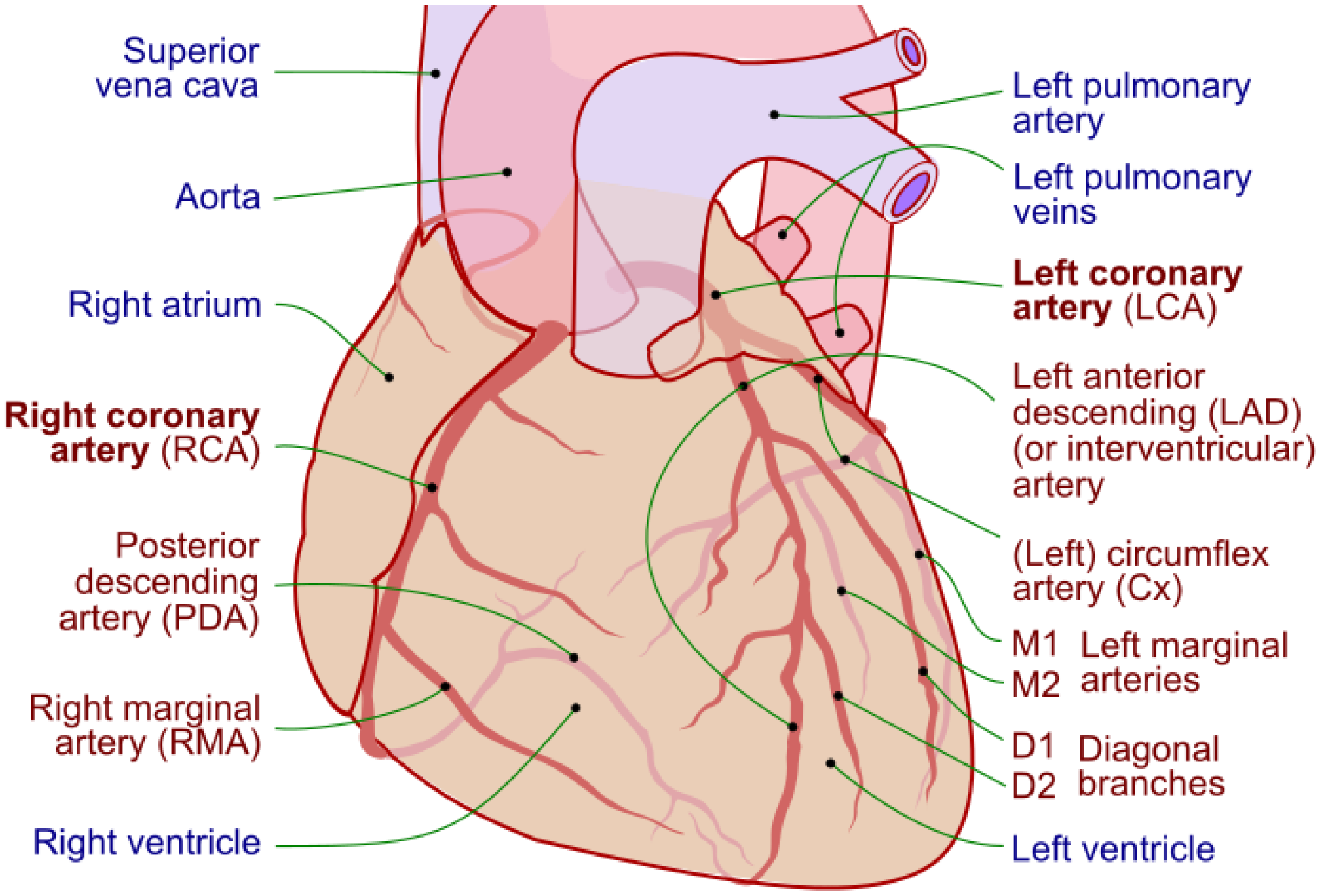

ketabton.com - The Digital Library

زړه د خارج څخه داخل طرف ته دریو طبقو څخه جوړ شوي دي:

1. Epicardium
2. Myocardium
3. Endocardium

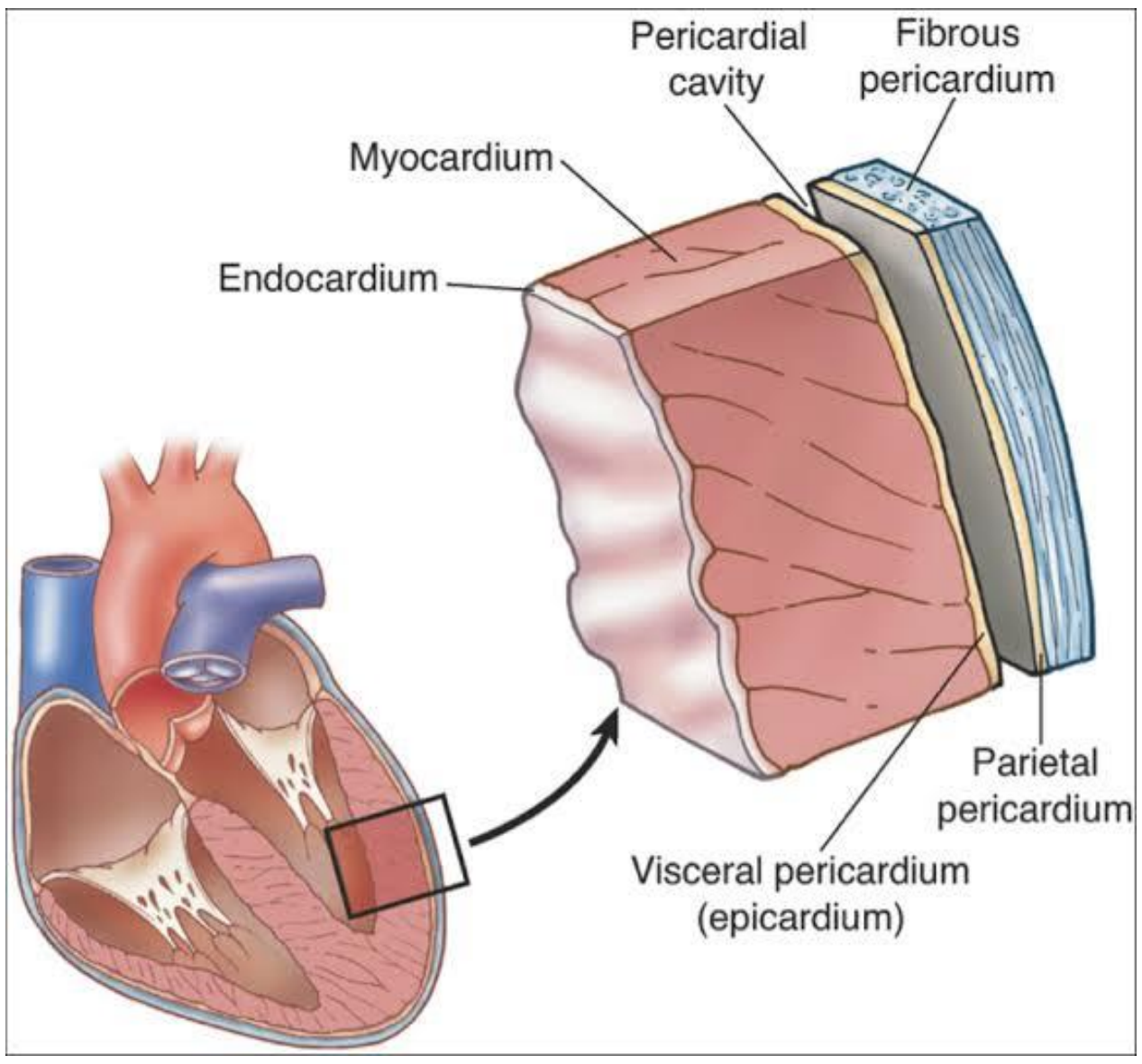

:Pericardium

دا دوه طبقي لري:

1. Visceral layer
2. Parietal layer

د پورته دواړو طبقو ترمنځ Pericardial مایع وجود لري.

د زړه والونه:

1. :Atrioventricular valves
   1) Tricuspid valve: دا وال د ښي اذین او ښي بطین ترمنځ موقیعت لري.
   2) Mitral valve: دا وال د چپ اذین او چپ بطین ترمنځ قرار لري.
2. :Semilunar valve
   1) Aortic valve: دا وال د چپ بطین او د ابهر شریان ترمنځ قرار لري.
   2) Pulmonary valve: دا د ښي بطین او د Pulmonary trunk ترمنځ قرار لري.

ketabton.com - The Digital Library

په زړه کې درې ډوله حجرات شتون لري:

1. Pacemaker cells: چې دا د زړه د برقي منبع حجرات دي.
2. Electrical Conducting cells: دا د زړه Hard wiring جوړوي.
3. Myocardial cells: دا د زړه تقلصي حجرات دي.

زړه ته دويني دوران (Coronary circulation):

Coronary artery د Ascending aorta د خلفي قسمت څخه د فوهي په شکل چې Coronary ostium نوميږي منشاء اخلي او په دوه برخو ويشل کيږی:

A. Right coronary artery يا ښي اکليلي شريان:

ښي اکليلي شريان لاندي برخو ته Blood supply ورکوي:

I. Right atrium يا ښي اذين ته
II. Right ventricle يا ښي بطين ته
III. Post and Inf Surface of the LV يا د چپ بطين ښکتني او شاتني مخونو ته
IV. په 60% خلکو کې SA node ته
V. په 90% کې His bundle او AV node ته
VI. 1/3 خلفي برخه د Interventricular septum اروا کوي

B. Left coronary artery يا چپ اکليلي شريان:

چپ اکليلي شريان په دوه برخو ويشل شوي دي:

1) Left anterior descending artery: دا لاندي برخو ته Blood supply ورکوي:

ketabton.com - The Digital Library

I. Anterior wall of the LV یا د چپ بطین قدامي جدار ته

II. Interventricular septum 2/3 یا د دواړو بطیناتو ترمنځ پردې 2/3 برخې ته

III. Right bundle branch یا د ښي بنډل څانګې ته

IV. Left ant Facicle of the LBB

2) Left circumflex artery: دا لاندې برخو ته Blood supply ورکوي:

I. Lateral wall of the LV یا د چپ بطین وحشي جدار ته

II. Left Atrium یا چپ اذین ته

III. په 40% خلکو کې SA node ته

IV. Left Post Fascicle of the LBB

V. او په 10% خلکو کې AV node ته

د زړه وریدونه (Veins of the Heart):

د زړه وریدي وینه د زړه د وریدونو په واسطه (لکه د بدن د نورو برخو په شان) له شعریه عروقو څخه راټولیږي، دغه وریدونه یو غټ رګ جوړوي چې د Coronary sinus په نوم یادیږي او ښي اذین ته تخلیه کیږي.

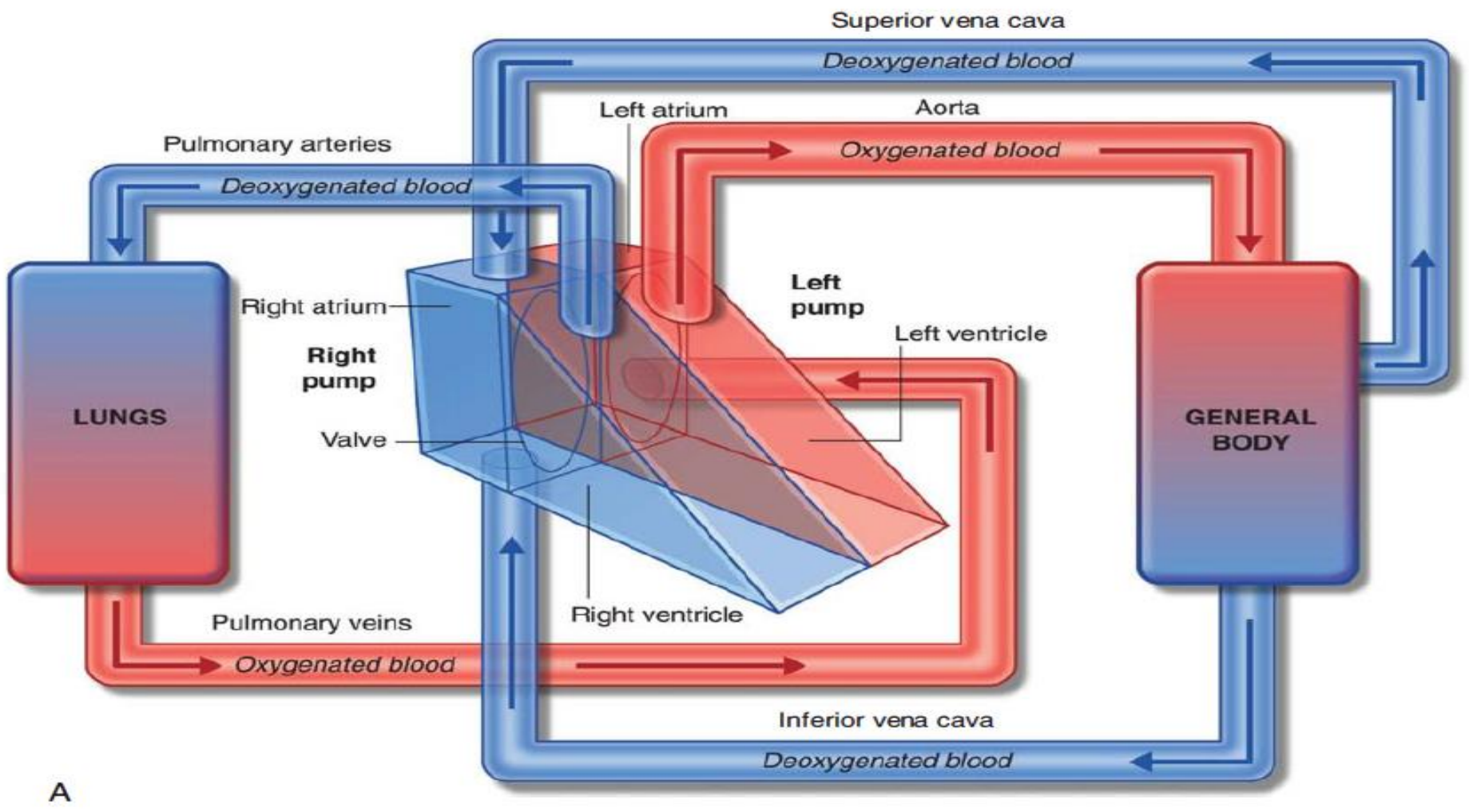

ketabton.com - The Digital Library

نوټ:

هغه رګونه چي زړه ته وينه راوړي هغي ته وريدونه وايي او هغه رګونه چي د زړه څخه وينه وړي هغي ته شريانونه وايي.

د زړه تعصيب (Innervations of the Heart):

زړه د Autonomic يا خودکاره عصبي سيستم په واسطه تعصيب شوي دي، چي سمپاتيک او پاراسمپاتيک برخي لري. سمپاتيک الياف يي د زړه ټولي برخي تعصيبوي خو پارا سمپاتيک يي يوائي SA node او AV node تعصيبوي. که سمپاتيک اعصاب تنبه شي نو Nor Adrenaline افرازيږي او دا د SA node څخه د Impulse Discharge يا د سيالو خارجيدل زياتوي، چي په نتيجه کي HR يا د زړه ضربان زياتيږي Tachycardia پيدا کيږي. خو که چيري پاراسمپاتيک اعصاب تنبه شي نو Acetyl choline افرازيږي او دا د SA node څخه د سيالو خارجيدل کموي او په نتيجه کي د زړه ضربان کميږي Bradycardia منځته راځي.

د زړه انتقالي سيستم (Conducting system of the Heart):

په دې سيستم کي پنځه ډوله انساج موجود دي:

1. SA node
2. AV node
3. Bundle of His
4. Right Bundle Branch and Left Bundle Branch
5. Purkinje fibers

ketabton.com - The Digital Library

سیاله په خپل سر په SA node کي تولیدیږي او لومړي Right atrium او بیا Left atrium ډیپولارایز (Depolarize) کوي، له دې وروسته د Inter nodal pathway له لارې AV node ته ځي، چي دلته سیاله د 0,1 sec لپاره ایساریږي (Slow کیږي) او له دې وروسته د bundle of His په واسطه RBB او LBB او بلاخره Purkinje fiber ته انتقالیږي او د بطیناتو د Depolarization سبب کیږي. د زړه هره برخه کولای شي چي سیاله تولید کړي خو SA node له نورو برخو قوي ده.

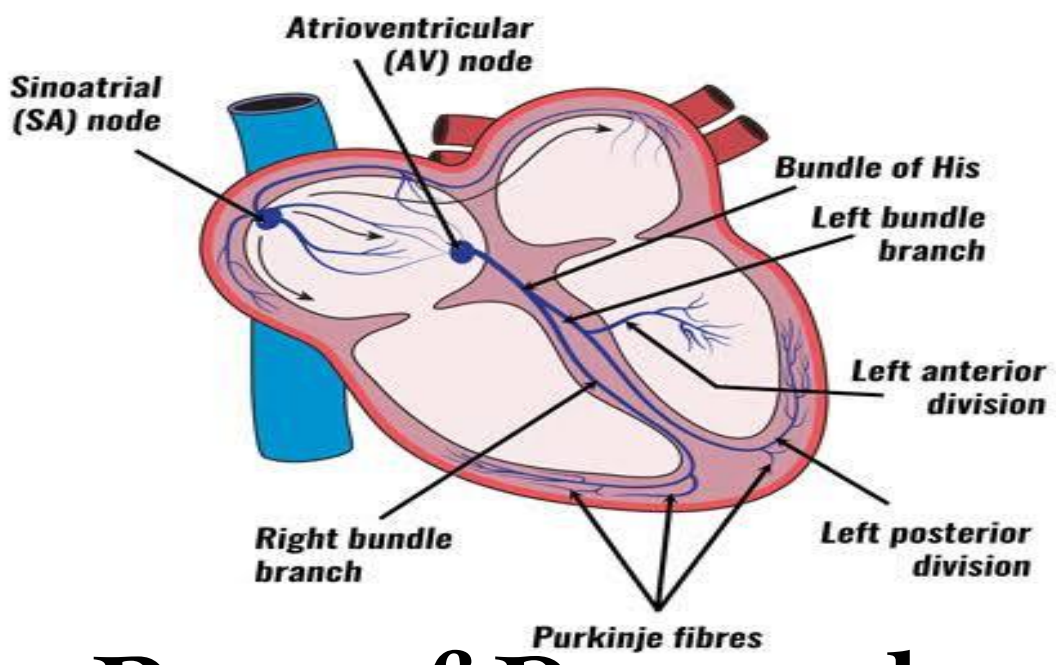

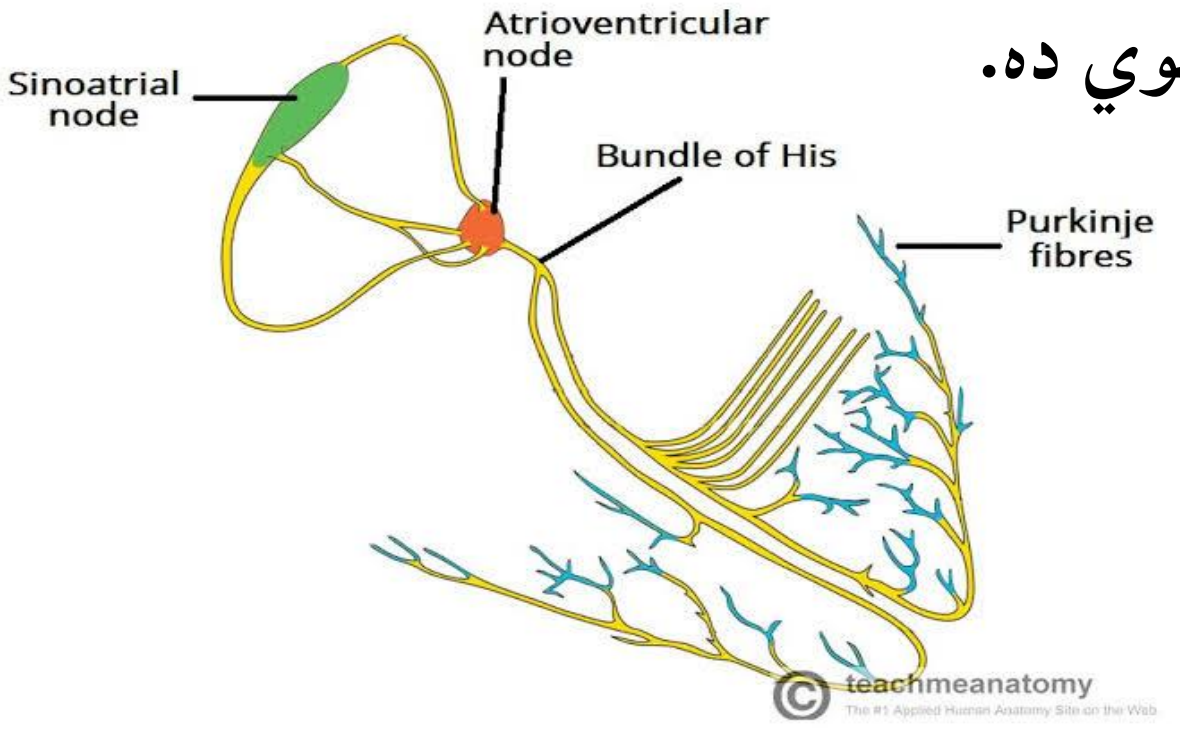

Rate of Pacemakers:

1	SA Node	60-100 bpm
2	Atrial cells	55-60 bpm
3	AV Node	55-60 bpm
4	Bundle of His	45-50 bpm
5	Bundle Branch	40-45 bpm
6	Purkinje fibers	35-40 bpm
7	Myocardial cells	30-35 bpm

ketabton.com - The Digital Library

د زړه نارمل بریښنایي ګراف

Normal Electrocardiography

Electrocardiography هغه عملیه ده چي د زړه برقي جریانونه ثبتوي، هغه ګراف چي لاس ته راځي د Electrocardiograph په نوم یادیږي او هغه کاغذ چي د هغي پرمخ ګراف رسمیږي د Electrocardiogram په نوم یادیږي.

Electrode: یوه حس کوونکي اله ده چي هغه برقي فعالیت راخلي کوم چي ورلاندي سرته رسیږي.

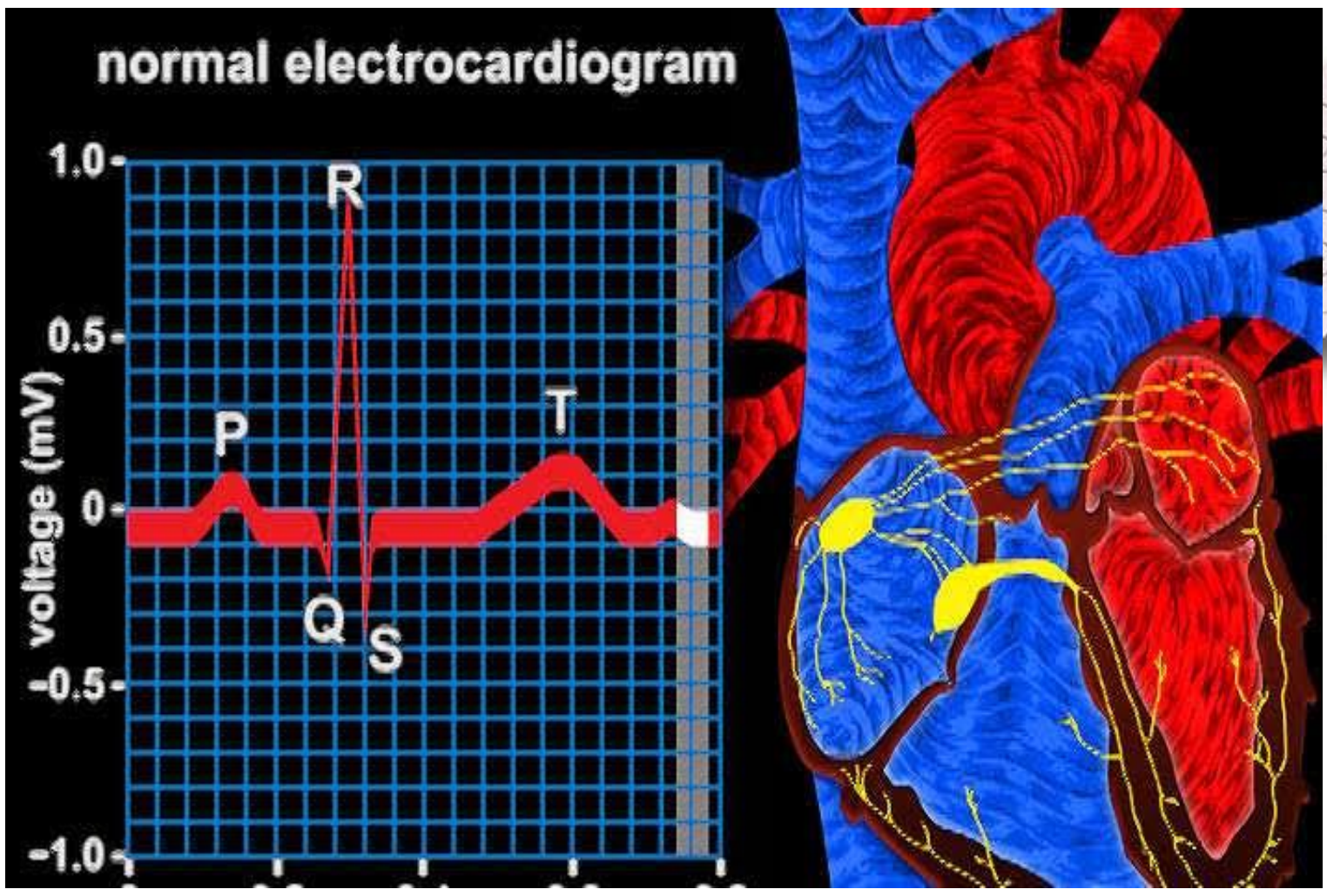

د ECG استطبابات:

1. اذیني او بطیني غتیدنه (Atrial & Ventricular Hypertrophy)
2. د زړه احتشاء (Myocardial Infarction)
3. د زړه بي نظمي ګاني (Arrhythmias)
4. Conduction disturbances
5. Pericarditis

ketabton.com - The Digital Library

6. هغه سیستمیکي ناروغي کومې چې په زړه باندي تاثیر لري.
7. Drugs effects on the heart په زړه د دواګانو تاثیرات لکه Digoxin او Quinidine.
8. د الکترولایتونو ګډوډیو معلومول.
9. Detection of Various cardiac procedure like (Angiography, CABG)
10. Hospital Admission
11. Pre-Operative care

د ECG لوستل:

لاندي شیان باید په نظر کي ونیسو:

1. د ECG په لوستنه کي ترټولو لومړي باید د AVR لیډ وګورو چي همیشه منفي وي. که چیري دغه AVR لیډ مثبت وي نو د ECG په اخیستلو کي به غلطي شوي وي او یا به Dexctrocardia موجوده وي ځکه دغه لیډ په Dextrocardia کي مثبت وي.

د Dextrocardia او غلطي ECG ترمنځ فرق داسي کوو چي د V3- V4- V5- V6 لیډونه ګورو، که چیرته په دې لیډونو کي Voltage کم وي نو Dextrocardia ده او که چیرته په دې لیډونو کي Voltage نارمل وي نو لیډونه به غلط تړل شوي وي.

کله چي AVR مثبت شي نو I لیډ او AVL منفي کیږي.

ketabton.com - The Digital Library

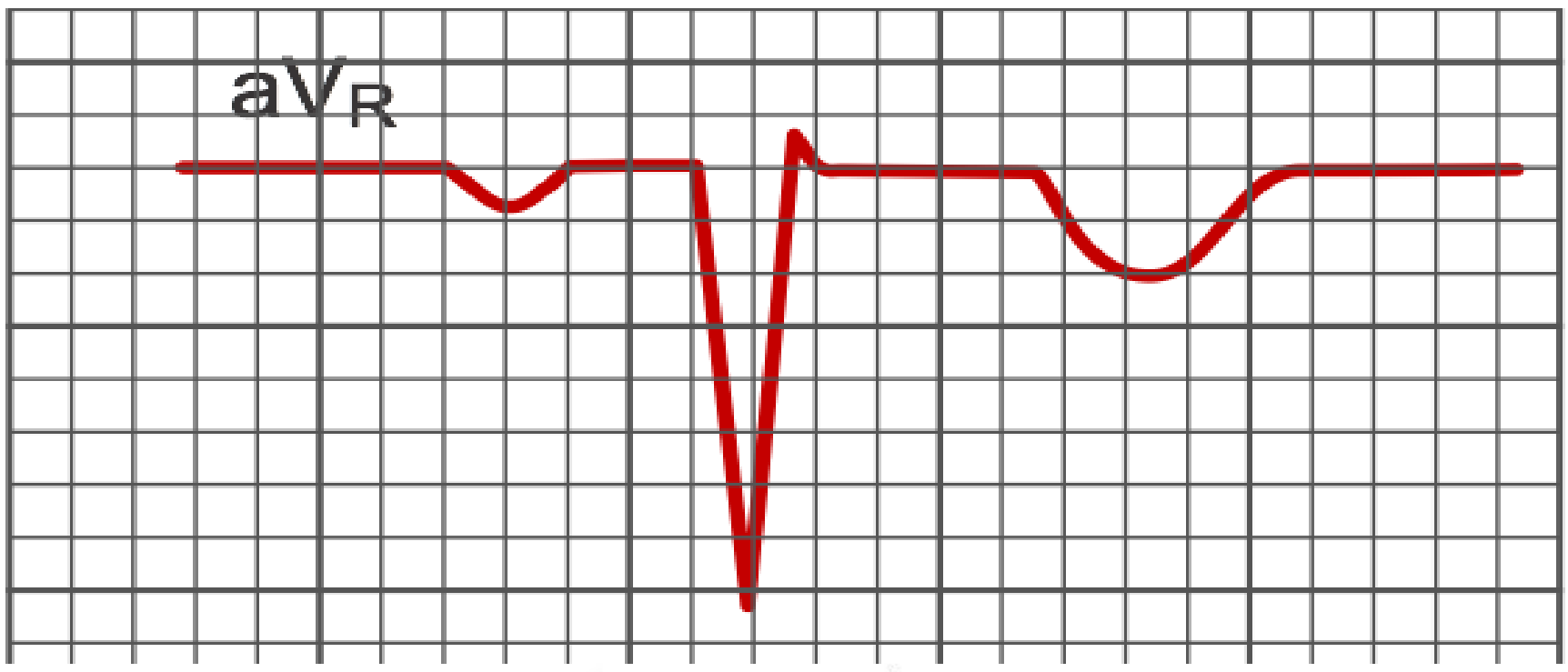

Dextrocardia

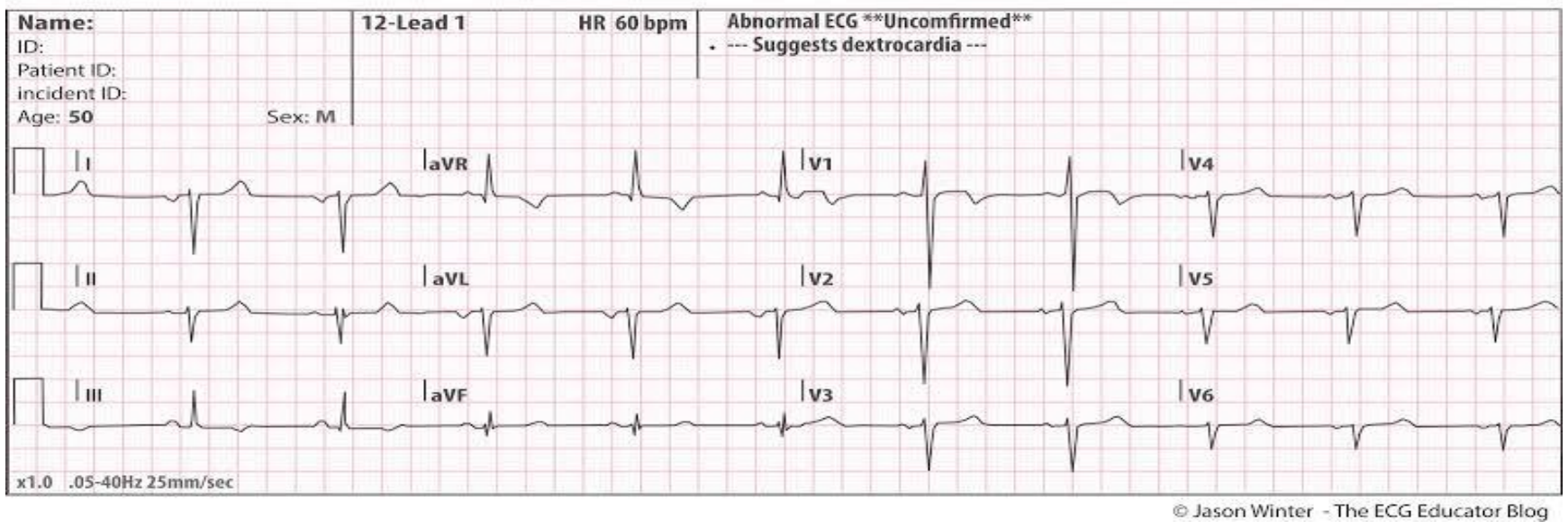

2. Check the Standardization and Quality of the ECG (د ECG معیاري توب او کوالټي وکتل شي)

سټنډرډ ECG دوه خصوصیات لري:

1) Speed به یې 25mm/sec وي. که Speed زیات شي نو Bradycardia راښایي خو که کم شي Tachycardia راښايي.

2) Voltage به یې 10mm/mv وي. که Voltage زیات شي نو QRS به ډیر لوړ وي خو که کم شي نو وړوکي QRS به راښايي.

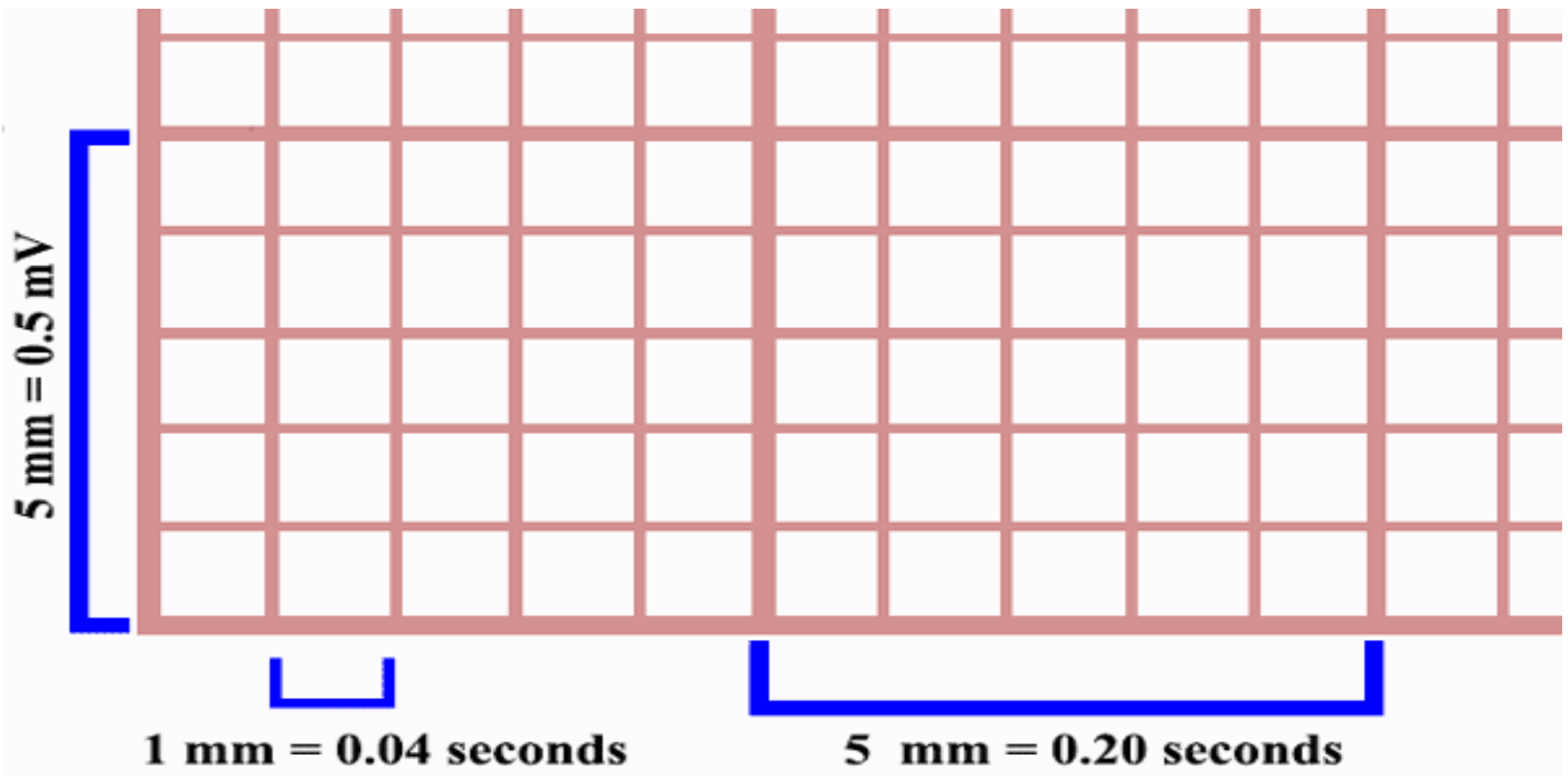

3. Analyze the Rhythm (د زړه ریتم باید وکتل شي)

ketabton.com - The Digital Library

4. Calculate HR (د زړه ضربان شمارو)
5. Check the PR Interval (د PR فاصلي وګورو)
6. Check the P wave size (د P څپې اندازه وګورو)
7. Check the QRS width (د QRS پراخوالي وګورو)
8. QT interval فاصله وګورو چي د الکترولايتونو په Imbalance او د دواګانو په تسمم کي پکي تغيرات منځته راځي.
9. QRS Axis ګورو.
10. QRS Voltage ګورو.
11. په Chest leads کي R wave Progression ګورو.
12. Abnormal Q wave ګورو. په عادي حالت کي نه ليدل کيږي او يا ډيره کوچني وي، کله چي يي اندازه د R 1/3 اندازي څخه زياته شي نو پتالوژيک ده او په نکروزس دلالت کوي.
13. ST segment Abnormalities ګورو. لوړوالي او ژوروالي دواړه يي ډير خراب دي خو لوړوالي يي ډير خراب انزار لري دغه ناروغان VF او VT ته ځي.
14. T wave Abnormalities: که چيرته سرچپه وي نو دا هم ډيره خطرناکه ده.
15. U wave: کله کله ليدل کيږي کله نارمل وي او کله کله غيري نورمال وي. که چيرته T wave لوړه وي وي او U wave موجوده وي خو وړه وي نو نارمل ده خو که چيري T wave همواره يا ژوره وي او U wave موجوده وي نو په Hypokalemia دلالت کوي.

نو په پورته ډول سره د ECG کاغذ Step by step مطالعه او لوستل کيږي.

ketabton.com - The Digital Library

ECG Paper (د ECG کاغذ)

د ECG کاغذ دوه ډوله خطونه لري:

1. Thick line: دا غټه مربع راښايي چې 5mm لوړوالي او 5mm عرض لري.
2. Thin line: دا کوچني مربع ګاني راښايي چې 1mm لوړوالي او 1mm عرض لري، لوړوالي موږ ته voltage راښايي او په MV اندازه کيږي.

- 1sec = 25m
- 1sec = 25 small square
- 1sec = 5 big square
- 1 small square = 0,04 sec
- 1 big square = 0,2 sec

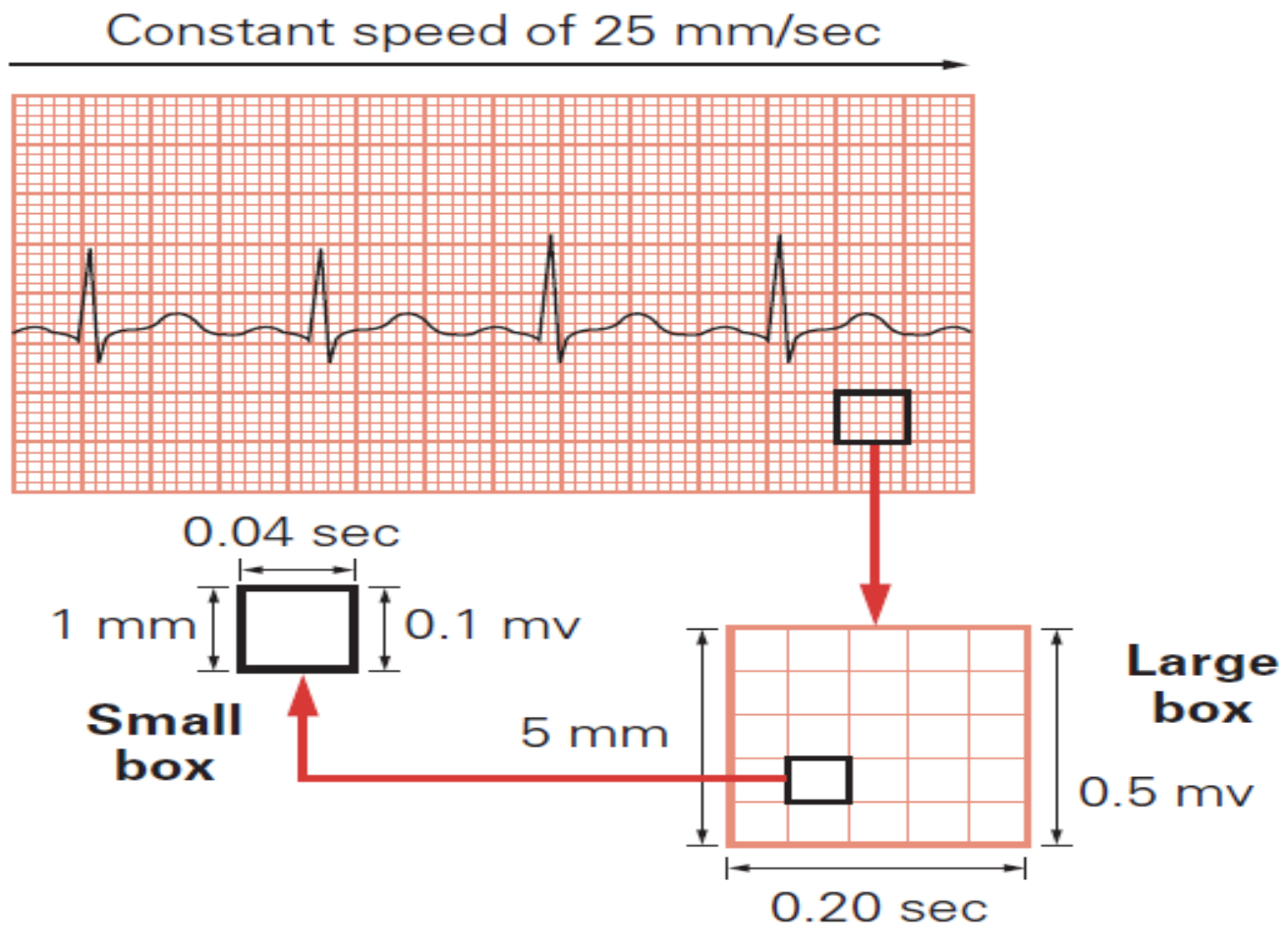

Figure 2.12 ■ ECG graph paper values.

موجې (Waves):

- P wave __________ (Atrial Depolarization)
- QRS wave __________ (Ventricular Depolarization)
- T wave __________ (Ventricular Repolarization)
- U wave __________ (Purkinje or papillary Repolarization)

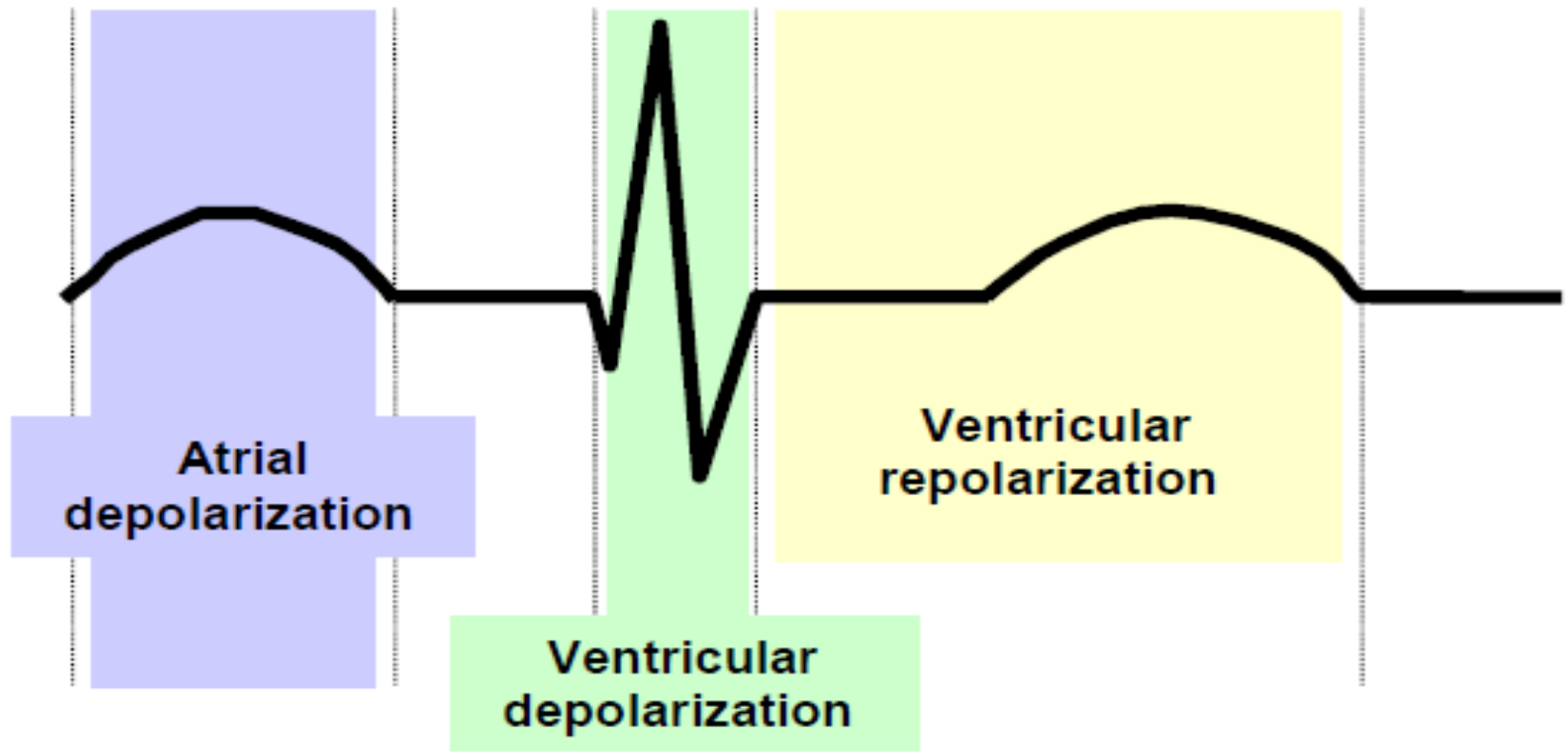

ketabton.com - The Digital Library

په نارمل ډول د حجروي غشاء دواړو خواو ته د الکترولايتونو تفاوت شته چي د استراحت په حالت کي (90-) دي. چي دا يو Polarize حالت دي. کله چي تنبي وارده شي نو په حجروي غشاء کي Na^+ voltage gated channel خلاصيږي او زيات مقدار Na^+ حجرې ته ننوځي او حجره Depolarize کيږي چي دې ته Depolarization ويل کيږي.

کله چي د چارجونو تفاوت (+10mv) ته ورسيږي نو د سوډيم چينلونه بنديږي او د K^+ او Ca^{++} چينلونه خلاصيږي چي د Ca^{++} چينلونو د خلاصيدو په سبب د Plateau صفحه منځته راځي.

د K^+ چينلونو د خلاصيدو سره چي حجره بيرته نارمل حالت ته راګرځي يعني د حجرې په داخل کي منفي چارجونه زياتيږي نو دې حالت ته Repolarization وايي.

د موجو د رسم کيدلو ميکانيزم:

- P wave ______ Atrial Depolarization
- PR segment ______ Delayed AV node (Impulse)
- Q wave ______ Interventricular septum ____ Impulse turn to right
- R wave _____ interventricular septum ____ Impulse turn to left
- ST segment ____ Between depolarization and repolarization
- T wave ____ Ventricular repolarization

کومي موجي چي له Base line څخه پورته وي مثبتي او کومي چي له دې خط څخه ښکته وي نو منفي وي. يا کله چي موجه الکترود ته نږدي کيږي مثبته او کله چي له الکترود څخه لرې کيږي نو منفي موجي رسميږي.

ketabton.com - The Digital Library

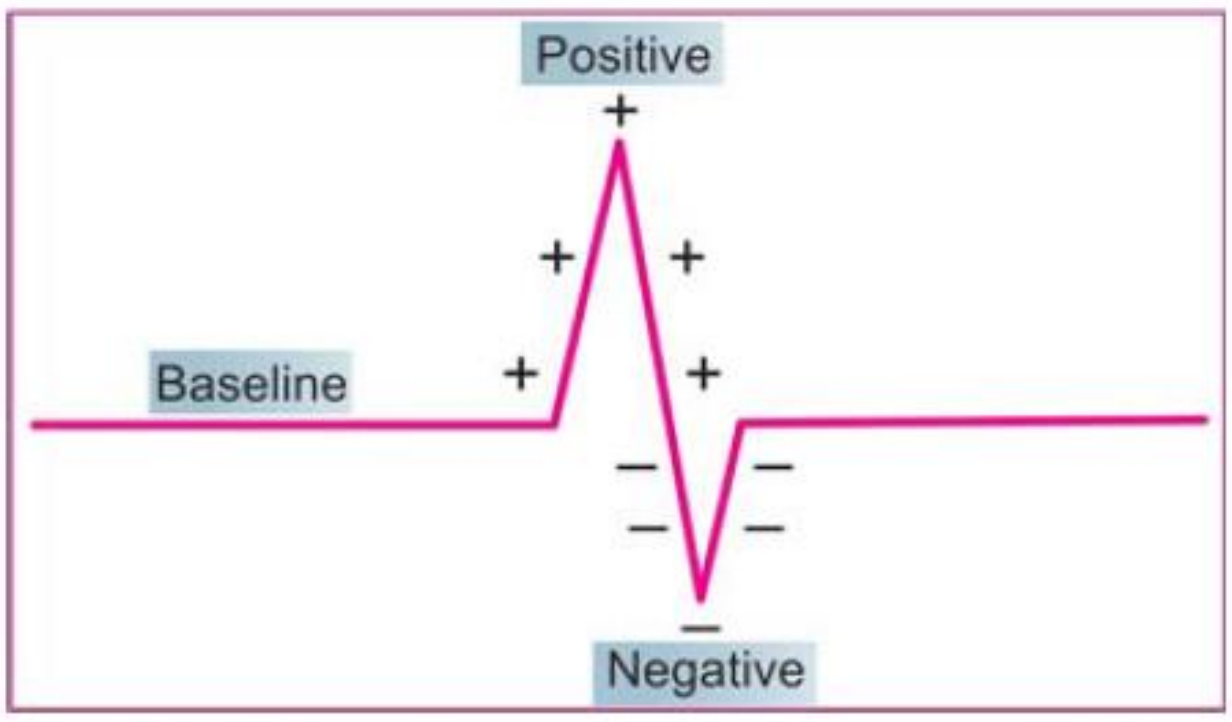

Fig. 1.1A: Direction of the deflection on ECG:
A. Above the baseline: positive deflection
B. Below the baseline: negative deflection

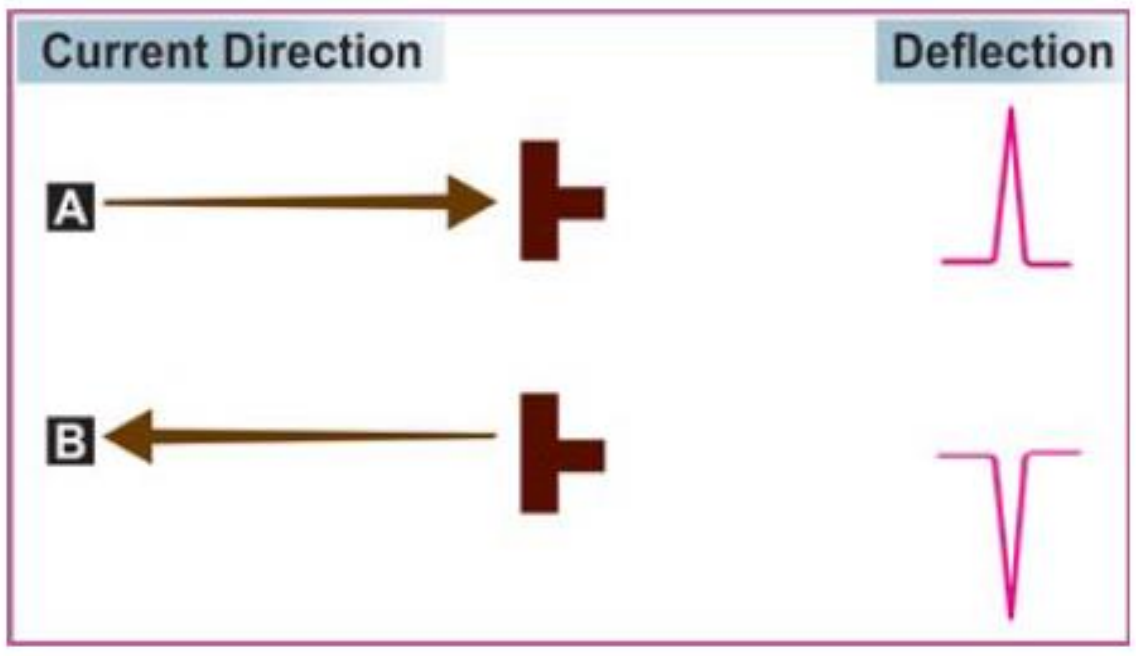

Fig. 1.1B: Effect of current direction on polarity of deflection:
A. Towards the electrode—upright deflection
B. Away from electrode—inverted deflection

Chest wall هم په ECG باندي تاثير لري نو ځکه په Obesity کي Voltage کم وي خو که چيري شخص ډنګر وي نو Voltage به لوړ وي.

P wave ځکه وړه رسميږي چي په اذيناتو کي د سيالي مسير عمودي وي او کم وخت نيسي خو په بطيناتو کي د سيالي مسير عرضاني وي او ډير وخت نيسي نو ځکه QRS غټ رسميږي.

ژرنګه چي د T موجه د Repolarization څخه رسميږي او بيا هم مثبته ده ددې دليل دادې چي له بوي خوا په حجره کي منفي چارجونه بيرته زياتيږي او له بلې خوا د موجې مسير له ښکته څخه پورته دي يعني تر ټولو وروسته Depolarize ساحه ترټولو مخکي Repolarize کيږي.

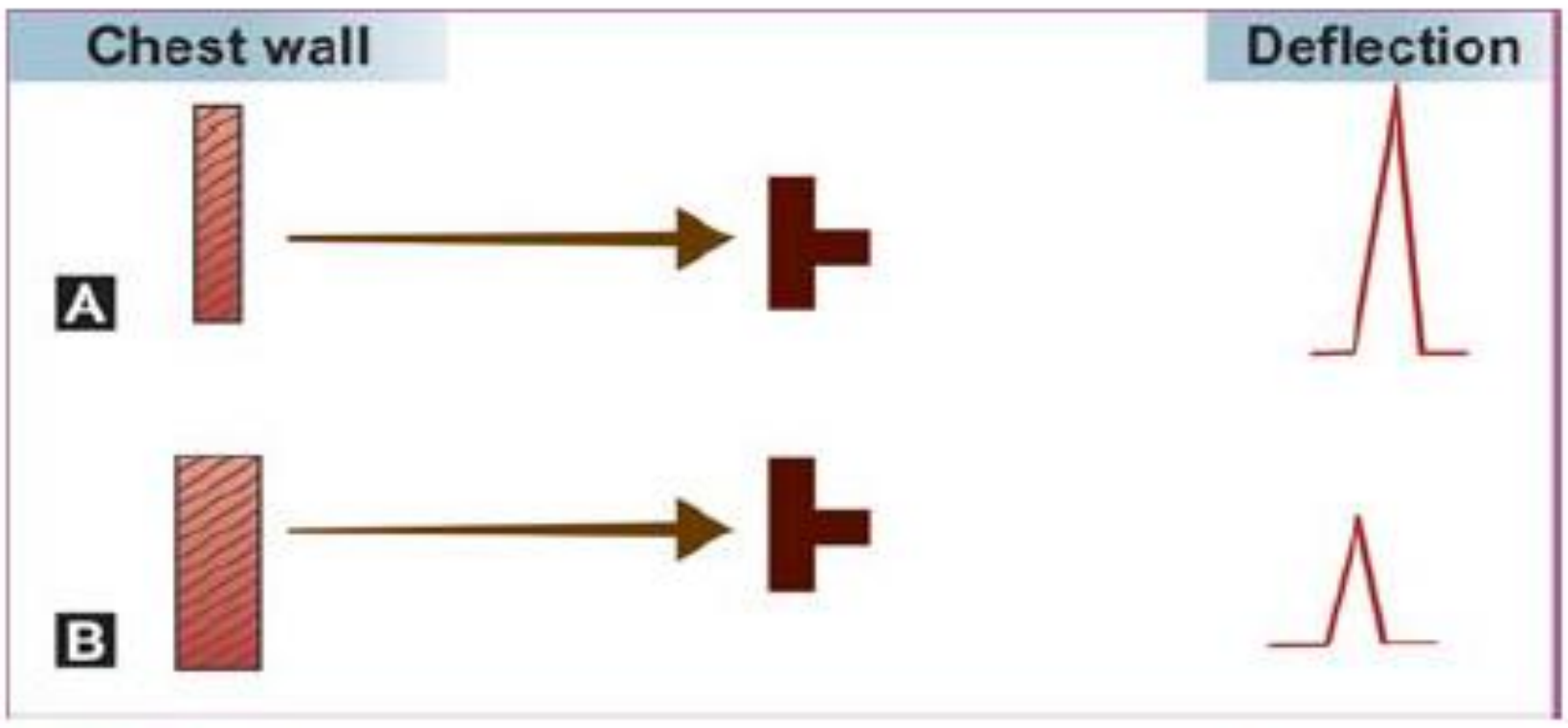

Fig. 1.3B: Effect of chest wall on magnitude of deflection:
A. Thin chest—tall deflection
B. Thick chest—small deflection

ketabton.com - The Digital Library

1. P موجه: دا موجه د Atrial Depolarization (د اذيناتو د ډيپولاريزيشن) څخه رسميږي. د P موجه لاندي خصوصيات لري:

1) د نارمل ECG لومړنۍ څپه د P څخه عبارت ده.

2) موقعيت يي: د QRS complex څخه مخکې وي.

3) Amplitude يا لوړوالي يي: 2-3mm دي.

4) Duration يا دوام يي: 0,06-0,12sec دي.

5) Configuration يا شکل يي: Upward and Round (هميشه ګرد او پورته خواته وي)

6) Deflection يا انحراف يي: په I, II, AVF, V2, V3, V4, V5, V6 ليډونو کي مثبت، په AVR کي منفي، په V1 کي Biphasic او په ليډ III او AVL کي مختلف وي.

2. QRS Complex: دا موجه د بطيناتو د Depolarization څخه رسميږي. چي د لاندي خصوصياتو لرونکي ده:

1) Location يا موقيعت يي: دا موجه د PR interval څخه وروسته يا د هغي په تعقيب رسميږي.

2) Amplitude يا لوړوالي يي: 5-25mm پوري دي.

3) Duration يا دوام يي: 0,06-0,10sec دي.

4) Configuration يا شکل يي: په دې کي لاندي برخي شامليږي:

I. Q موجه (First negative deflection Q wave) چي د P موجې څخه وروسته لمړي منفي انحراف دي.

II. R موجه (Positive deflection R wave) چي د Q موجې په تعقيب لمړني مثبت انحراف دي.

ketabton.com - The Digital Library

III. S موجه (Negative deflection S wave) چي د R موجې په تعقیب منفي انحراف دي.

دغه موجه په 1, 2, 3, AVL, V4, V5, V6 لیډونو کي مثبت، په AVR کي منفي او په V1, V2, V3 لیډونو کي مختلف ده.

3. T wave: دا موجه د بطیناتو د Repolarization څخه رسمیږي چي لرونکي د لاندي خصوصیاتو ده:

1) Location یا موقیعت یې: دا موجه د ST segment په تعقیب منځته راځي.

2) Amplitude یا لوړوالي یې: دا موجه په I, II, III لیډونو کي تر 5mm او په صدري لیډونو کي تر 10mm پوري رسیږي.

3) Deflection یا انحراف: دا موجه په 1, 2, 3 او V3, V4, V5, V6 لیډونو کي مثبته په AVR کي منفي او په پاتي نورو لیډونو کي مختلفه رسمیږي.

4. U wave: نارمل U موجه په صحتمندو اشخاصو کي په قدامي صدري لیډونو کي لیدل کیږي، ددې د رامنځته کیدو دلیل معلوم نه دي خو داسي فکر کیږي چي د Papillary muscle د Repolarization څخه رامنځته کیږي.

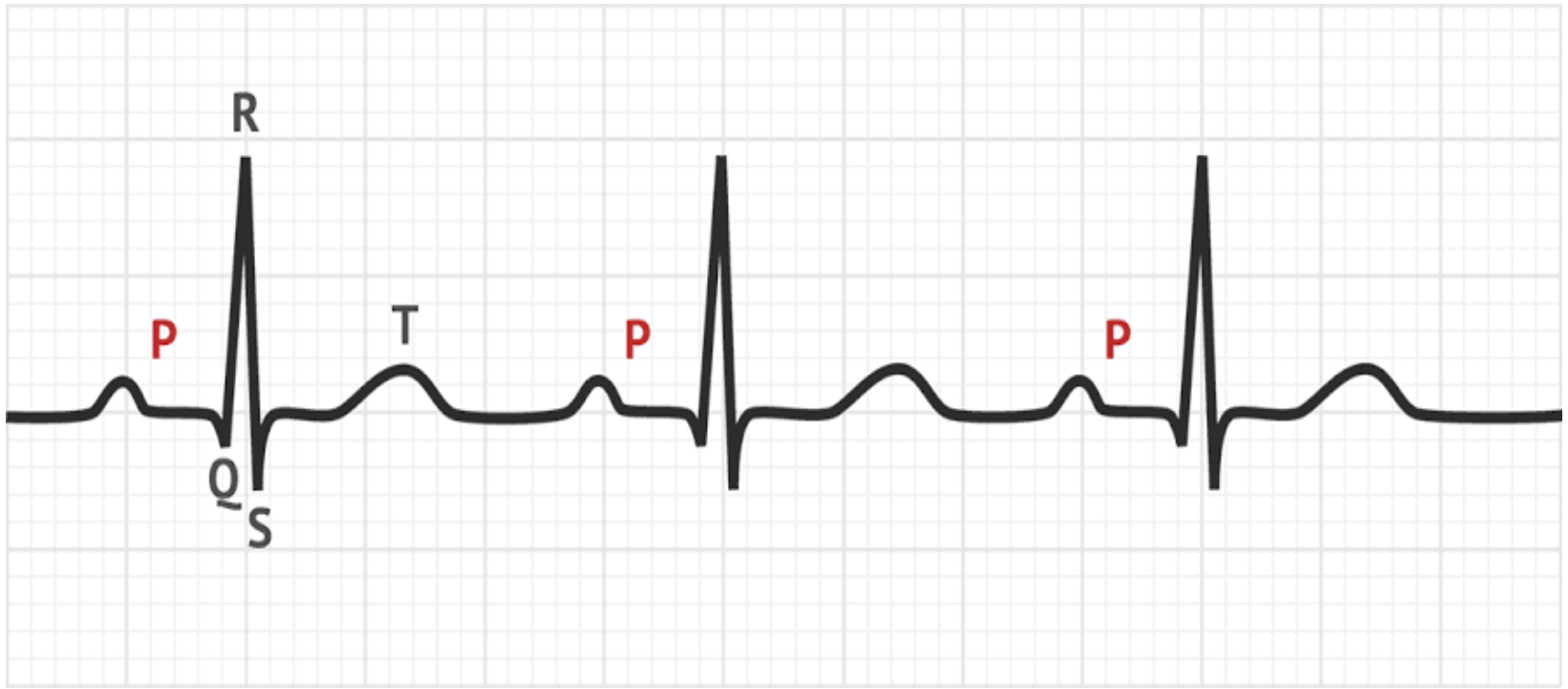

ketabton.com - The Digital Library

: Segments and Intervals

Segments موجې (waves) نه لري خو په Intervals کې wave شاملې وي.

Segments په لاندې ډولونو ویشل شوي دي:

1. **PR segment:** (From the end of the P wave to the start of QRS complex) دا سګمنټ د P د موجې د ختم او د Q موجې تر شروع پورې ادامه لري.
2. **ST segment:** (From the end of the QRS {J point junction} to the start of T wave) دا سګمنټ د S موجې د ختم څخه د T موجې تر شروع پورې ادامه لري.
3. **TP segment:** (From the end of the T wave to the start of P wave) دا سګمنټ د T موجې د ختم او د P موجې تر شروع پورې ادامه لري.

Intervals څلور داني دي:

1. **PR interval:** (From the start of the P wave to the start of QRS complex)
دغه انټروال موږ ته هغه وخت راښايي چې یوه سیاله پکې له اذیناتو څخه بطیناتو ته ښکته کیږي. ددې نارمل اندازه 0,12-0,20 sec پورې ده.
2. **QRS interval:** (From the start of the Q to the end of S wave)
دا موږ ته هغه وخت راښايي چې بطینات پکې Depolarize کیږي. ددې نارمل اندازه 0,06-0,10 sec پورې ده.
3. **QT interval:** (From the start of the Q to the end of the T wave) دا هغه وخت راښايي چې په هغې کې بطینات Depolarized او هم

ketabton.com - The Digital Library

Repolarize کیږي. ددې نارمل اندازه 0,40-0,44 sec پوري ده چي په ښځو او نرانو کي فرق کوي.

4. **PR interval**: د یو R د څوکې نه د بل R تر څوکې پوري فاصله د PR interval په نوم یادیږي چي تقریباً یو مکمل سایکل دي. ددې اندازه د 3-5 big square یا 0,6-1 sec پوري ده. دا د HR د اندازه کولو لپاره ډیر مهم دي.

د Intervals او Segments ترمنځ توپیرنه:

1. په Interval کي موجې شته خو په Segment کي موجې نشته.
2. په Interval کي Prolongation منځته راځي خو په Segment کي Elevation او Depression منځته راځي.

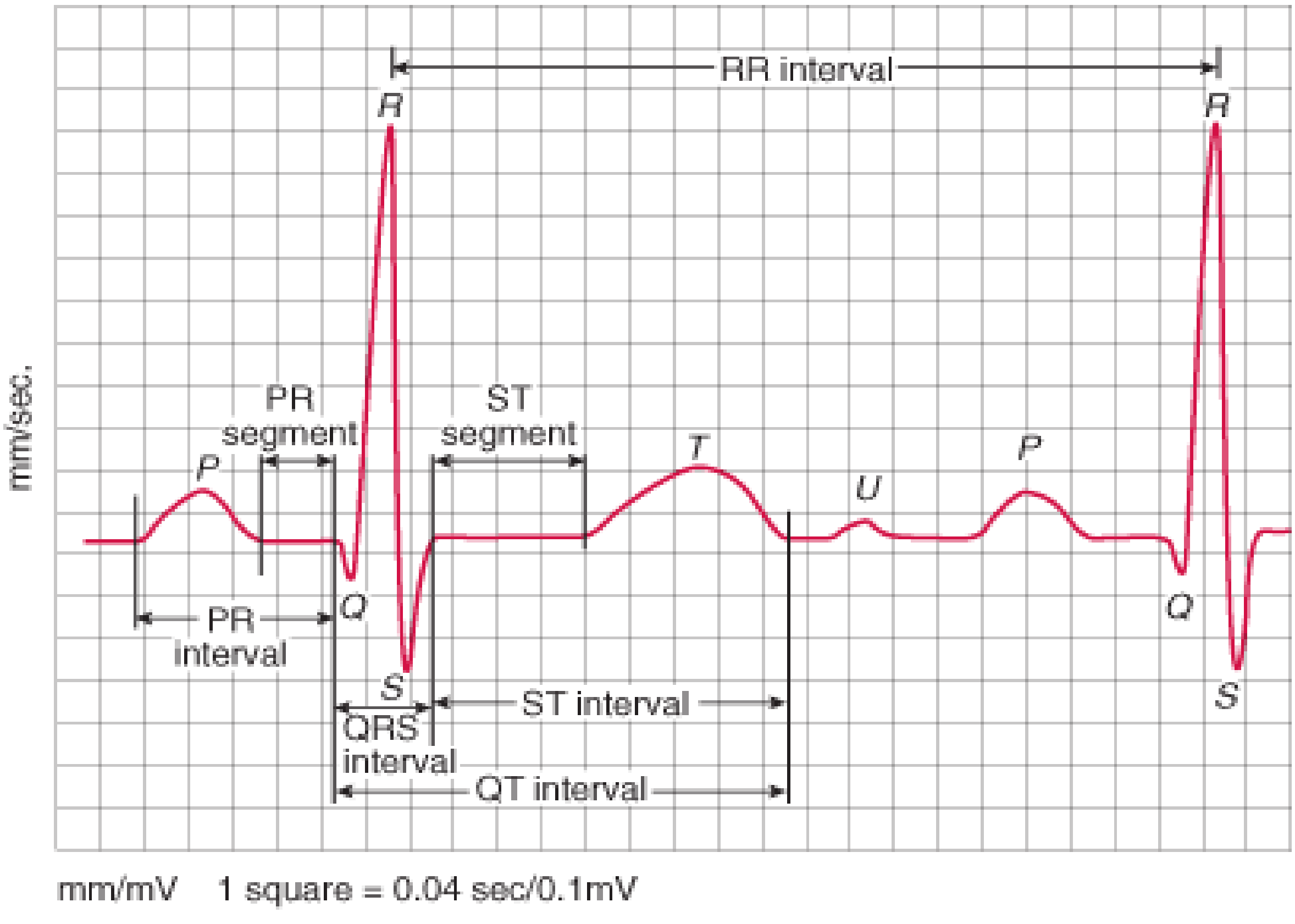

ketabton.com - The Digital Library

په ECG کي د زړه د Rate او Rhythm اندازه کول:

د نارمل ريتم لپاره پنځه شرطونه دي:

1. HR به 60-100 beats/min وي.
2. نارمل P موجه به موجوده وي.
3. نارمل QRS به موجود وي.
4. د P موجې پسي به د QRS کمپليکس راغلي وي.
5. او د RR انټروالونه بايد په ټولو ليډونو کي سره مساوي او Equal وي.

نو د HR د اندازه کولو لپاره دوه ميتودونه دي:

1. کله چي Rhythm منظم او نارمل وي.
2. کله چي Rhythm غير منظم او غيري نارمل وي.

1. کله چي Rhythm نارمل وي نو د HR اندازه ګيري بيا په دوه ميتودونو ترسره کولای شو:

1) د 300 عدد د R-R موجو ترمنځ د غټو مربع ګانو په تعداد تقسيموو. مثلآ که د دوو R-R موجو ترمنځ څلور غټې مربع ګاني وي نو د زړه ضربان به مساوي شي له: (300 ÷ 4 = 75) سره. په 300 باندي يي ځکه تقسيموو چي په يوه ثانيه کي د ECG کاغذ د ماشين څخه (پنځه غټو مربع ګاني) تيريږي نو يوه دقيقه شپيته ثانيي کيږي او 60 چي په 5 کي ضرب کړو نو 300 ترې لاسته راځي. (60x5=300).

2) د 1500 عدد د دوو R-R موجو ترمنځ د وړو مربع ګانو په تعداد تقسيموو. مثلآ که د دوو R-R موجو ترمنځ شل کوچني مربع ګاني وي نو د زړه ضربان به مساوي شي له: (1500 ÷ 20 = 75) سره. چي

ketabton.com - The Digital Library

دا ډير دقيق ميتود دي. په 1500 باندي يې ځکه تقيسموو چي په يو ثانيه کي د ECG کاغذ د ماشين څخه 25mm يا پنځه ويشت کوچني مربع ګاني تيريږي نو يوه دقيقه شپيته ثانيي کيږي او کله چي دغه پنځه ويشت په شپيتو کي ضرب کړو نو 1500 تريې لاسته راځي. (60X25=1500).

2. او کله چي Rhythm غير منظم وي نو بيا هم د HR اندازه ګيري په دوه ميتودونو ترسره کولاي شو:

1) په 15 غټو مربع ګانو کي د R موجو تعداد شماړو او په 20 کي يې ضربوو. مثلآ که په پنځلس غټو مربع ګانو کي د R موجو شمير 5 وي نو د زړه ضربان مساوي کي له: (5x20=100) سلو سره. په شلو يې ځکه تقسيموو چي که چيري د 300 عدد په 15 باندي تقسيم کړو نو 20 تريې لاسته راځي.

2) په 30 غټو مربع ګانو کي د R موجې تعداد شماړو او په 10 کي يې ضربوو چي دا ډير دقيق ميتود دي. په II, V1 او V5 کي غوره ده چي وکتل شي. او په لسو کي يې ځکه ضربوو چي که 300 په 30 تقسيم کړو نو 10 ورځخه لاسته راځي.

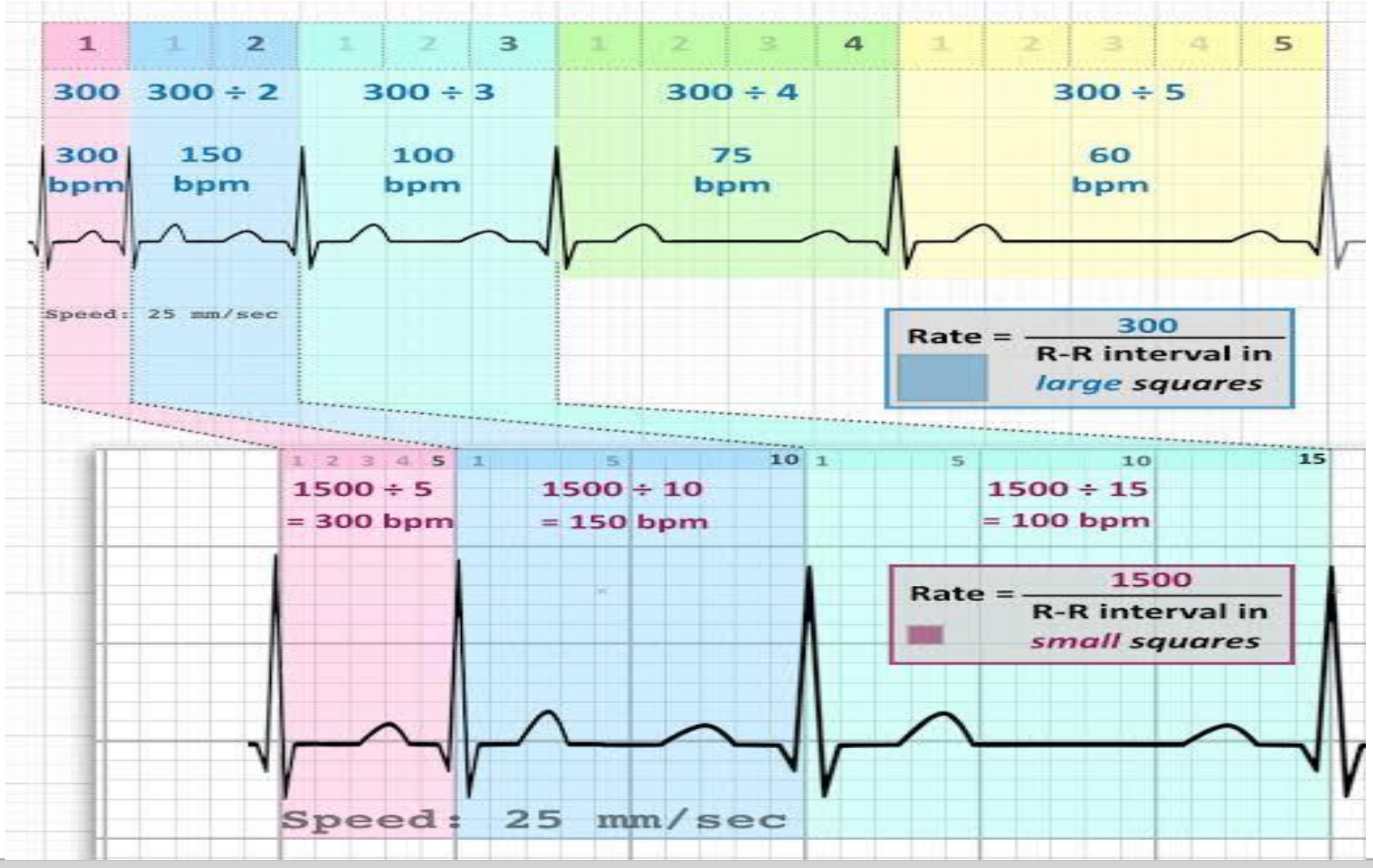

ketabton.com - The Digital Library

د ECG لیډونه:

په عادي حالت کې د 12 لیډونو ECG څخه استفاده کیږي، خو کله چې موږ د زړه Post wall MI ته مشکوک شو نو د 15 لیډونو ECG ته ضرورت پیدا کیږي. په لیډ کې الکترود ځای پر ځای شوي وي چې Sensor دي او له بدن څخه Electric activity اخلي.

د ECG دغه 12 سټنډرډ لیډونه په دوه برخو ویشل کیږي:

1. Limb Leads یا اطرافي لیډونه
2. Chest Leads یا صدري لیډونه

1. **Limb leads یا اطرافي لیډونه:** اطرافي لیډونه بیا په دوه برخو ویشل شوي دي کوم چې په لاسونو او پښو کې ترل کیږي:

1) **Bipolar leads یا دوه قطبي لیډونه:** دې ته Standard لیډونه هم وايي، دوه الکترودونه لري، پکې I, II, III لیډونه شامل دي.

ketabton.com - The Digital Library

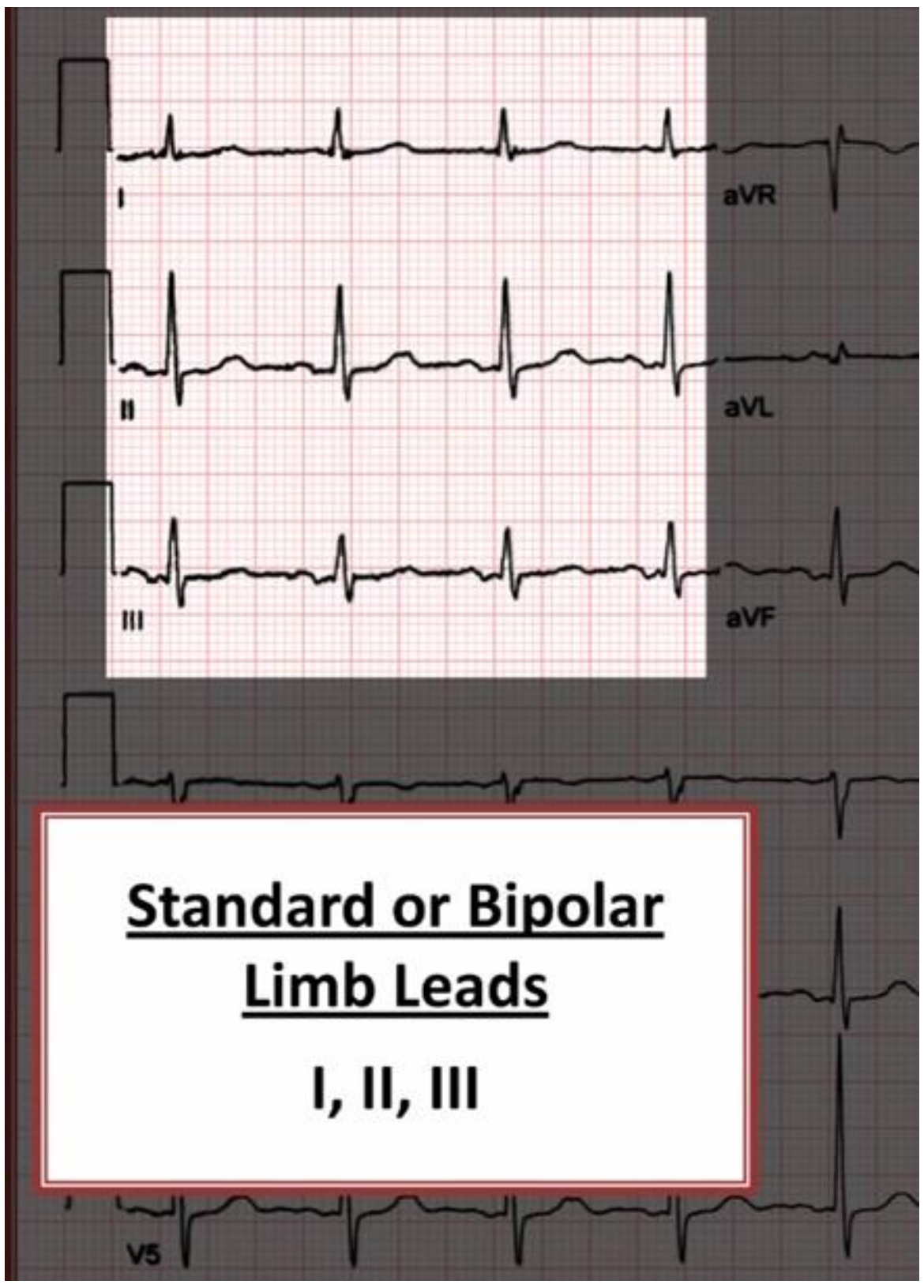

- **Lead I**: څرنګه چې دا ليډ دوه قطبونه لري نو يو مثبت الکترود يي په چپ لاس او منفي الکترود يي په ښي لاس تړل کيږي او دا ځکه مثبت رسميږي چي سياله له ښي طرف څخه چپ طرف ته ځي يعني له منفي څخه مثبت ته ځي.
- **Lead II**: ددي ليډ منفي الکترود په ښي لاس او مثبت الکترود يي په چپه پښه تړل کيږي او دا ځکه مثبت رسميږي چي سياله له پورته څخه ښکته خواته ځي او يا هم له منفي څخه مثبت ته ځي.
- **Lead III**: ددي ليډ مثبت الکترود په چپه پښه او منفي الکترود يي په چپ لاس تړل کيږي او دا ځکه مثبت رسميږي چي سياله مثبت او ښکته خواته ځي.

په ښي پښه کي هم ليډ تړل کيږي خو هغه خنثیَ دي او د چارجونو د تښتيدلو څخه مخنيوي کوي او کومه Electric activity نه راښايي.

ددې پورته دري واړو مثلثونو د رابطي څخه يو مثلث رسميږي چي د Einthoven triangle په نوم ياديږي.

ketabton.com - The Digital Library

د Einthoven قانون:

که چیرته په پورته مشتقاتو کې د دوه مشتقاتو برقي پوتانشیل معلوم وي د دریم برقي پوتانشیل د لاندې رابطې په واسطه معلوموو:

$$Viktage\ II = Voltage\ I + Voltage\ III$$

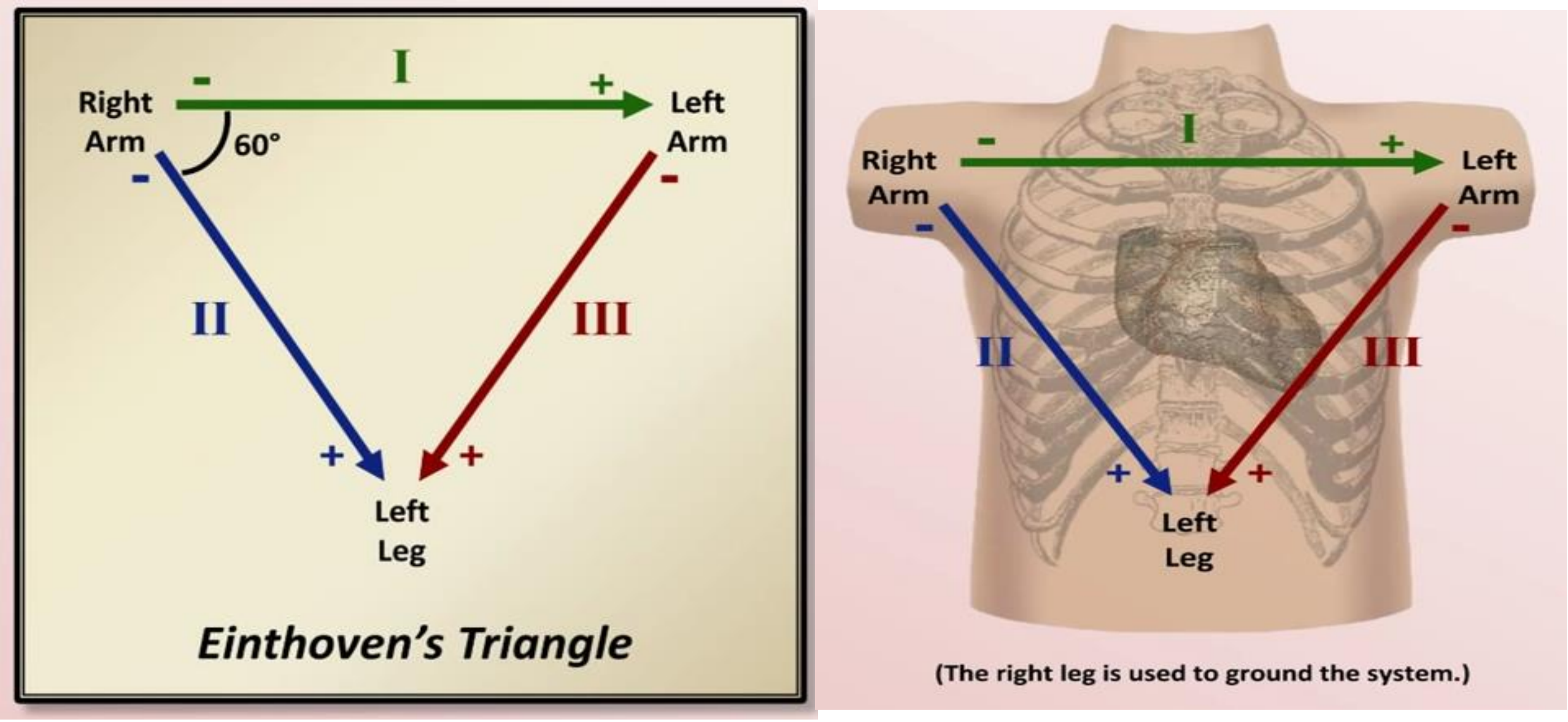

2) Unipolar leads یا یو قطبي لیډونه: دې ته Augmented لیډونه هم وايي، چې پکې AVR, AVF او AVL لیډونه شامل دي.

- AVR (augmented voltage Right arm): دا لیډ یو مثبت الکترود لري او په ښي لاس ترل کیږي او ځکه منفي رسمیږي چې سیاله ورڅخه لرې کیږي یعنې د سیالې جهت له ښي څخه چپ او یا د مثبت نه منفي خواته دي.

ketabton.com - The Digital Library

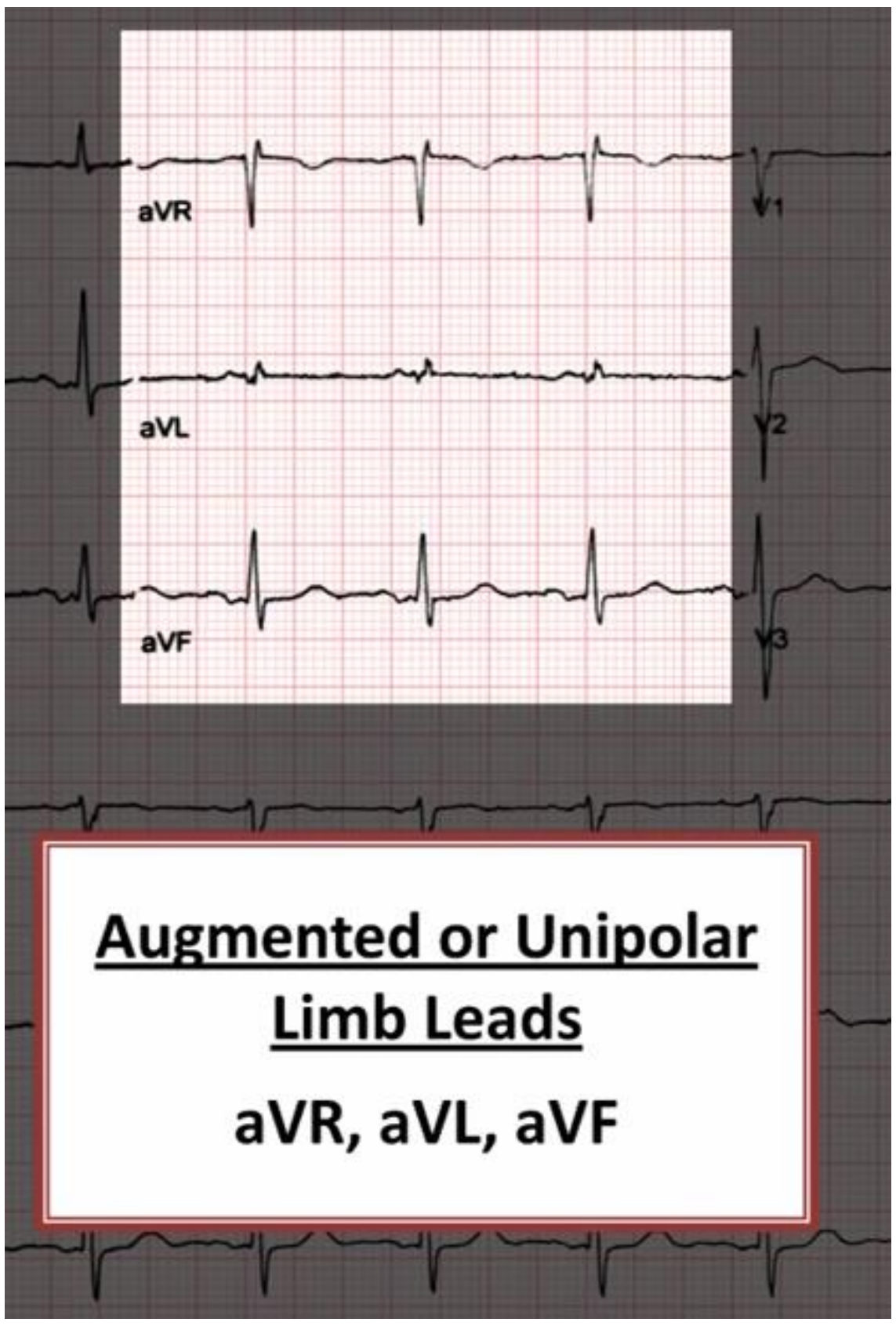

- AVL (augmented voltage Left arm): دا لیډ یو منفي الکترود لري چې په چپ لاس کې تړل کیږي او څکه مثبت رسمیږي چې سیاله ورته نږدې کیږي یعنې د منفي څخه مثبت خواته ده خو ځینې وخت کیدلی شي Biphasic وي.
- AVF (augmented voltage Left leg): دا لیډ یو مثبت الکترود لري چې په چپه پښه تړل کیږي او څکه مثبت رسمیږي چې د سیالې جهت له پورته څخه ښکته خواته دي.

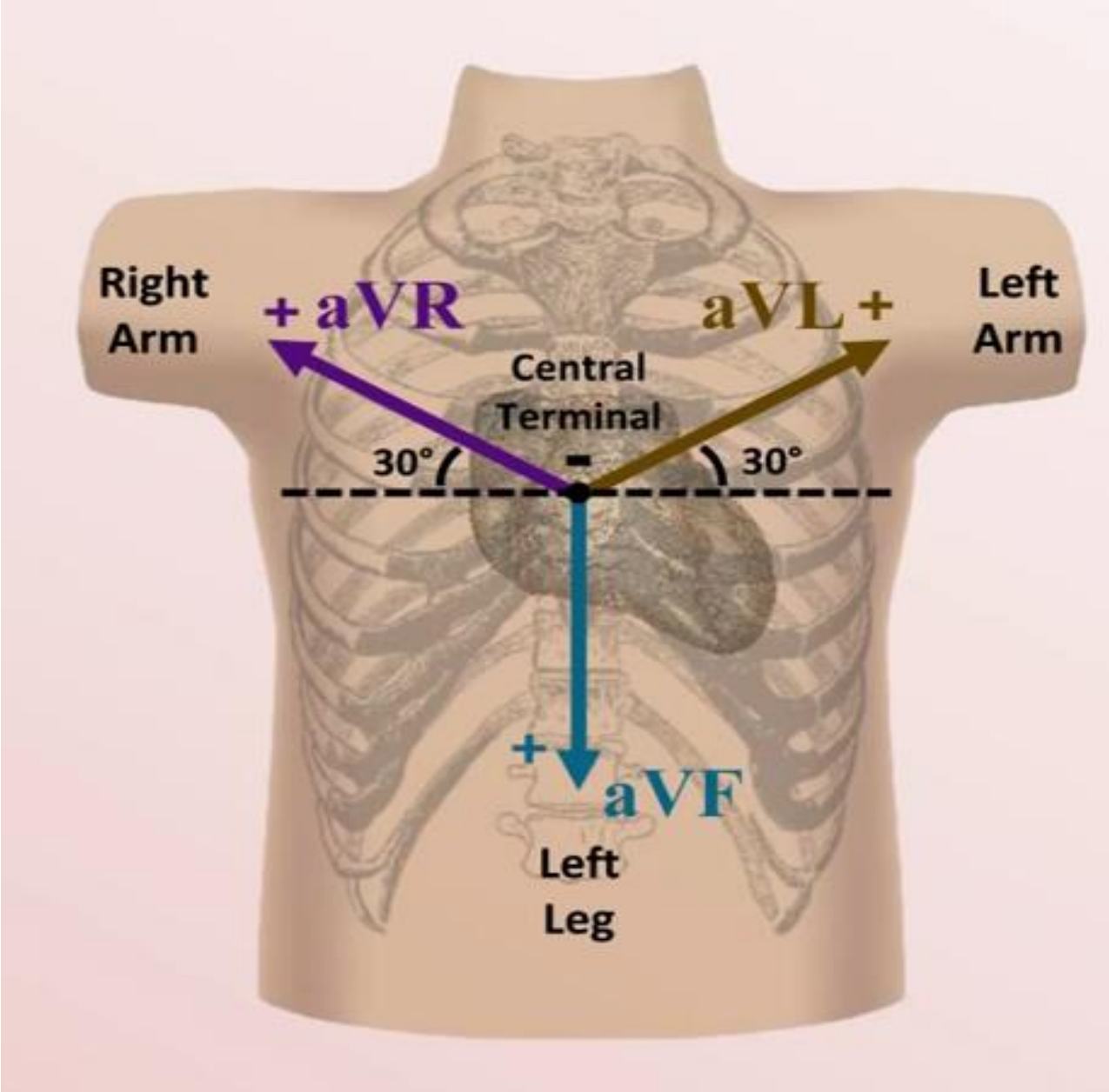

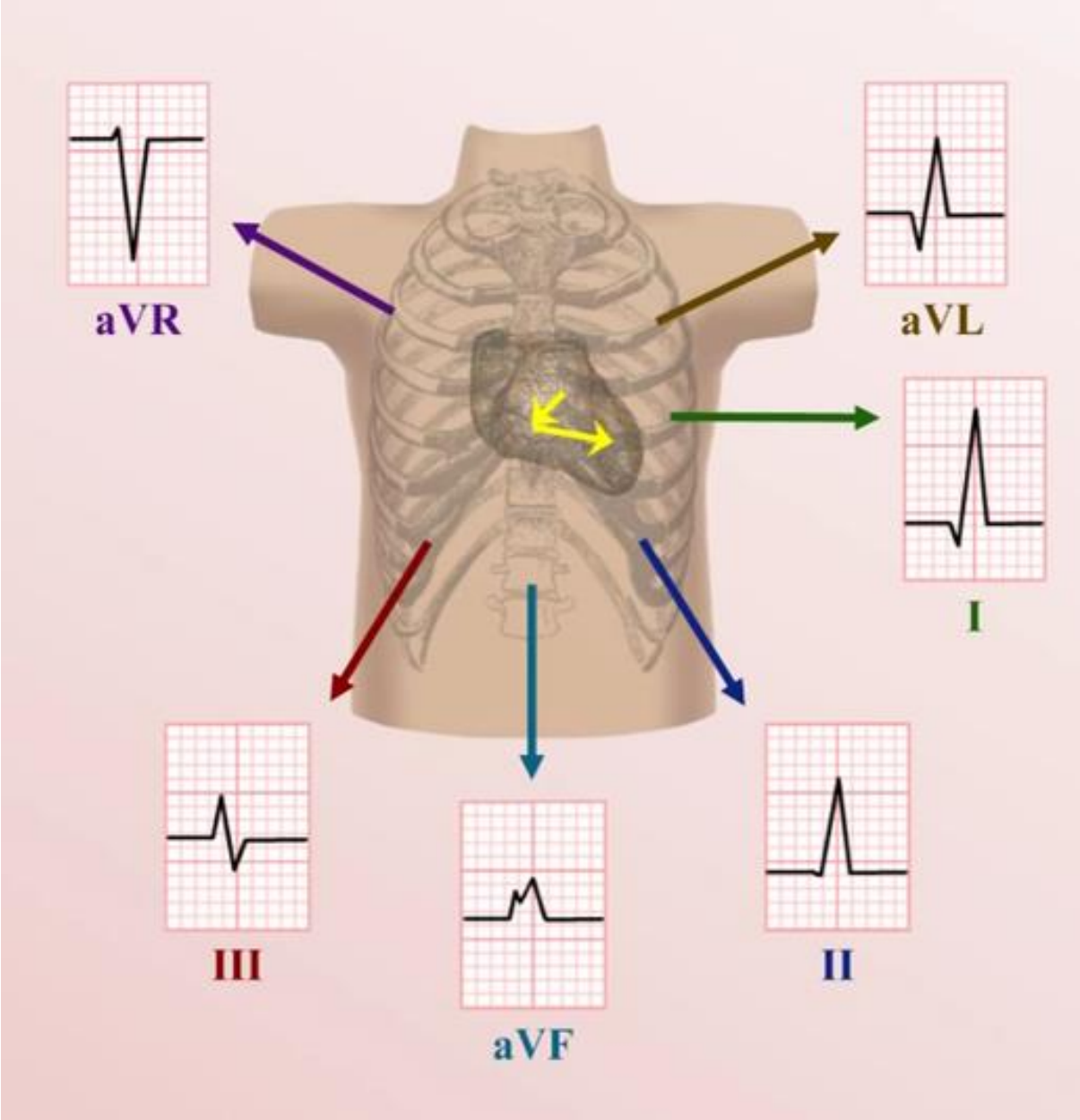

ketabton.com - The Digital Library

2. Chest leads یا صدري لیډونه: دې ته Pericardial لیډونه هم ویل کیږي، په دې کي شپږ لیډونه V1, V2, V3, V4, V5 او V6 شامل دي چي په سینه باندي ترل کیږي او ټول Unipolar دي. دا لیډونه په C1, C2, C3, C4, C5 او C6 په نومونو هم یادیږي.

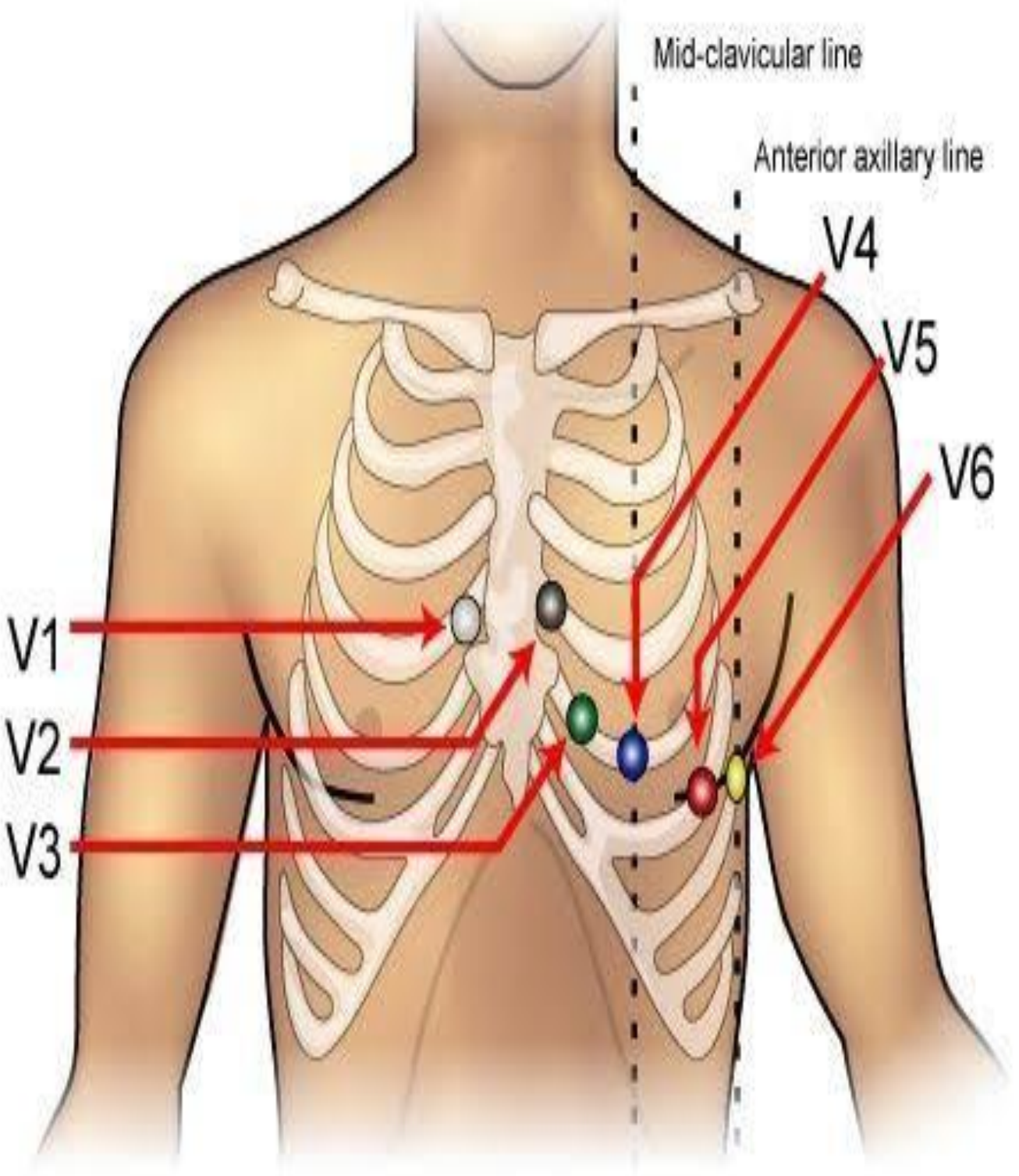

	Position
V1	4th ICS, just right of sternum
V2	4th ICS, just left of sternum
V3	Halfway between V2 and V4
V4	5th ICS, in midclavicular line
V5	Halfway between V4 and V6
V6	5th ICS, in mid axillary line

- **V1:** دا لیډ په څلورمه بین الضلعي مسافه کي ښي طرف ته د Sternum هډوکي ته نږدې ترل کیږي.
- **V2:** دا لیډ هم په څلورمه بین الضلعي مسافه کي چپ خواته د Sternum هډوکي ته نږدي ترل کیږي.
- **V3:** دا لیډ د V2 او V4 لیډونو ترمنځ ترل کیږي.
- **V4:** دا لیډ په پنځمه بین الضلعي مسافه کي چپ اړخ په Mid clavicular line باندي ترل کیږي.
- **V5:** دا لیډ په پنځمه بین الضلعي مسافه کي چپ اړخ

ketabton.com - The Digital Library

په Ant auxiliary line باندي تړل کيږي.

- V6: دا ليډ هم په پنځمه بين الضلعي مسافه کي چپ اړخ په Mid auxiliary line باندي تړل کيږي.

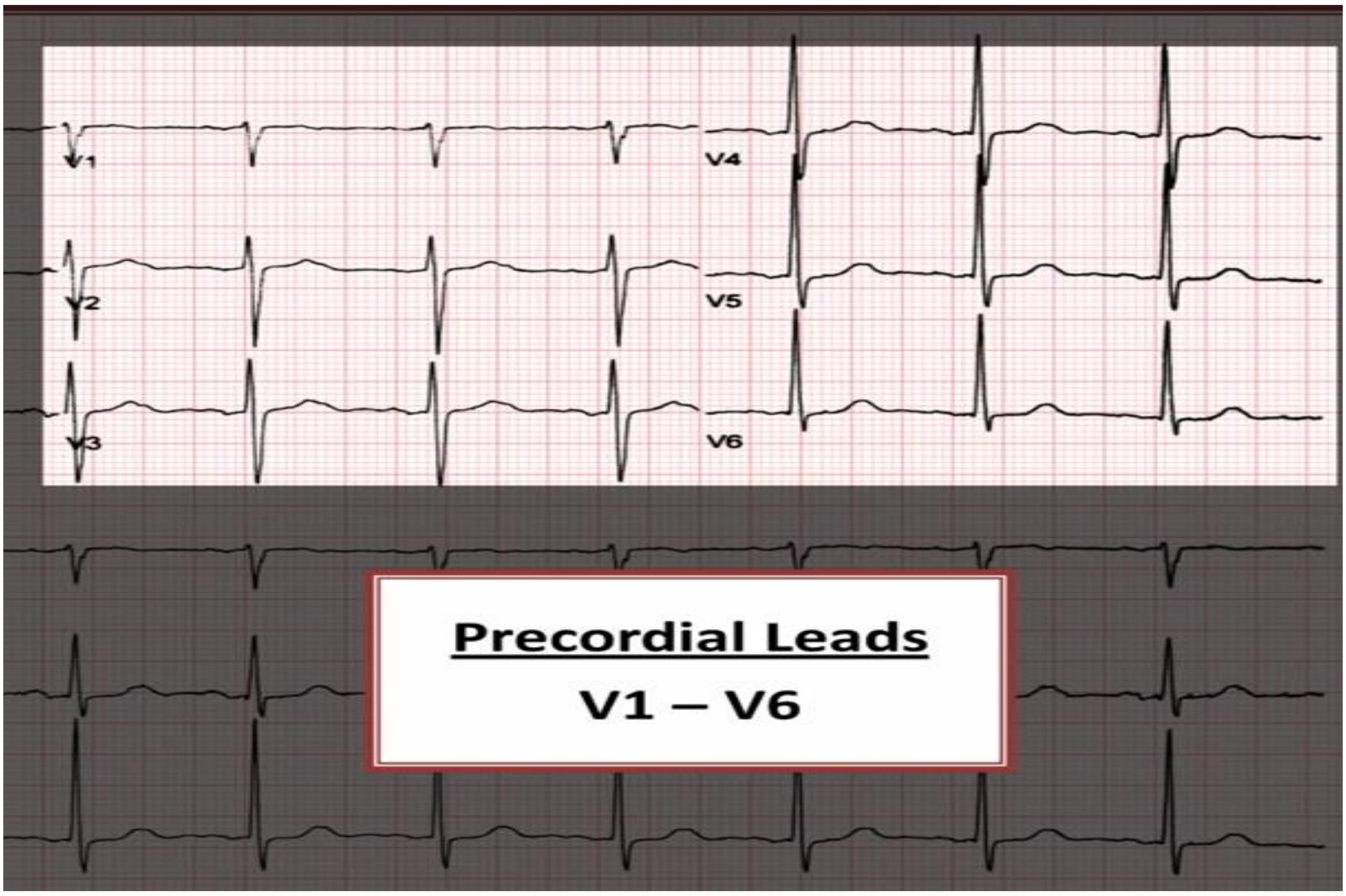

هر ليډ موږ ته د زړه يوه برخه راښايي او څرنګه چي V1 ليډ د زړه څخه لرې دي نو په همدي وجه R کوچني وي او S ژور وي. کله چي V2 شي نو R لږ غټيږي او کله چي V3 ته راشي نو R نور هم غټيږي او S وړوکي کيږي چي کله کله سره برابريږي (S=R) چي دې ته بيا انتقالي ساحه وايي. او کله چي V4 ته لاړشي نو R نور هم غټيږي او S نور هم کوچني کيږي او کله چي V5 ته لاړي شي R نور هم غټ او S له منځه ځي.

همدغه حالت چي د R wave پکي د V1-V6 پوري غټيږي ورته R wave Progression ويل کيږي چي نارمل حالت دي او علت يې دادي چي ښي خوا

ketabton.com - The Digital Library

پنډوالي کم او د چپ خوا بطین پنډوالي زیات دي او سیاله د ښي څخه چپ خواته ځي.

که په V1 او V2 کې تغیرات ولیدل شي نو دا Interventricular septum تغیرات دي.

که په V3 او V4 کې تغیرات ولیدل شي نو دا د Anterior wall تغیرات راښايي.

که په V5 او V6 کې تغیرات ولیدل شي نو دا د Lateral wall البته د Low lateral wall تغیرات راښايي.

I لیډ او AVL موږ ته د High lateral wall تغیرات راښايي.

او II، III او AVF لیډونه موږ ته د Inferior wall تغیرات راښايي.

Cardiac axis یا د زړه محور:

کله کله ورته Electrical axis هم وایي چې دا موږ ته د Depolarization جهت راښايي. دا چې Depolarization کومې خواته حرکت کوي د وکتور په واسطه ښودل کیږي. د ښه پوهیدا لپاره لاندې شکل ته ځیر شئ:

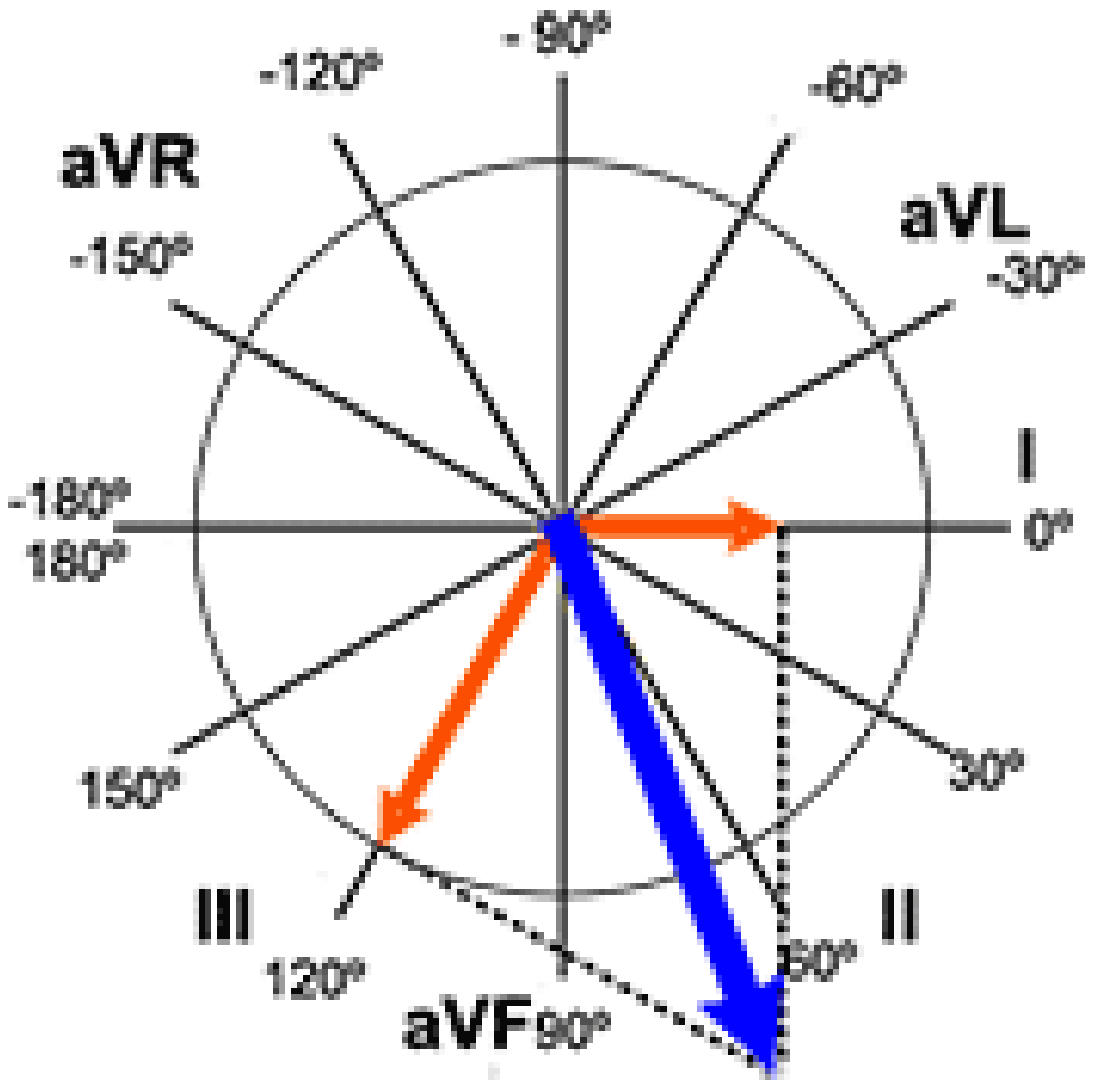

ketabton.com - The Digital Library

د زړه نارمل محور د صفر او +90º درجو ترمنځ دي خو په ځينو کتابونو کي د صفر او +110º درجو ترمنځ ښودل شوي دي. که زړه چپ خواته ځي او يا له صفر څخه پورته ځي نو دا Left Axis Deviation (LAD) دي، خو که چيرته ښي خواته کږيږي او يا د +90º څخه ها خوا ځي نو Right Axis Deviation (RAD) دي.

که چيرته د -90º او -180º درجو ترمنځ وي نو Extreme axis deviation دي.

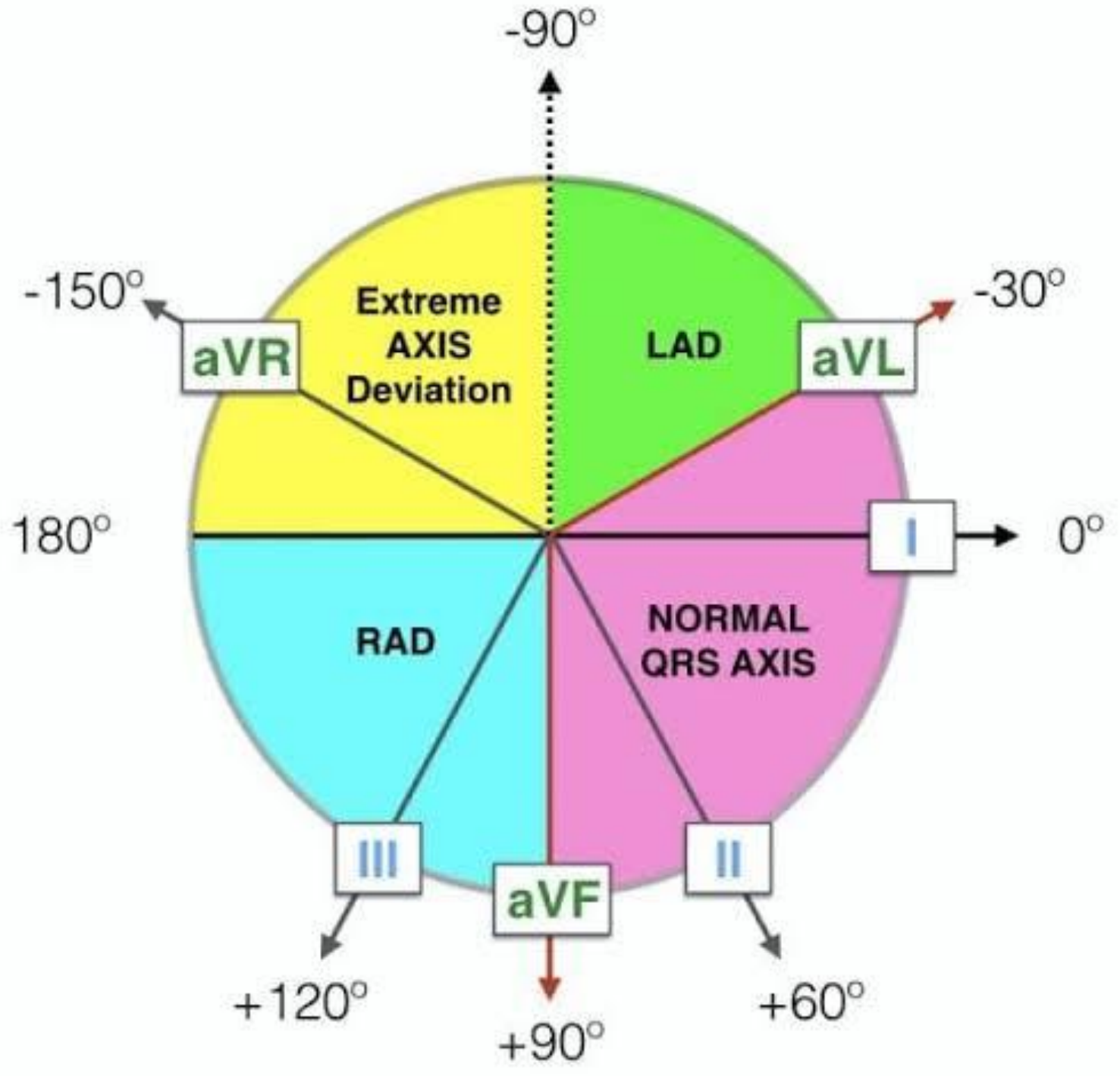

په ECG کي په لاندي ډول معلوميږي:

په Left axis انحراف کي سياله I ليډ ته متوجه کيږي نو R پکي مثبت رسميږي، S وړوکي وي او دا چي سياله دريم ليډ څخه لرې کيږي نو R کوچني رسميږي او S ژور وي.

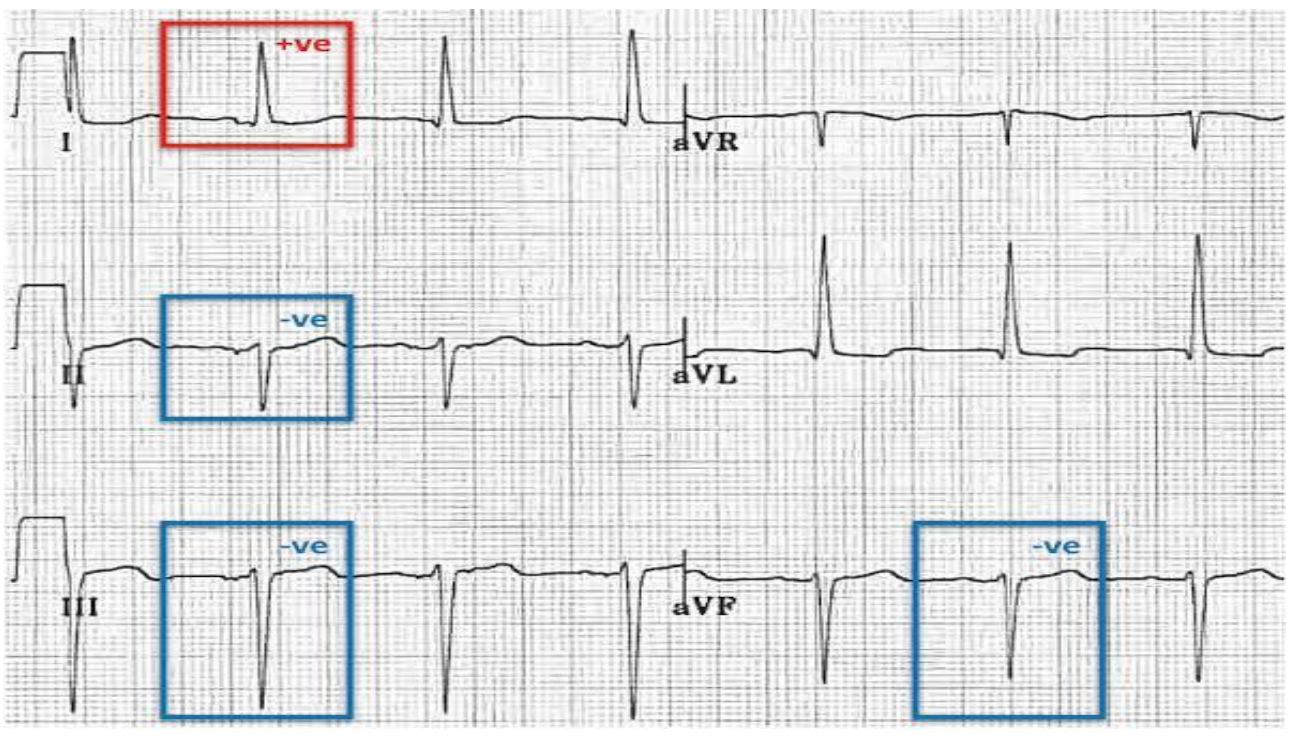

ketabton.com - The Digital Library

په Right axis انحراف کې د R موجه په III لیډ کې لوړه او S پکې وړه وي، خو په I لیډ کې بیا د R موجه ټیټه او د S موجه ژوره وي.

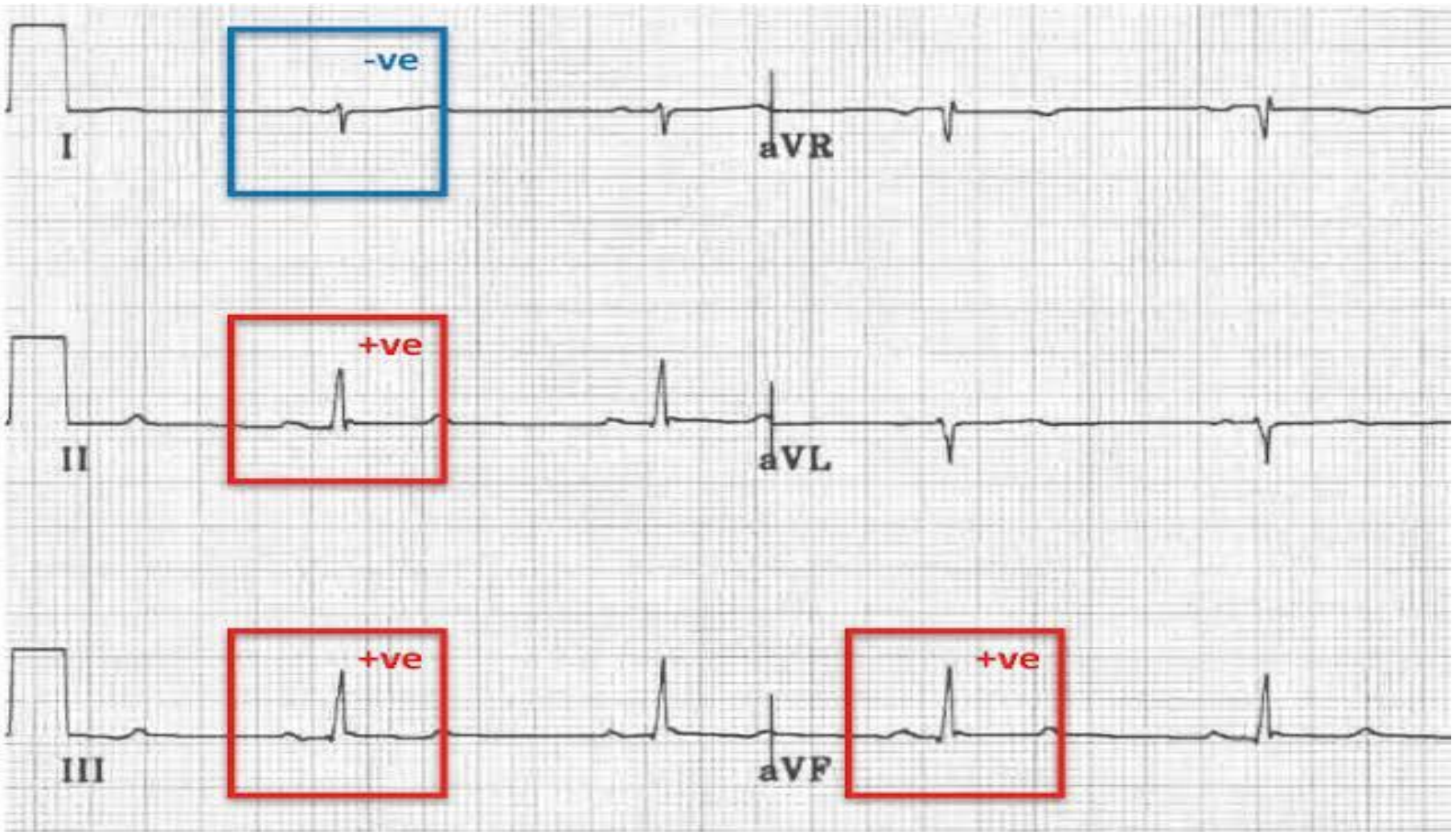

په ECG کې د Axis د معلومولو لپاره لاندې میتودونه دي:

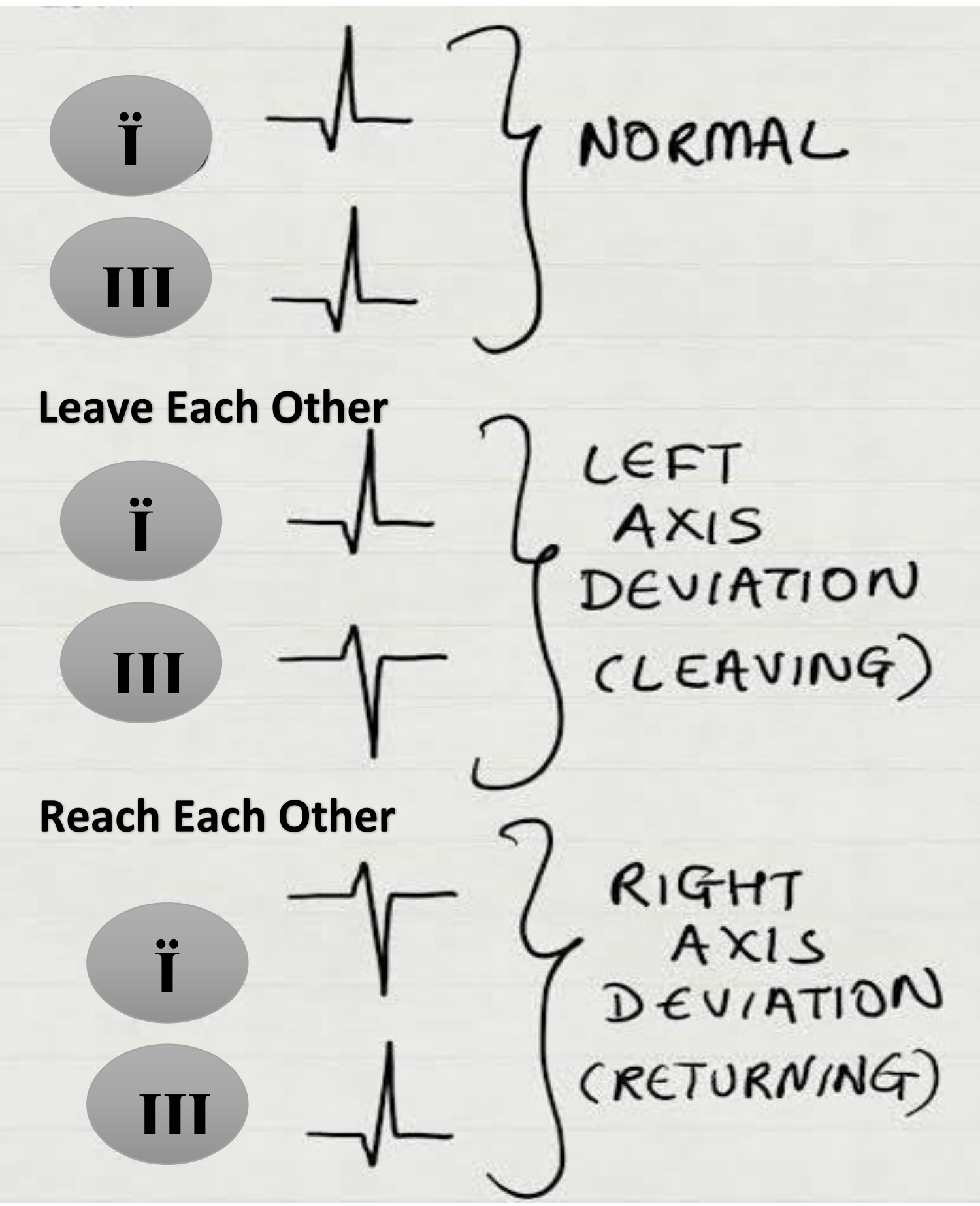

1. اول لیډ د دریم لیډ دپاسه ږدو نو که په اول لیډ کې R لوړ او S کوچنی وي اوهم په دریم لیډ کې R لوړ وي نو دا نارمل Axis دی.

که په اول لیډ کې R لوړ وي خو په دریم لیډ کې R کوچنی او S ژور وي نو دا Left Axis Deviation دی او د Leave Each Other اصطلاح هم ورته کارول کیږي.

ketabton.com - The Digital Library

که چیرته په اول لیډ کي S ژور وي او په دریم لیډ کي R لوړ وي نو دا Right Axis Deviation دي او د Reach Each Other اصطلاح هم ورته کارول کیږي.

او که چیرته په اول او دریم دواړو لیډونو کي S ژور وي نو Extreme Axis Deviation ورته وايي.

2. په دې میتود کي په I او III لیډونو کي د R او S موجي سره جمع کوو او بیا Axis معلوموو، که د هر طرف نتیجه مثبته وه نو Axis هماغي خواته دي.

I لیډ د چپ طرف څخه او III لیډ د ښي طرف څخه نماینده ګي کوي.

3. کله چي د ECG کاغذ مطالعه کوو نو ښي لاس په III لیډ او چپ لاس په I لیډ باندي ږدو نو په هر لیډ کي چي R لوړ وي نو هماغه طرف Deviation موجود دي.

4. په ECG کي د Cardiac axis د معلومولو بله مهمه لاره داده چي، کله چي موږ د ECG کاغذ په لاس کي ونیسو نو زموږ په چپ لاس کي I لیډ او په ښي لاس کي III لیډ راځي نو که چیري د چپ لاس خواته د R موجه لوړه وه نو Left axis deviation او که چیري د ښي لاس خواته د R موجه لوړه وه نو Right axis deviation دي.

Fig. 1.13

The cardiac axis

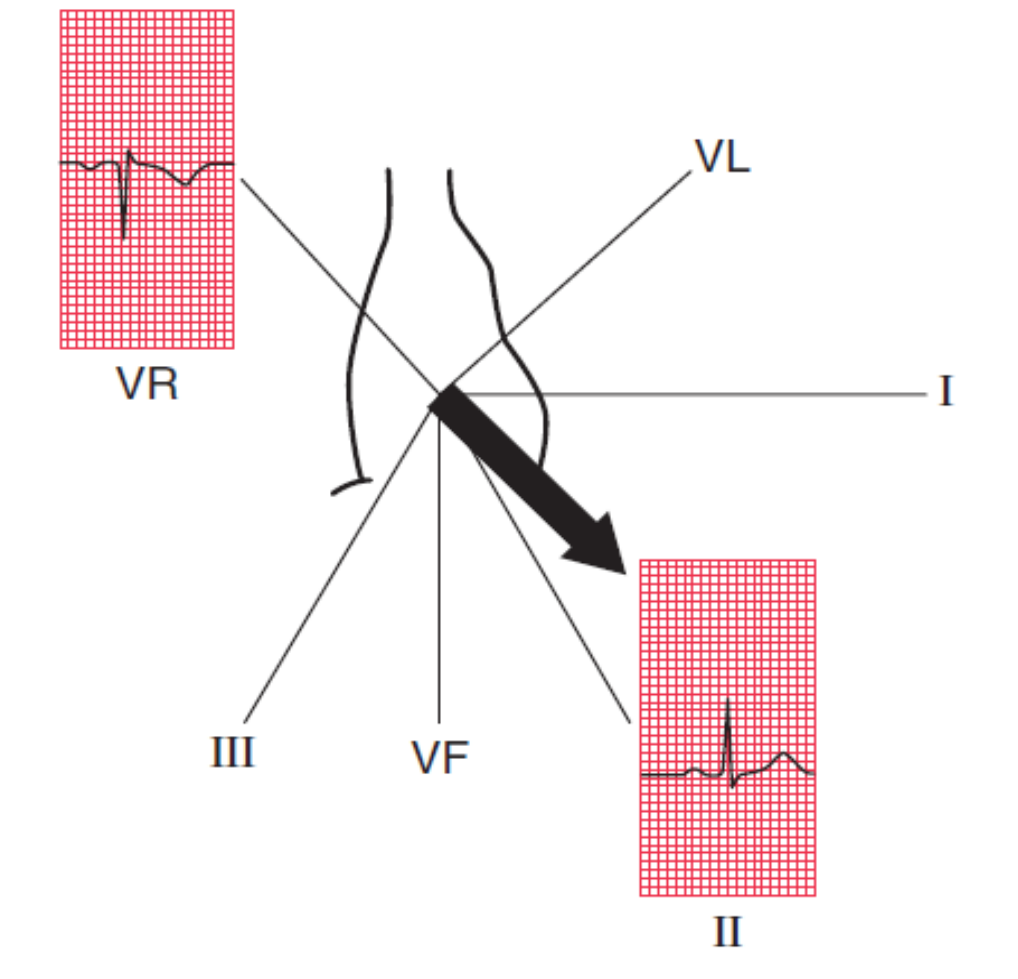

Fig. 1.14

The normal axis

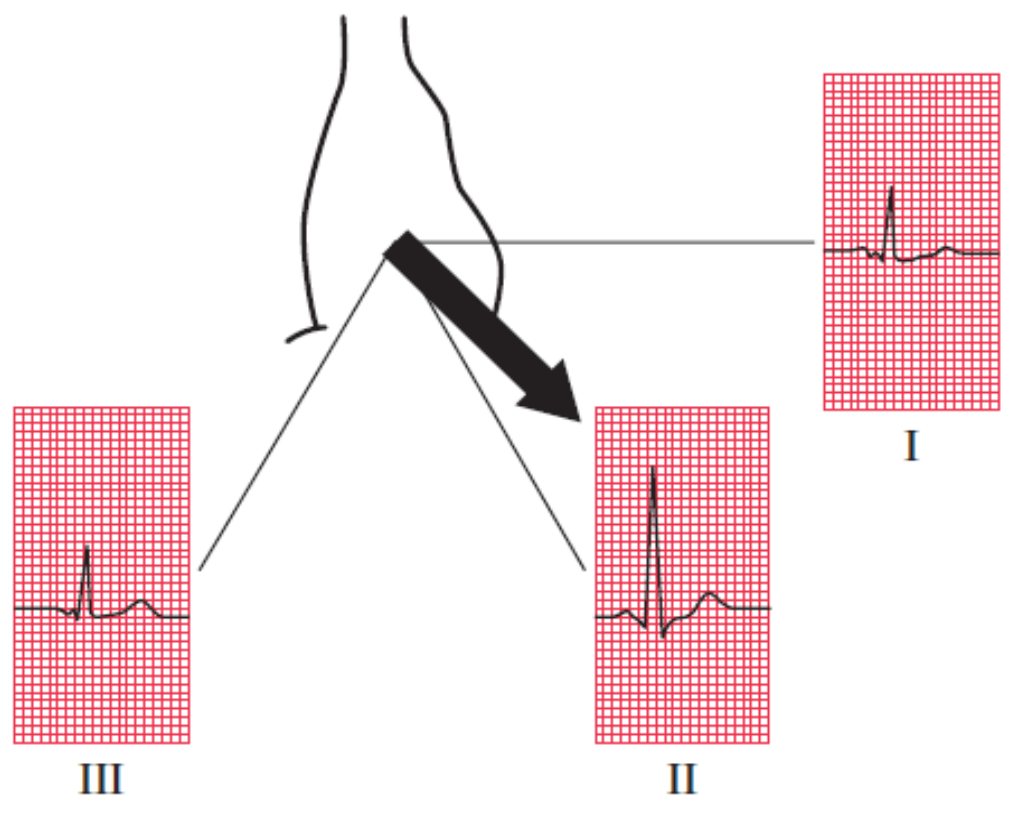

ketabton.com - The Digital Library

Fig. 1.15
Right axis deviation

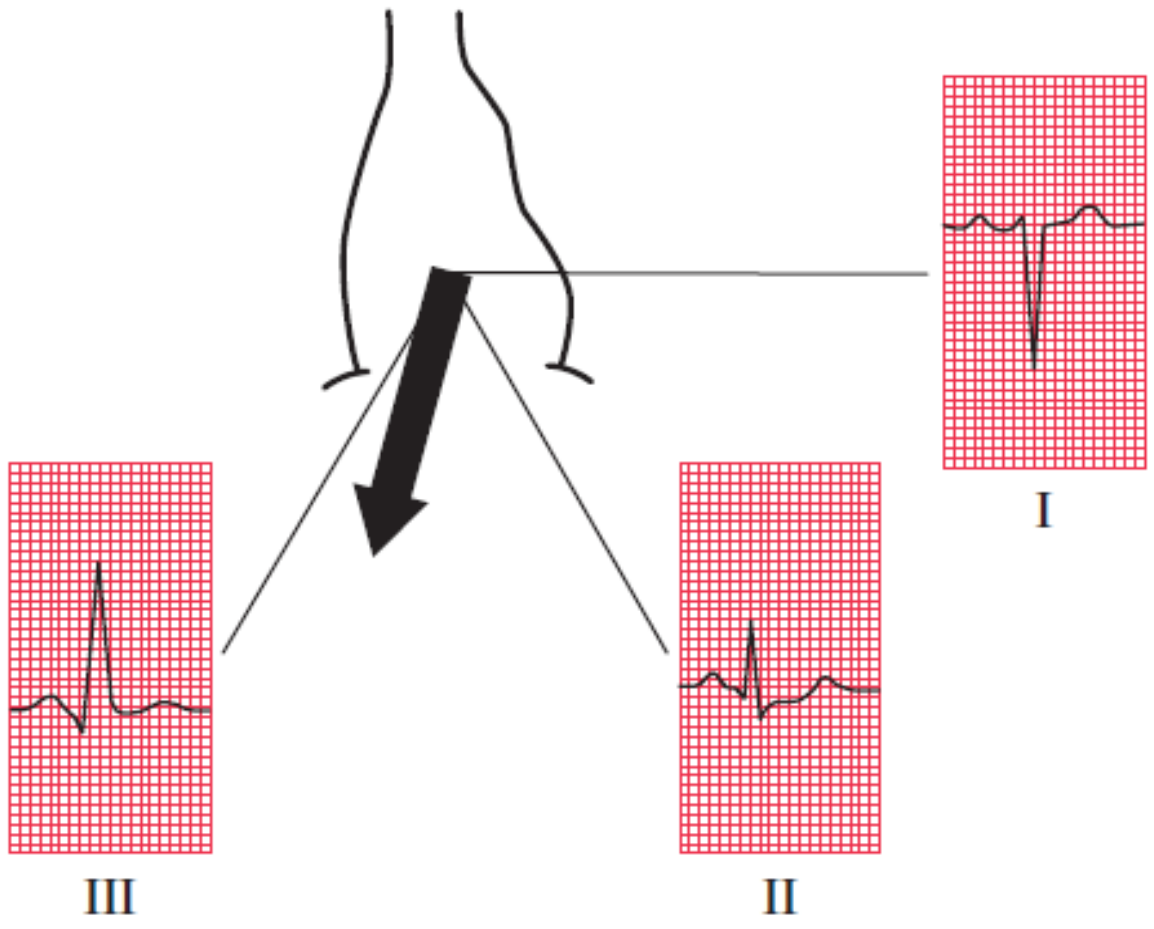

Fig. 1.16
Left axis deviation

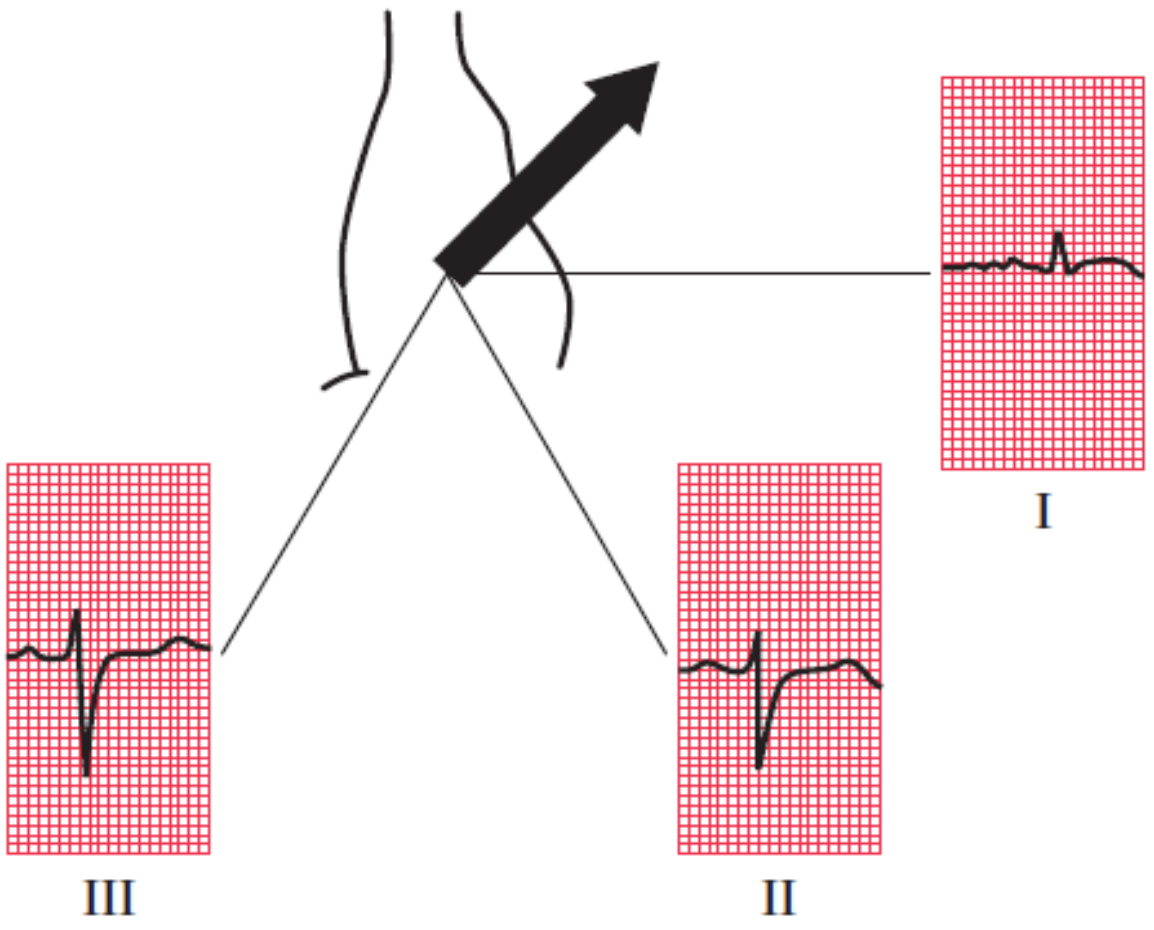

Normal Variant يا نارمل تفاوتونه:

کله کله د روغو خلکو په ECG کې هم تغيرات موجود وي چې دغه تغيرات اکثريت په T صفحه او ST Segment کې موجود وي.

1. په پهلوانانو کې د ECG تغيرات:

په پهلوانانو کې داسې تغيرات موجود وي چې په روغو خلکو کې دغې تغيراتو ته نارمل نه شو ويلای:

1) په Rhythm کې تفاوتونه:

I. Sinus Bradycardia

II. Marked sinus arrhythmia

III. 1st degree AV block

IV. 2nd degree AV block

2) په ECG کې تغيرات:

I. د P موجې لوړوالې

ketabton.com - The Digital Library

II. Prominent septal Q wave

III. T wave Inversion

IV. Biphasic T wave

V. Prominent U wave

2. په نارمل ماشومانو کي د زړه ګراف:

1) د زیږیدو په وخت کي تغیرات:

I. Sinus Tachycardia

II. Right axis Deviation

III. Dominant R wave in V1 lead

IV. Deep S wave in V6 lead

V. T wave inversion in V1-V2

2) په یو کلنۍ کي د زړه ګراف تغیرات:

I. Sinus Tachycardia (140-160/min)

II. Right Axis Deviation

III. Dominant R wave in V1

IV. T wave inversion in V1-V2

3) په دوه کلنۍ کي د زړه ګراف تغیرات:

I. Normal Axis

II. T wave inversion in V1-V2 leads

III. په اول لیډ کي S موجه نسبت R موجې ته زیاته ژوره وي

4) په پنځه کلنۍ عمر کي د زړه ګراف تغیرات:

I. Normal QRS complex

ketabton.com - The Digital Library

.II T wave inversion in V1-V2 leads

کله چي يو شخص لس کلنۍ عمر ته ورسيږي نو ECG يي د کاهل شخص په شان کيږي. که چيري د دوه کلنۍ عمر څخه وروسته په ECG کي د اول کال تغيرات پاتي شي نو د Right heart hypertrophy څخه نماينده ګي کوي او که چيري په يو کلنۍ عمر کي په ECG کي د کاهل په شان تغيرات موجود وي نو د Left ventricular hypertrophy څخه نماينده ګي کوي.

3. د Pregnancy په حالت کي د زړه په ګراف کي تغيرات:

1) Sinus Tachycardia
2) Supraventricular and Ventricular Extra systoles
3) Nonspecific ST and T wave changes

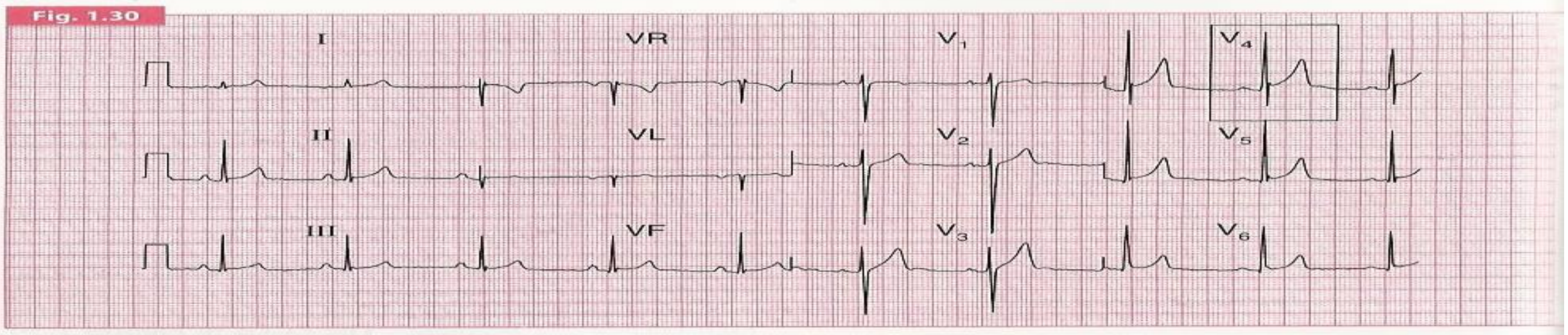

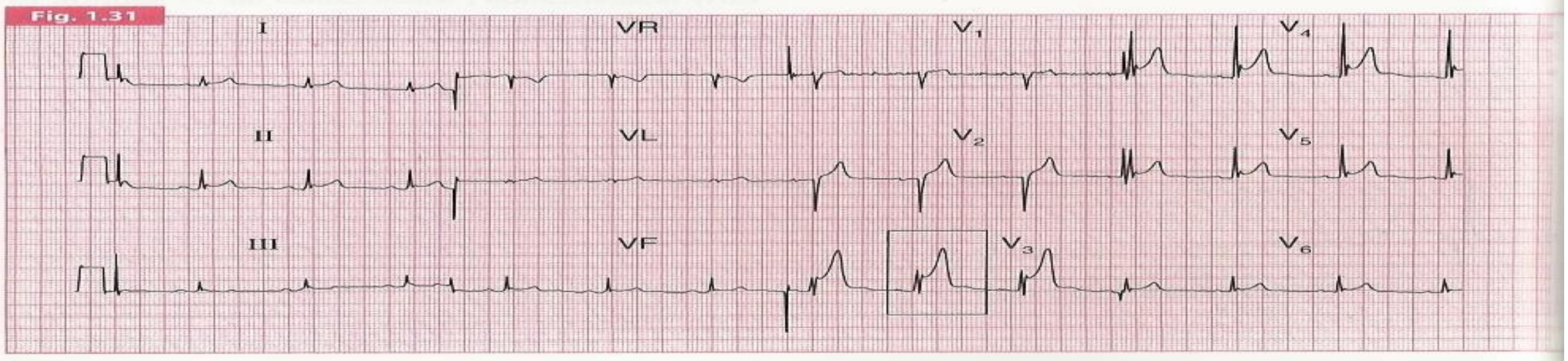

ketabton.com - The Digital Library

د زړه اسکیمیک ناروغی (Ischemic Heart Disease)

کله چي د زړه عضلي ته Blood supply او Oxygen supply کمه شي نو د زړه عضله په Ischemia اخته کيږي. کله چي د زړه عضله په اسکيميا اخته شي نو سببونه يي په لاندي ډول دي:

1. Decreased blood supply to myocardium
2. Increased Demand
3. Both of them

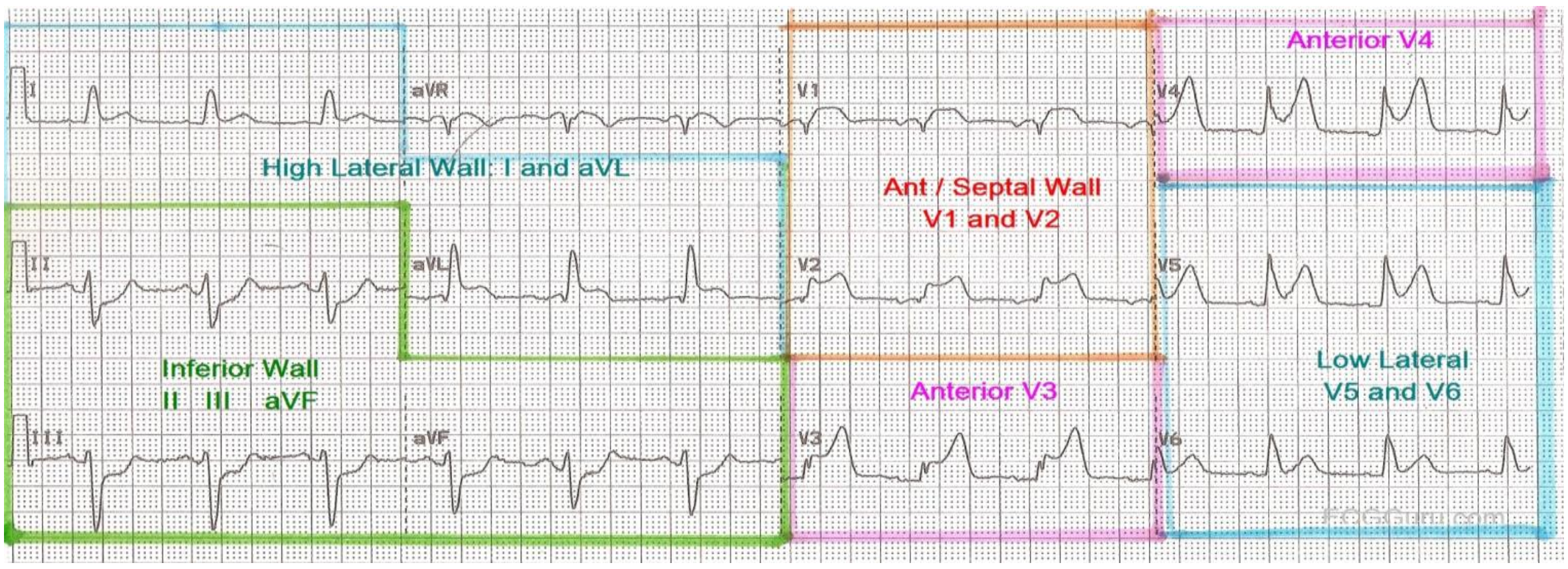

IHD د ECG له نظره په لاندي کلاسونو ويشل شوي دي:

1. Chronic stable angina:
   1) Classic angina
   2) Variant or Prinzemetal angina
2. Acute coronary syndrome (ACS):
   1) ST segment elevated ACS (STEMI)
   2) Non ST Segment elevated ACS:
      I. Nu stable angina
      II. Non STEMI

ketabton.com - The Digital Library

که چیرته ST segment په Limb leads کې د 1mm او یا له دې زیات نظر Base line ته لوړ شي نو ST elevation بلل کیږي. خو که چیري ST segment په Limb leads کې د 1mm په اندازه یا له دې څخه زیات نظر Base line ته ښکته شي نو ST segment depression بلل کیږي.

یا:

که په Pericardial leads کې نظر Base line ته ST segment د 2mm په اندازه او یا له 2mm څخه زیات لوړ شي نو ST elevation بلل کیږي او که په همدې لیډونو کې نظر Base line ته ST segment د 2mm په اندازه او یا له 2mm څخه ډیر ښکته شي نو ST Depression بلل کیږي.

که چیرته T موجه سرچپه (T wave inversion) وي او ژوروالي یې د 3mm څخه زیات شي او متناظر (Symmetric) وي نو په Ischemia دلالت کوي او که چیري Symmetric نه وي Non specific ده او په نورو حالتونو کې هم منځته راتللي شي.

:Localization of IHD

که چیرته په I لیډ کې تغیرات ولیدل شي نو د تایید لپاره یې باید AVL وګورو، که AVL نارمل وي نو د I لیډ تغیرات قابل د قبول نه دي. ځکه چې په IHD کې په یو لیډ باندې قضاوت نه کیږي نو په Limb لیډونو کې به دوه تاییدي لیډونه موجود وي او په Chest leads کې به دوه مسلسل لیډونه وي.

نو:

ketabton.com - The Digital Library

1. د I لیډ د تایید لپاره AVL گورو چي دا موږ ته د High lateral wall تغیرات راښیي
2. د II او III لیډ د تایید لپاره AVF گورو او دا موږ ته Inferior wall تغیرات راښیي
3. V1-V2 موږ ته Interventricular septum تغیرات راښیي
4. V3-V4 موږ ته د Anterior wall تغیرات راښیي
5. V5-V6 تغیرات موږ ته د Low Lateral wall تغیرات راښیي
6. که تغیرات په I، AVL او V1-V6 پوري وي نو دا موږ ته Extensive Anterior wall تغیرات راښیي
7. I، AVL، V5-V6 لیډونه موږ ته ټول Lateral wall تغیرات راښیي

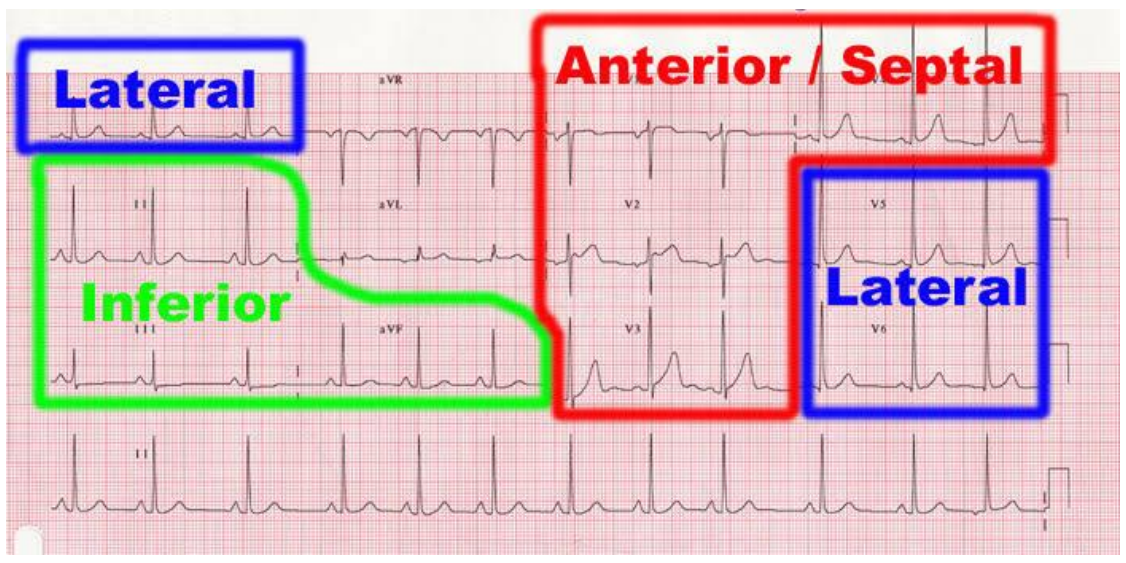

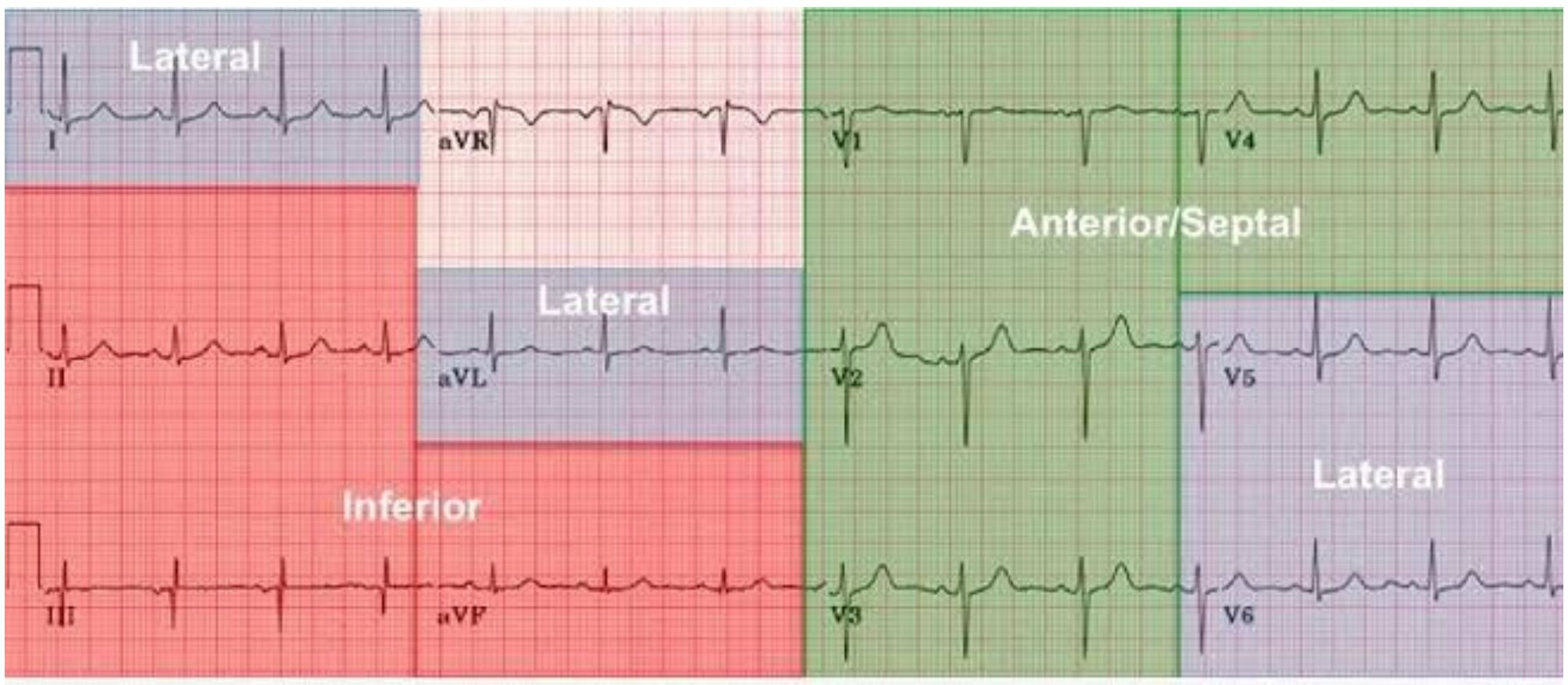

Coronary Anatomy & ECG Leads

Lateral Leads	I, aVL, V5 – V6	LCx or Diagonal of LAD
Inferior Leads	II, III, aVF	RCA and/or LCx
Anterior/Septal Leads	V1 – V4	LAD

ketabton.com - The Digital Library

:Acute Coronary Syndrome (ACS)

په Stable angina، Un stable angina او Non STEMI کي يو شان تغيرات د ECG پرمخ موجود وي نو تفريقي تشخيص يي په لاندي ډول کوو:

Non STEMI	Un stable Angina	Stable Angina
1. د ECG تغيرات د حملي نه وروسته له 48 ساعتونو څخه زيات پاتي کيږي. 2. د درد شدت يي زيات وي. 3. Cardiac biomarkers يکي مثبت وي.	1. کيداي شي د استراحت په حالت کي منځته راشي. 2. د ECG تغيرات يي د حملي نه وروسته تر 48 ساعتونو پوري پاتي کيږي. 3. د حملي دوام يي يو ساعت وي. 4. د درد شدت يي زيات وي. 5. Cardiac biomarkers يکي منفي وي.	1. دلته تغيرات يواځي د حملي په وخت کي وي کله چي حمله لاړه شي نو ECG نارمل کيږي. 2. د حملي دوام يي 5-20min پوري وي. 3. د درد شدت يي کم وي. 4. د فعاليت سره زياتيږي. 5. Cardiac biomarkers يکي منفي وي.

يواځي په Variant angina کي د ST segment elevation موجود وي او په دې کي هم Cardiac biomarkers منفي وي.

ketabton.com - The Digital Library

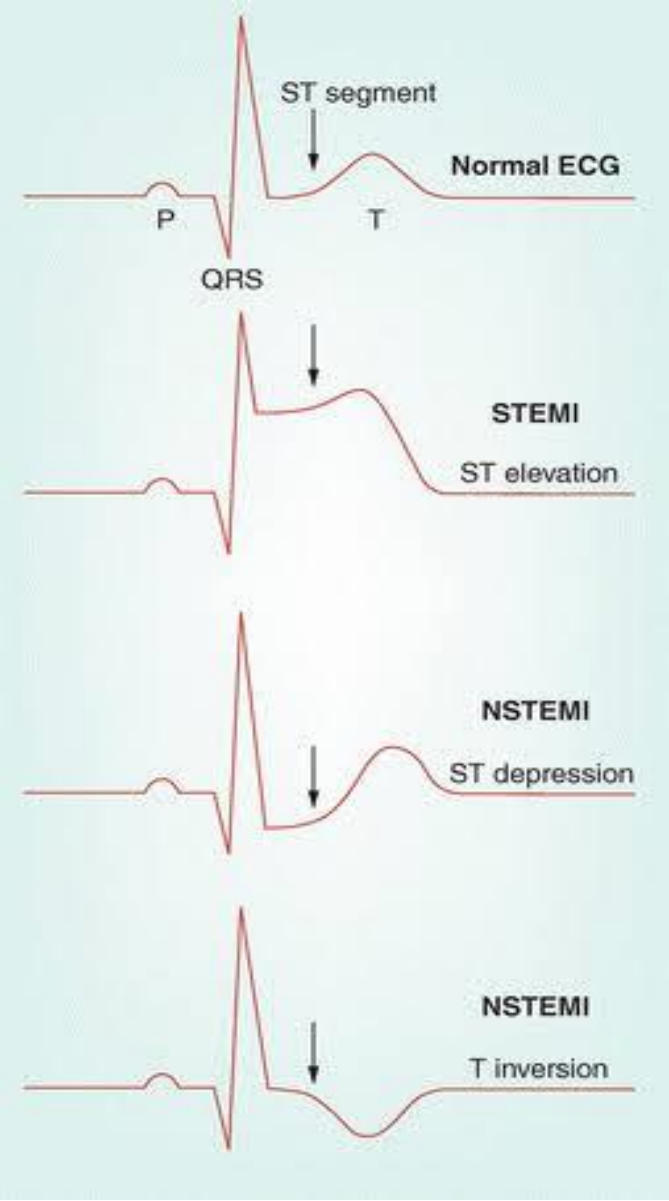

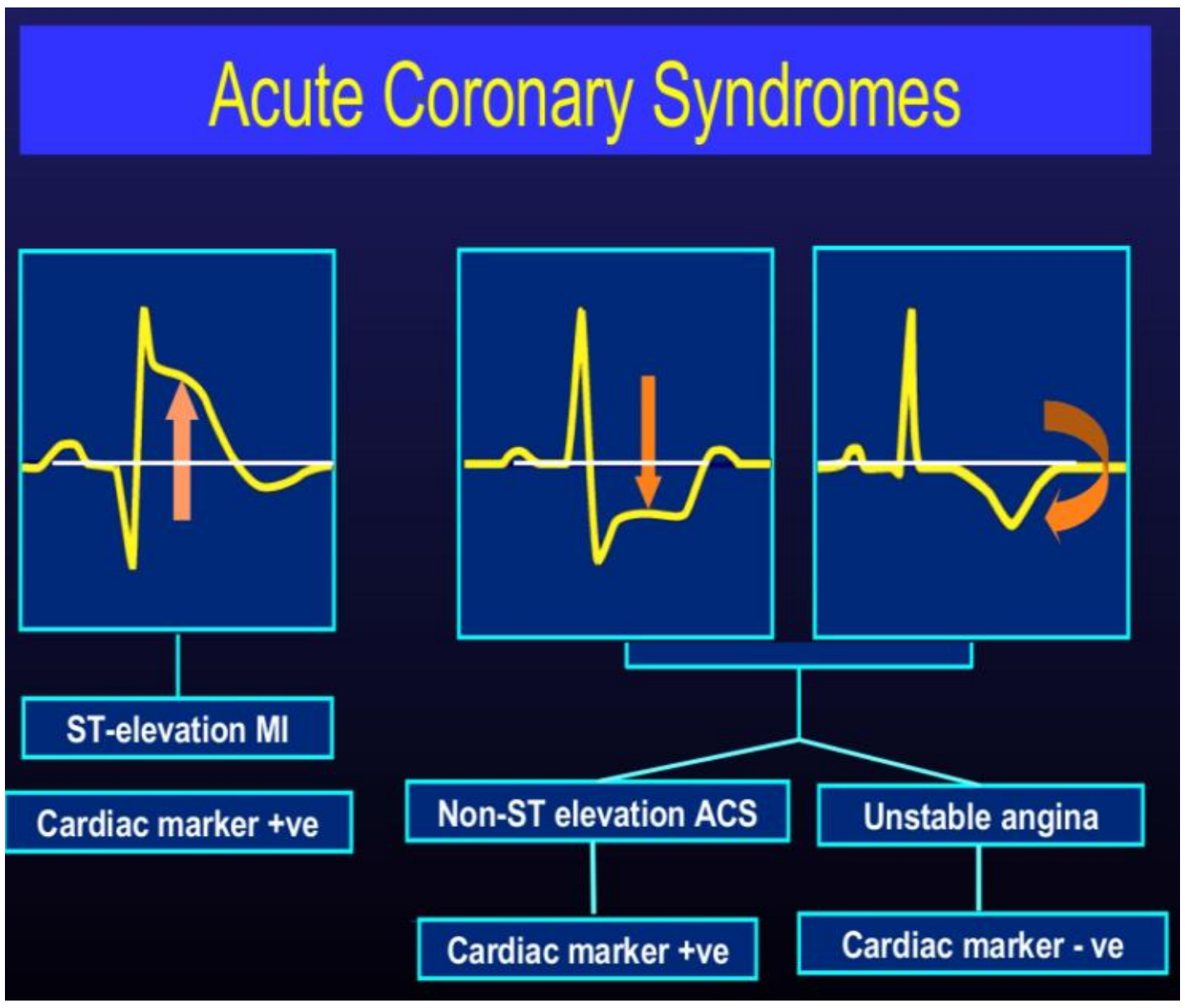

:ST Elevation MI

دا پنځه مرحلي لري:

1. :Hyper acute T wave (Packed T)

دا د هغه T موجې څخه عبارت ده چې په Limb leads کې دغه موجه د 5mm څخه زیاته او په Chest leads کې د 10mm څخه زیاته شي. په دې مرحله کې د Myocardial cells د تخریب له وجې K^+ ازادیږي او د Hyperkalemia له وجې دغه موجه Packed کیږي. دغه ناروغان باید کورته رخصت نه شي او ناروغ تر څارنې لاندې نیول کیږي او تکراري ECG ورته اخیستل کیږي.

2. :ST segment Elevation

دا په مختلفو شکلونو کې وي او په Injury دلالت کوي. دا اکثره په Chest leads کې وي، په ځوانانو کې او په ښځو کې هم منځته راتللي شي اکثره په Infarction دلالت نه کوي خو دا ناروغان هم باید وڅارل شي. په مقرر ډول پکې ST elevation وي او په Pericarditis دلالت کوي چې په اکثره لیډونو کې وي.

ketabton.com - The Digital Library

د Pericarditis او Infarction ترمنځ د ST elevation فرقونه:

- Pericarditis په اکثره ليډونو کې وي.
- په Infarction کې په II ليډ کې ST elevation کم او په III ليډ کې زيات وي خو په Pericarditis کې په II ليډ کې ST elevation زيات او په III ليډ کې کم وي.

3. Pathological Q wave:

پتالوژيکه Q هغه موجه ده چې د خپل مربوطه R د 1/3 برخې نه زيات په دې حالت کې Necrosis منځته راغلې وي.

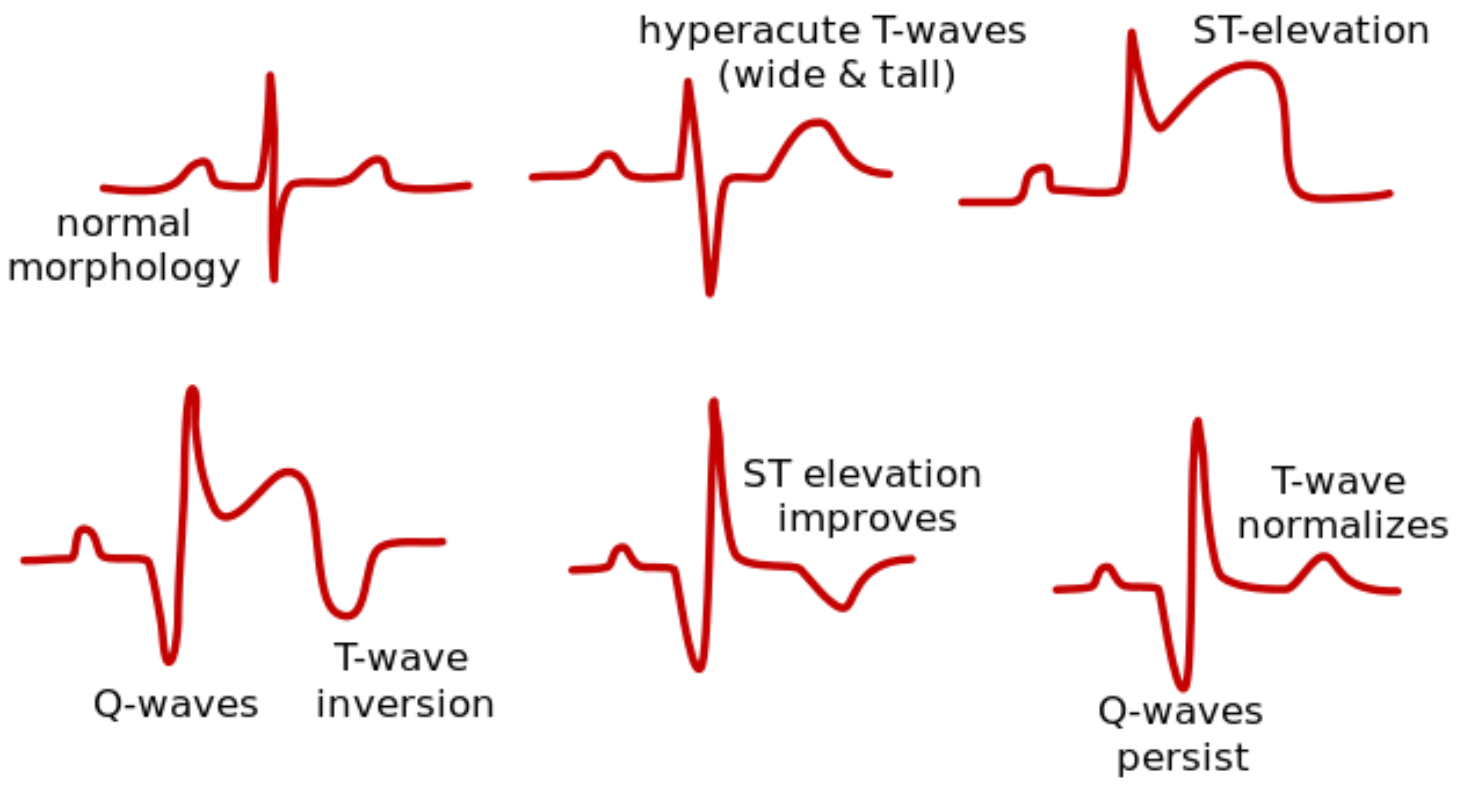

4. T wave inversion:

دا په اسکيميا دلالت کوي.

5. R wave Regression

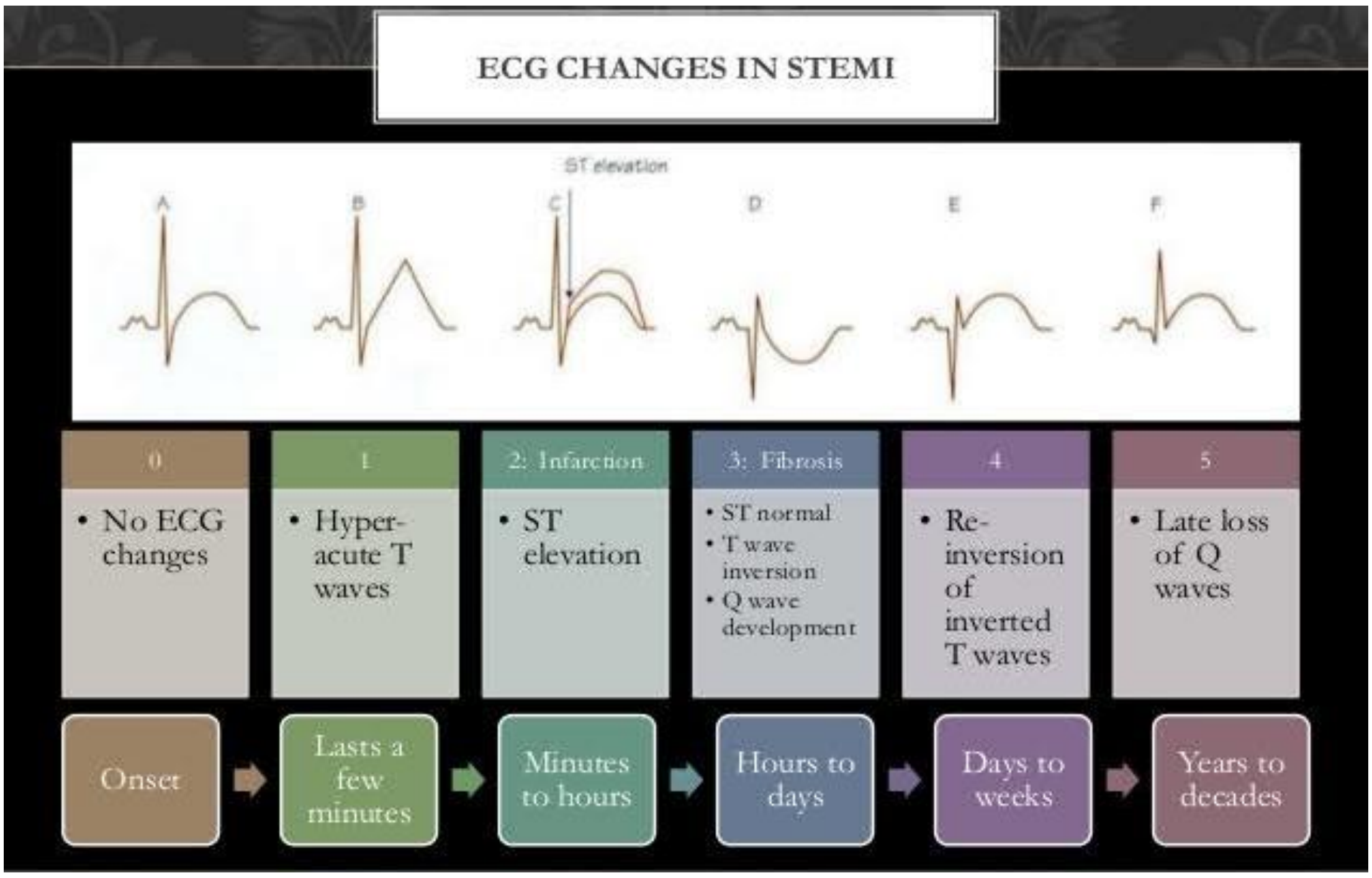

ketabton.com - The Digital Library

معکوس تغیرات (Reciprocal changes):

که په سفلي لیډونو (II, III, AVF) کي ST elevation وي او په AVL، I او V1-V4 لیډونو کي ST depression وي او یا برعکس که په I، AVL او V1-V4 پوري ST elevation وي او په II، III او AVF کي ST depression وي نو دې ډول Depression ته ددې ډول Elevation معکوس تغیرات وایي.

په لنډ ډول د Inf لیډونو معکوس تغیرات په Lat او Ant کي لیدل کیږي او برعکس معکوس تغیرات په 70% Inf wall MI او په 30% Ant wall MI کي رامنځته کیږي، چي موجودیت یي د Infarction تشخیص 90% باوري کوي، نه موجودیت یي Infarction نه شي ردولای او میکانیزم ي معلوم نه دي.

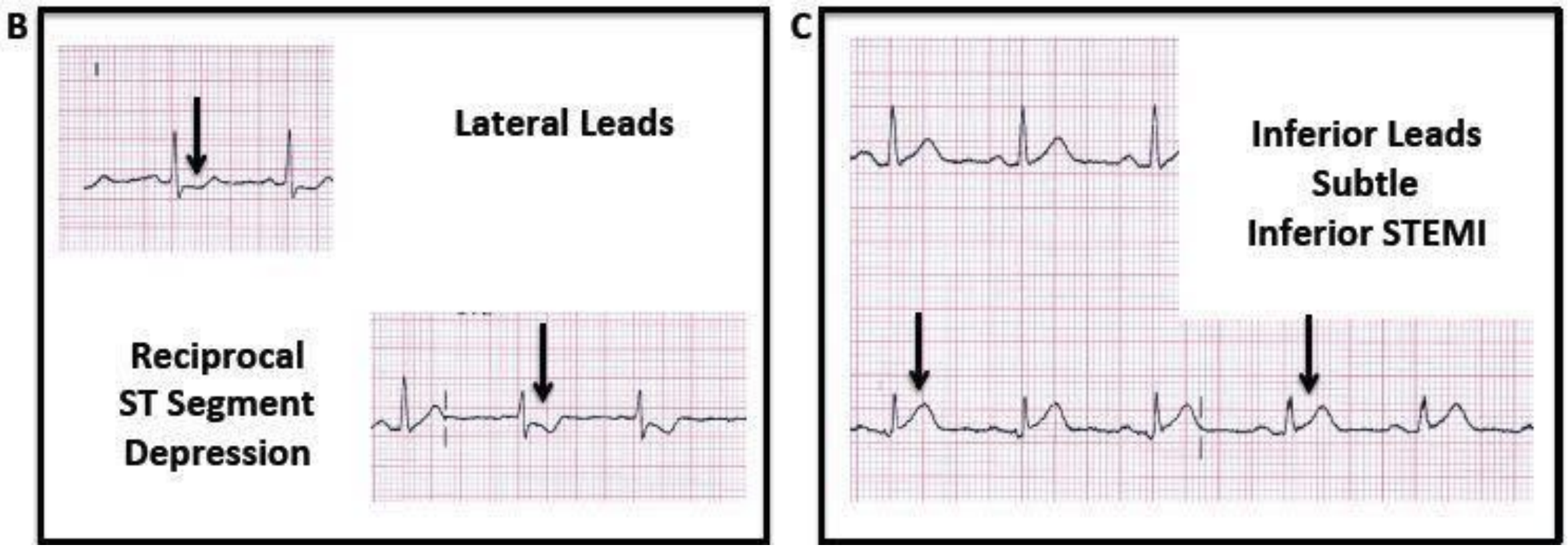

:Post Wall MI

دې ډول MI ته په لاندي حالتونو کي فکر کیږي:

1. کله چي په V1 کي R له S څخه لوړ شي.
2. له V1-V4 پوري ST depression وي خصوصآ چي Inf wall MI هم ولیدل شي ځکه چي د Inf wall او Post wall د ویني اروا د یو شریان په واسطه صورت نیسي، نو دلته د 15 لیډونو ECG څخه ګټه اخلو.

ketabton.com - The Digital Library

V7, V8, او V9 ليډونه په شا کي ترل کيږي:

- V7______ Posterior Auxiliary line
- V8______ Scapula lower angle
- V9_____ Para vertebral column

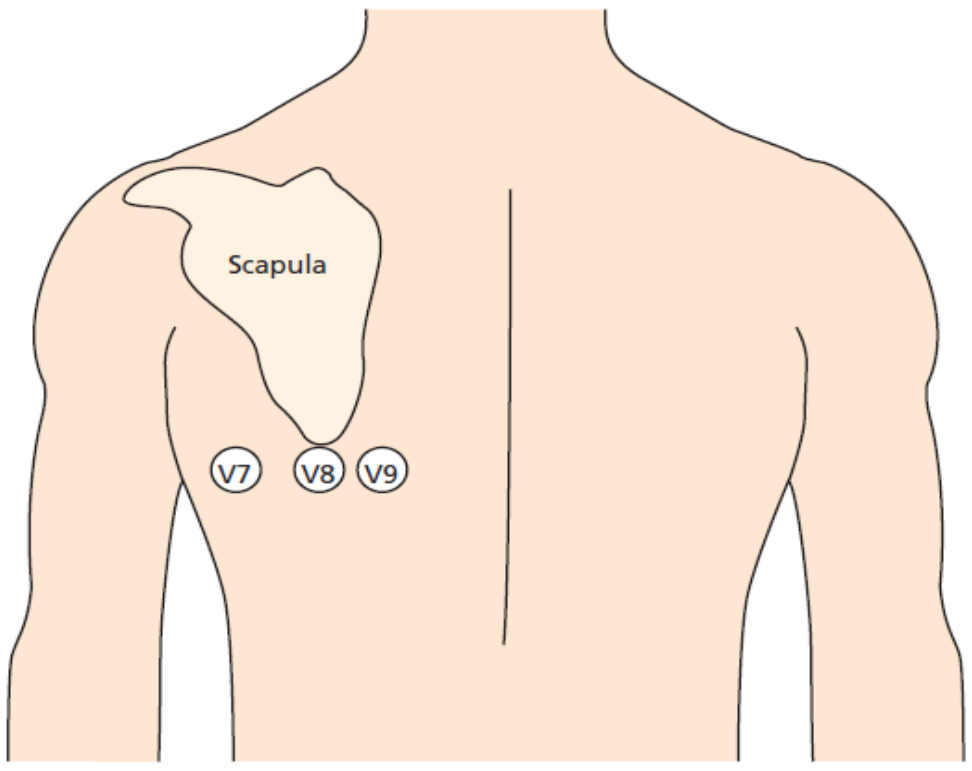

Figure 8.11 Position of V7, V8, and V9 on posterior chest wall.

نو ECG اخلو:

که په دې پورته ليډونو کي هم ST elevation منځ ته راشي نو ناروغ Post wall MI لري او که ST elevation په دي ليډونو کي منځ ته رانشي نو ناروغ Anteroseptal wall Non STEMI لري.

که چيرته Posterior leads نارمل راشي او Inf wall STEMI موجوده وي نو د V1-V4 پوري تغيرات د Inf wall STEMI معکوس تغيرات دي.

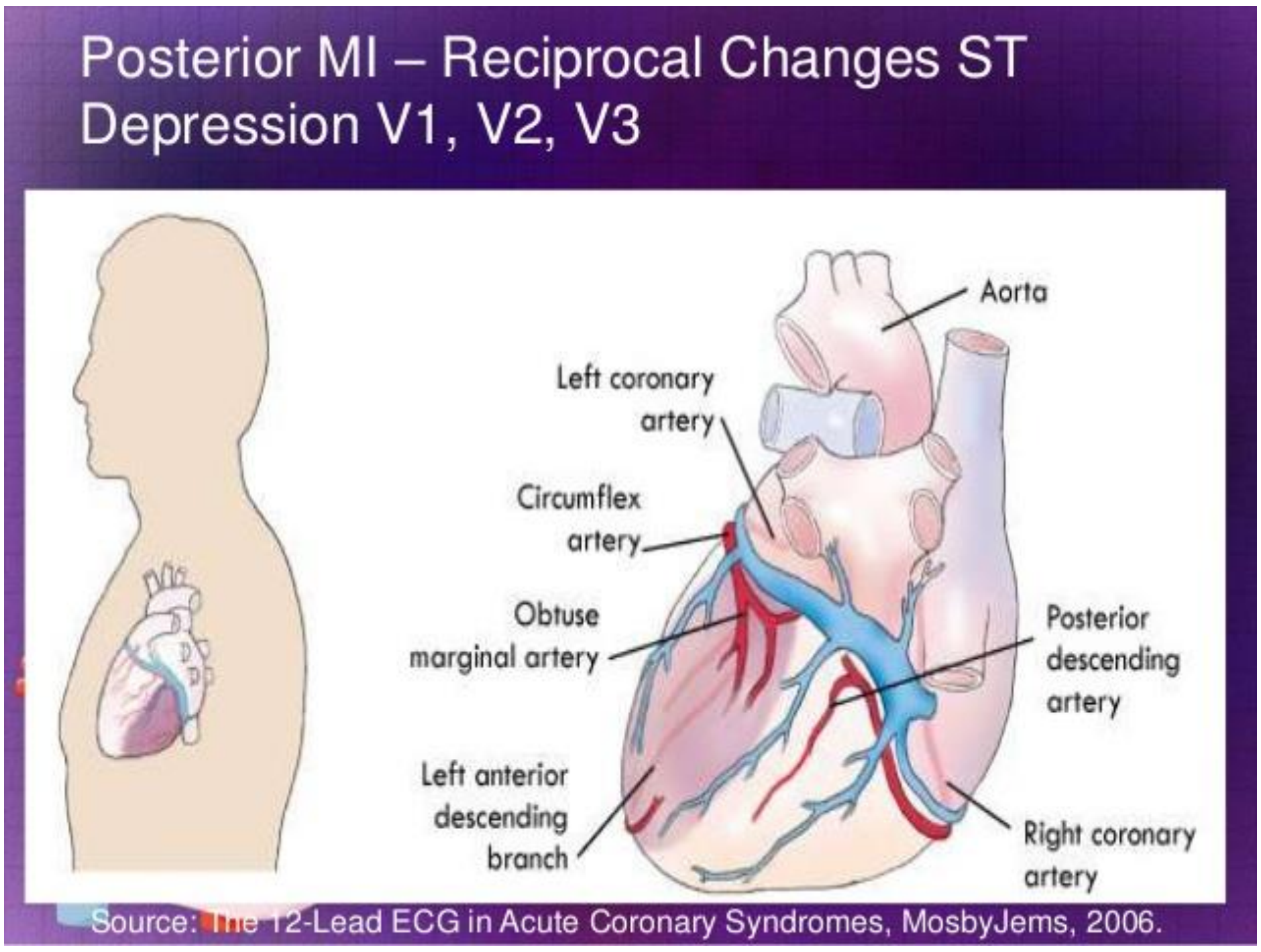

ketabton.com - The Digital Library

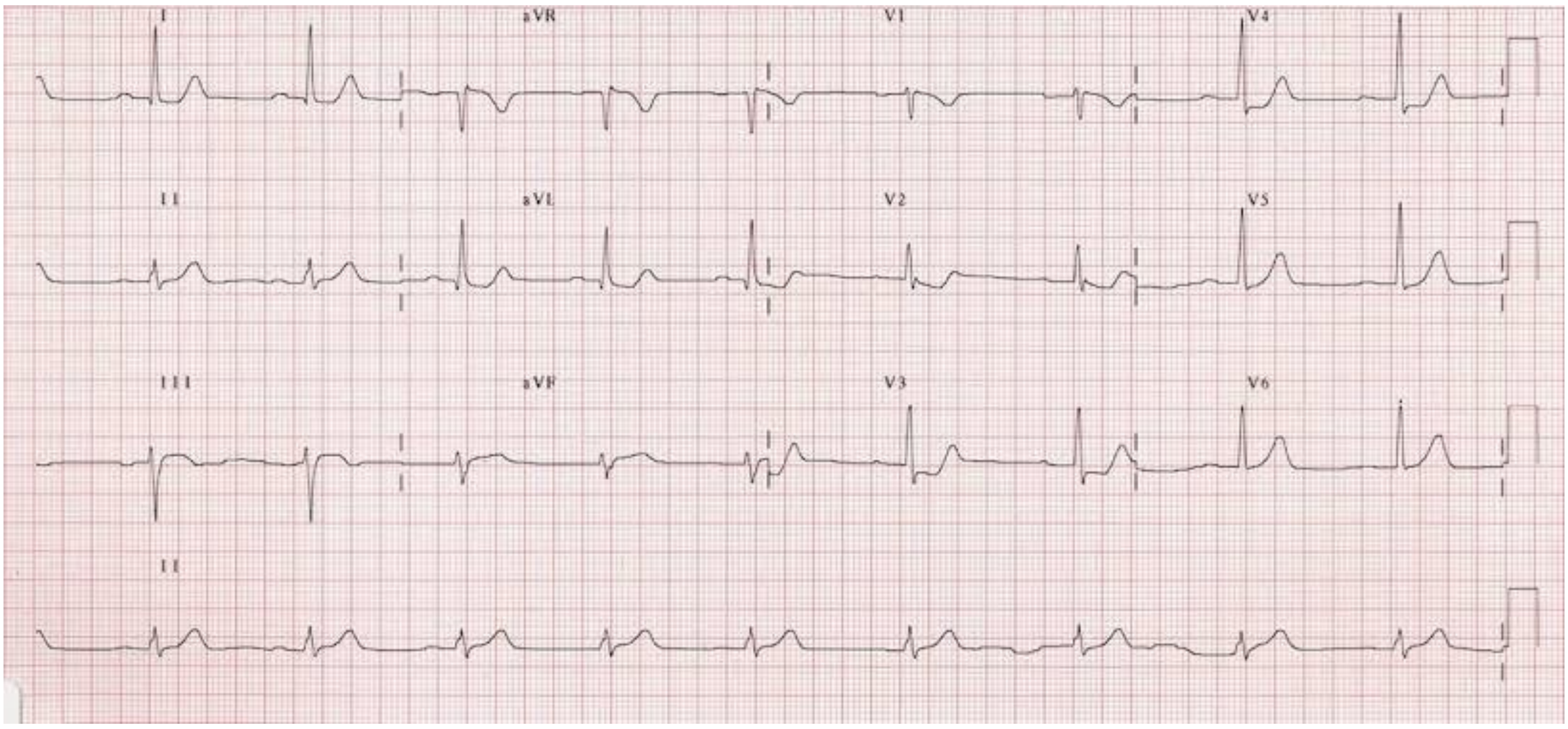

:Right Ventricular Infarction

دي ډول ته په لاندي حالتونو کي مشکوک کیږو:

1. ST elevation > 1mm in V4 Lead Right
2. :ST elevation > 1mm in V1 lead

یعني کله چي په V1 لیډ کي ST elevation د 1mm څخه زیات وي او نوره ECG نارمل وي یا په خصوصي ډول که Inf wall MI ولري. ددې د تایید لپاره Chest لیډونه په ښي خوا کي په هماغه موقیعتونو کي تړو کوم چي په چپه خوا کي تړل شوي وو نو که په V4 right کي هم ST elevation د 1mm څخه زیات وو نو ناروغ Right ventricular infarction لري.

ketabton.com - The Digital Library

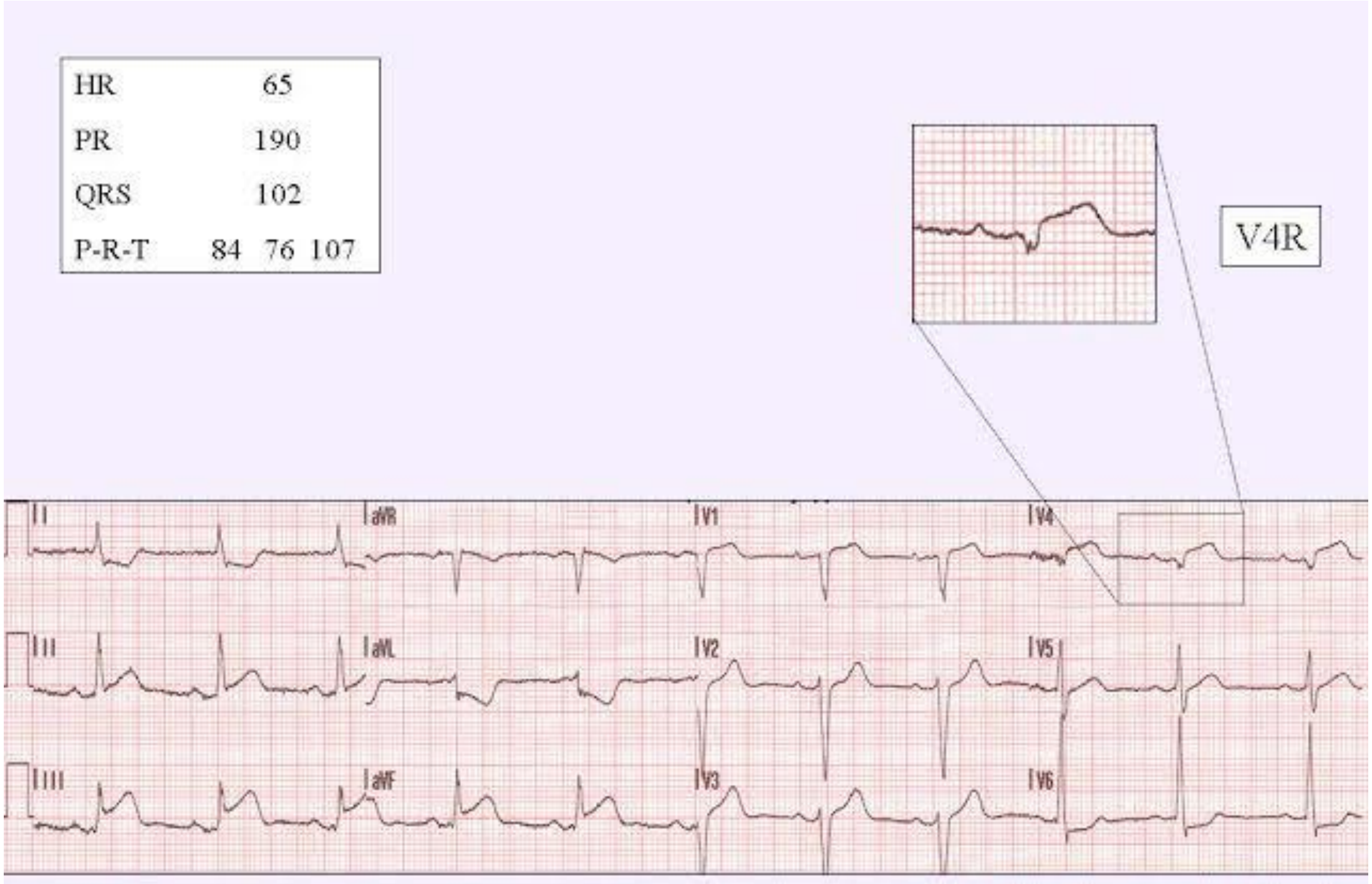

:Old MI

کله چي په ECG کي يواځي QS موجود وي (خو R نه وي موجود) نو دا په Old MI باندي دلالت کوي. دا که په هر ليډ کي وي نو د هماغه wall نماينده ګي کوي.

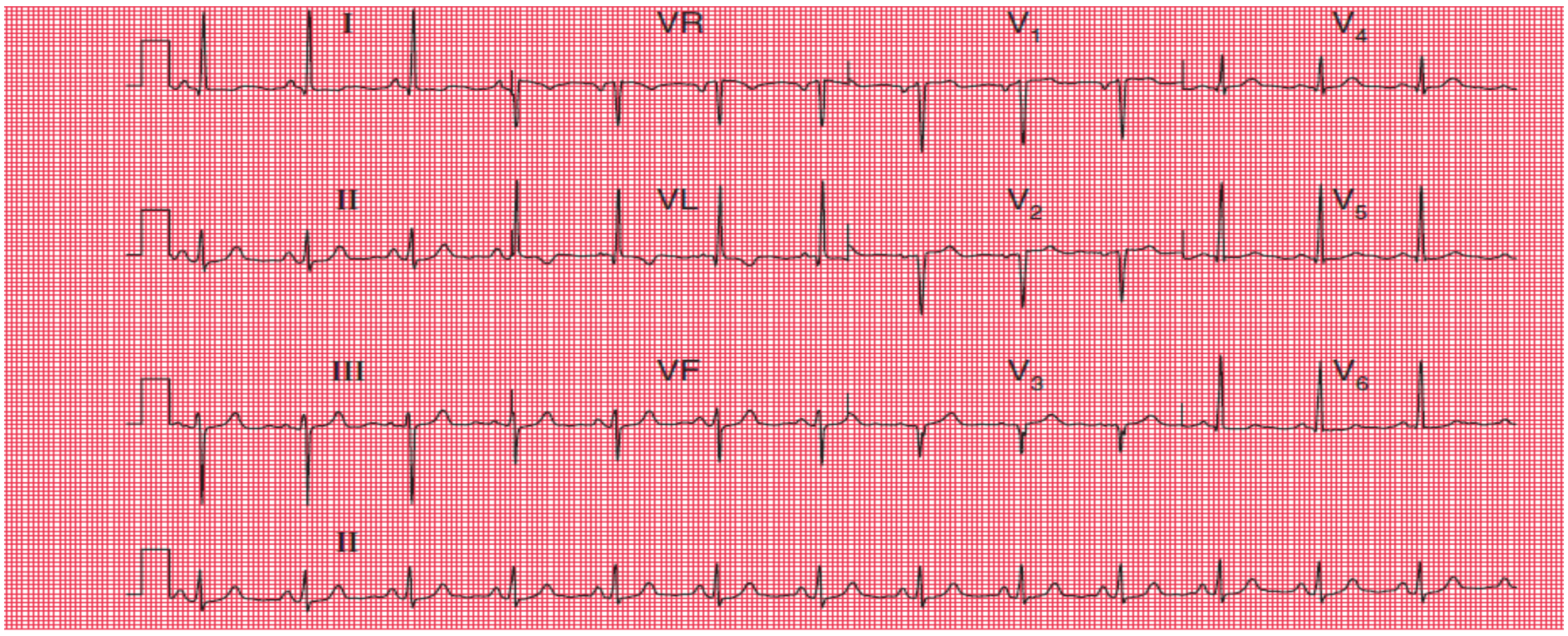

Old anterior myocardial infarction with poor R wave progression in the anterior leads

ketabton.com - The Digital Library

:Atrial Infarction

دلته PR (PTa)Segment گورو.

1. کله چي په V5-V6 کي د PR segment د 0,5mm څخه زیات لوړ شي او معکوس تغیرات (Depression) یي په V1-V2 کي ولیدل شي نو په Atrial infarction دلالت کوي.
2. یا کله چي په I لیډ کي د PR segment لوړ او معکوس تغیرات یي په III لیډ کي ولیدل شي نو Atrial infarction دي.

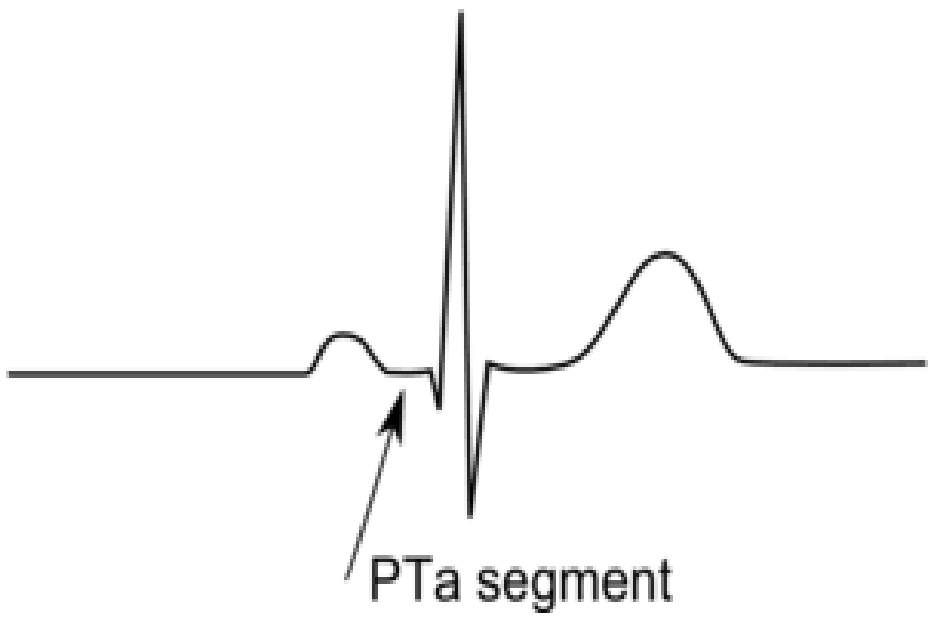

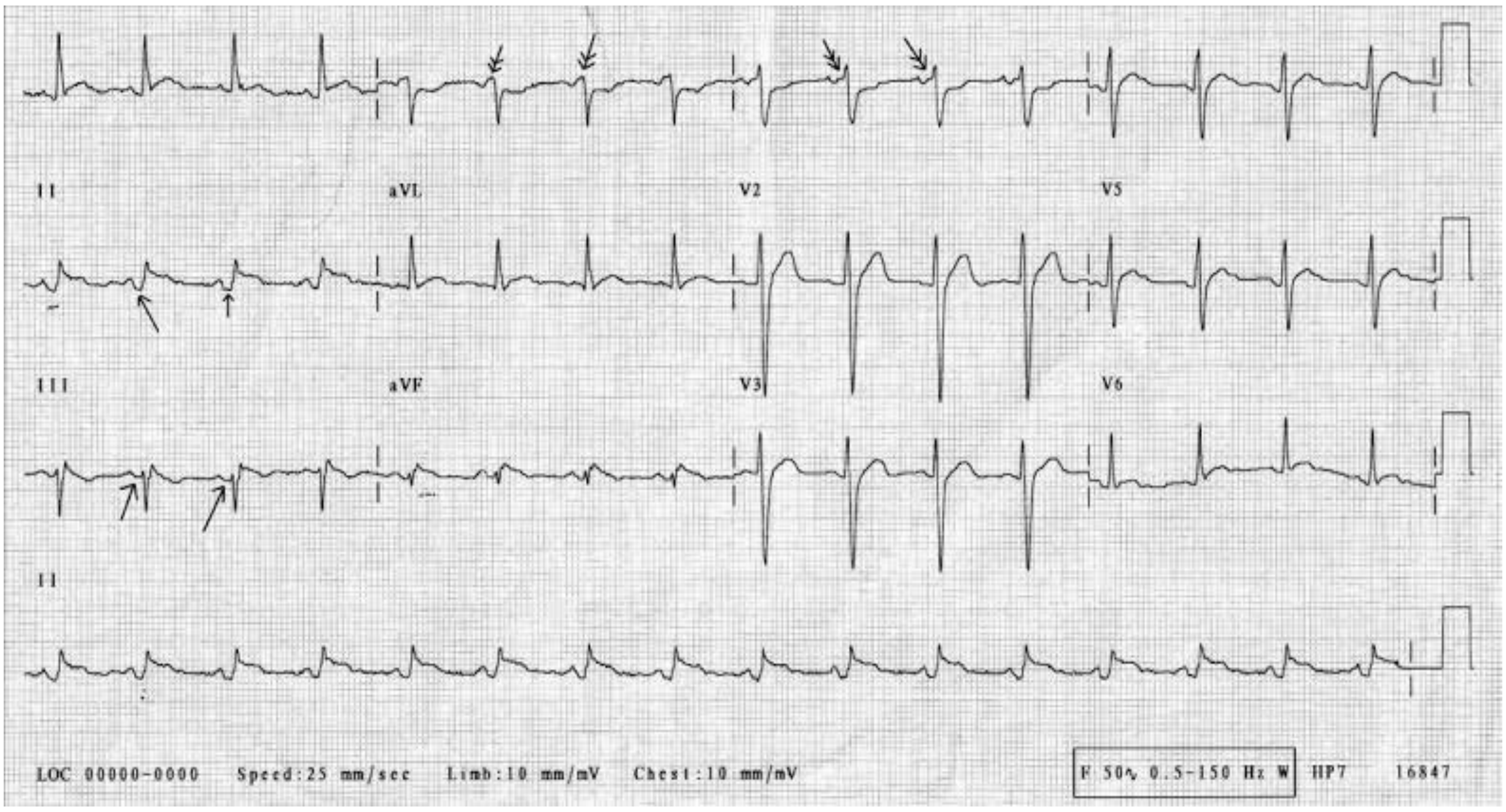

ketabton.com - The Digital Library

د زړه بي نظمي ګانې (Arryhtmias)

Arrhythmia د اذيناتو او بطيناتو د ريتميک تقلصاتو ګډوډي ده چي د دوه دلايلو په سبب منځته راځي:

1. Disorders of Impulse formation يا د سيالي په توليد کي ګډوډي:

د سيالي په توليد کي ګډوډي په څلورو ځايونو کي منځته راځي چي هريو يي په خپل وار تشريح کيږي:

1) Disturbances of Sinus Mechanism يا د SA نوډ ګډوډي:

I. Sinus Tachycardia
II. Sinus Bradycardia
III. Sinus Arrhythmia

2) Disturbances of Atria يا د اذيناتو ګډوډي:

I. Atrial Premature Contraction
II. Atrial Fibrillation
III. Atrial Flutter
IV. Paroxysmal Supraventricular Tachycardia

3) Disturbances of AV Node يا په AV نوډ کي ګډوډي:

I. Junctional Ectopics
II. Junctional Rhythm
III. Junctional Tachycardi

ketabton.com - The Digital Library

4) Disturbances of Ventricles یا د بطیناتو ګډوډي:

I. Ventricular Ectopics

II. Ventricular Tachycardia

III. Ventricular Fibrillation

2. Disorders of Impulse Conduction یا د سیالي په انتقال کي ګډوډي:

1) Sinoatrial Block

2) AV Node Block:

I. First Degree AV Block

II. Second Degree AV Block:

a. Mobitz type I block

b. Mobitz type II block

III. Complete or Third Degree Heart Block

3) Bundle Block:

I. Right Bundle Branch Block

II. Left Bundle Branch Block:

a. Left Anterior Hemi block

b. Left Posterior Hemi block

ketabton.com - The Digital Library

:Sinus Tachycardia

د هغه حالت څخه عبارت دي چي د نارمل Rhythm ټول خصوصيات ولري لکه (نارمل P موجه موجوده وي، د P پسي QRS راغلي وي، QRS نارمل وي، PR interval نارمل وي او د RR ترمنځ فاصله هم يوشان وي) مګر يواځي د زړه ضربان پکي د 100/bpm څخه زيات شوي وي د Sinus کليمه ځکه ورسره ذکر کيږي چي منشاء يي د SA node څخه ده ځکه د P wave نارمل موجوده ده. خو کله چي نارمل P موجه موجوده نه وي نو Sinus tachycardia نه ده. د Arrhythmia د معلومولو لپاره بنه ليډ II دي اوپه Sinus tachycardia کي يواځي د RR ترمنځ د غټو مربع ګانو تعداد کم وي.

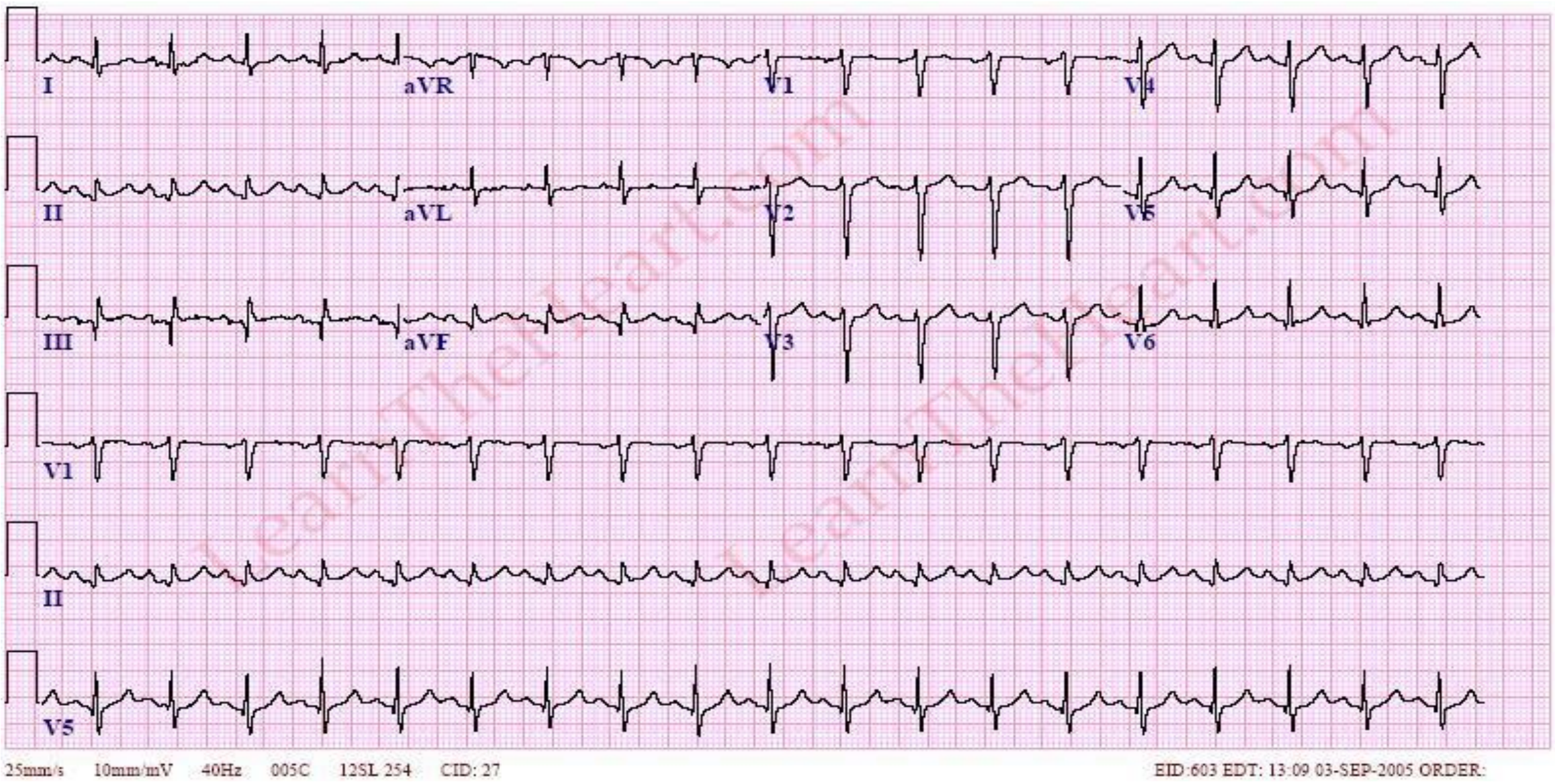

ketabton.com - The Digital Library

:Sinus Bradycardia

هغه حالت دي چي د نارمل Rhythm ټول خصوصيات ولري، مګر يوائې د R-R ترمنځ د غټو مربع ګانو تعداد زيات وي او HR پکي له 60/bpm څخه کم وي.

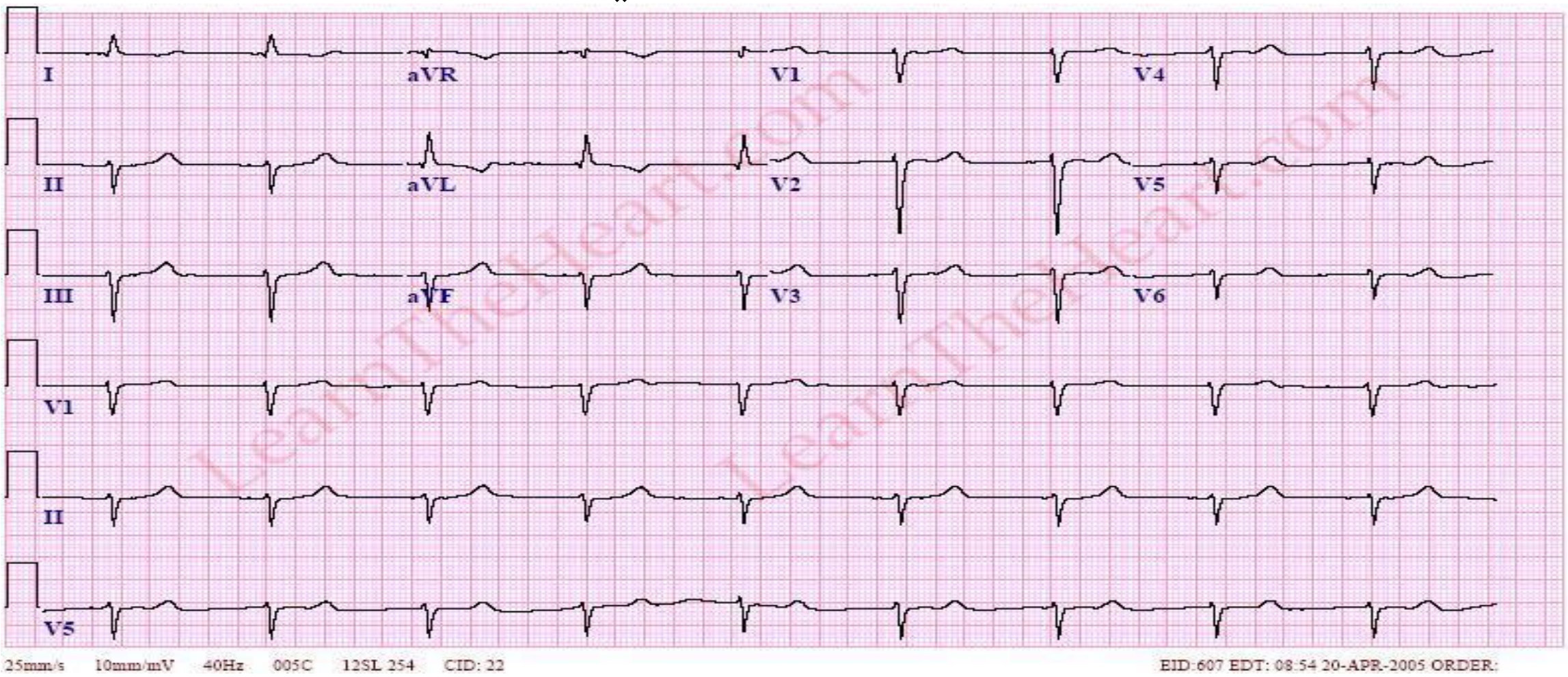

:Sinus Arrhythmia

کله چي په يوه ECG کي د نارمل Rhythm ټول شرطونه موجود وي مګر د R-R interval په ټولو ليډونو کي سره يوشان نه وي.

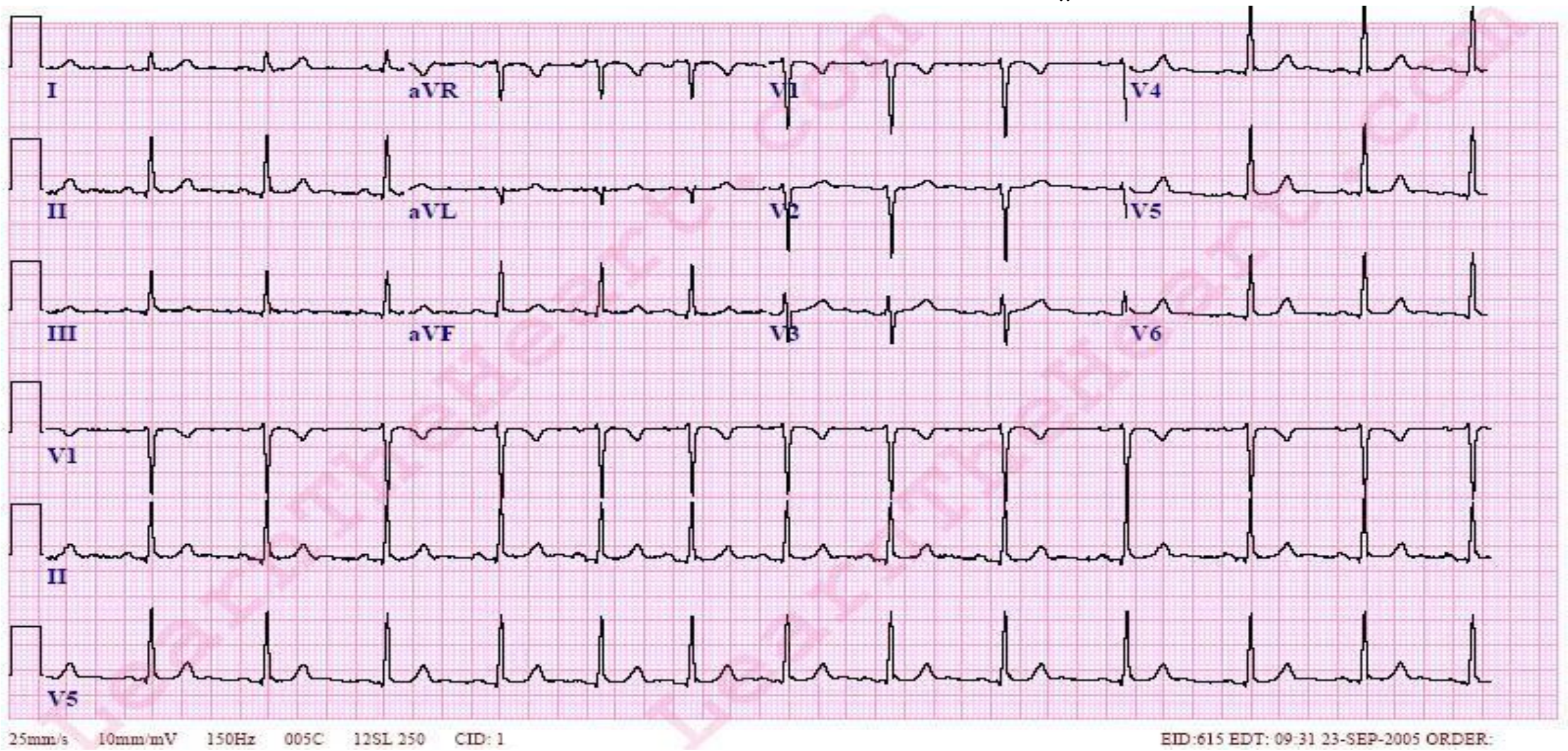

ketabton.com - The Digital Library

:Premature Beat

Ectopic beat او Extra systole هم ورته وايي او يو داسي ضربان دي چي د SA node څخه بهر د کوم بل محراق څخه منشاء اخلي او د بل Sinus beat څخه مخکي واقع کيږي، چي کيدلي شي له لاندي ځايونو څخه منشاء واخلي:

1. Atria
2. Nodal
3. Ventricular

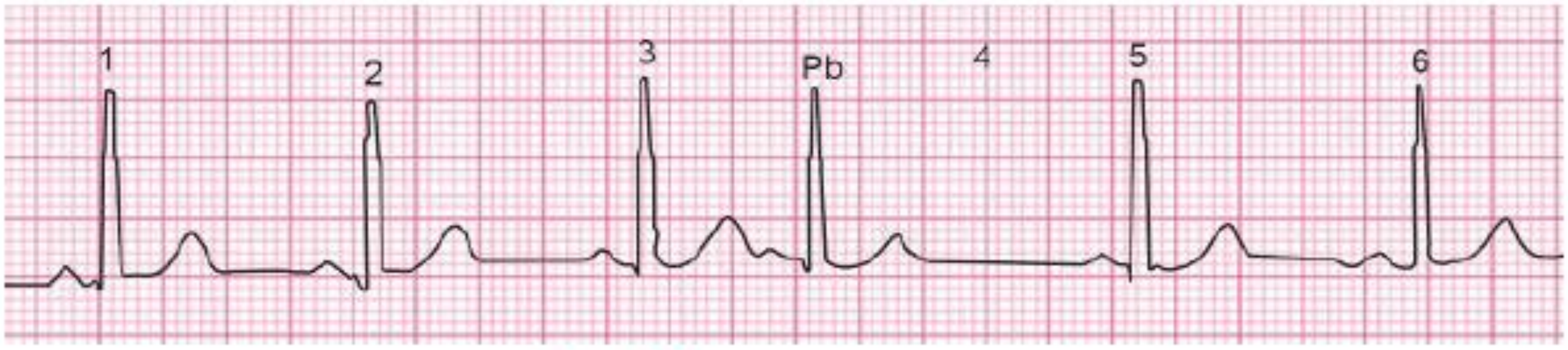

Fig. 8.1: Premature beats

په پورته انځور کي Premature beat د 3 نمبر beat څخه وروسته راغلي دي چي په نتيجه کي 4 نمبر چي نارمل beat دي پاتي شوي دي او د لږ ځنډ وروسته په 5 نمبر کي نارمل Sinus beat شروع شوي دي.

:Sinus Pause (Sinus Arrest)

دلته SA نوډ سيالونه شي توليد کولاي. کله چي د SA node څخه لاندي برخي د Pacemaker په ډول دنده اجرا کړي او يا SA node له سره بيا د سيالو توليد پيل کړي نو برقي فعاليت بيا شروع کيږي.

ketabton.com - The Digital Library

:Sinoatrial Block

په دې کې تولید شوې سیاله اذیني مایوکارډ ته نه رسیږي او د P-P موجو ترمنځ وقفې رامنځته کیږي. بلاک په څو P-P انټروالونو کې منځته راځي او د Dropped beat څخه وروسته نارمل سایکل بیرته شروع کیږي.

Compensatory Pause یا معاوضوي صفحه:

د Premature beat څخه تر نارمل Beat (Sinus beat) پورې فاصله د معاوضوي صفحې په نوم یادیږي او په دوه ډوله ده:

1. Complete Compensatory Pause
2. Incomplete Compensatory Pause

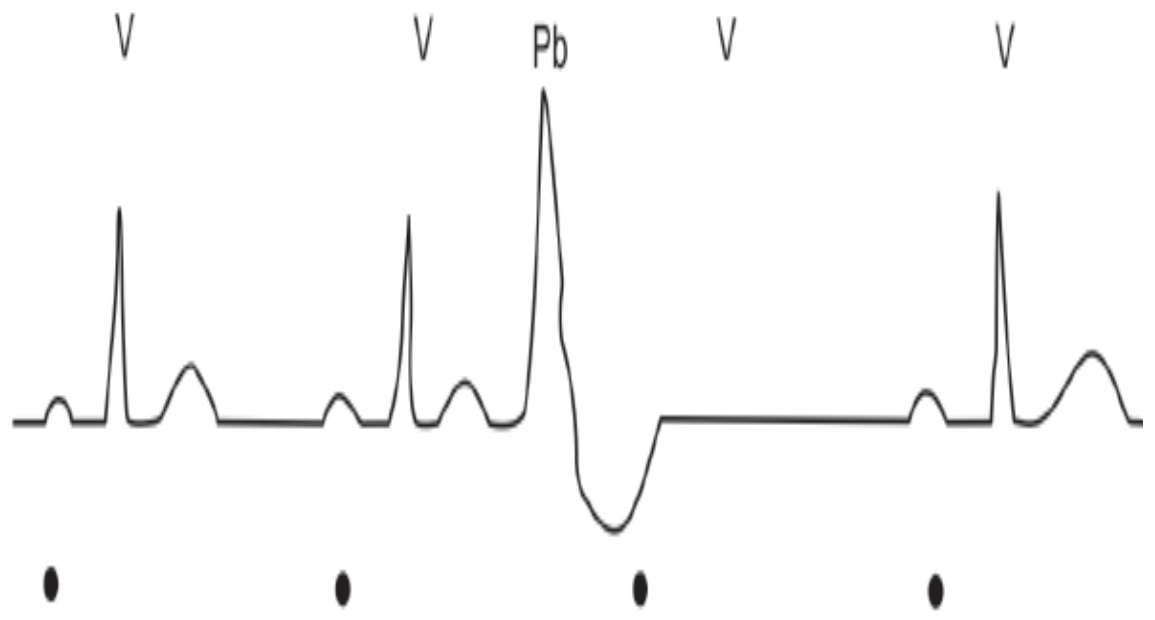

Fig. 8.2: Complete compensatory pause

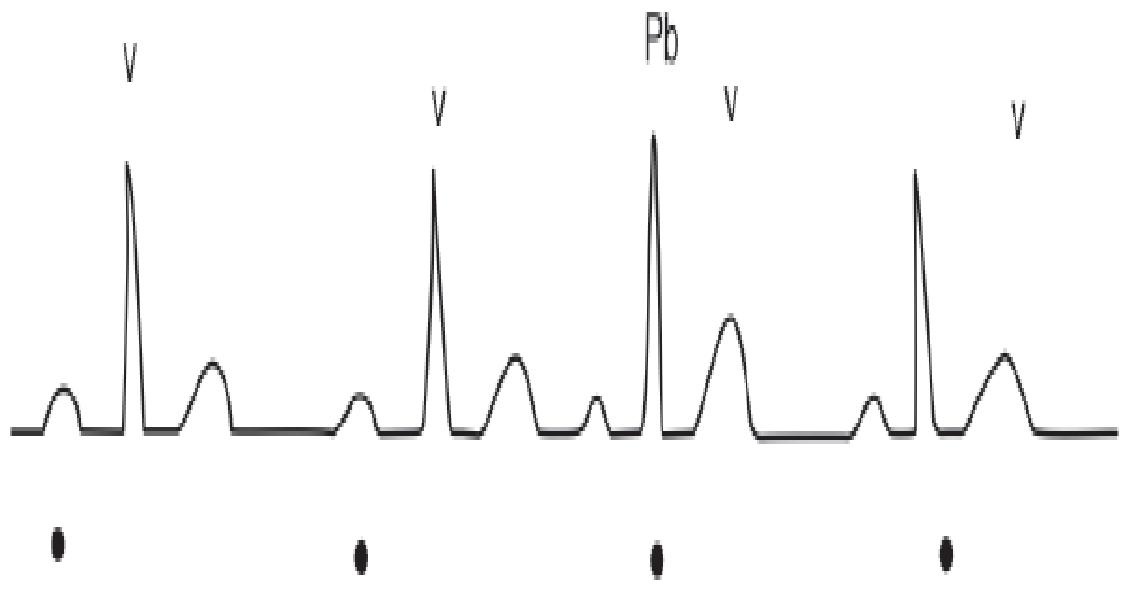

Fig. 8.3: Incomplete compensatory pause

کله چې د نارمل Beat څخه تر Premature beat پورې فاصله او د Premature beat څخه تر راتلونکي Beat پورې فاصله سره جمع شي او حاصل یې د دوه نارمل Beats ترمنځ فاصلې باندې تقسیم شي نو که حاصل یې دوه (2) راشي نو مکمله معاوضوي صفحه ده خو که حاصل د دوو څخه کم شي نو نامکمله معاوضوي صفحه ده.

ketabton.com - The Digital Library

Atrial Premature Beats لاندي خصوصيات لري:

1. د P wave موجوده وي او QRS څخه مخکي وي خو لږه وړه وي.
2. QRS تنګ (Narrow) وي.
3. QRS او T سره هم جهته (Concordance) وي.
4. Compensatory pause يکي نامکمله (In complete) وي.

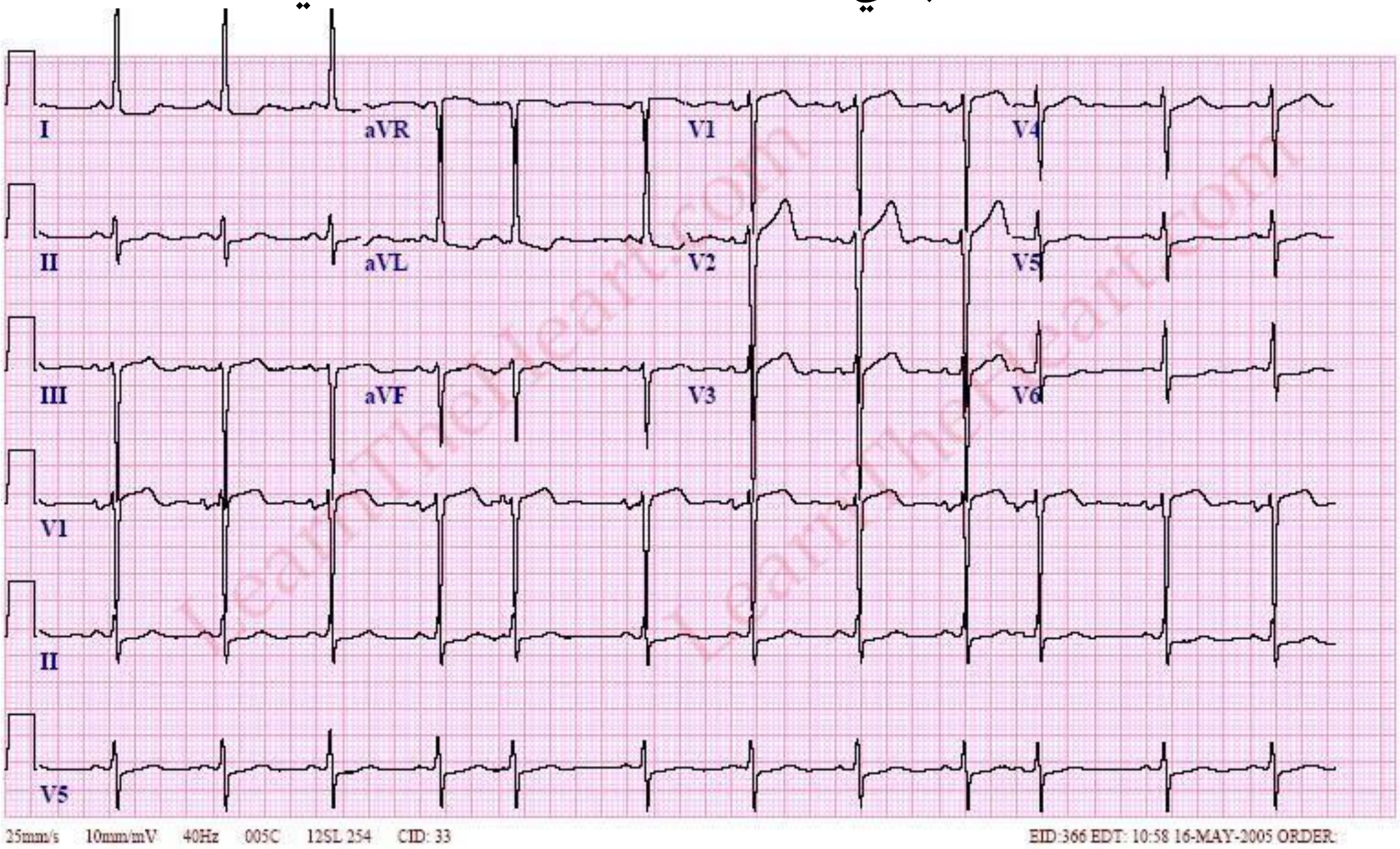

Nodal Premature Beats لاندي خصوصيات لري:

1. که له Supra nodal part څخه منشاء واخلي نو P wave به له QRS څخه مخکي وي.
2. که له Nodal part څخه منشاء واخلي نو P موجه به په QRS کي مدغم کيږي.
3. که له Infra nodal part څخه منشاء نو P موجه به له QRS څخه وروسته راځي.
4. QRS به Narrow او يا نارمل وي.
5. QRS به له T سره هم جهته (Concordance) وي.

ketabton.com - The Digital Library

Nodal درې برخې لري:

1. Supra nodal part
2. Nodal (Middle) part
3. Infra nodal part

Ventricular Premature Beats لاندې خصوصيات لري:

1. P wave پکې نه وي.
2. QRS پکې پراخه وي.
3. QRS د T سره Apposite (Dis concordance) وي.
4. Compensatory pause پکې مکمل وي.

د Ventricular Premature Beats ناروغان په دوه حالتونو کې تداوي کيږي يو دا چې کله اعراض ورکړي او بل دا چې په ټوله ECG کې يې تعداد د 6 څخه زيات شي.

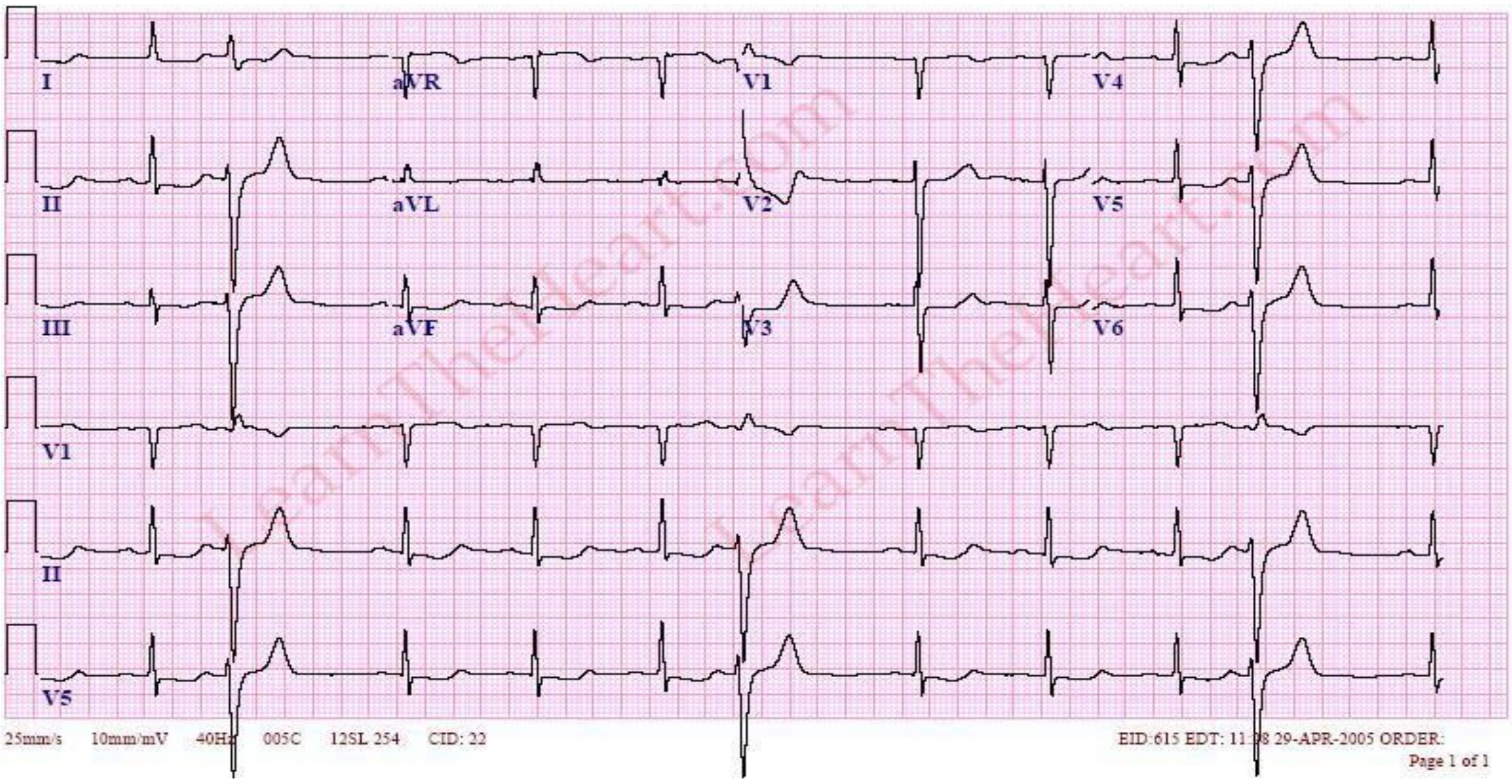

ketabton.com - The Digital Library

:Ventricular Bigeminy

کله چي یو Beat نارمل او ورپسي بل Premature beat وي نو Ventricular bigeminy بلل کیږي (نارمل Beat ــــ Premature beat ــــ Normal beat ــــ PB)

:Ventricular Trigeminy

هر کله چي د هر دوه نارمل Beats په تعقیب یو Premature beat راشي نو Ventricular trigeminy ورته وایي.

:Ventricular Quadrigeminy

هر کله چي د هر دري نارمل Beats په تعقیب یو Premature beat راشي نو Ventricular quadrigeminy ورته ویل کیږي.

Paroxysmal Supra Ventricular Tachycardia

(PSVT)

PSVT لاندي تشخیصیه کرایتیریاوي لري:

1. Rate پکي 140-240/bpm وي.
2. Rhythm پکي غیر منظم (Irregular) وي.
3. Re-entry Circuit =Pacemaker
4. P موجه کیدلي شي رسمه شي او یا کیدلي شي د زیات Rate له کبله رسمه نه شي.
5. PR interval پکي نارمل وي.

ketabton.com - The Digital Library

6. او QRS پکي هم نارمل وي.

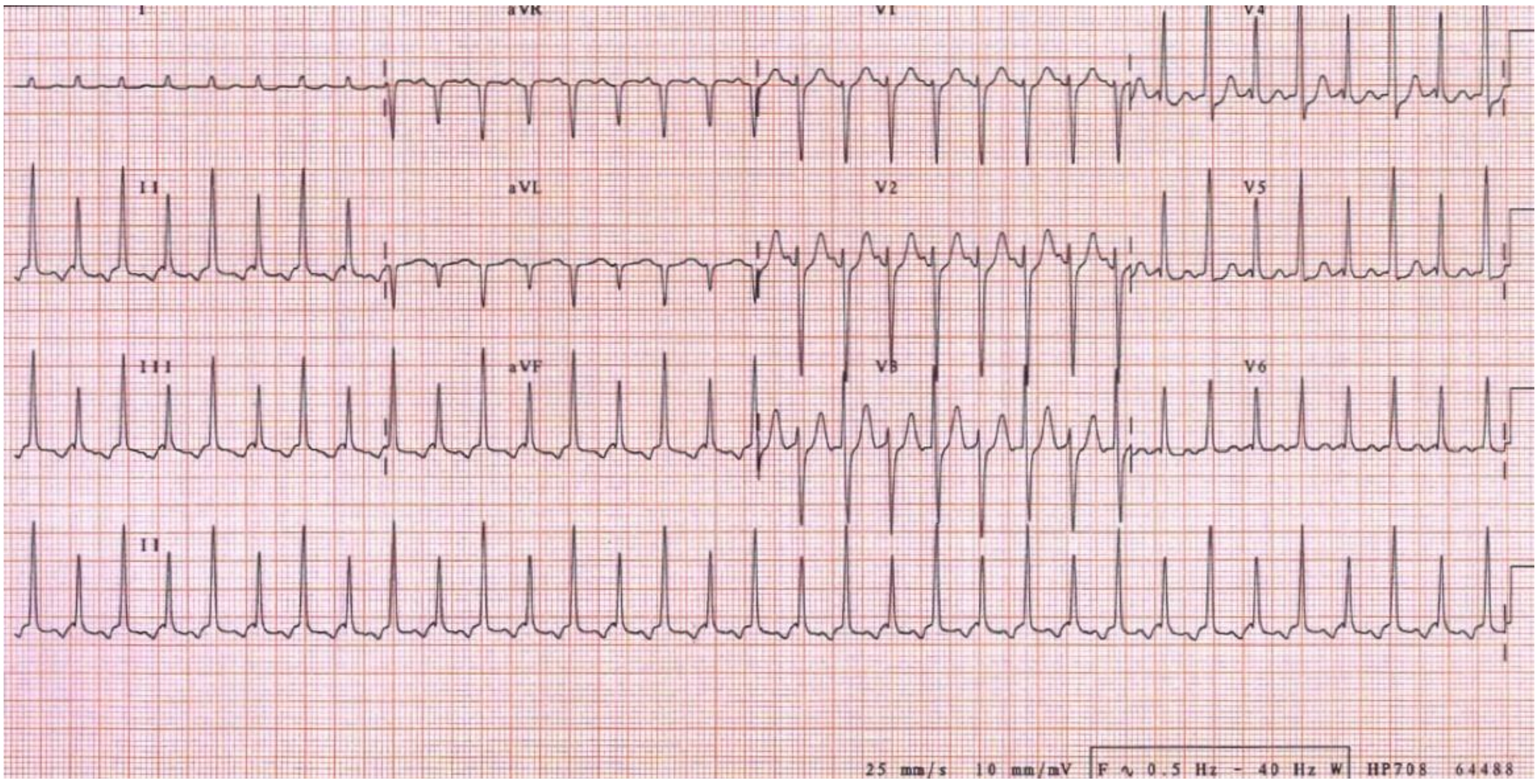

:Atrial Fibrillation (AF)

د اذيناتو غير منظم او غير مؤثر تقلصات دي چي غيرې منظم نبض (Pulse deficit) توليدوي. د اذيناتو دې ډول تقلصاتو ته بطينات په غير منظمو انتروالونو ځواب وايي.

AF لاندې کرايتيرياوې لري:

1. Atrial Rate د 300-600/bpm پورې وي خو AV node ټولو سيالو ته ځواب نه وايي.
2. Irregular Irregular Rhythm وي.
3. د P موجه نه وي موجوده (replaced by fibrillating wave).
4. او Base line vibration موجود وي.

ketabton.com - The Digital Library

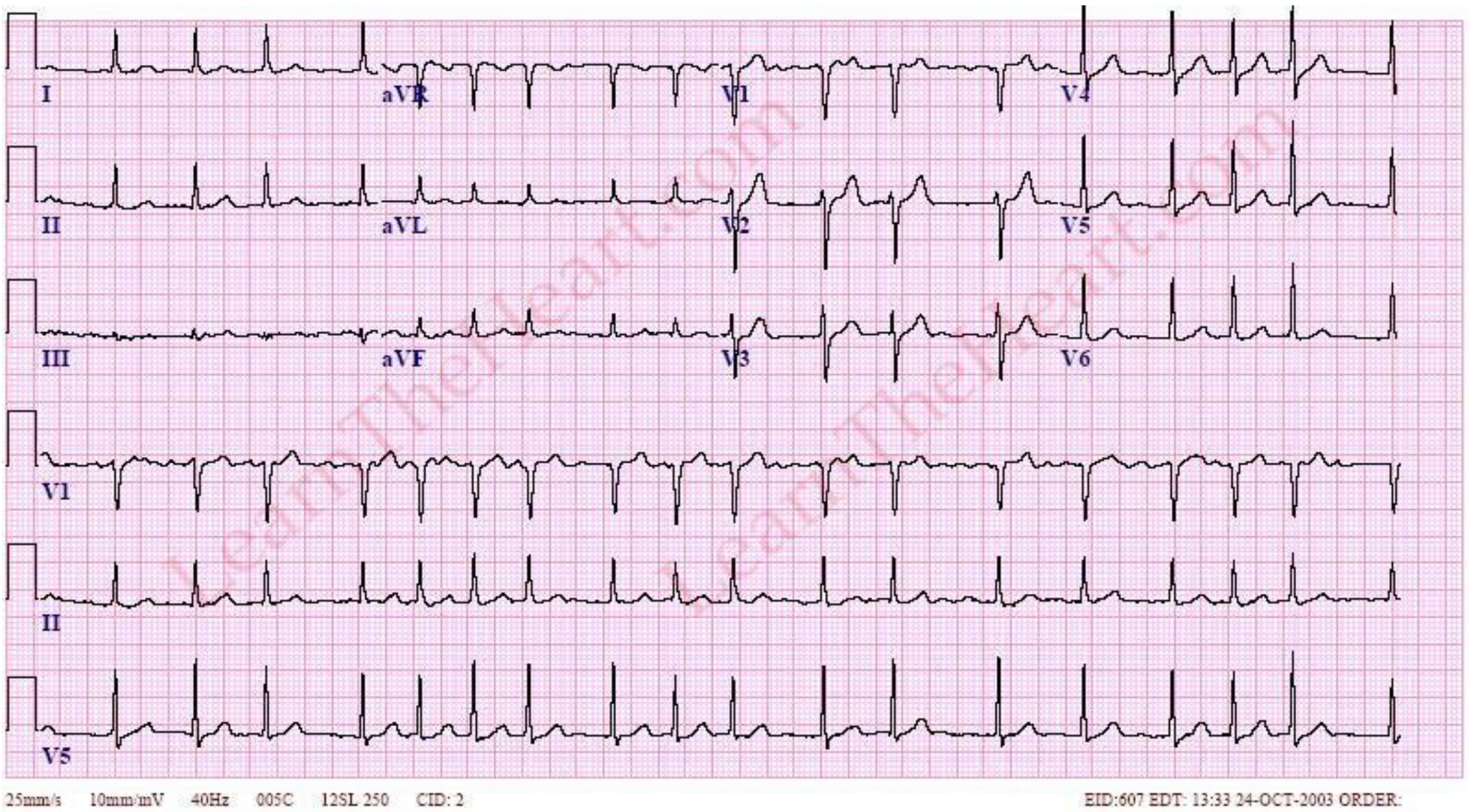

i 16.21 Common causes of atrial fibrillation

- Coronary artery disease (including acute MI)
- Valvular heart disease, especially rheumatic mitral valve disease
- Hypertension
- Sinoatrial disease
- Hyperthyroidism
- Alcohol
- Cardiomyopathy
- Congenital heart disease
- Chest infection
- Pulmonary embolism
- Pericardial disease
- Idiopathic (lone atrial fibrillation)

:Atrial Flutter

په دې کې Rate ډېر زيات وي خو PR interval منظم وي.

Atrial flutter لاندې کرايتيرياوې لري:

1. Rate يې 250-350/bpm وي.
2. اذيني ريتم يې منظم وي او بطيني انتقال يې 2:1 څخه تر 8:1 پورې وي.

ketabton.com - The Digital Library

3. Re-entrant circuit =Pacemaker
4. د P موجه پکې د آرې د غاښونو (Saw tooth) په شان وي.
5. او د PR انټروال پکې ثابت وي.

د Atrial Flutter اسباب:

1. Rheumatic fever
2. Acute Myocardial Infarction
3. Hypertension
4. Thyrotoxicosis

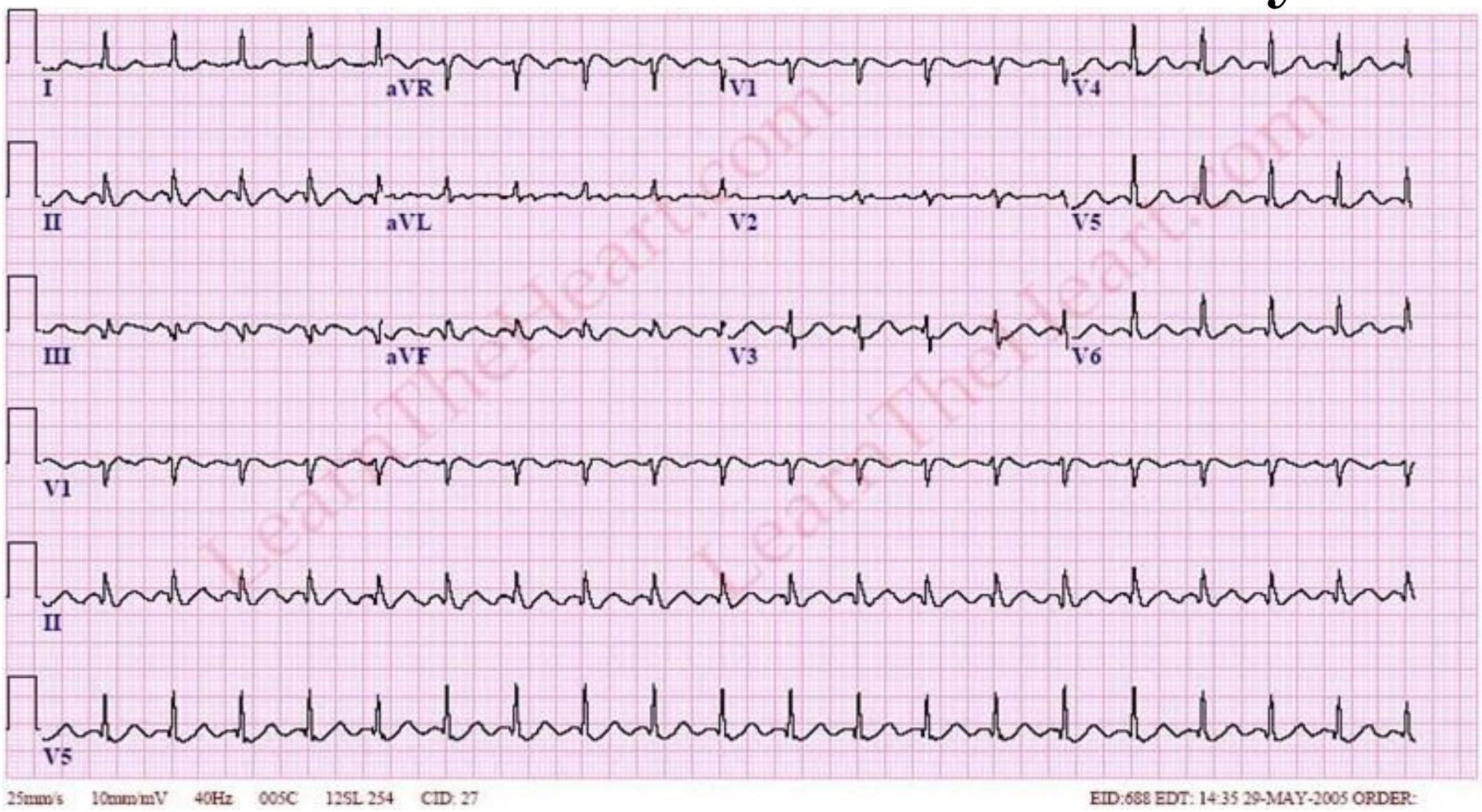

Multifocal Atrial Tachycardia (MAT):

دا د اذيناتو د مختلفو محراقونو څخه منشاء اخلي او د Atrial fibrillation سره ورته دي خو په دې کې دوه خاص تغيرات وي:

1. P wave موجوده وي او څرنګه چې د مختلفو محراقونو څخه منشاء اخلي نو مختلف شکلونه لري.

ketabton.com - The Digital Library

2. R-R interval پکي مختلف وي ځکه AV node مختلفو محراقونو ته په مختلفو ځایونو کي ځواب وایي.

د Atrial fibrillation سره یي فرق دادي چي په AF کي P موجه نه وي او دلته وي.

د Sinus arrhythmia سره دا فرق لري چي P wave پکي نارمل وي.

MAT د سږو د ناروغیو او د شدید څو سیستمونو ناروغۍ لکه Shock، Sepsis، Acidosis او Electrolyte disturbances له وجي پیدا کیږي.

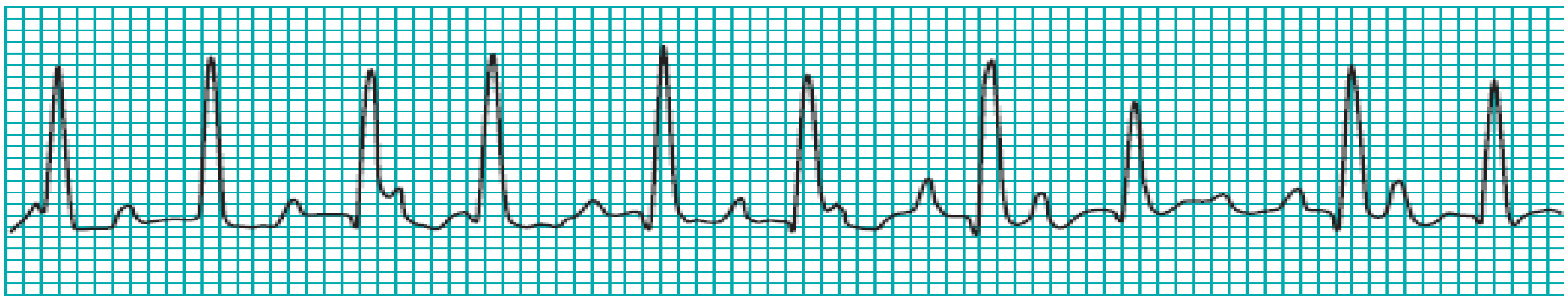

Figure 4.11 Multifocal atrial tachycardia.

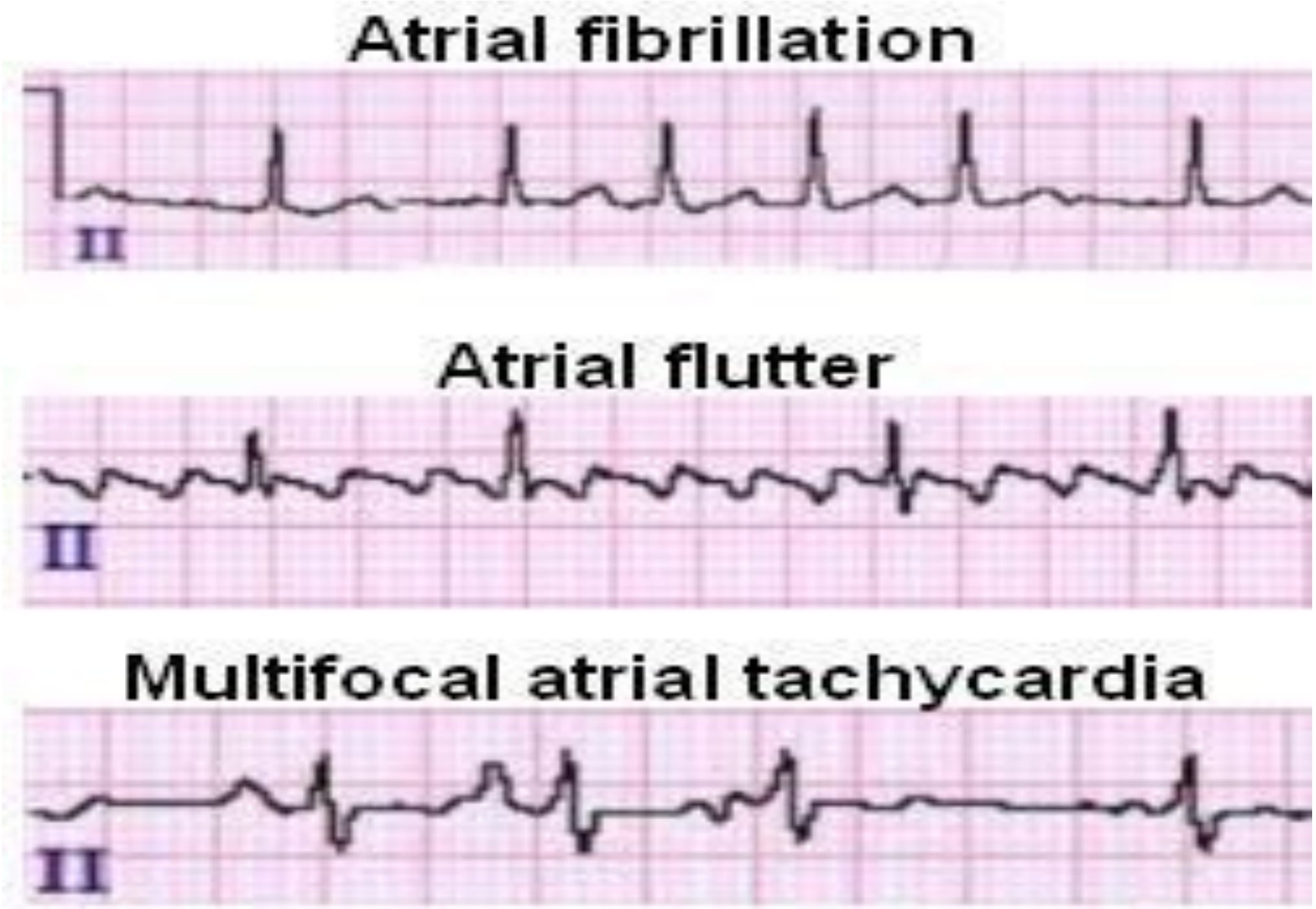

ketabton.com - The Digital Library

:AV nodal Re-entry Tachycardia

دلته Re-entry circuit په AV node کې وي.

لاندې کرایتیریاوې لري:

1. P wave به د QRS سره ډیره نږدې وي او یا به هیڅ موجوده نه وي.
2. QRSبه نارمل وي.
3. T موجه به هم نارمل وي.

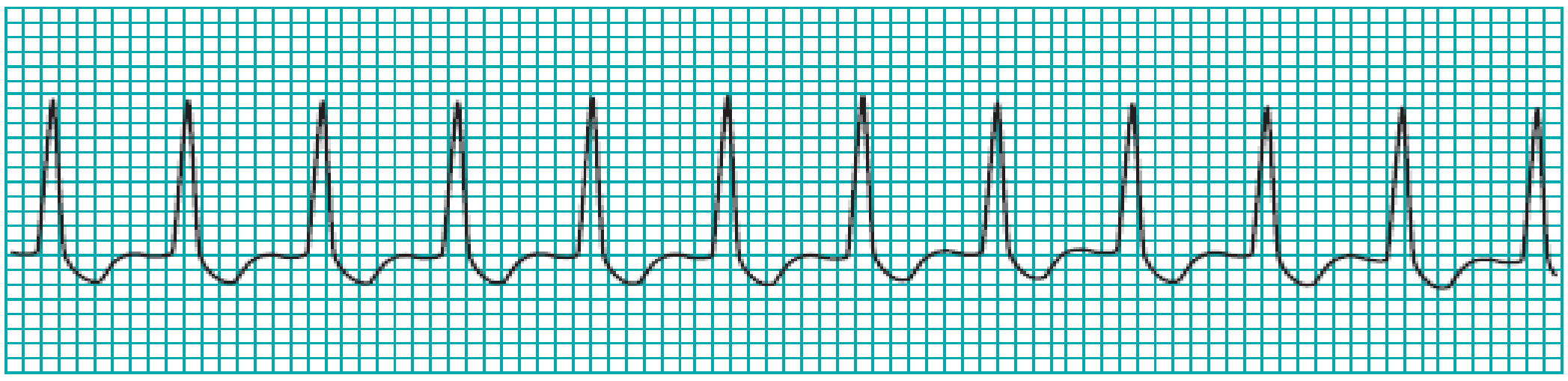

Figure 5.3 An atrioventricular nodal re-entrant tachycardia.

:Ventricular Tachycardia

که چیرته درې یا له دریو څخه زیات V.P.C په مسلسل ډول په یو لیډ کې رامنځته شي نو VT بلل کیږي.

VT د دوام له نظره په دوه ډوله ده:

1. Sustaind VT (حقیقي): چې دوام یې 30sec څخه زیات وي.
2. Non Sustained VT: چې دوام یې د 30sec څخه کم وي.

د شکل له نظره هم VT په دوه ډوله ده:

1. Monomorphic VT: چې په یو لیډ کې ټول QRS یو ډول شکل ولري ځکه چې Ectopic محراق یې یو وي.

ketabton.com - The Digital Library

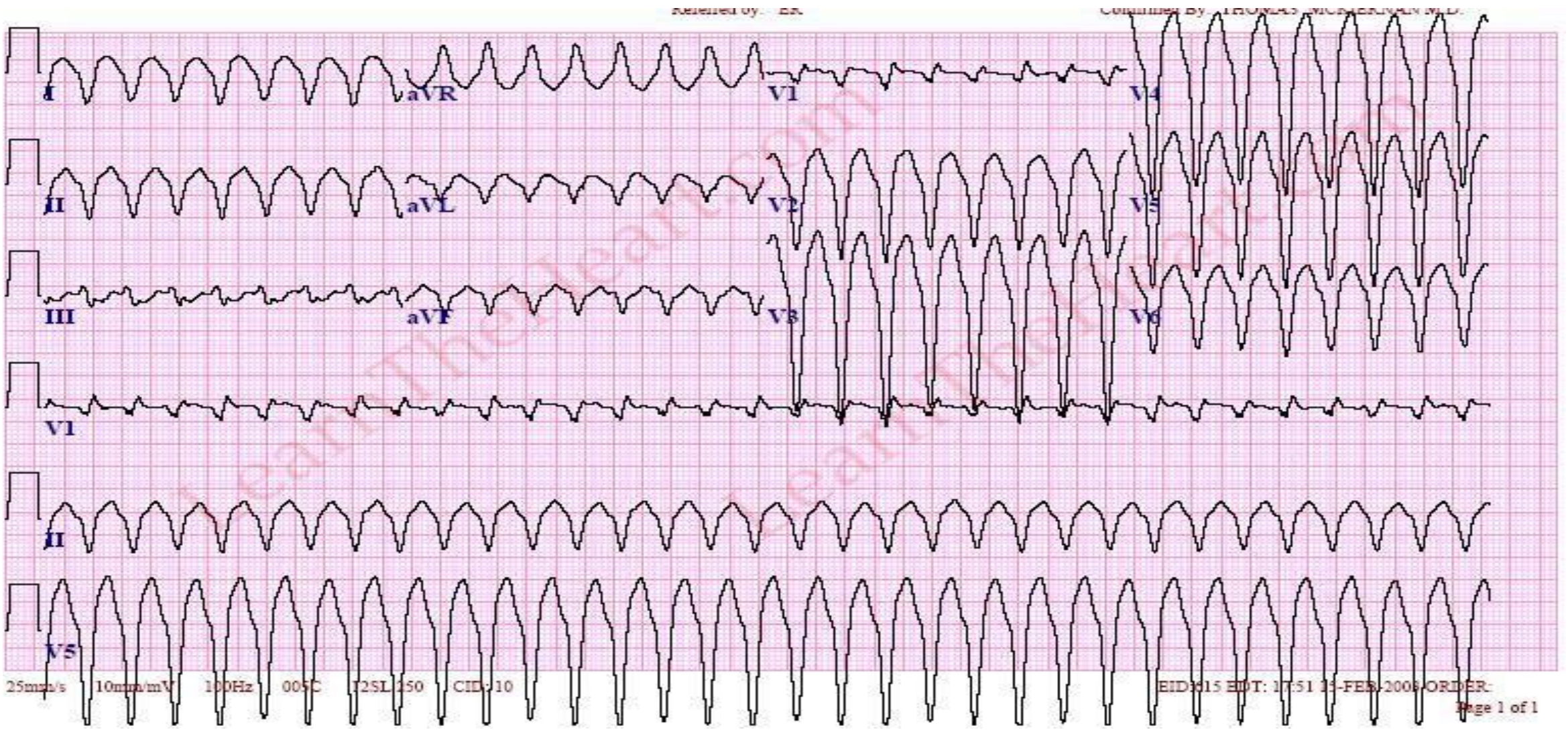

2. Polymorphic VT: په دې کې Ectopic محراقونه مختلف وي او مختلف شکلونه لري.

Polymorphic Ventricular Tachycardia

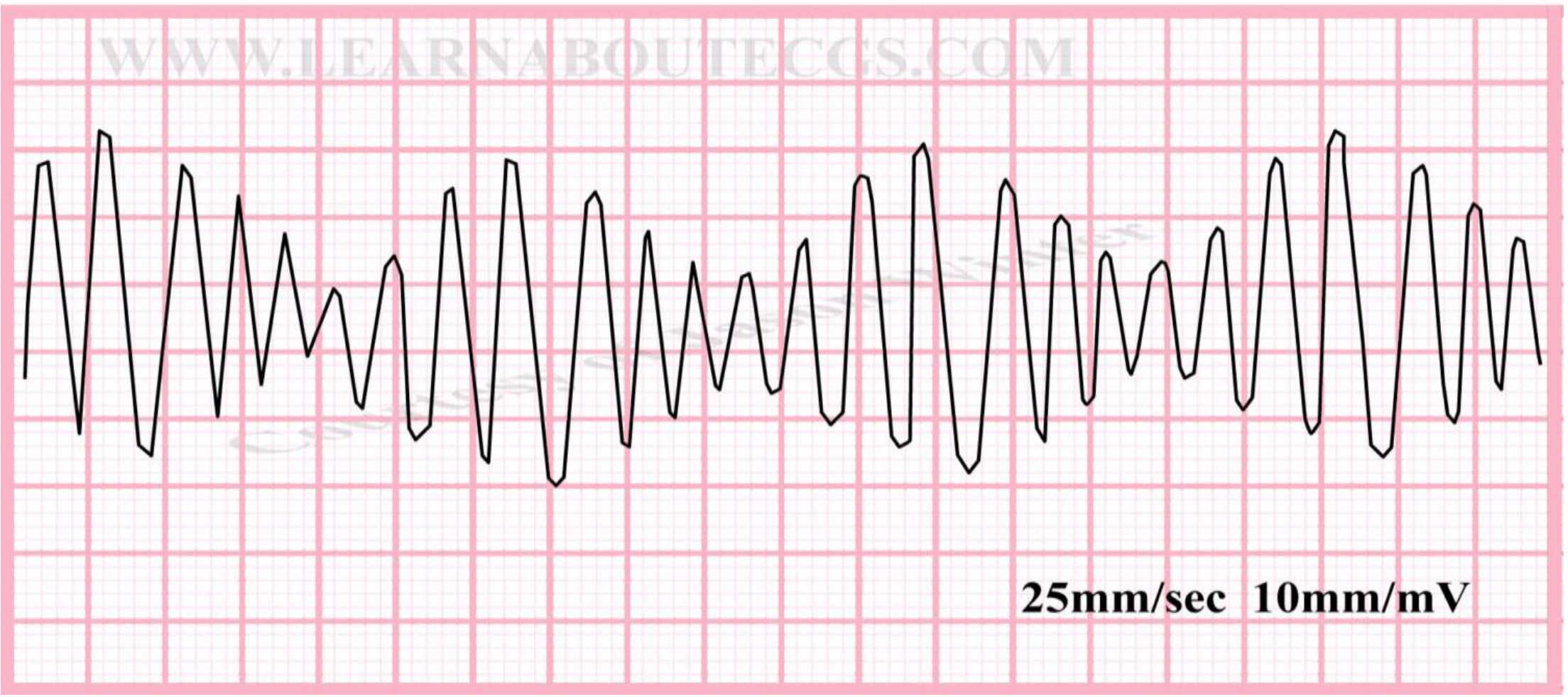

د Ventricular Tachycardia تشخيصيه کرايتيرياوي په لاندي ډول دي:

1. Rate معمولاً 100-200/bpm وي.
2. Rhythm معمولاً منظم او کله کله غير منظم وي.
3. P wave موجوده نه وي.

ketabton.com - The Digital Library

4. QRS complex پراخه وي او Bizarre شکل لري.

د VT اسباب:

1. Acute MI
2. Chronic IHD
3. Myocarditis
4. Ventricular Aneurysm
5. Electrolyte Imbalance (Hypokalemia)

Ventricular Fibrillation (VF):

تشخيصيه کرايتيرياوې يې په لاندې ډول دي:

1. Rate پکې 350-600/bpm وي.
2. Rhythm پکې غيري منظم وي.
3. QRS پراخه، غيرمنظم او Bizarre شکل لري.
4. ST segment، P wave او T wave موجوده نه وي.

VF هم په دوه ډوله دي:

1. Fine
2. Coarse

د VF اسباب:

1. Acute MI
2. Electrolyte Imbalance

ketabton.com - The Digital Library

3. په اوبو کې ډوبیدل
4. د دواګانو د ډوز زیاتیدل (Digoxin)

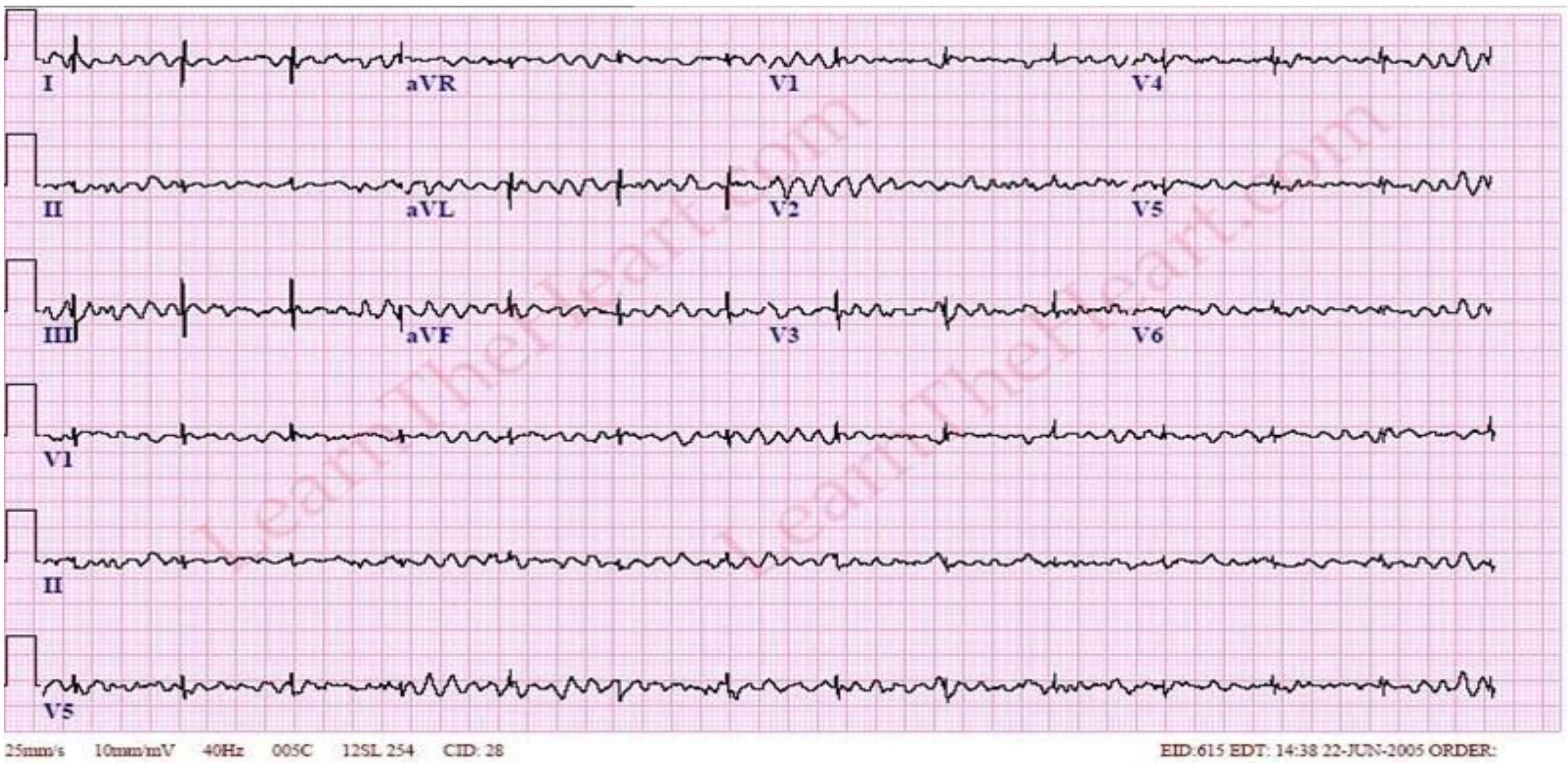

دې ناروغانو ته DC shot ورکول کیږي او باید د Asystole سره غلط نه شي ځکه د ناروغ د مرګ سبب کیدلي شي.

:Asystole

کله چې ECG په لاندې ډول وي.

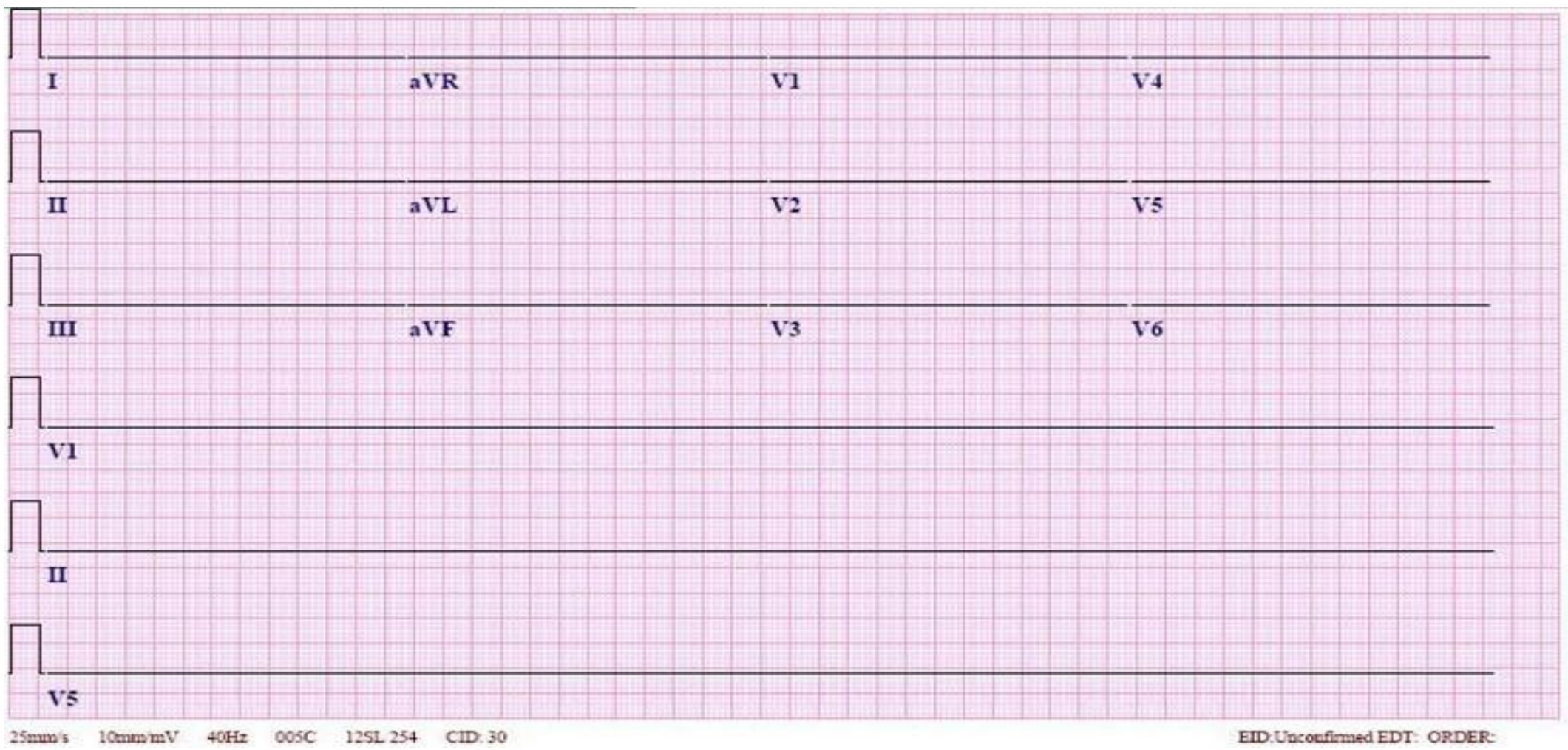

ketabton.com - The Digital Library

د زړه بلاکونه

:Sino Atrial Block

په دې کې په SA node کې سياله توليد شوي وي خو سياله Atrial myocardium ته نه انتقاليږي، ځکه سياله په Sino Atrial junction کې بلاک شوي وي چې په نتيجه کې د P-P ترمنځ وقفه پيدا کيږي چې P-P interval دوه چنده وي. د Dropped beat څخه وروسته بيرته نارمل سايکل شروع کيږي او د P wave هم لري.

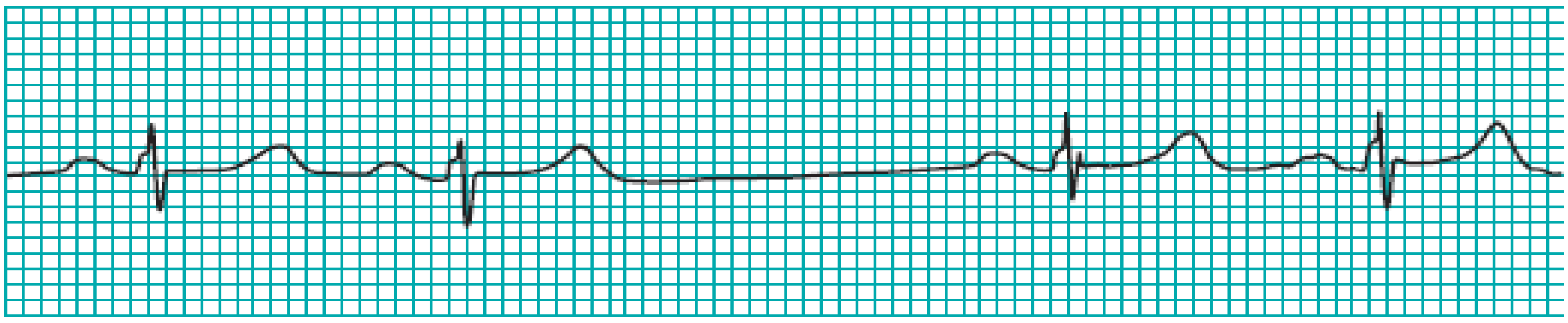

Figure 3.2 Sinoatrial block (note the pause is twice the P-P interval).

:Sinus Arrest (Sinus Pause)

په دې کې SA node نه شي کولاي چې سياله جوړه کړي نو P wave موجوده نه وي او وقفه يې اوږده وي.

:AV Block

کله چې سياله په AV node او يا His Bundle کې بلاک (ځنډيږي) شي نو AV block بلل کيږي نو په دې حالت کې PR interval اوږديږي. PR interval موږ ته هغه وخت راښيي چې سياله پکې له اذيناتو څخه بطيناتو ته انتقاليږي.

AV block درې درجې لري:

1. First degree AV block
2. Second degree AV block:
   1) Mobitz Type I
   2) Mobitz Type II
3. Third degree (Complete) AV block

1. First Degree AV Block:

PR Interval Prolongation is Called First Degree AV block.

دا کیداي شي نارمل وي خو د خطرناکو ناروغیو نښه هم کیداي شي لکه:

Digoxin Toxicity، Rheumatic Fever، Pericarditis، MI.

Normal PR Interval= 0,12-0,20 seconds.

A-V BLOCK, FIRST DEGREE
Atrioventricular conduction lengthened

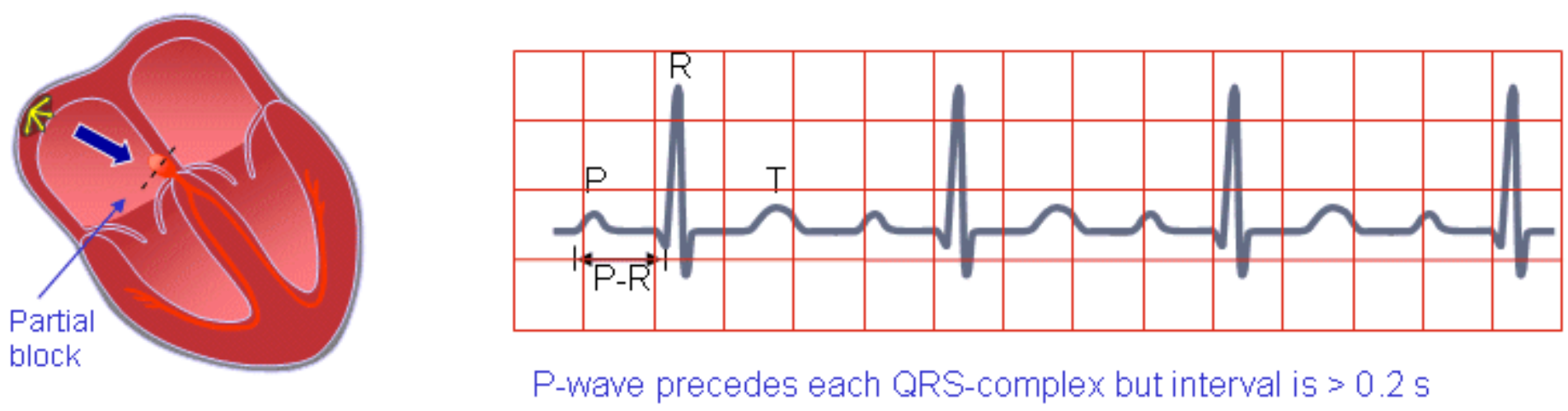

P-wave precedes each QRS-complex but interval is > 0.2 s

Prolonged P-R interval:
More than 0.20 seconds (5 mm).
1. AV block.
   - First degree AV block

Criteria

Here PR interval is prolonged beyond 0.20 sec. and remains constant from beat to beat.

Fig. 7.15: First degree AV block

ketabton.com - The Digital Library

:Second Degree AV Block .2

A-V BLOCK, SECOND DEGREE
Sudden dropped QRS-complex

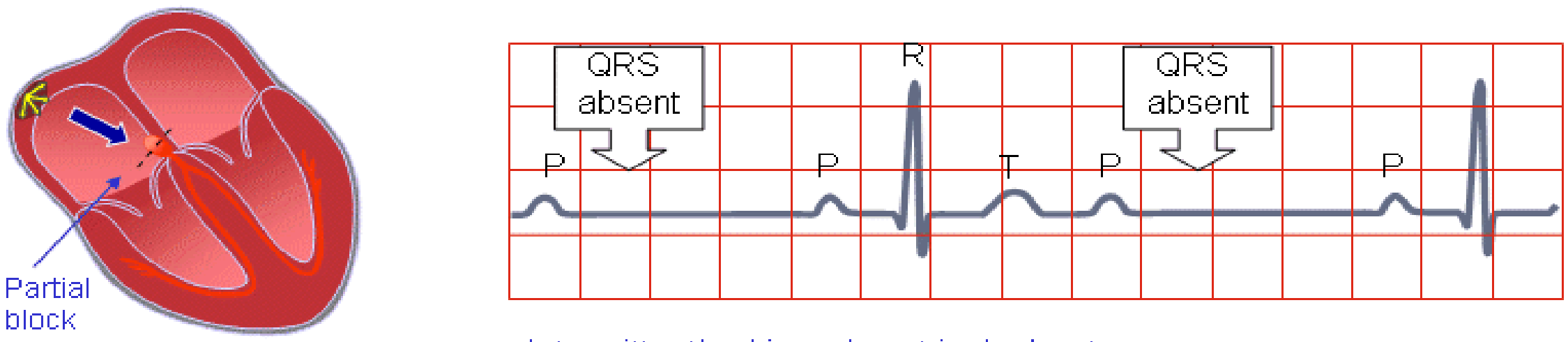

Intermittently skipped ventricular beat

دا دوه ډولونه لري:

:Mobitz Type I Block (1

Criteria:

There is Progressive lengthening of PR interval followed by a drop beat.

یعني په دې کې په پرمختلونکي ډول سره د PR interval اوږدیږي او بیا یو drop beat منځ ته راځي.

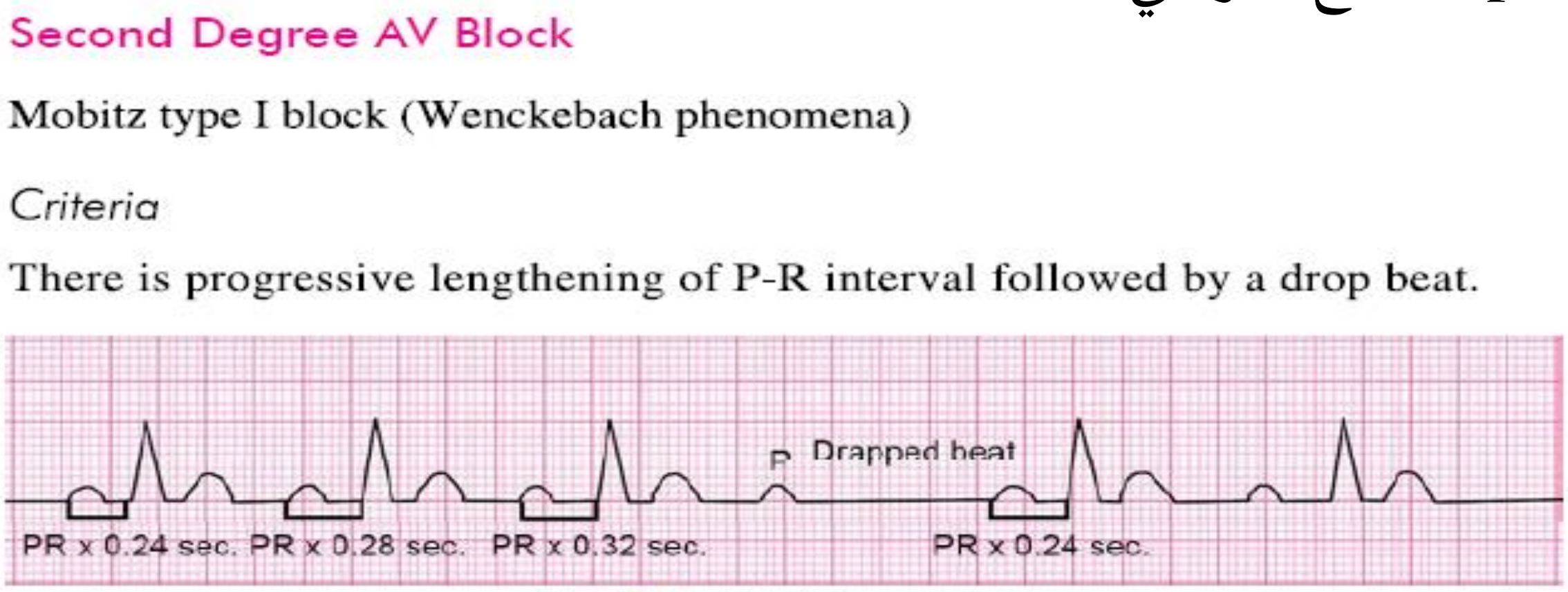

Fig. 7.16: Mobitz type I block

:Mobitz Type II Block (2

There is no Progressive lengthening of PR interval followed by a drop beat.

د PR interval اوږدیدل پکي ثابت وي او ورپسي یو Drop beat رامنځته کیږي، له First degree AV block سره دا فرق لري چي دلته dropped beat رامنځته کیږي.

د Mobitz type II Block اختلاطات:

I. Complete heart block
II. Heart Failure
III. Stokes-Adams Attacks

Mobitz Type II Block

Criteria

There is no progressive lengthening of P-R interval, followed by a drop beat.

Fig. 7.17: Mobitz type II block

Complications
1. Complete heart block.
2. Heart failure.
3. Stokes-Adams attacks.

3. Third Degree AV Block:

کله چي هیڅ سیاله له AV node څخه نه شي تیریدلای او اذینات پخپل سر او بطینات په خپل سر کار کوي او د دواړو ترمنځ هیڅ رابطه نه وي یعني د P او QRS ترمنځ کومه رابطه نه وي.(د P موجې زیاتې خو QRS کمې وي)

Third Degree AV Block

Criteria

Here P wave has no relation to QRS complex. It always has more P waves than QRS complex.

Fig. 7.18: Third degree AV block

ketabton.com - The Digital Library

:Bundle Branch Block

RBBB Criteria	LBBB Criteria
QRS>0,12 sec	QRS> 0,12 sec
ددې لپاره -III, AVF, V1 V2 ليډونه ګورو که چيرته په پورته ليډونو کې M shape وو نو RBBB خو که چيرې په پورته ليډونو کې W shape وو نو LBBB دې.	ددې لپاره I, AVL, V5-V6 ليډونه ګورو که چيرته په دې ليډونو کې W shape وو نو RBBB دې او که چيرې M shape وو نو LBBB دې.

په پورته حالاتو کې M shape ډير مهم دي او LBBB ته بايد خاصه پاملرنه وکړو ځکه نوې LBBB په Ant wall MI باندې دلالت کوي او په دې حالت کې Thrombolytic ورکوو. د نوې LBBB د معلومولو لپاره Old normal ECG موجوده وي.

د RBBB اسباب:

1. Acute Myocardial Infarction
2. RV Hypertrophy
3. Chronic Core Pulmonale
4. Pulmonary Embolism

ketabton.com - The Digital Library

په RBBB کي کيدلي شي Right Axis Deviation موجود وي خو LBBB همیشه له Left Axis Deviation سره یوځاي وي.

Right Bundle Branch Block (RBBB):

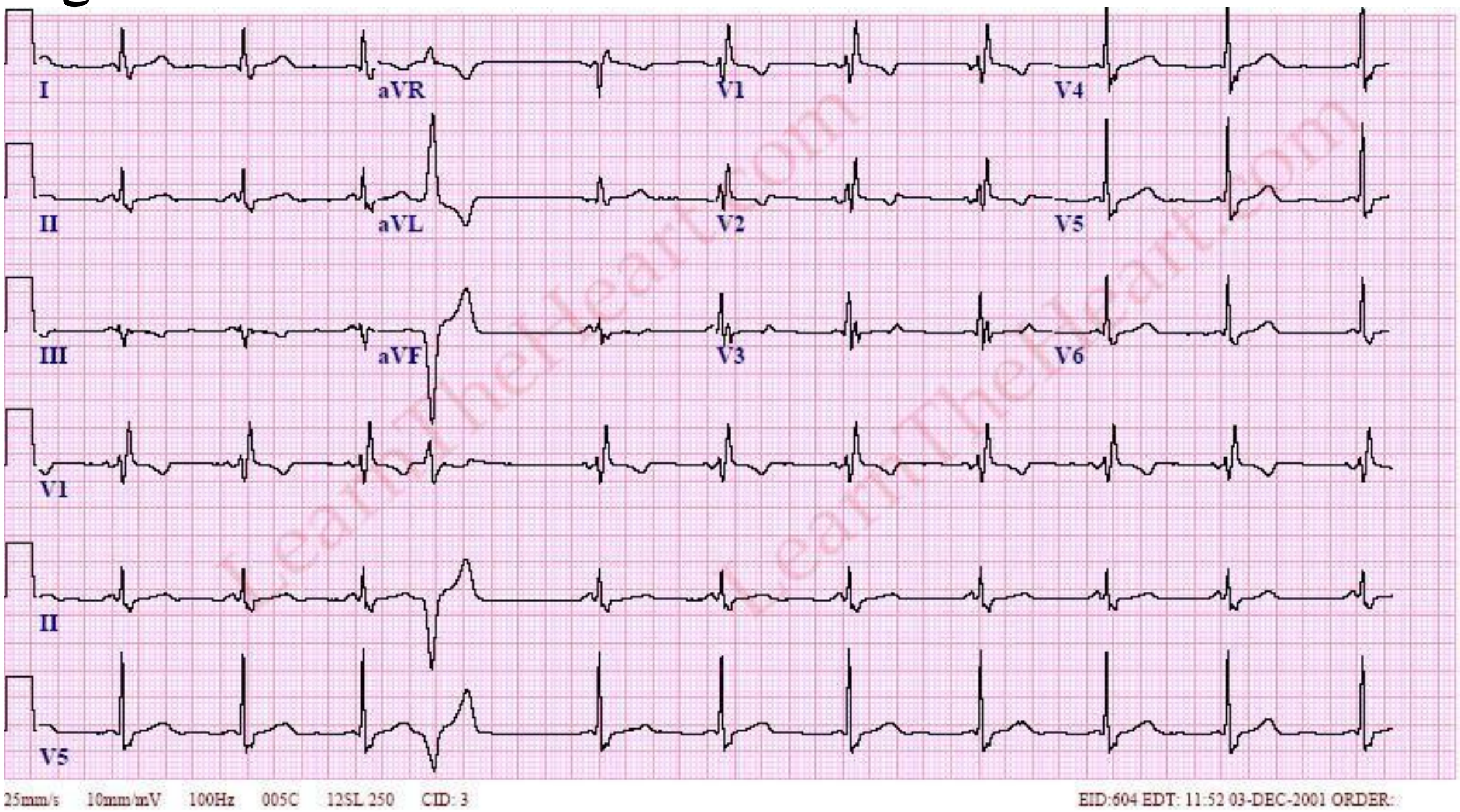

Left Bundle Branch Block (LFBB):

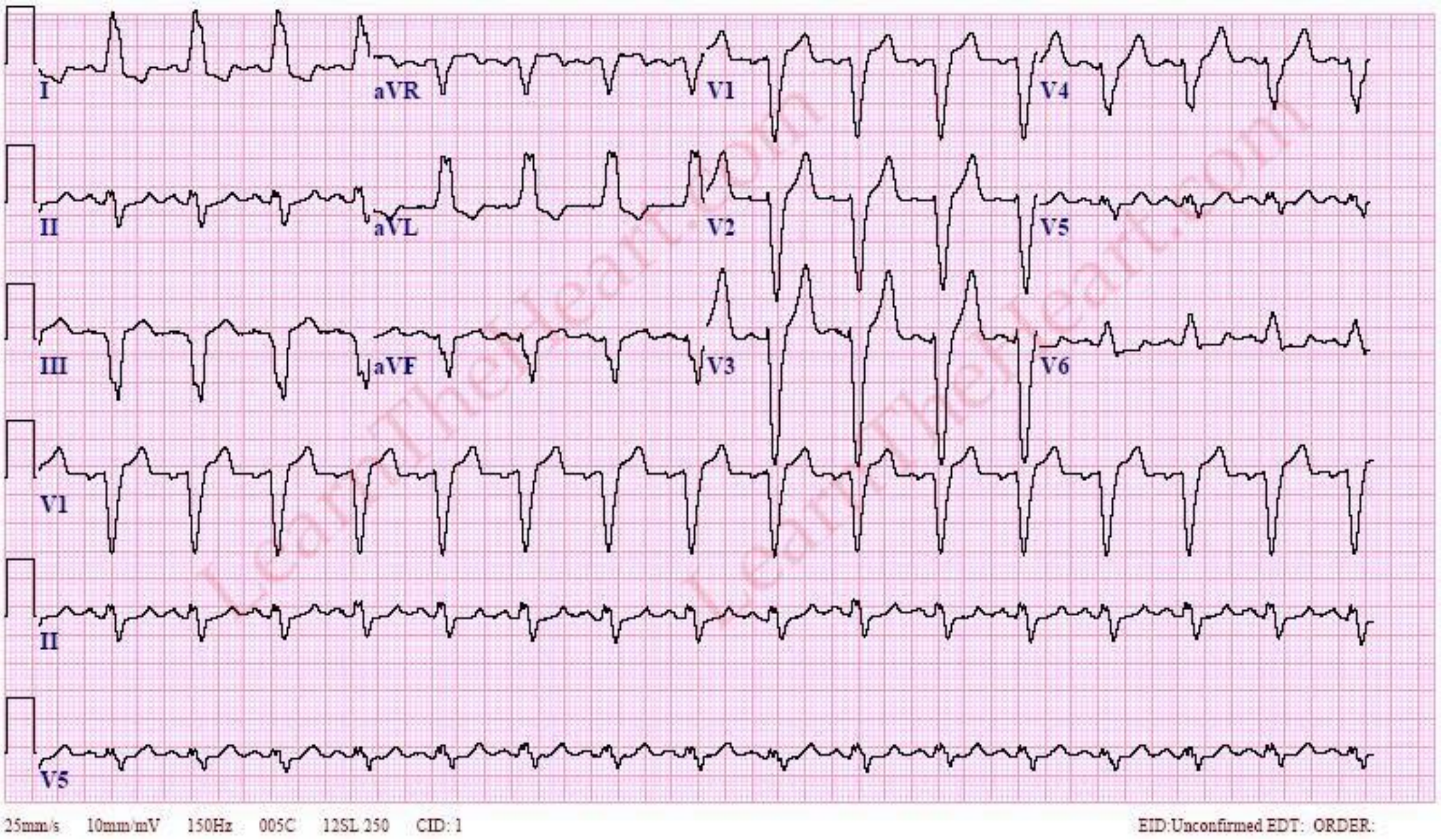

ketabton.com - The Digital Library

:Sgarbossa's Criteria

هغه وخت چي LBBB د MI سره یوځاي وي نو ددې لپاره د Sgarbossa کرایتیریاوي په لاندې ډول دي:

1. ST Elevation> 1mm in a lead with Positive QRS: دا پنځه نمري لري.
2. ST Depression> 1mm in lead V1, V2, V3: دا درې نمري لري.
3. ST Elevation> 5mm in a lead with negative (Disconcordante) QRS: دا دوه نمري لري.

دا ټولې 10 نمري کیږي او که په دې کي درې نمري موجودې وي نو په Ant MI دلالت کوي.

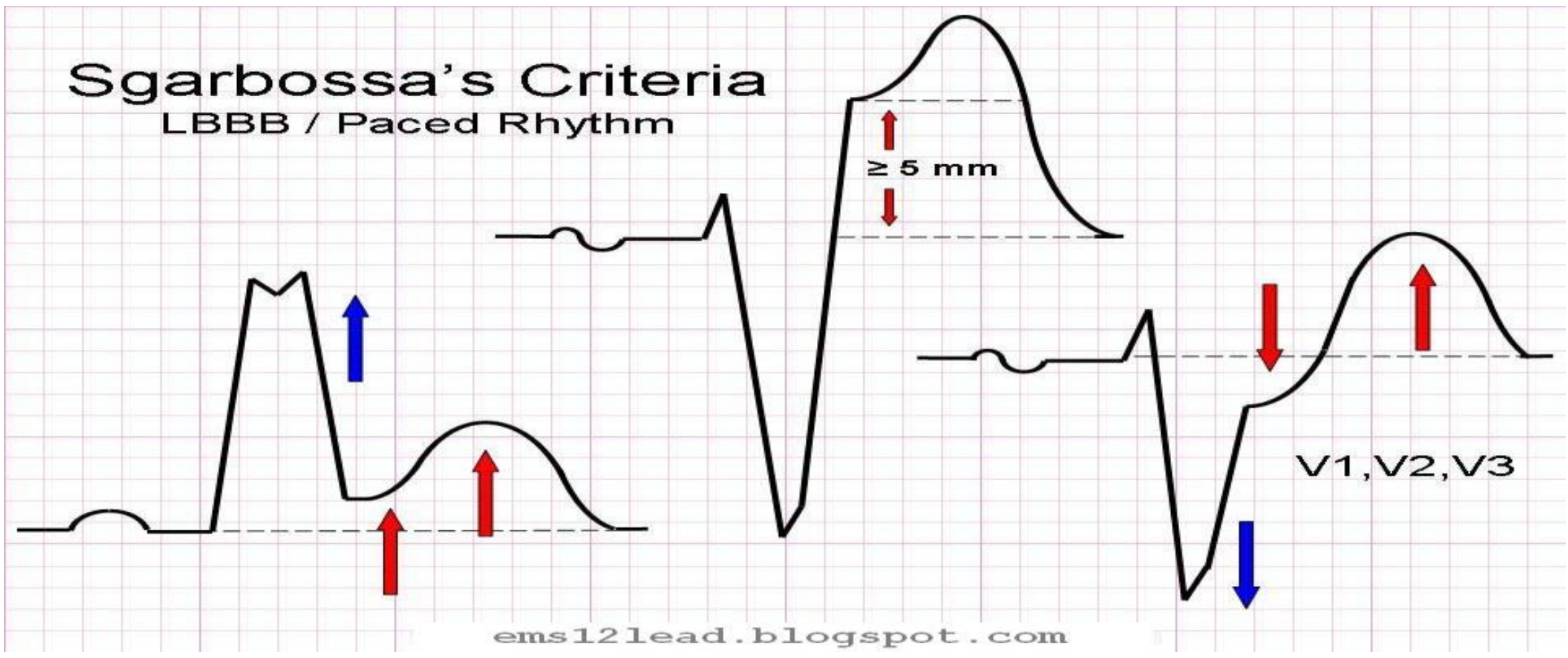

:Left Anterior Fascicular Block

ددې لپاره I او III لیډونه ګورو.

1. په اول لیډ کي د QR موجودیت.

ketabton.com - The Digital Library

2. په دريم ليډ کي د RS موجوديت.

3. Left Axis Deviation.

A Left anterior fascicular blocks occurs when the anterior fascicule of the left bundle branch is no longer able to conduct action potentials.

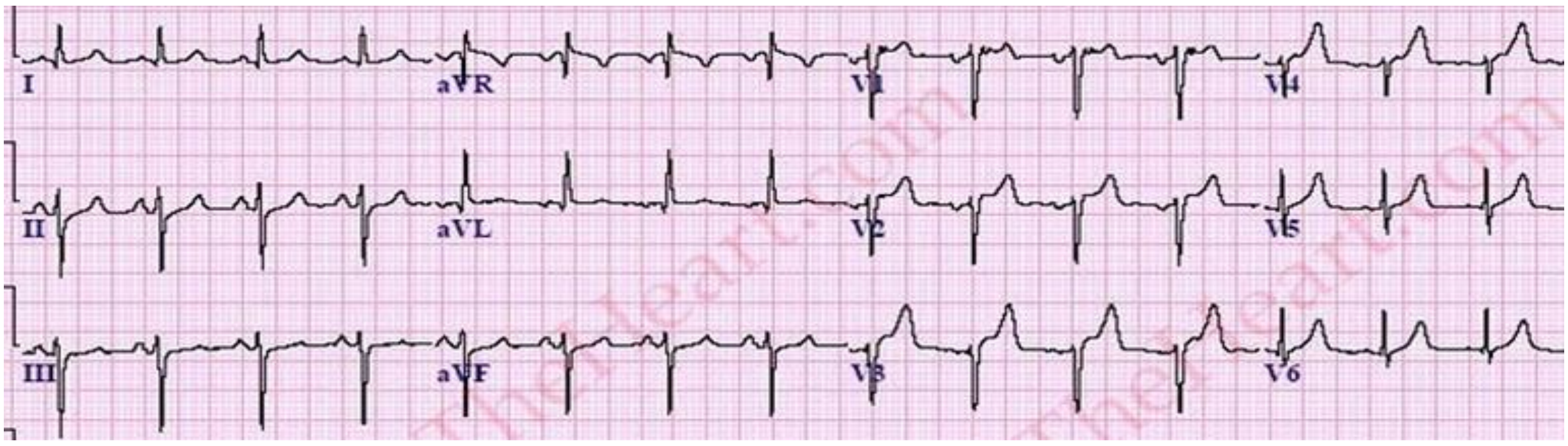

Left Posterior Fascicular Block:

A LPFB occurs on the ECG when the post Fascicule of the left bundle branch is no longer able to conduct action potentials.

دا ډير عام نه دي ځکه ډير مايوکارډ بايد تخريب شي ترڅو LPFB رامنځ ته شي.

ددې کرايتيرياوي په لاندي ډول دي:

1. Right Axis Deviation

2. The Presence of a QR complex in lead III and RS complex in Lead I

3. Absence of Right atrial enlargement and RVH: ځکه که دا موجود وي نو پورته تغيرات د همدي له وجې منځته راځي.

ketabton.com - The Digital Library

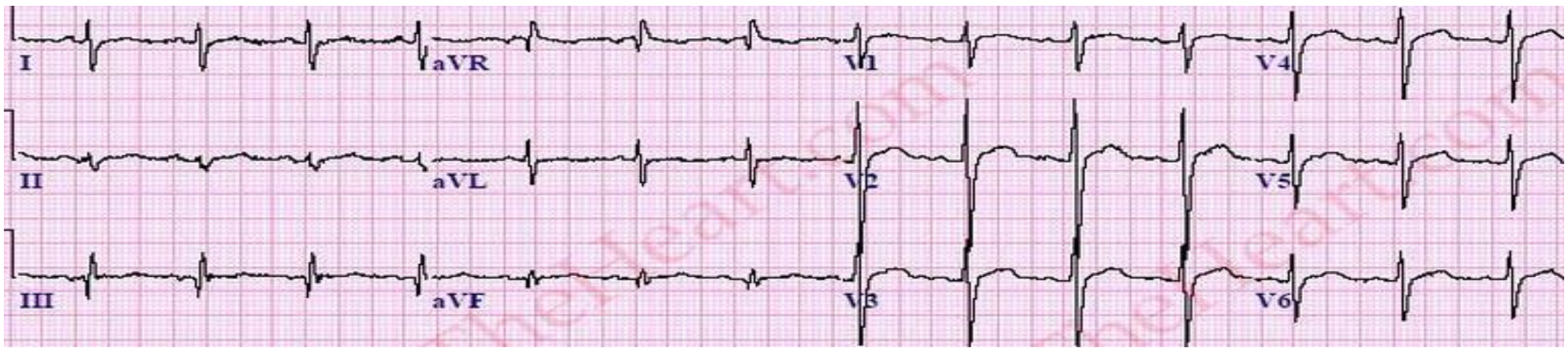

:Bi fasicular Block

که چیرته RBBB سره LAFB او یا LPFB یوځای شي نو دا Bifasicular بلاک دي. او ددې دواړو شتون ډیر خطرناک دي ځکه د لوړې درجې AV block خطر پکې وي او د Pacemaker اینبودو ته ضرورت پیدا کوي.

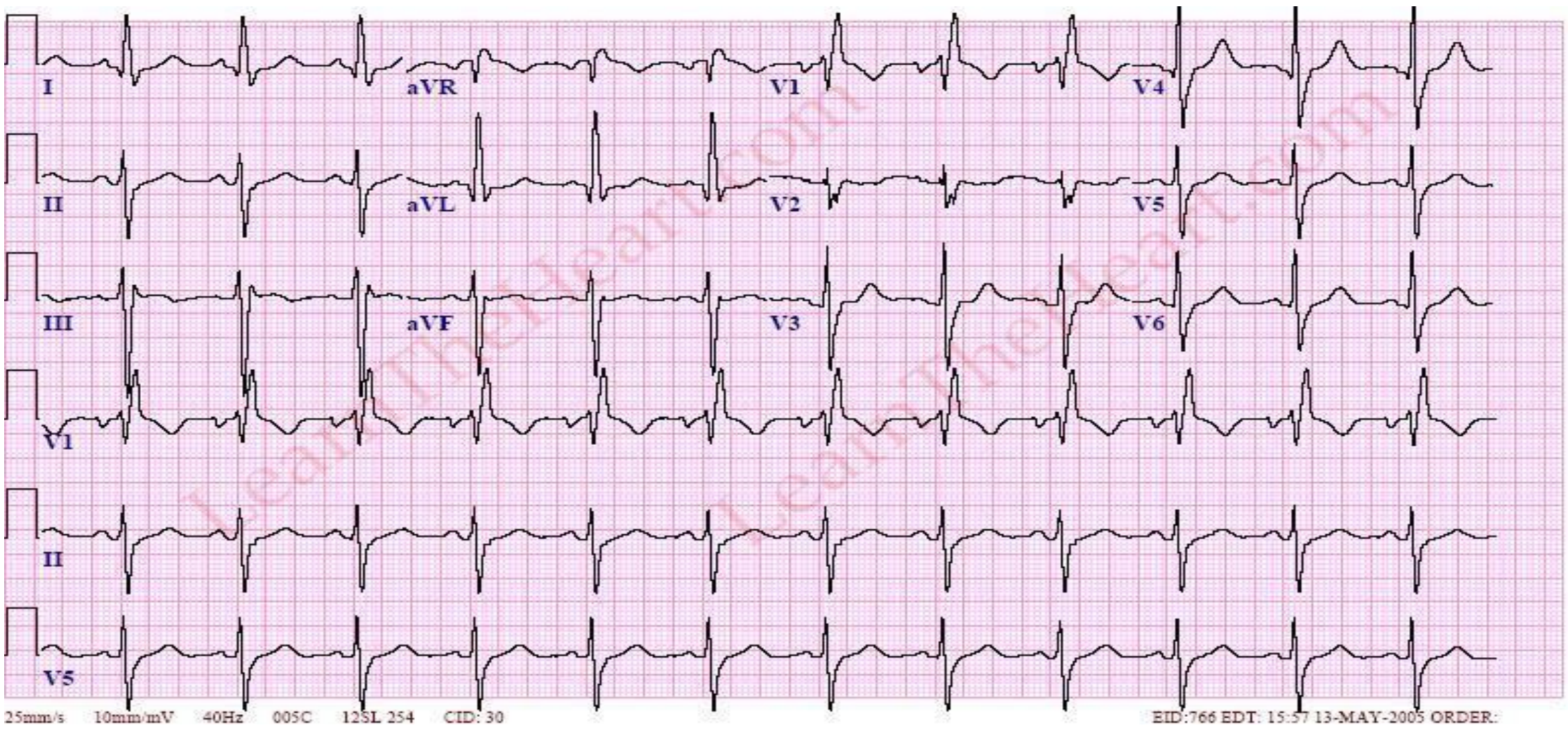

:Tri fascicular Block

کله چې ناروغ کې RBBB، LAFB یا LPFB او First degree AV block یوځای وي ورته ویل کیږي.

ketabton.com - The Digital Library

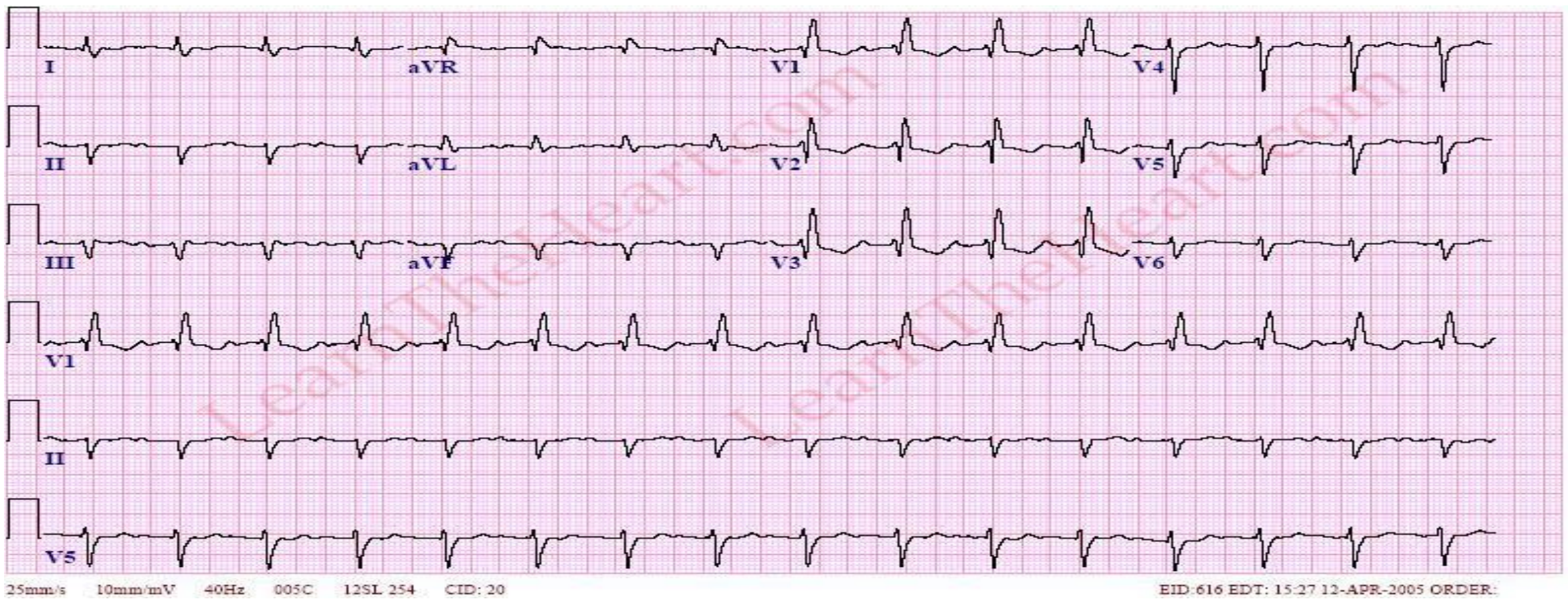

ketabton.com - The Digital Library

د زړه د جوفونو لويوالي او غټوالي

(Hypertorophies)

:Left Ventricular Hypertrophy

اسباب:

1. Hypertension
2. Hypertrophic Cardiomyopathy
3. Aortic Stenosis
4. Coarctation of Aorta

لاندې کرايتيرياوي لري: (Sokolow lyon criteria)

1. چې په V5 يا V6 کې R موجه 26mm يا له دې څخه زياته شي.
2. د V1 څخه S او V5 يا V6 څخه R سره جمع کوو که حاصل د 35mm څخه زيات شي نو په Left ventricular Hypertrophy دلالت کوي.

I. Sokolow-Lyon criteria: Sum of depth of S wave in V1 and height of R wave in lead V5 or V6 = 35 mm/ or R wave in V5 or V6 > 26 mm (more sensitive)
II. Any precordial lead > 45 mm.
III. The R wave in aVL > 11 mm.
IV. The R wave in lead I >12 mm.
V. The R wave in aVF >20 mm.

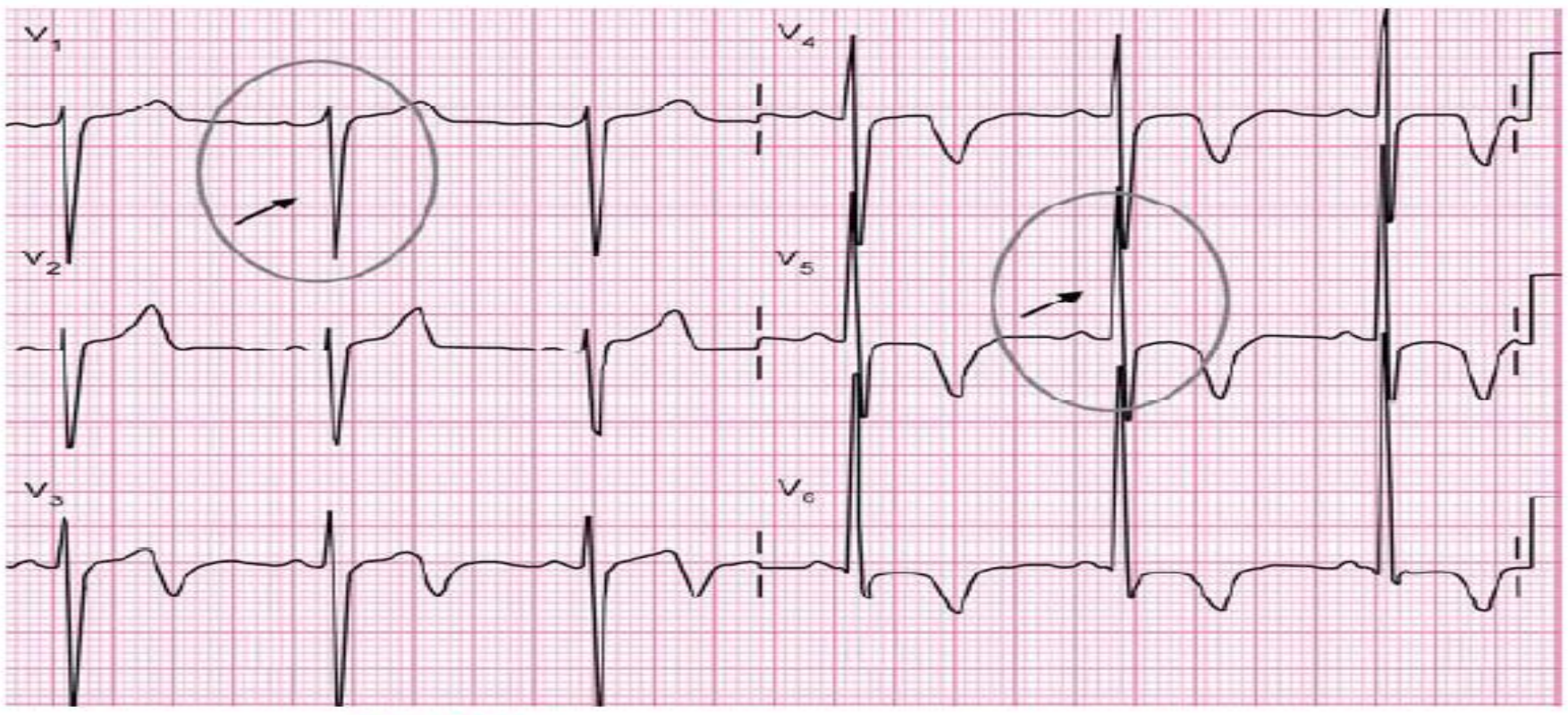

Fig. 7.37: ECG of left ventricular hypertrophy

ketabton.com - The Digital Library

:Left Ventricular Strain Pattern

دا یو ګذري اسکیمیا ده او په Chronic Hypertensive ناروغانو کي منځته راځي.

1. په V4, V5, V6 لیډونو کې په محدب شکل (Concave) باندي T depression وليدل شي او په غير متناظر ډول سرچپه T موجه ورسره موجوده وي.
2. او معکوس تغيرات يي په V1, V2, V3 کي وليدل شي.

STRAIN PATTERN

Strain pattern refers to the ST and T wave configurations that arise from repolarization abnormalities found in either RVH or LVH.

Left Ventricular Strain Pattern

Criteria

1. In leads V4, V5 and V6, ST depression with downward concavity and inverted asymmetric T wave.
2. In V1, V2 and V3, there are reciprocal changes like ST elevation with upward concavity and an upright asymmetric T wave.

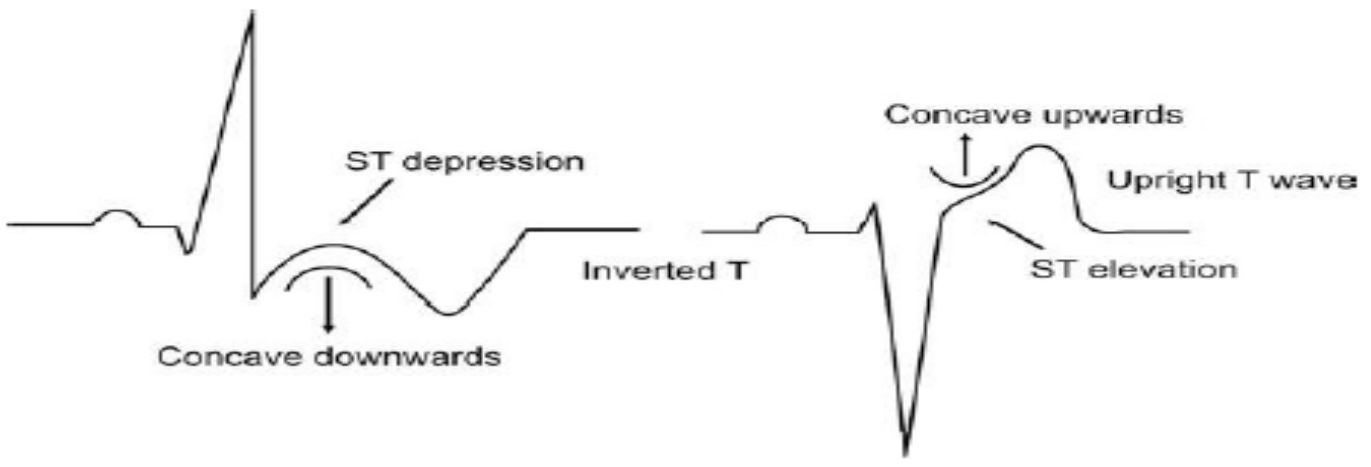

Fig. 7.38: Left ventricular strain pattern

:Right Ventricular Hypertrophy

اسباب:

1. Chronic core pulmonale
2. Pulmonary HTN
3. Pulmonary stenosis
4. Fallot's of Tetralogy

ketabton.com - The Digital Library

RVH درې کرایتیریاوي لري:

1. که په V1 لیډ کې د R موجه په S موجې باندې تقسیم شي او حاصل یې له یو څخه زیات شي.
2. د V1 لیډ د R د V5 او V6 د S موجې سره جمع شي او حاصل یې د 11mm څخه زیات شي.
3. R موجه په AVR کې د 5mm څخه زیاته شي.
4. په V1 کې R موجه د 7mm په اندازه او یا ورڅخه زیاته شي.
5. په V1 کې S موجه د 2mm یا ورڅخه زیاته شي.

Right Ventricular Hypertrophy

Criteria

1. R V1 divided by S V1 should be > 1 (more sensitive)
2. R wave in V1 plus S wave in V5 or V6 = 11 mm (Sokolow-Lyon criteria)
3. R in aVR should be > 5 mm
4. R wave in V1 = 7 mm
5. S wave in V1 = 2 mm.

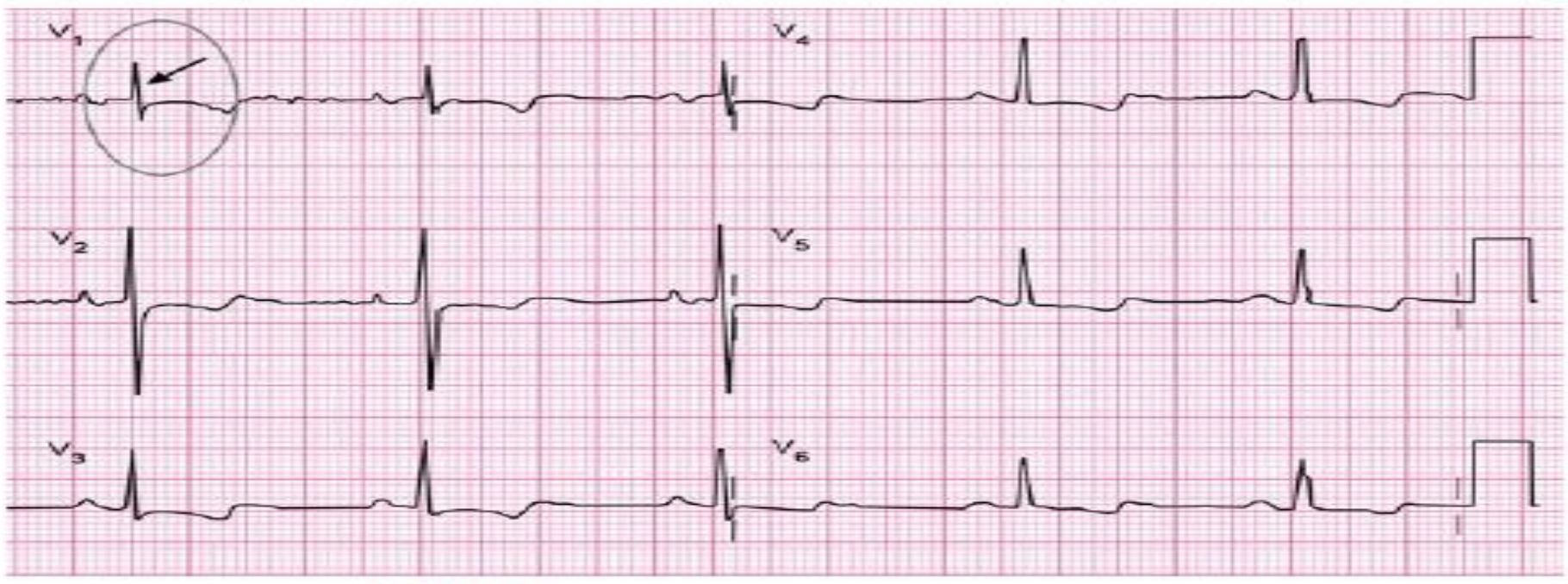

Fig. 7.39: ECG of right ventricular hypertrophy

:Right Ventricular Strain Pattern

اکثره Pulmonary HTN کې وي او دوه کرایتیریاوي لري چې په V1-V2 کې لیدل کیږي.

1. Concave downward ST segment which is Depressed
2. Inverted Asymmetric T wave

دا معکوس تغیرات نه لري.

ketabton.com - The Digital Library

RIGHT ATRIAL HYPERTROPHY

Tall, peaked P wave in leads I and II

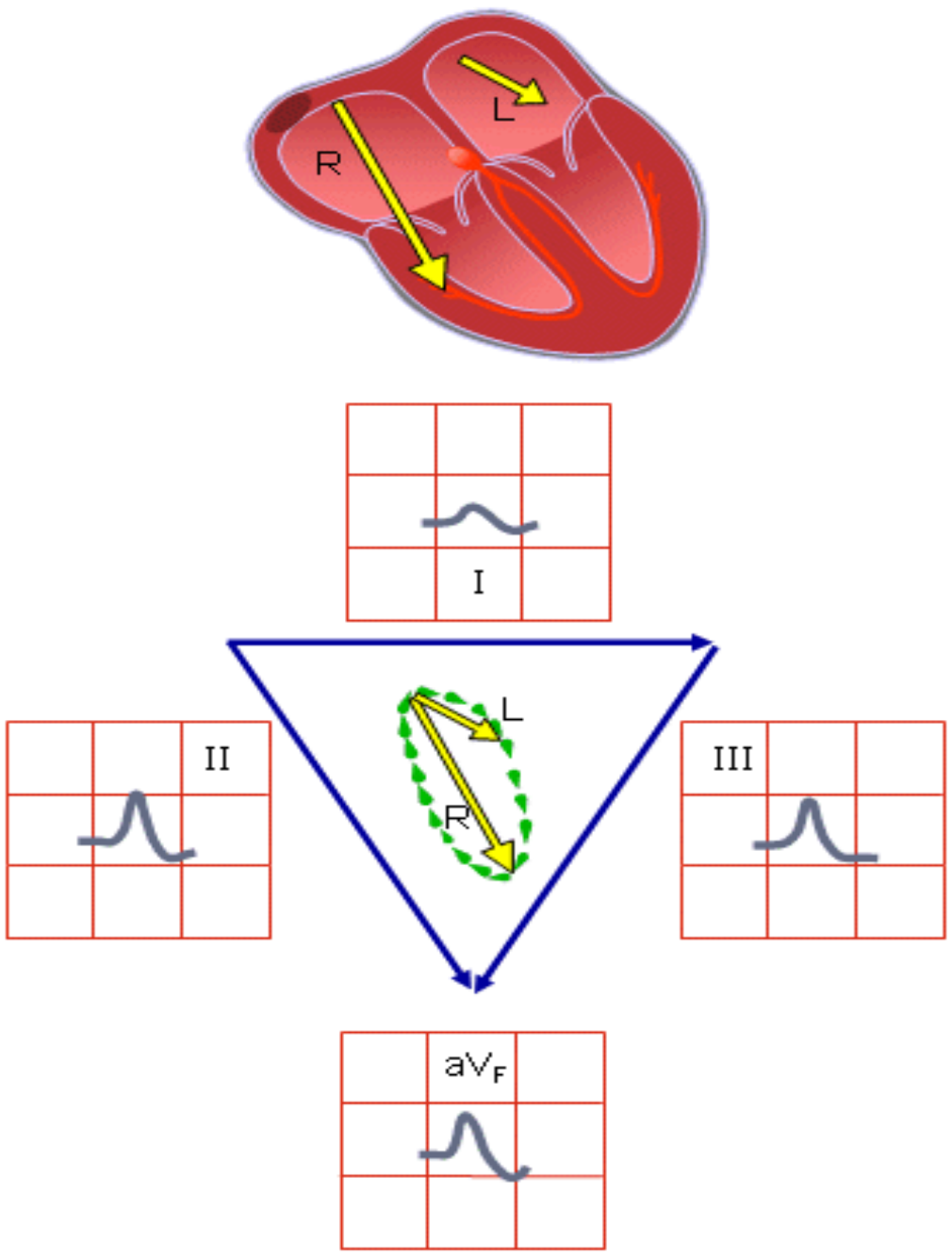

Right Ventricular Strain Pattern

Criteria

In leads V1 and V2:

1. Concave downward ST segment which is depressed.
2. Inverted asymmetric T wave

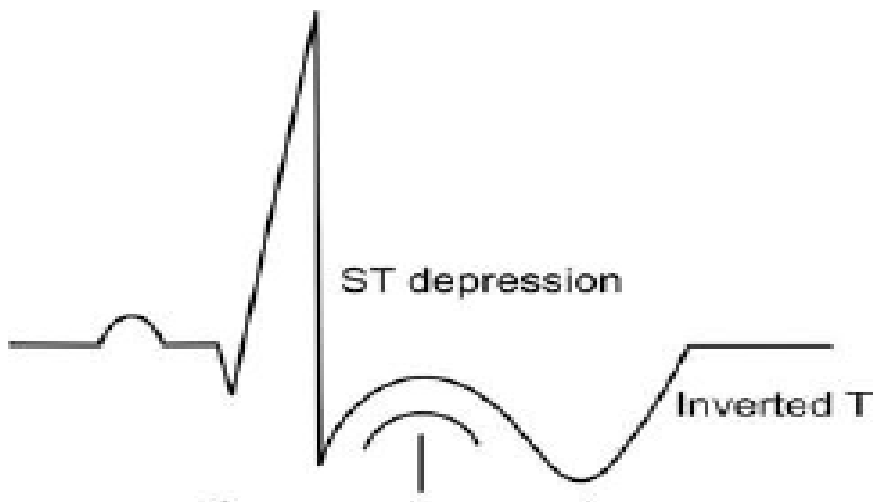

Fig. 7.40: Right ventricular strain pattern

:Right Atrial Enlargement

د اذیناتو د Depolarization څخه P wave رسمیږي چي لومړي نیمه د ښي اذین او دوهمه نیمه د چپ اذین د Depolarization په سبب رسمیږي.

خومره چي د عضلي کتله زیاتیږي نو Voltage زیاتیږي نو د Tricuspid stenosis په سبب د Right atrium عضلي کتله زیاتیږي او کومه P موجه چي ورڅخه رسمیږي لوړیږي چي په II او III لیډ کي ښه معلومیږي. دغه لوړه P موجه د Peaked P wave یا P. Pulmonale په نوم یادیږي. که چیرته د RVH په شواهدو سره یوځای نه وي او یواځي P. Pulmonale موجوده وي نو مشکل په Tricuspid valve کي دي خو که د RVH شواهد ورسره یوځای وي نو Pulmonary HTN دي.

ketabton.com - The Digital Library

:Left Atrial Enlargement

د چپ اذین د غټوالي له کبله د P Mitral موجه رسمیږي، چپ اذین په Mitral stenosis کي لوړیږي. P Mitral پراخه وي او د یو Notch درلودونکي وي چي د Bifid P wave او Notch P wave په نوم یادیږي. په دي کي ښي اذین برخه P موجه نارمل وي.

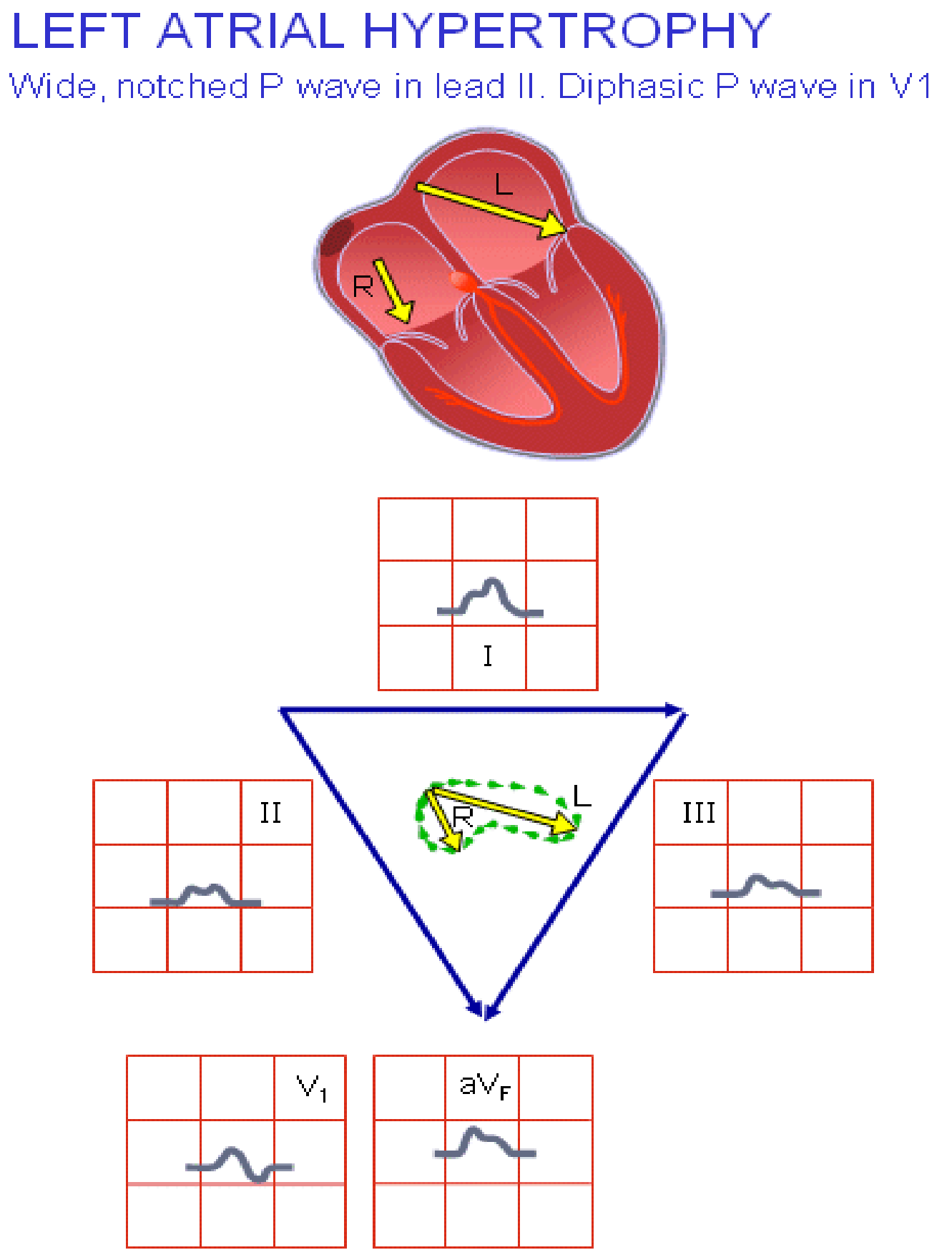

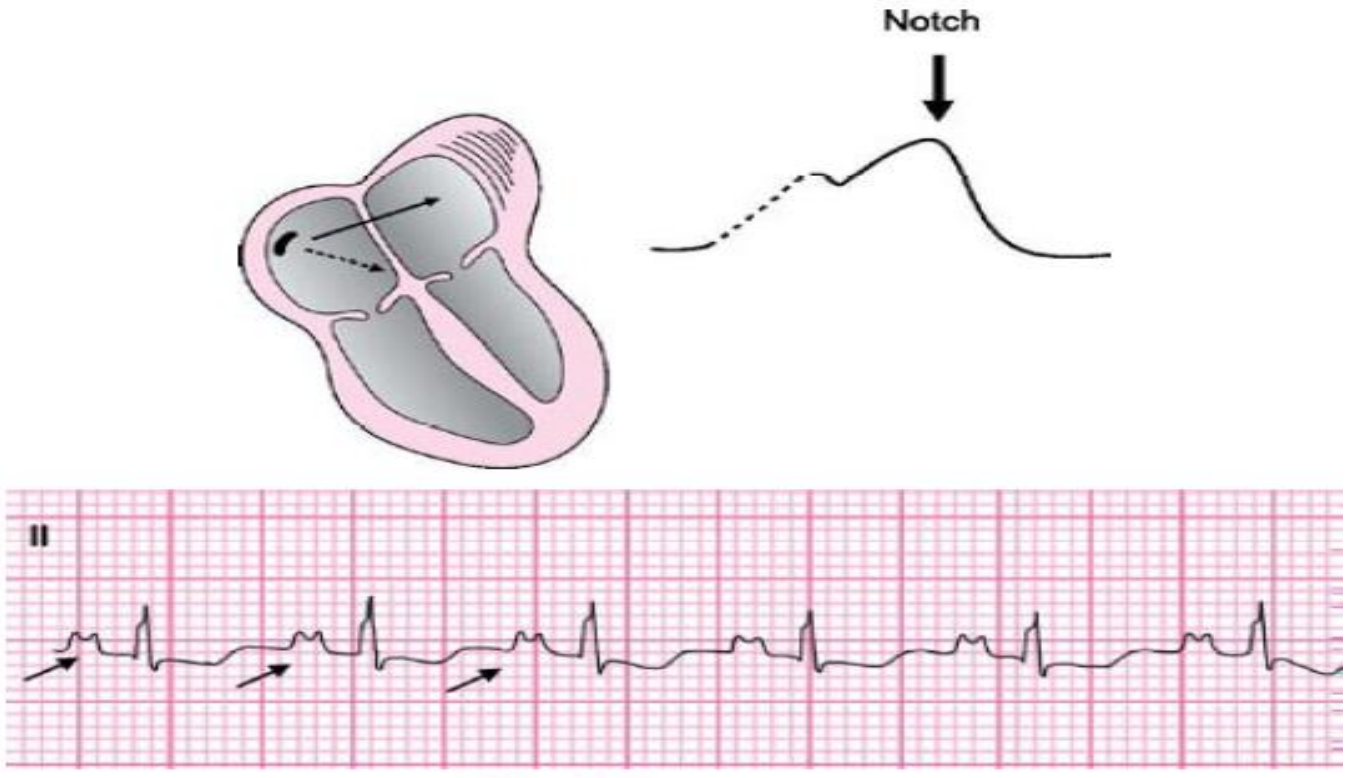

Fig. 7.11: P mitrale

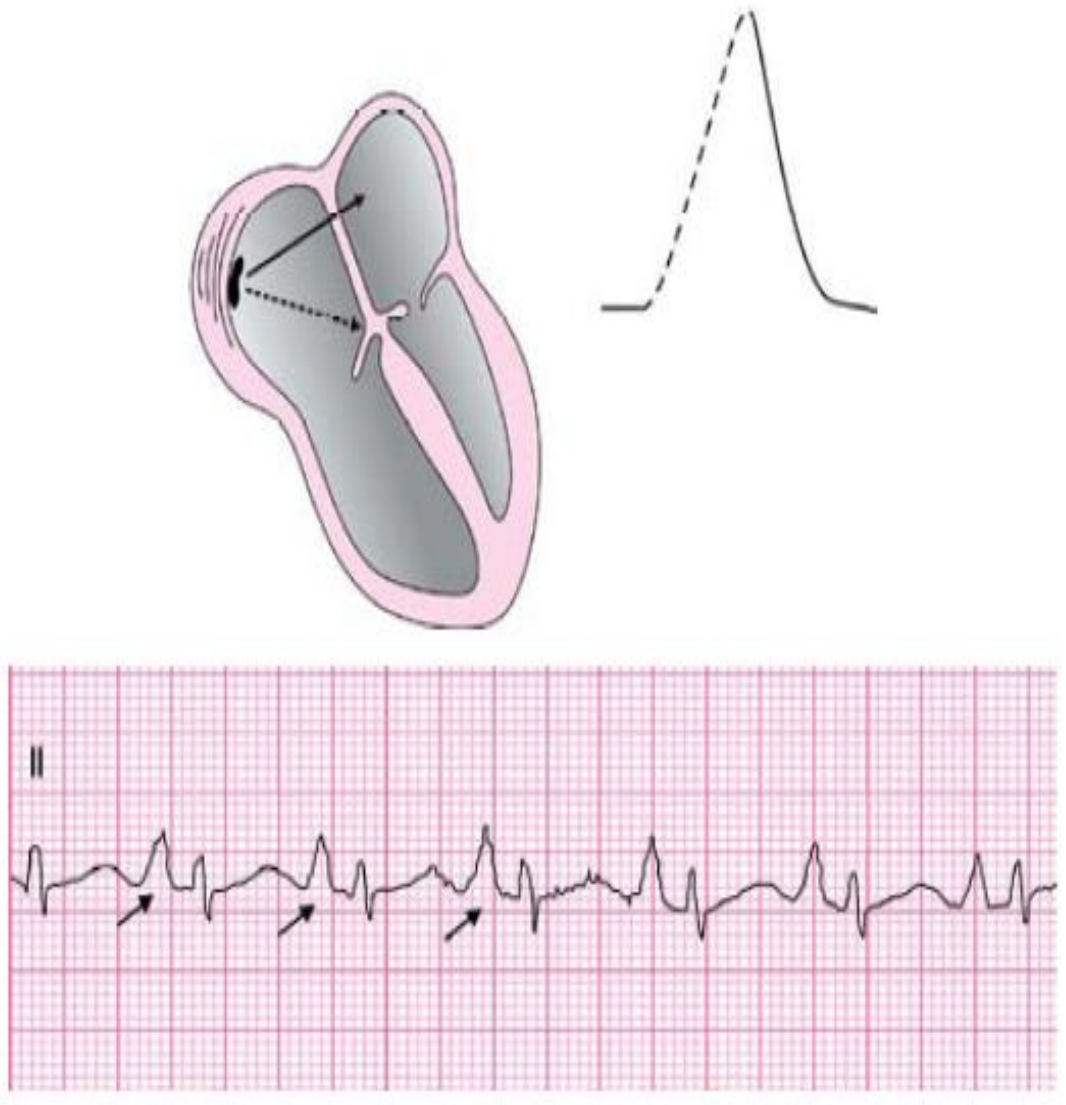

Fig. 7.12: P pulmonale

ketabton.com - The Digital Library

د الکترولایتونو تشوشات

(Electrolytes Disturbances)

:Hypercalcemia

کله چې په وينه کې د کلسيم سويه د 12mg/dl (ځينې کتابونه 10mg/dl ښايي) څخه زياته شي نو ورته Hypercalcemia وايي.

لاندې کرايتيرياوې لري:

1. Shortening of QT interval
2. Shortening of ST segment
3. Osborn wave (J wave) (د QR په تعقيب منځته راځي)

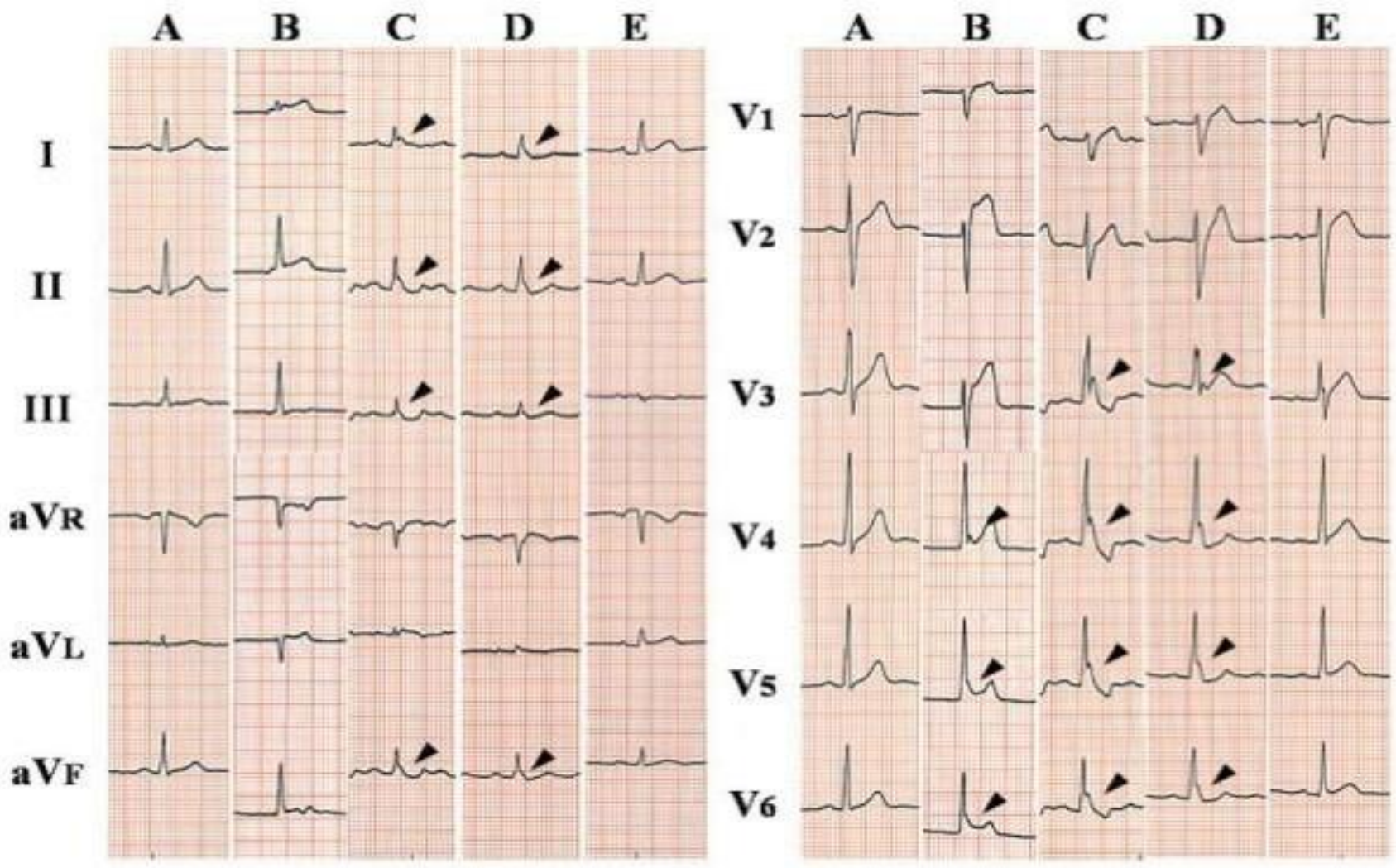

:Hypocalcemia

کله چې په وينه کې د کلسيم سويه د 8mg/dl څخه کمه شي ورته Hypocalcemia وايي.

ketabton.com - The Digital Library

لاندي کرایتیریاوي لري:

1. QT interval prolonged
2. ST segment Prolonged
3. او که له Hypocalcemia سره Hyperkalemia یوځاي وي نو ST segment او T موجه به لوړه وي.

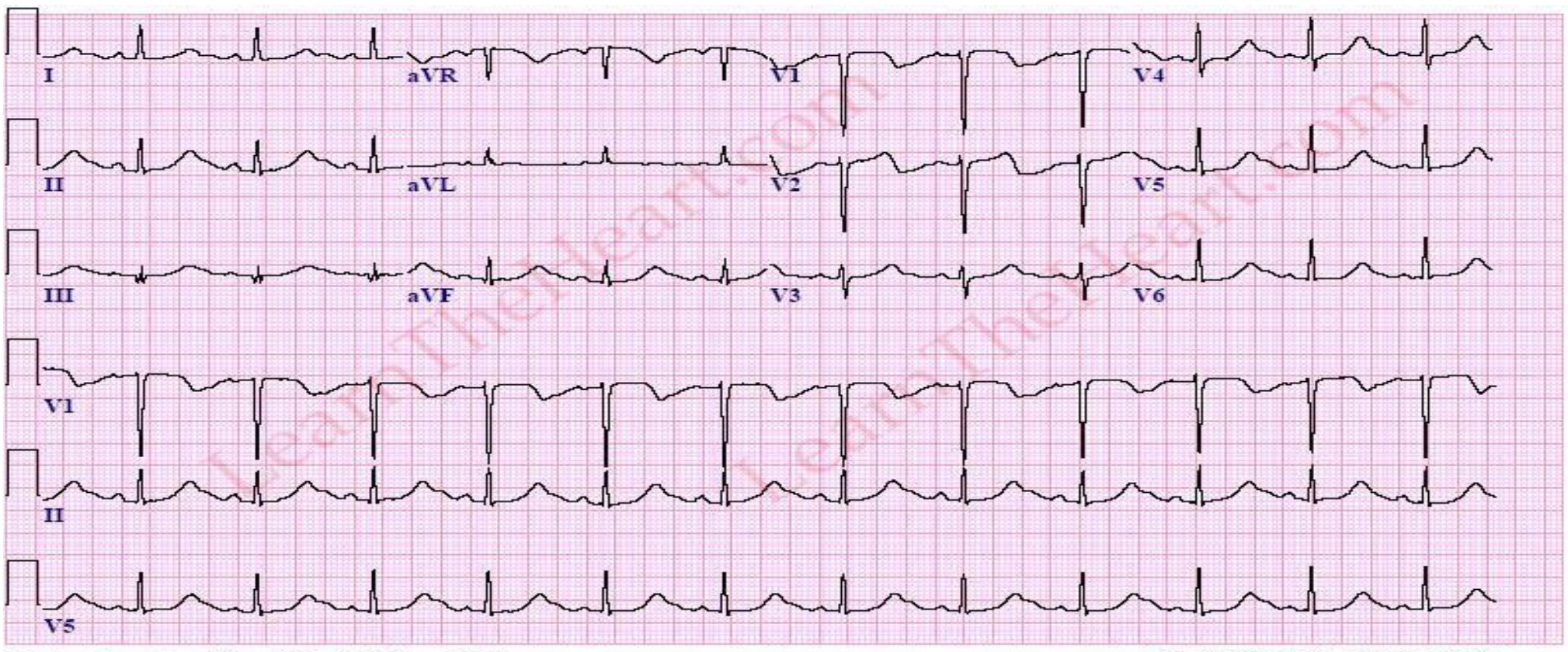

:Hypokalemia

کله چي په وینه کي د پوتاشیم سویه د 3,5 meq/dl څخه کمه شي نو ورته Hypokalemia وایي.

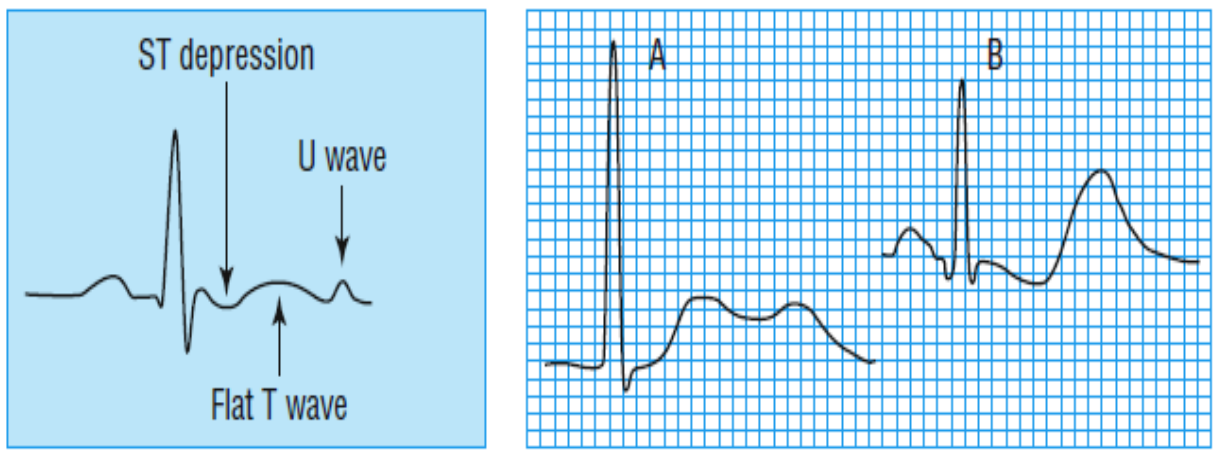

Left: Diagram of electrocardiographic changes associated with hypokalaemia. Right: Electrocardiogram showing prominent U wave, potassium concentration 2.5 mmol/l (A) and massive U waves with ST depression and flat T waves, potassium concentration 1.6 mmol/l (B)

لاندي کرایتیریاوي لري:

1. د T wave هموارېدل یا سرچپه کېدل.
2. د U موجې بارز کېدل.
3. ST depression
4. د P موجې د امپلیتود زیاتېدل او پراخه کېدل.
5. PR interval prolongation
6. QT interval prolongation

ketabton.com - The Digital Library

7. بطيني ارتيماګاني لکه VF، VT، VPCS او داسي نور.
8. اذيني ارتمياګاني لکه Atrial Fibrillation، Atrial Flutter، MAT يا PSVT.

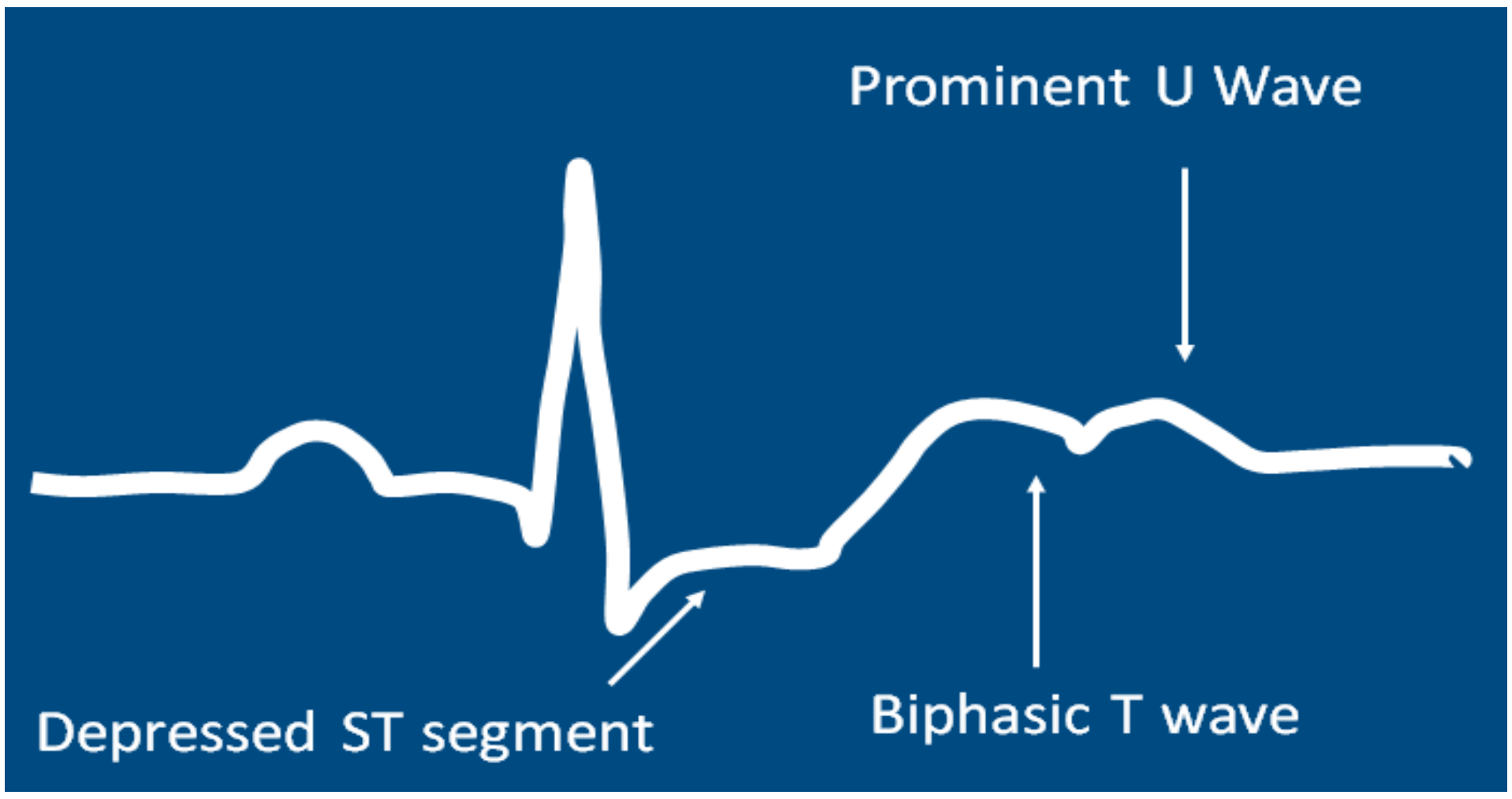

Hyperkalemia:

کله چي په وينه کي د پوتاشيم اندازه د 5,5meq/dl څخه زياته شي ورته hyperkalemia وايي.

لاندي کرايتيرياوي لري:

1. Hyper acute T wave: کله چي Limb ليډونو کي د 5mm او Chest leads کي د 10mm څخه زيات شي او دا هغه وخت راځي کله چي د پوتاشيم اندازه 5,5-6,6mmol/dl وي.
2. Absent P wave: کله چي د پوتاشيم اندازه 6,5-7,5mmol/dl ته ورسيږي.
3. Wide QRS complex: کله چي د پوتاشيم اندازه 7,0-8,0mmol/dl ته ورسيږي.
4. Sine wave: کله چي د پوتاشيم اندازه 8,0-10,0mmol/dl ته رسيږي نو Sine موجې، Ventricular arrhythmia او Asystole پيدا کيږي.

ketabton.com - The Digital Library

(Sine wave کله چي د T موجي او QRS ترمنځ فرق نه کيږي)

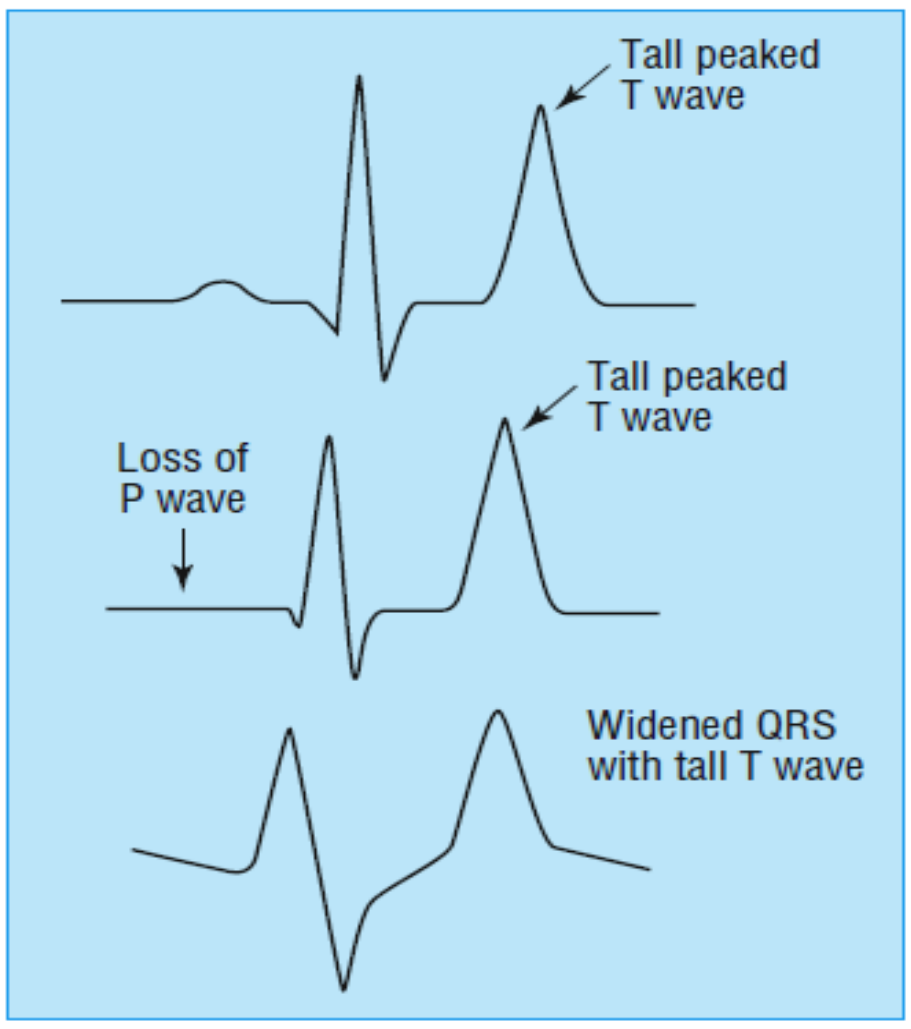

Serial changes in hyperkalaemia

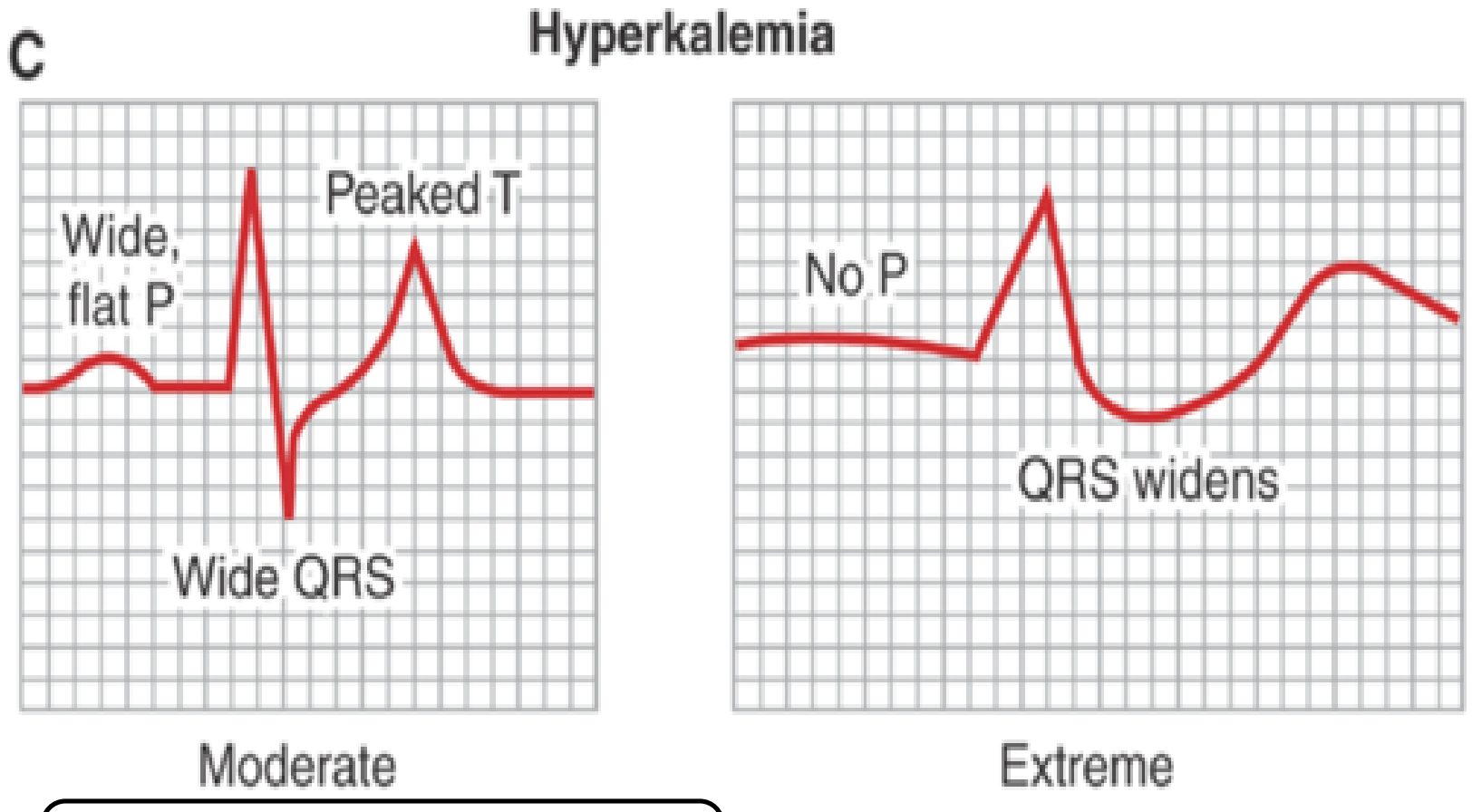

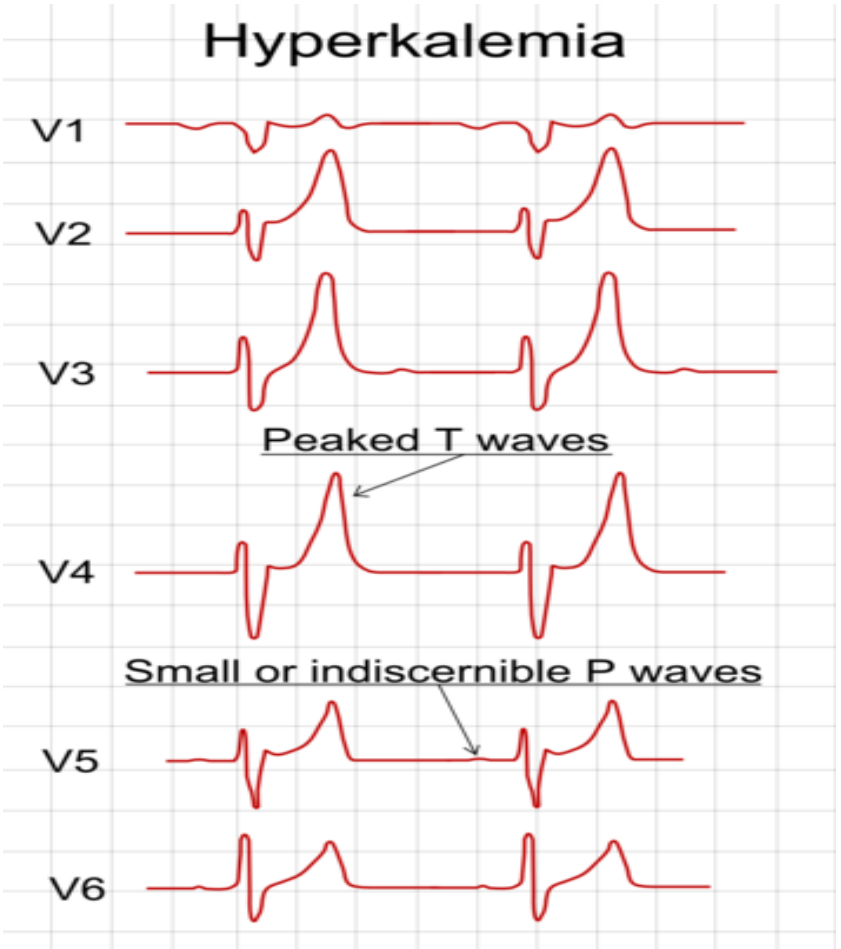

Sine Wave:

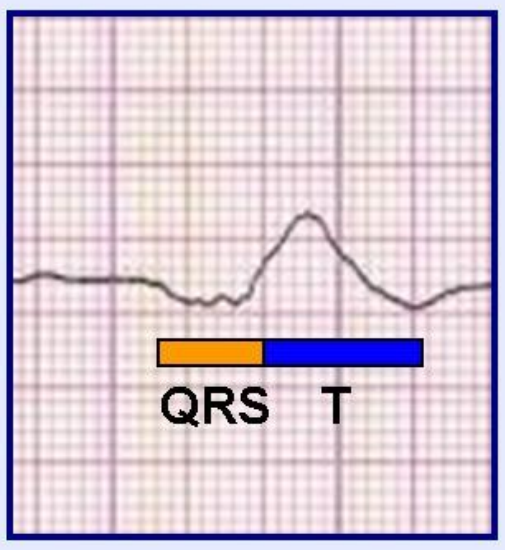

The QRS complex is almost isoelectric in leads I, II and III. A 12-lead ECG may have been helpful to the interpretation.

The QRS duration is > 200 ms which should always make you suspect hyperkalemia!

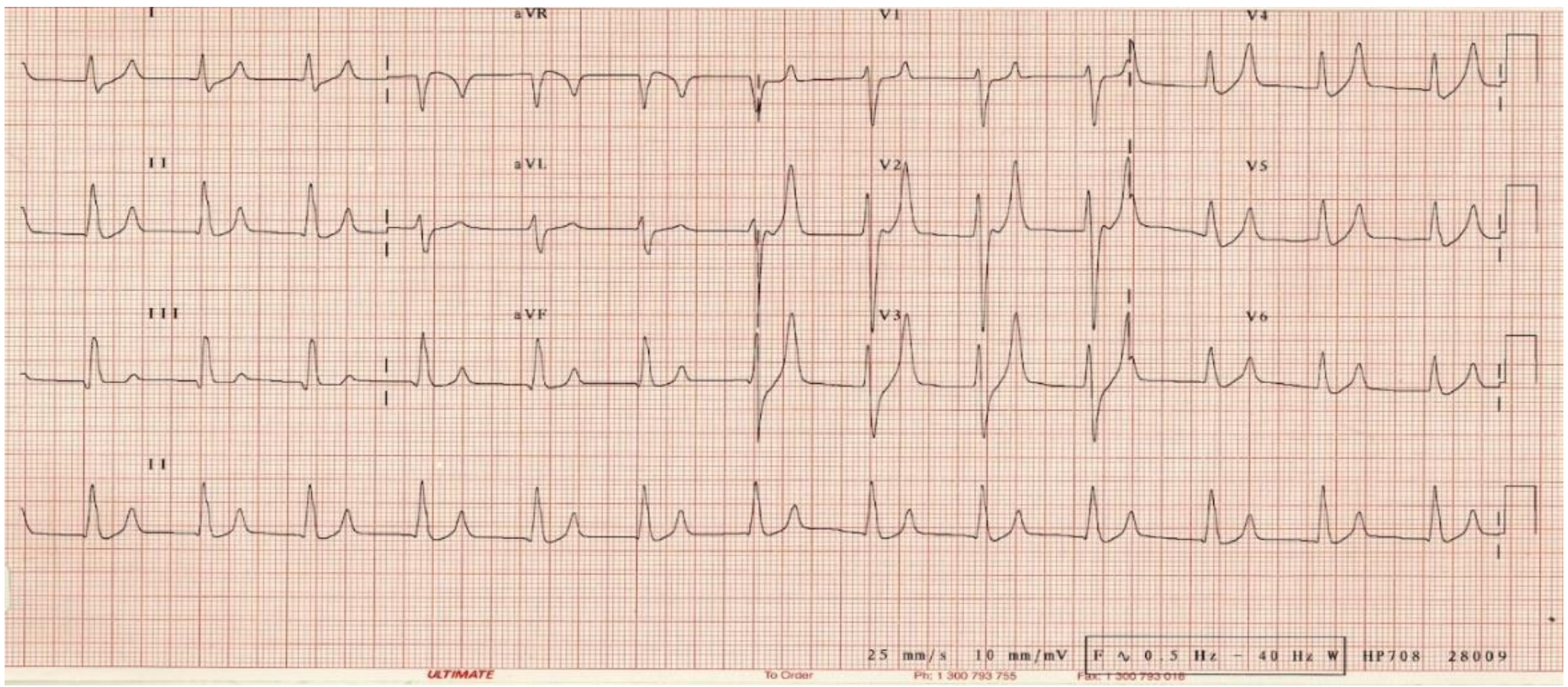

ketabton.com - The Digital Library

د درملو تاثيرات په ECG کي

(Drugs effects on the ECG)

:Digoxin Toxicity

د Digoxin د تداوی ډوز او توکسیک ډوز ترمنځ ډیره باریکه رابطه ده نو په دې وجه د استعمال په وخت کي يي بايد Toxicity ته ډير متوجه واوسو.

په لاندې خلکو کي د Digoxin د تسمم خطر زيات وي:

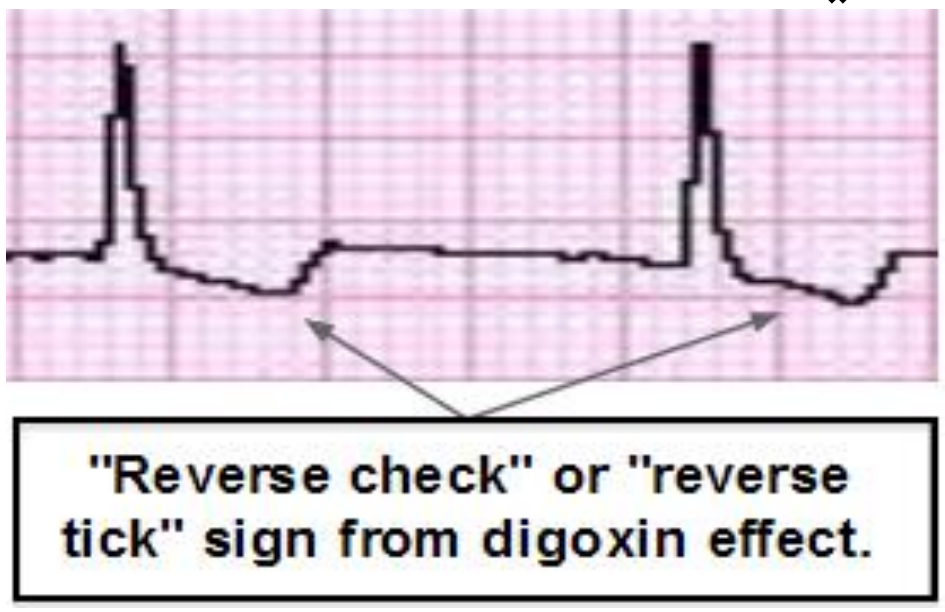

1. Old age
2. Renal failure
3. لاغر اشخاض

د Digoxin toxicity شخه په ECG کي لاندې تغيرات ليدل کيږي:

1. ST segment په کي ښکته خواته وي د (Reverse tick) په شان شکل لري.
2. بطيني ارتمياګاني او بلاکونه موجود وي.
3. 2:1 Block او First degree AV block او Atrial tachycardia پکي رامنځته کيږي.
4. QTc انټروال پکي لنډيږي.
5. R-R interval پکي اوږديږي.

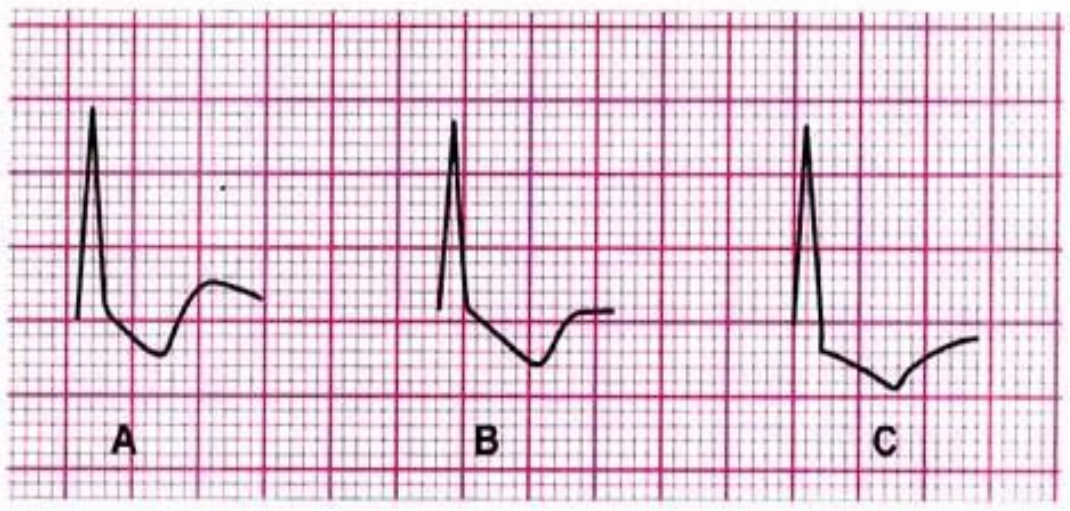

Fig. 9.2 Diagrams of digitalis toxicity and digitalis effect. (A) Reverse check sign. Note the terminal positivity of the T wave. (B) Digitalis toxicity. Note that the terminal part of the T wave does not rise above the baseline. (C) Digitalis toxicity. Note that the terminal part of the T wave does not rise above the baseline. It can also be due to primary T wave abnormality because of coronary artery disease.

ketabton.com - The Digital Library

:Organo Phosphorus Poisoning

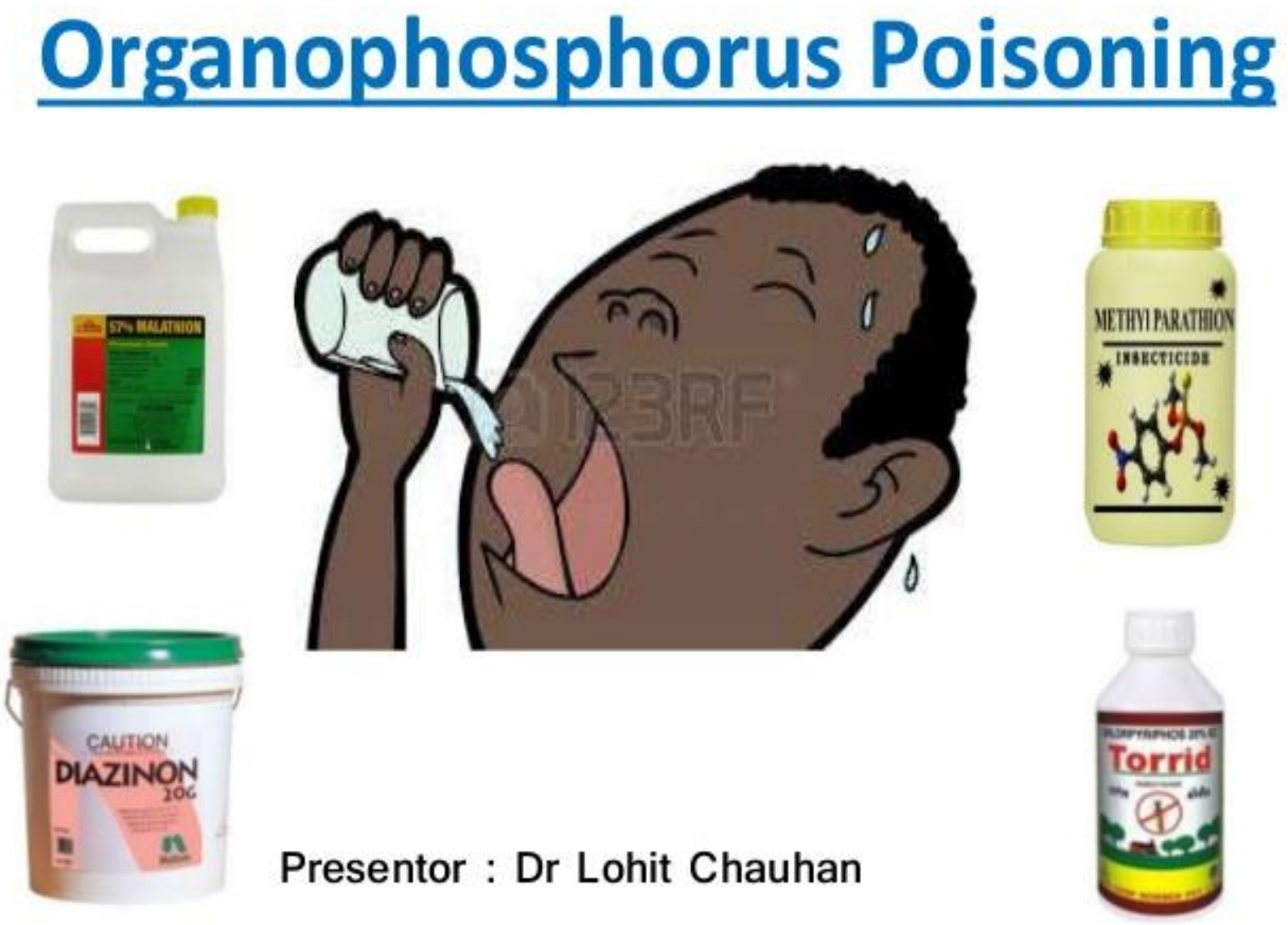

:Sing and Symptoms

1. Salivation
2. Lacrimation
3. Urination
4. Diarrhea
5. GI upset
6. Emesis
7. Bradycardia/ Bronchospasm
8. Meiosis

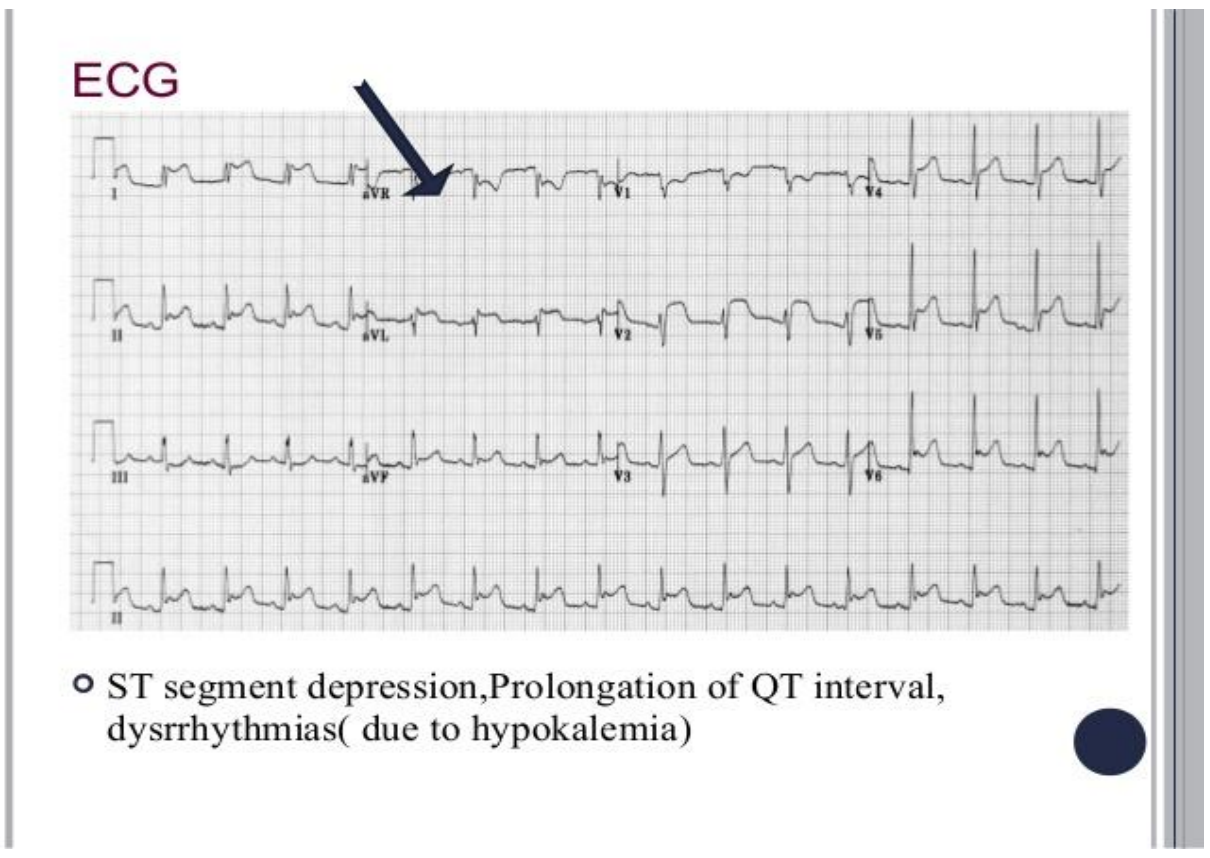

په ECG کي لاندې تغيرات موجود وي:

1. Sinus bradycardia
2. Sinus tachycardia
3. ST and T wave changes
4. BBB and AV block
5. Supra ventricular premature complex

:Quinidine and Procainamide toxicity

دا پخپله د ارتميا لپاره ورکول کيږي خو کله کله د ارتميا سبب کيږي.

ددې دوا له وجې د مايوکارډ د حجراتو د Repolarization صفحه اوږديږي او په ECG کې ورځخه لاندې تغيرات منځته راځي:

ketabton.com - The Digital Library

1. د QRS د موجې پراخیدل.
2. د QTc انټروال اوږدیدل.
3. د T موجې هواریدل یا سرچپه کیدل.
4. د U موجې تبارز او لوړیدل.
5. Monomorphic VT torsade depoint

Amiodarone changes in ECG:

1. First degree AV Block
2. Prolonged QT interval
3. T wave inversion

Anti-Psychotic & Phenothiazine دواګانو تاثيرات په EGC کې:

ددې دواړو درملو له کبله لاندې تغيرات په ECG کې منځته راځي:

1. ST segment depression
2. د T موجې هواریدل او یا سرچپه کیدل.
3. د QT فاصلې اوږدیدل.
4. د U موجې ښکاره کیدل.
5. د PR فاصلې اوږدیدل.
6. د QRS پراخه کیدل.

ketabton.com - The Digital Library

:Quinine changes in ECG

Quinine د ملاريا ضد دوا ده چي د دماغي ملاريا په تداوی کي ورکول کيږي او په ECG کي د Quinidine سره يوشان تغيرات منځته راوړي.

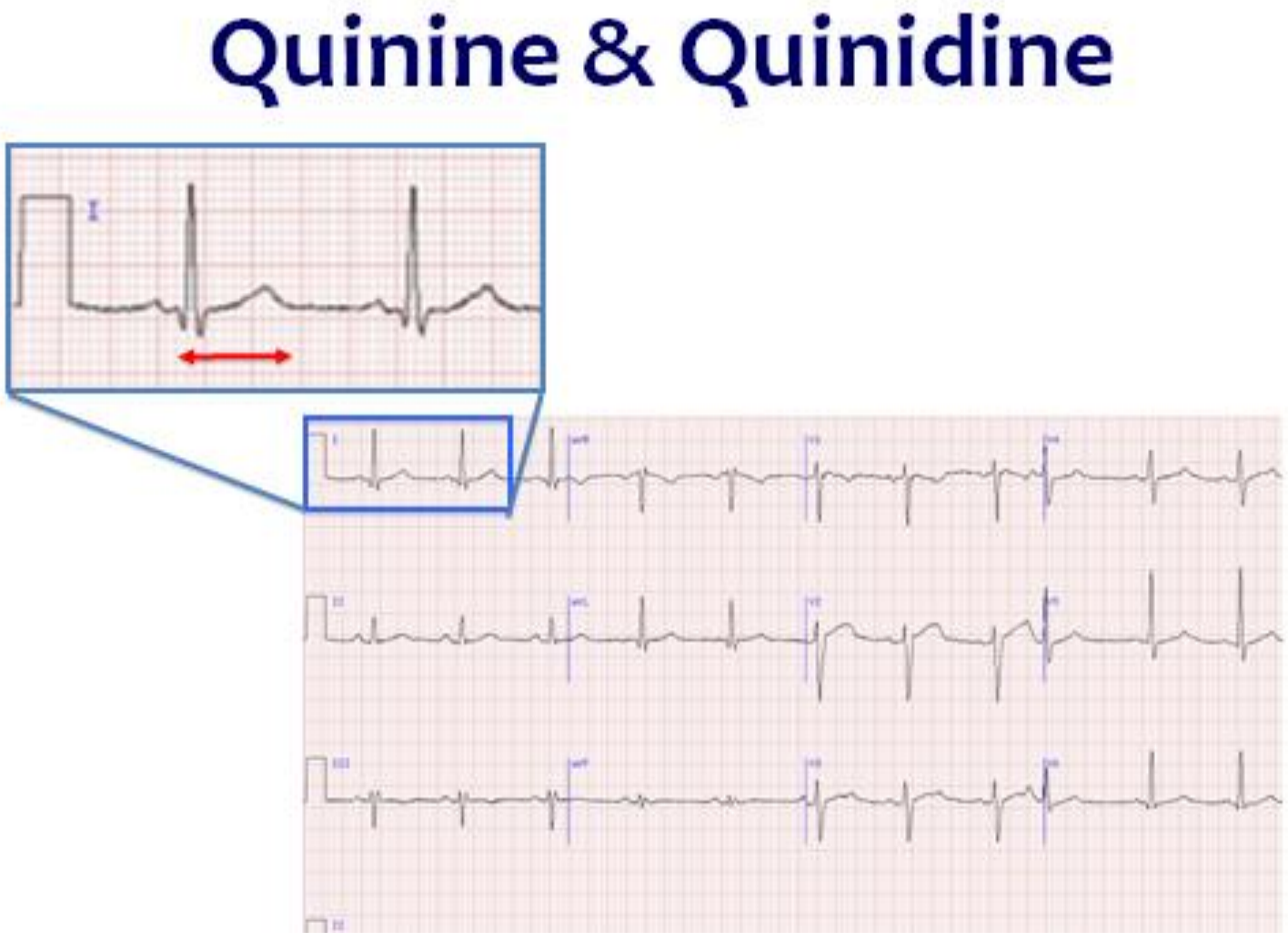

:Limb lead Reversal ECG

که چيرته اطرافي ليډونه غلط شوي وي يعني د ښي لاس په چپ لاس تړل شوي وي نو په ECG کي به لاندي تغيرات وليدل شي:

1. په I ليډ کي QRS، P او T موجي سرچپه وي.
2. AVR مثبت وي.

چي دا ځيني وخت د Dextrocardia سره مغالطه کيږي خو توپير يي په دې کيږي چي د V3 او V6 ليډونو کي Voltage کم وي.

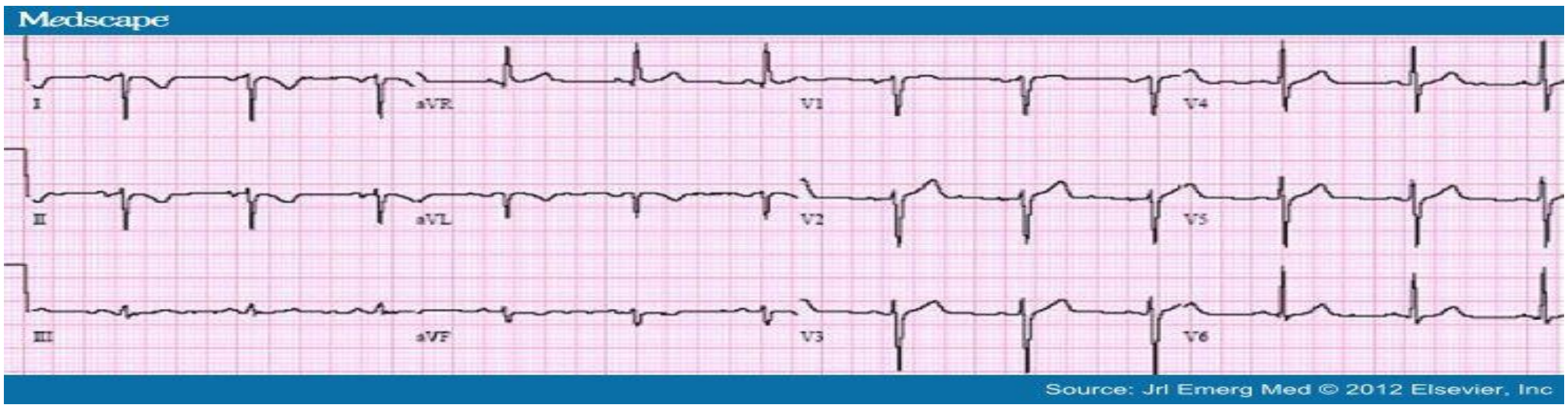

ketabton.com - The Digital Library

په یو شمیر سیستمیکو ناروغیو کي د ECG تغیرات

(Disease Effect on the ECG)

:WPW Syndrome (Wolf Parkinson White Syndrome)

په WPW سنډورم کي درې تغیرات منځته راځي:

1. Short PR interval
2. Wide QRS (more than 0,10sec)
3. Delta wave: د PR segment په تعقیب د QRS څخه مخکي رسمیږي.

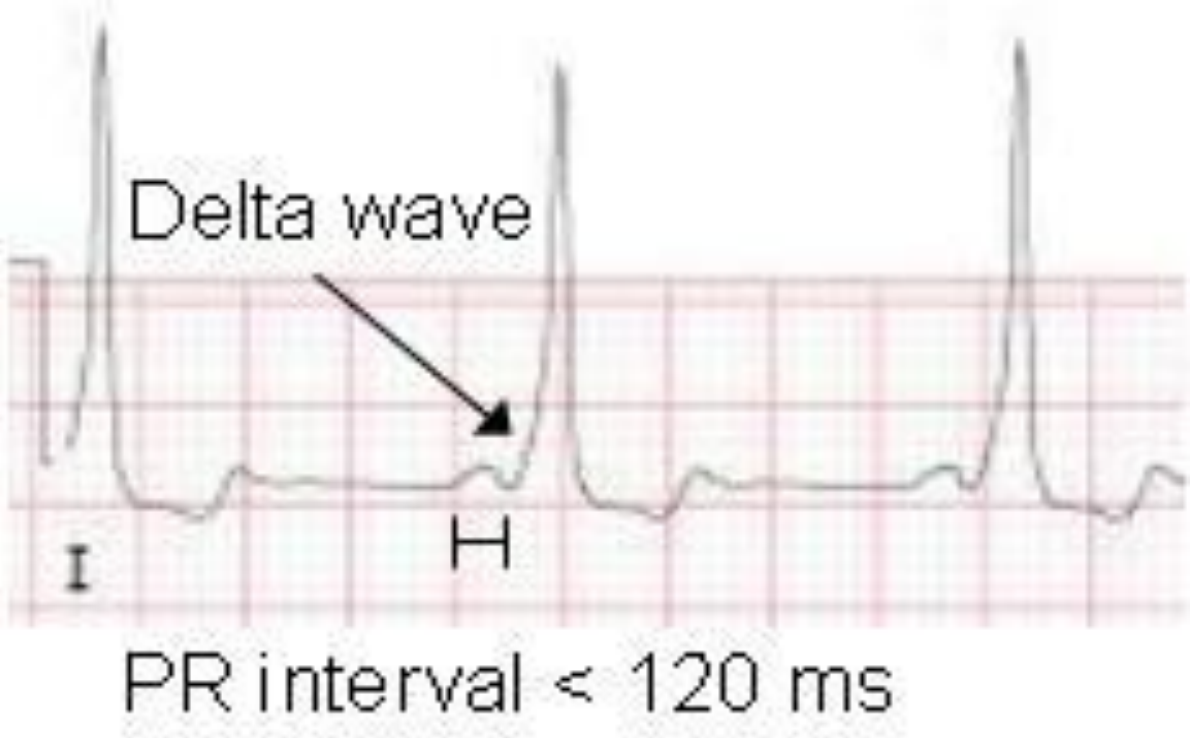

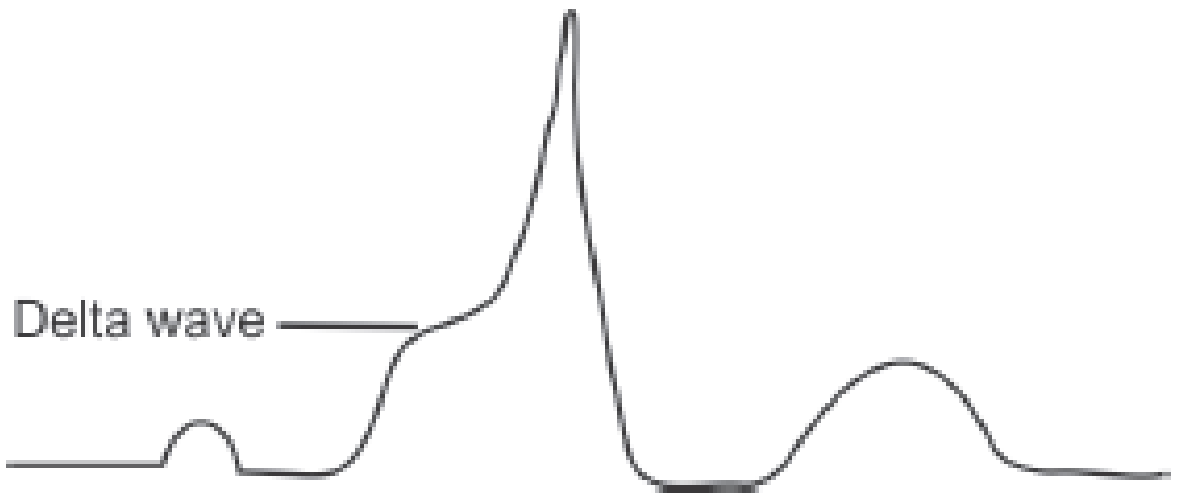

Fig. 8.32: Delta waves

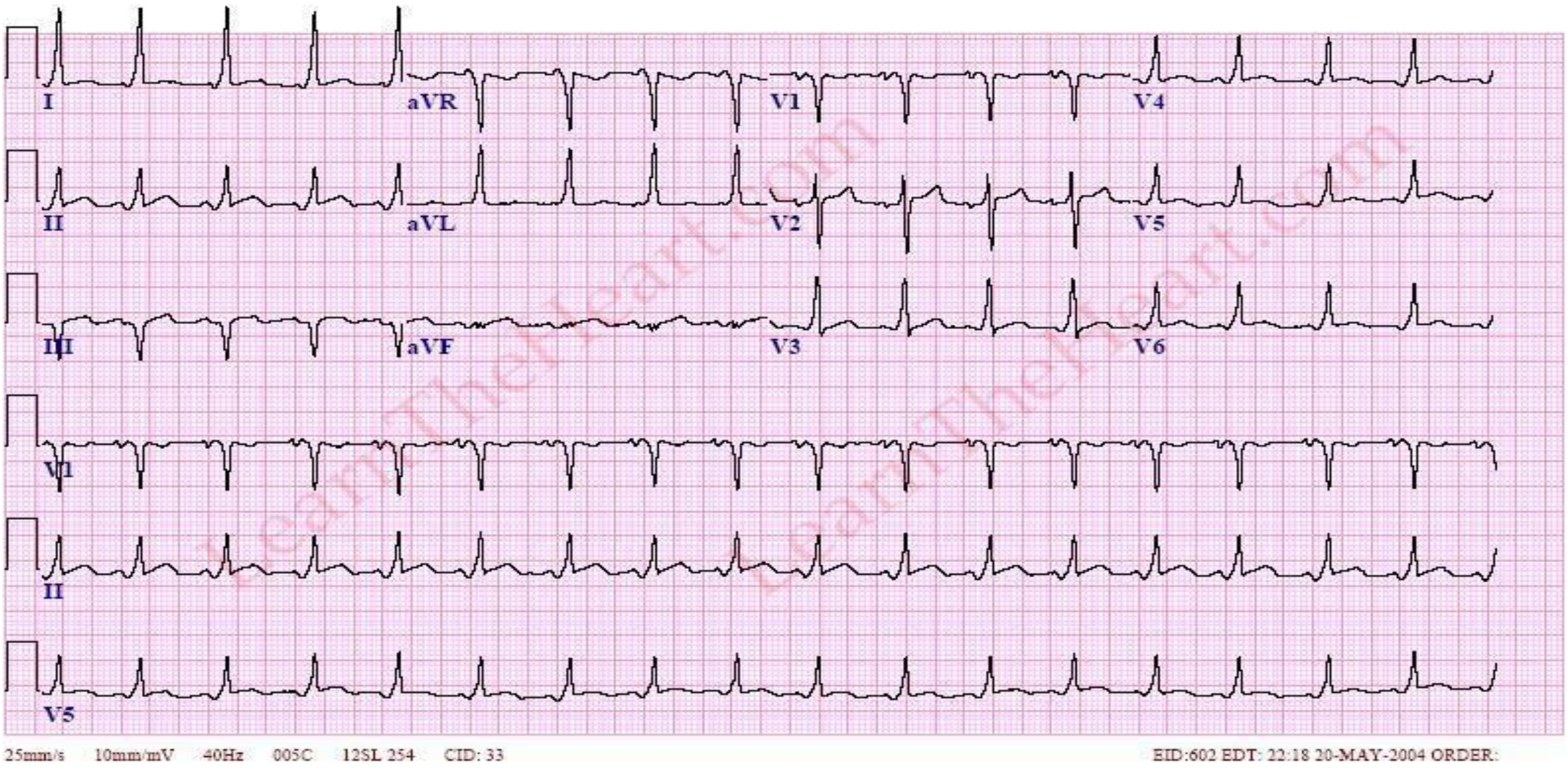

ketabton.com - The Digital Library

:Brugada Syndrome

دا سنډروم په پهلوانانو کي وي او اکثره د Sudden cardiac death سبب کيږي.

1. ST segment پکي د آس د شا او يا گمبزې په شان منظره ورکوي.
2. T inversion کيداي شي ورسره وي او يا نه وي.

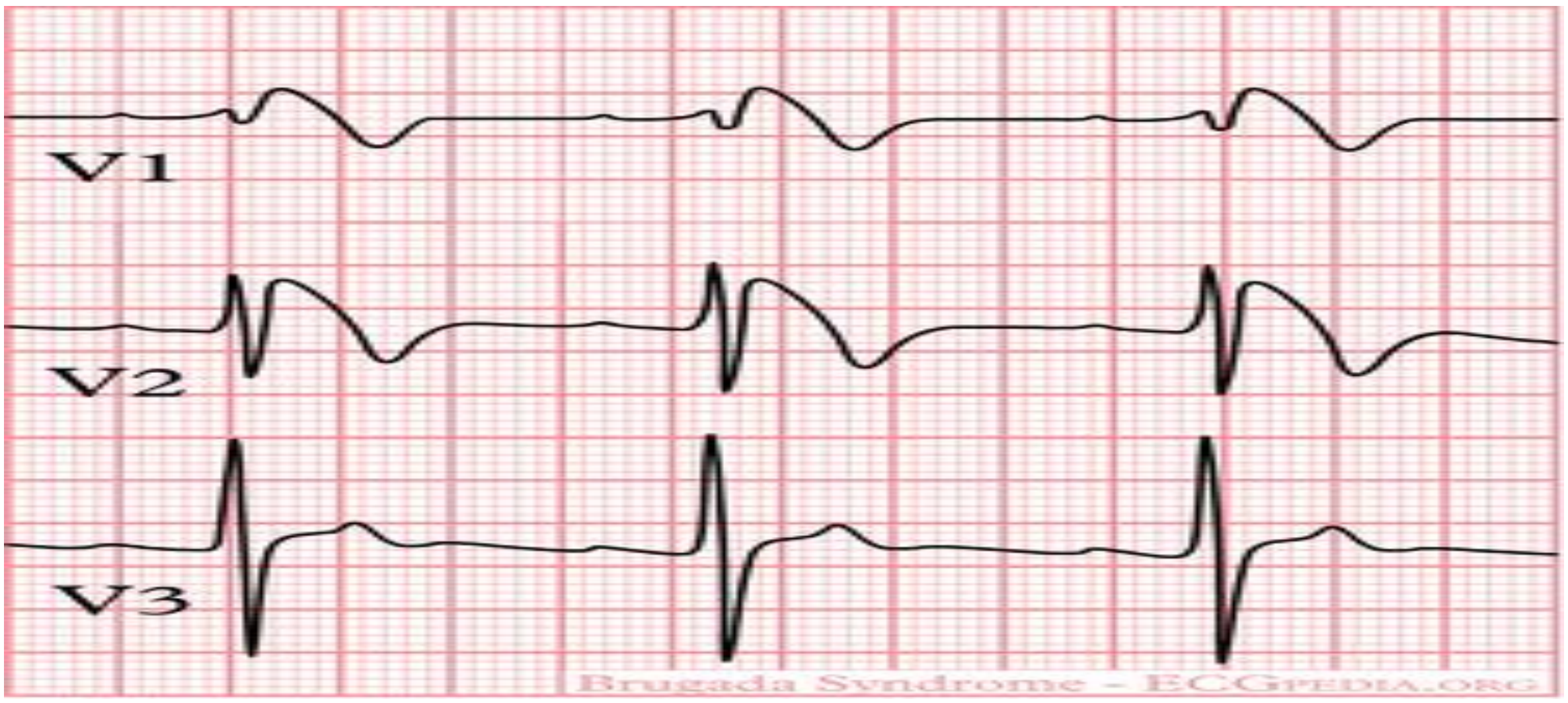

:Wellens Syndrome

کله چي د V1-V3 پورې Biphasic T موجه وليدل شي او V4-V6 پورې T inversion وي چي دې ته Wellens phenomenon وايي او په شديد Proximal lateral anterior descending artery په تنگوالي دلالت کوي او دلته ST elevation موجود نه وي.

ketabton.com - The Digital Library

:Dextrocardia

دا هغه حالت دي چي زړه ددې پرځاي چي په چپه خوا کي قرار ولري په ښي خوا کي قرار نيسي.

1. AVR پکي مثبت وي.
2. I او AVL پکي منفي وي.
3. V3-V6 پورې Low voltage وي.

هغه وخت موږ وايو چي ECG low voltage دي کله چي R موجه په Limb ليډونو کي د 5mm او په صدري ليډونو کي د 10mm څخه کمه وي.

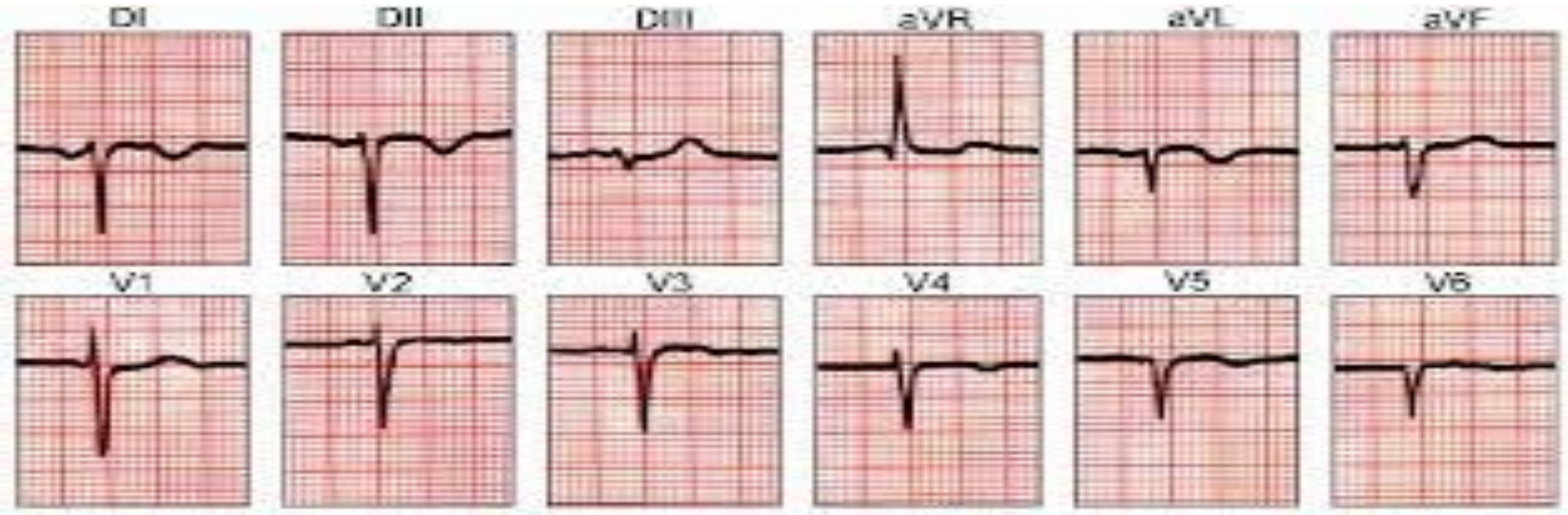

:Pulmonary Embolism

The $S_1Q_3T_3$ pattern

لاندي کرايتيرياوي لري:

1. Sinus Tachycardia
2. د S1, Q3, T3 pattern د حاد Core pulmonale لپاره کلاسيک دي چي دي ته MC Ginn white sign وايي.

S1: په ليډ I کي به S موجه ژوره وي.

ketabton.com - The Digital Library

Q3: چې په III لیډ کې د Q موجه پیدا شي.

T3: چې په III لیډ کې به د T موجه سرچپه وي.

:Pericarditis

د زړه په اطرافو کې د موجودې پردې التهاب ته ویل کیږي او د ECG تغیرات یې په څلورو مرحلو کې لیدل کیږي.

1. اوله یا حاده مرحله: په زیاتره لیډونو کې په محدب شکل ST elevation وي او PR segment ښکته کیږي او ځیني وختونه د QRS په پورتنۍ برخه کې Notch لیدل کیږي، دغه ST elevation د STEMI سره لاندې فرقونه لري:
   - I. په Pericarditis کې په محدب شکل وي خو STEMI کې په مقعر ډول وي.
   - II. په STEMI کې لیډونه مشخص دي یعني په هرو لیډونو کې د مربوطه wall تغیرات ښکاري خو د Pericarditis لپاره لیډونه مشخص نه دي.
   - III. په Pericarditis کې د PR segment ښکته والي (Depression) وي.
   - IV. په STEMI کې په II لیډ کې ST segment ډیپریشن لږ وي خو په دریم لیډ کې زیات وي خو په Pericarditis کې په II لیډ کې ST depression زیات خو په دریم کې کم شوي وي.
2. دوهمه مرحله: ECG بیرته نارمل کیږي یعني ST elevation له منځه ځي.
3. دریمه مرحله: یوازې T inversion منځته راځي.

ketabton.com - The Digital Library

4. ځلورمه مرحله: ټوله ECG نارمل کيږي.

د Pericarditis اسباب:

1. وايروسونه
2. بکترياوي
3. سرطان
4. Uremia
5. Acute Rheumatic Fever
6. د انفارکشن څخه وروسته Dressler syndrome په شکل.

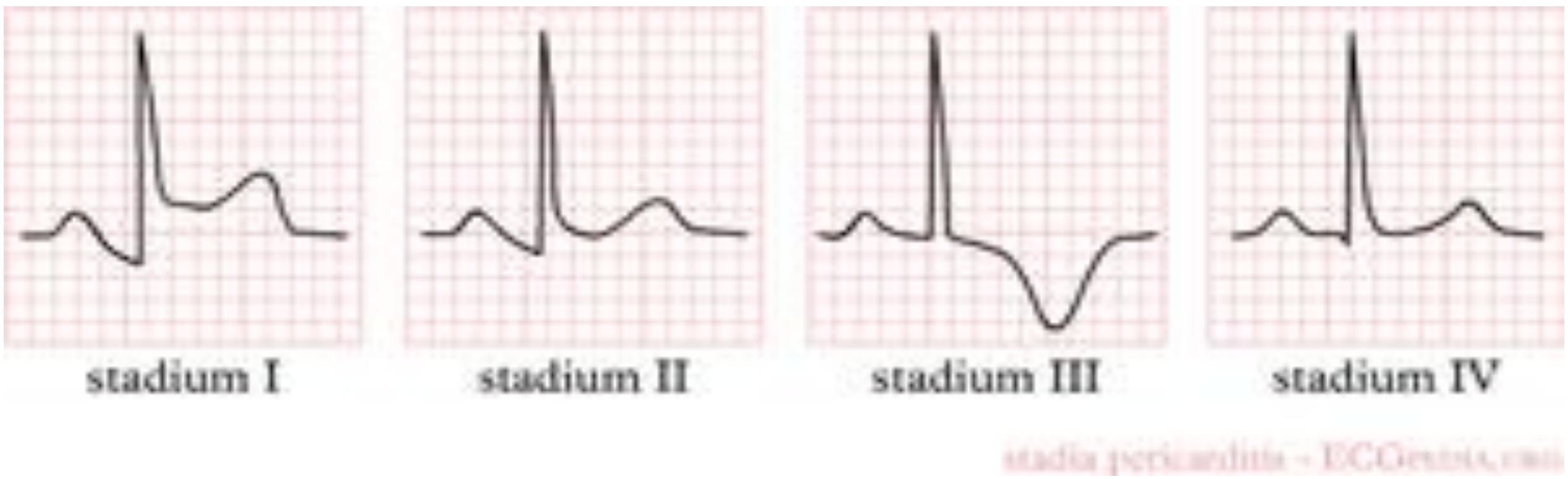

:Pericardial Effusion

په دې کې دوه عمده تغيرات په ECG کې موجود وي:

1. Low voltage ECG
2. Electrical alterance: په دې معنا چې يو QRS وړوکي او بل لوړ وي.

ketabton.com - The Digital Library

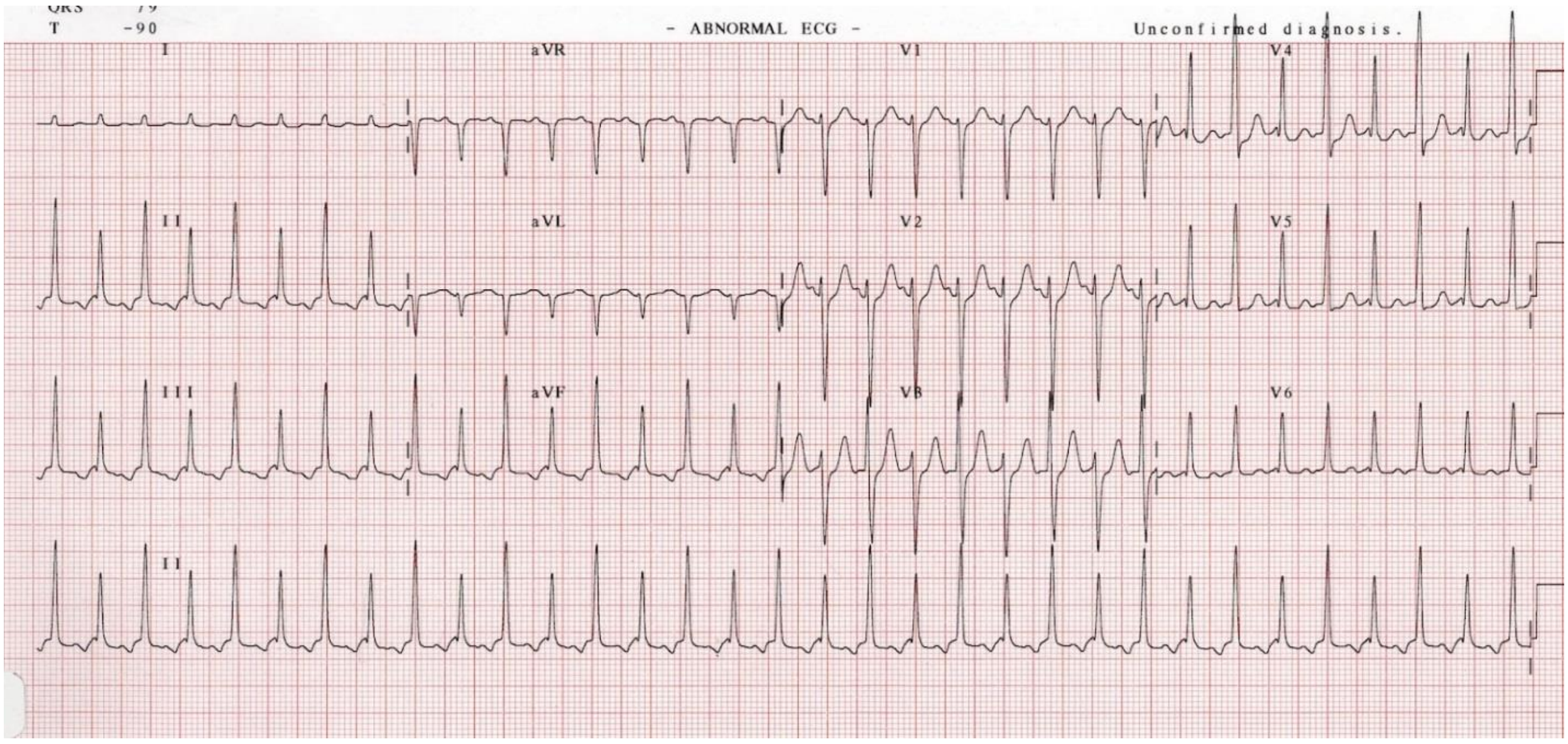

:Lown-Ganong Levine (LGL) ECG

په دې ناروغانو کې په ولادي ډول يوه Accessory pathway موجوده وي چې ددې له لارې سياله مستقيماً بطيناتو ته رسيږي په غير له دې چې په AV node کې تم شي.

دا د WPW سنډروم سره مشابه دي خو لاندې فرقونه هم لري:

1. PR interval پکې لنډوي د WPW په شان.
2. د WPW برخلاف د Delta موجه موجوده نه وي.
3. QRS هم پراخه نه وي.

:(Hyperthyroidism) Thyrotoxicosis

په دې کې لاندې تغيرات موجود وي په ECG کې:

1. Sinus tachycardia
2. د QRS د Voltage زياتوالي.

ketabton.com - The Digital Library

3. Atrial fibrillation
4. بطيني ريټ ډېر سريع او تيز وي.
5. د ST او T غير وصفي تغيرات.

Hypothyroidism:

په دې کې لاندې تغيرات موجود وي په ECG کې:

1. Sinus bradycardia
2. د QT interval زياتيدل.
3. هموار يا سرچپه T موجه.
4. Heart Block
5. Low voltage QRS: په ځينو نورو حالاتو کې لکه Obesity، COPD کې هم وي.

Parkinsonism:

په دې کې لاندې تغيرات په ECG کې موجود وي:

1. د عضلاتو رعشه لرې چې د Atrial flutter په شان منظره ورکوي.
2. غير منظم د QRS موجې په موجودې وي چې د Atrial fibrillation په شان منظره ورکوي.

ketabton.com - The Digital Library

:Sub Arachnoid Hemorrhage

د ECG تغیرات چې د CVA په ناروغ کې منځ ته راځي د دماغي امبولۍ له وجې چې د زړه څخه منشاء اخلي. په Sub arachnoid hemorrhage کې د پراخه سرچپه T موجه (اکثره V1-V4 پورې وي) موجوده وي.

:Malignancy کې د ECG تغیرات

سرطان د Malignant pericardial effusion سبب کیږي او په ECG کې Low voltage ECG او Electrical alternance لیدل کیږي.

:Pulmonary Stenosis

په دې کې لاندې تغیرات موجود وي:

1. Sinus rhythm
2. په V1 کې R لوړ وي.
3. په V6 کې په دوامداره ډول د S موجه ټیټه وي.
4. V1-V4 پورې سرچپه T wave وي.
5. Right Axis Deviation
6. په V1 کې R لوړ او په V6 کې S ژور وي نو Right ventricular hypertrophy موجوده وي.

:Hypothermia

کله چې د بدن د حرارت درجه د $35c^0$ څخه کمه شي ورته Hypothermia وایي.

ketabton.com - The Digital Library

اسباب:

1. Addison disease
2. Myxedema
3. MI
4. CVA
5. Liver cirrhosis
6. Hypoglycemia
7. Alcohol intake
8. Uremia
9. CHF
10. په ژورو او یخو اوبو کې لامبل

په ECG کې لاندې تغیرات یا کرایتیریاوي لري:

1. Low voltage
2. J wave or Osborn wave
3. Bradycardia
4. Heart block
5. Artifact of the base line: (د لړزې له وجې)

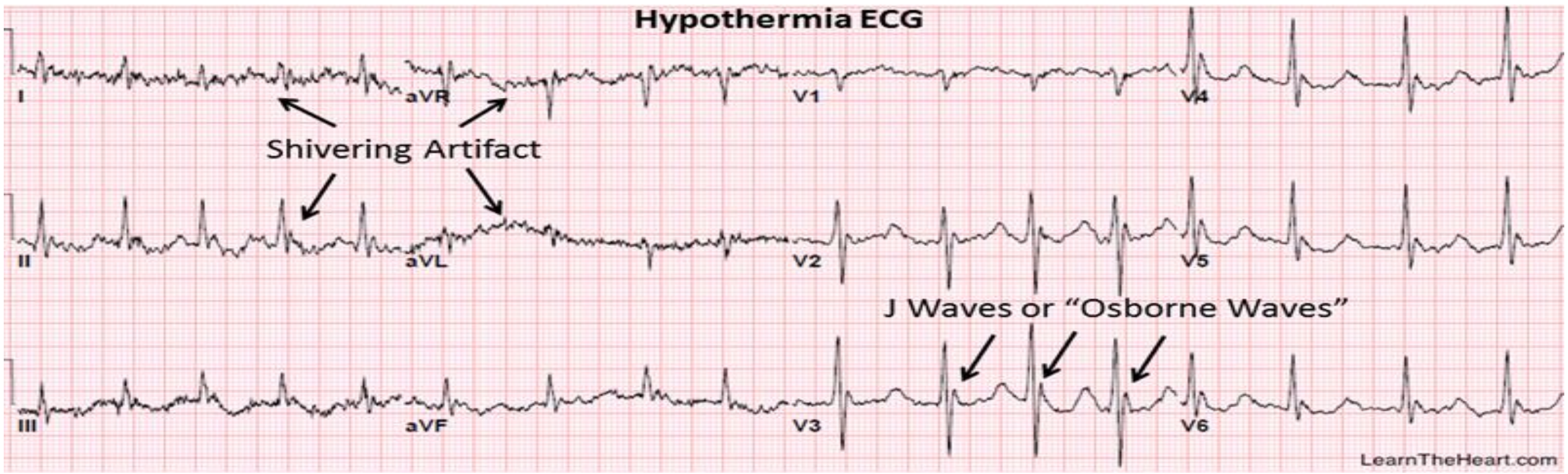

ketabton.com - The Digital Library

مخففات (Abravations):

ACS	Acute Coronary Syndrome
AMI	Acute Myocardial Infarction
ARHS	Acute Right Heart Strain
AFib	Atrial Fibrillation
AF	Atrial Flutter
AI	Atrial Infarction
APCs	Atrial Premature Contractions
ASD	Atrial Septal Defect
AVBlock	Atrio Ventricular Block
AVNode	Atrio Ventricular Node
avL	Augmented voltage Left arm
avF	Augmented voltage left Foot
avR	Augmented voltage Right arm
Bpm	Beats Per Minute
BFB	Bifasicular Block
BVH	Biventricular Hypertrophy
BS	Brugada Syndrome
CA	Cardiac Axis
CB	Cardiac Biomarker
Cm	Centi Meter
CVA	Cerebro Vascular Accident
CL	Chest Leads

CIHD	Chronic Ischemic Heart Disease
COPD	Chronic Obstructive Pulmonary Disease
CSA	Chronic Stable Angina
CX	Circumflex Artery
CP	Compensatory Phase
CCP	Complete Compensatory Pause
CAD	Coronary Artery Disease
EB	Ectopic Beat
ET	Einthoven's Triangle
EA	Electrical Alternance
ECG/EKG	Electrocardiogram, Electrocardiography, Electrocardiograph
EL	Esophageal Leads
Gr	Gram
HR	Heart Rate
HTN	Hypertension
ICP	Incomplete Compensatory Pause
IVC	Inferior Vena Cava
IHD	Ischemic Heart Diseases
JR	Junctional Rhythm
LBM	Lean Body Mass
LAD	Left Anterior Descending Artery
LAFB	Left Anterior Fascicular Block

ketabton.com - The Digital Library

LAHB	Left Anterior Hemi Block
LAE	Left Atrial Enlargement
LAD	Left Axis Deviation
LBBB	Left Bundle Branch Block
LCX	Left Circumflex Artery
LCA	Left Coronary Artery
LMCA	Left Main Coronary Artery
LPFB	Left Posterior Fascicular Block
LPHB	Left Posterior Hemi Block
LVH	Left Ventricular Hypertrophy
LVSP	Left Ventricular Strain Pattern
LLRECG	Limb Lead Reversal ECG
LL	Limb Leads
LVECG	Low Voltage ECG
LGL	LOWN-GANONG-LEVINE
MPE	Malignant Pericardial Effusion
Ml	Mille Liter
Mm	Mille Meter
Mv	Millivolt
MMVT	Monomorphic Ventricular Tachycardia
MAT	Multifocal Atrial Tachycardia
MI	Myocardial Infarction

NR	Nodal Rhythm
Non STEMI	Non ST Elevated Myocardial Infarction
OM	Obtuse Marginal Artery
OW	Osborne Wave
PSVT	Paraoxysmal Supra Ventricular Tachycardia
PMVT	Polymorphic Ventricular Tachycardia
PL	Posteriolateral Artery
PDA	Posterior Descending Artery
PB	Premature Beat
PVB	Premature Ventricular Beat
PE	Pulmonary Embolism, Pericardial Effusion
RF	Renal Failure
RC	Reverse Check
RAE	Right Atrial Enlargement
RAD	Right Axis Deviation
RBBB	Right Bundle Branch Block
RCA	Right Coronary Artery
RVH	Right Ventricular Hypertrophy
RVMI	Right Ventricular Myocardial Infarction
RVSP	Right Ventricular Strain Pattern
Sec	Second
SANode	Sino Atrial Node

ketabton.com - The Digital Library

SA	Sinus Arrest
SA	Sinus Arrhythmia
SB	Sinus Bradycardia
SP	Sinus Phase
ST	Sinus Tachycardia
STEMI	ST Elevated Myocardial Infarction
SAH	Sub Arachnoid Hemorrhage
SCD	Sudden Cardiac Death
SVC	Superior Vena Cava
SVPB	Supra Ventricular Premature Beat
T	Time
TFB	Trifasicular Block
VAT	Ventricular Activation Time
VB	Ventricular Bigeminy
VFib	Ventricular Fibrillation
VF	Ventricular Flutter
VH	Ventricular Hypertrophy
VPB	Ventricular Premature Beat
VPB	Ventricular Premature Beat
VPCs	Ventricular Premature Contraction
VQ	Ventricular Quadrigeminy
VR	Ventricular Rhythm
VT	Ventricular Tachycardia

VT	Ventricular Trigeminy, Ventricular Tachycardia
V	Voltage
WS	Wellens Syndrome
WPWs	Wolff Parkinson White Syndrome

ketabton.com - The Digital Library

INDEX:

ketabton.com - The Digital Library

Thank you for reading

Find more e-books and articles on Ketabton - your multilingual digital library.

www.ketabton.com

Ketabton - Pashto, Farsi, Arabic & English